This is a digital copy of a book that was preserved for generations on library shelves before it was carefully scanned by Google as part of a project to make the world's books discoverable online.

It has survived long enough for the copyright to expire and the book to enter the public domain. A public domain book is one that was never subject to copyright or whose legal copyright term has expired. Whether a book is in the public domain may vary country to country. Public domain books are our gateways to the past, representing a wealth of history, culture and knowledge that's often difficult to discover.

Marks, notations and other marginalia present in the original volume will appear in this file - a reminder of this book's long journey from the publisher to a library and finally to you.

Usage guidelines

Google is proud to partner with libraries to digitize public domain materials and make them widely accessible. Public domain books belong to the public and we are merely their custodians. Nevertheless, this work is expensive, so in order to keep providing this resource, we have taken steps to prevent abuse by commercial parties, including placing technical restrictions on automated querying.

We also ask that you:

+ *Make non-commercial use of the files* We designed Google Book Search for use by individuals, and we request that you use these files for personal, non-commercial purposes.

+ *Refrain from automated querying* Do not send automated queries of any sort to Google's system: If you are conducting research on machine translation, optical character recognition or other areas where access to a large amount of text is helpful, please contact us. We encourage the use of public domain materials for these purposes and may be able to help.

+ *Maintain attribution* The Google "watermark" you see on each file is essential for informing people about this project and helping them find additional materials through Google Book Search. Please do not remove it.

+ *Keep it legal* Whatever your use, remember that you are responsible for ensuring that what you are doing is legal. Do not assume that just because we believe a book is in the public domain for users in the United States, that the work is also in the public domain for users in other countries. Whether a book is still in copyright varies from country to country, and we can't offer guidance on whether any specific use of any specific book is allowed. Please do not assume that a book's appearance in Google Book Search means it can be used in any manner anywhere in the world. Copyright infringement liability can be quite severe.

About Google Book Search

Google's mission is to organize the world's information and to make it universally accessible and useful. Google Book Search helps readers discover the world's books while helping authors and publishers reach new audiences. You can search through the full text of this book on the web at `http://books.google.com/`

UC-NRLF
B 3 732 627

UNIVERSITY OF CALIFORNIA
MEDICAL CENTER LIBRARY
SAN FRANCISCO



University of California
LIBRARY
Medical Department
2728

DEUTSCHE ZEITSCHRIFT
FÜR
CHIRURGIE.

HERAUSGEGEBEN

VON

PROF. ALBERT IN WIEN, PROF. v. BERGMANN IN BERLIN, PROF. BRAUN IN GÖTTINGEN, PROF. F. BUSCH IN BERLIN, PROF. DOUTRELEPONT IN BONN, PROF. v. EISELSBERG IN KÖNIGSBERG. DR. G. FISCHER IN HANNOVER, PROF GUSSENBAUER IN WIEN, PROF. HEINEKE IN ERLANGEN, PROF. HELFERICH IN GREIFSWALD, PROF. KOCHER IN BERN, PROF. KÖNIG IN BERLIN, PROF. KRÖNLEIN IN ZÜRICH, PROF. KÜSTER IN MARBURG, DR. C. LAUENSTEIN IN HAMBURG, PROF. MADELUNG IN STRASSBURG i. E., DR. NEUDÖRFER IN WIEN, PROF. RIEDEL IN JENA, PROF. E. ROSE IN BERLIN, PROF. RYDYGIER IN LEMBERG, PROF. SCHEDE IN BONN, PROF. SCHÖNBORN IN WÜRZBURG, PROF. A. SOCIN IN BASEL, PROF. SONNENBURG IN BERLIN, PROF. TRENDELENBURG IN LEIPZIG.

REDIGIRT

VON

PROF. DR. E. ROSE IN BERLIN UND PROF. DR. H. HELFERICH IN GREIFSWALD.

Siebenundvierzigster Band.

Mit 52 Abbildungen im Text und 7 Tafeln.

LEIPZIG,
VERLAG VON F. C. W. VOGEL.
1898.

Inhalt des siebenundvierzigsten Bandes.

— — —

Erstes Heft

ausgegeben am 23. December 1897.

Seite

I. Aus der chirurgischen Klinik der Universität Greifswald (Prof. Helferich).
Ueber das Vorkommen von Radialislähmung nach einer heftigen Contraction des Musculus triceps brachii. Von Dr. M. Gerulanos, Assistent der Klinik. (Mit 3 Abbildungen) 1

II. Mittheilungen aus der chirurgischen Klinik in Greifswald.
Zur Lehre von den Gewebshypertrophien mit Betheiligung des Nervensystems. Von Dr. Paul Sick, Assistent der Klinik. (Mit 5 Abbildungen im Text) 16

III. Aus der chirurgischen Klinik zu Basel.
Ueber den Keimgehalt accidenteller Wunden. Von Dr. Heinrich Riggenbach, z. Z. Assistenzarzt an der allgemeinen Poliklinik in Basel 33

IV. Kleinere Mittheilungen.
1. Aus der chirurgischen Klinik der Charité zu Berlin (Geheimrath Koenig).
Ein Fall von halbseitiger Verletzung des Halsmarkes. Von Stabsarzt Dr. Reinhardt, Assistent an der chirurgischen Klinik der Charité 89
2 und 3. Aus der chirurgischen Abtheilung der Magdeburger Krankenanstalt Sudenburg.
2. Aneurysma spurium der Femoralis, combinirt mit Varix aneurysmaticus. Von Oberarzt Dr. Habs. (Mit 1 Abbildung) . 97
3. Exstirpation eines von der Schädelbasis ausgehenden Angiomyxofibromes des Nasenrachenraumes mittelst temporärer Resection des harten Gaumens (Chalot). Von Oberarzt Dr. Habs 100
4 und 5. Mittheilungen aus der Nebenabtheilung für äusserliche Kranke im Charité-Krankenhause zu Berlin, nach Vorträgen mit Krankenvorstellung in der freien Vereinigung der Chirurgen Berlins, am 8. November 1897.
4. Ueber die Transplantation der Ulcera nach Thiersch, ohne Entfernung der Granulationen. Von Prof. Dr. A. Köhler, Oberstabsarzt I. Classe 102
5. Ueber den Einfluss der Resection der Vena saphena auf die Heilung der Unterschenkelgeschwüre. Von Stabsarzt Dr. Heintze 107

2828

Seite

6 und 7. Zwei technische Bemerkungen zur Harnröhrenstricturbehandlung. Von Dr. Meinhard Schmidt, Amtsphysikus in Cuxhaven. (Mit einer Abbildung) 113

6. Zur Aufsuchung des vesicalen Harnröhrenendes nach der Extraurethrotomie 113

7. Benutzung von Uterindilatatoren als Harnröhrenbougies . . . 115

V. Besprechungen.

1. v. Bruns, Ueber die Wirkung und kriegschirurgische Bedeutung der Selbstladepistolen (System Mauser). (Dr. Tilmann) . 117

2. Technik und Verwerthung der Röntgen'schen Strahlen im Dienste der ärztlichen Praxis und Wissenschaft. Von Dr. O. Büttner und Dr. K. Müller zu Erfurt (Dr. Ernst A. Zimmer-Berlin) 120

3. Sonnenburg, Pathologie und Therapie der Perityphlitis (Helferich) 120

Zweites und Drittes (Doppel-) Heft
ausgegeben am 31. Januar 1898.

VI. Aus dem Krankenhause der Diakonissenanstalt zu Zürich. Ueber Harnblasenbrüche. Von Dr. Friedrich Brunner, Chefarzt der chirurgischen Abtheilung 121

VII. Ueber myogene Kieferklemme. Von Prof. Dr. Heinrich Braun in Göttingen 187

VIII. Aus dem bacteriologischen Institute in Bern. Experimentelle Untersuchungen über die Infection von Kaninchen durch Geschosse. Von Arnim Müller aus Zürich. Mitgetheilt von Prof. Dr. Tavel 199

IX. Aus dem bacteriologischen Institut in Bern (Prof. Dr. Tavel). Experimentelle Versuche über die Therapie inficirter Schusswunden. Von Dr. med. Hartmann Friedrich Koller, z. Zeit Assistenzarzt der chirurg. Universitätsklinik in Bern 211

X. Die angeborenen Nasenspalten und ihre Operation. Von Dr. L. Kredel, dirigirender Arzt der Kinderheilanstalt zu Hannover. (Mit 2 Abbildungen) 237

XI. Aus dem alten allgemeinen Krankenhause Hamburg-St.-Georg. Eine Modification der Schede'schen Thoraxplastik bei Totalempyemen. Von Dr. Paul Sudeck, Secundärarzt der chirurgischen Abtheilung. (Mit 2 Abbildungen) 255

XII. Kleinere Mittheilungen.

1. Aus der chirurgischen Abtheilung des Altonaer Krankenhauses (Oberarzt Prof. Dr. Krause).
Ein Fall von Appendicitis perforativa im inguinalen Bruchsack. Operation. Heilung. Von Dr. Heinrich Gross, Assistenzarzt. (Mit 1 Abbildung) 260

Seite

2. Aus der Greifswalder chirurgischen Klinik (Prof. Helferich). Ein Fall von Bruchsackruptur durch Trauma. Von Dr. P. Sick, Assistenzarzt. (Mit 3 Abbildungen) 265
3. Aus dem städtischen Krankenhause zu Worms. Notiz über Sterilisirung von Jodoformmull. Von L. Heidenhain 270
4. Irreponirte Luxatio axillaris, Fractur des Tuberculum majus mit vollkommener Function. Von Ferdinand Bähr in Hannover. (Mit 1 Abbildung) 270

XIII. Besprechungen und Anzeigen.

1. Spalteholz, Handatlas der Anatomie des Menschen (Helferich) 273
2. Traité de chirurgie clinique et opératoire, herausgegeben von Le Dentu und P. Delbet (Helferich) 273
3. Körner, Die otitischen Erkrankungen des Hirns, der Hirnhäute und der Blutleiter (Helferich) 274
4. Schmidt, Beiträge zur Gallenblasenchirurgie (Helferich) . . 274
5. Transactions of the clinical Society of London (Helferich) . 274
6. Festschrift zum goldenen Jubiläum des St. Hedwigkrankenhauses zu Berlin, herausgegeben von Dr. Rotter (Helferich) . . . 274
7. Medical and surgical Report of the Presbyterian Hospital in the City of New-York (Helferich) 275
8. Oeuvres de Léon Le Fort, publiées par F. Léjars (Helferich)
9. Wassermann, Epithéliome primitif de urèthre (Helferich) 275
10. Nouveaux éléments de Pathologie chirurgicale générale, par Gross, Rohmer et Vautrin (Helferich) 276
11. Le torticollis et son traitement. Von P. Redard, G. Carré et Vautrin (Helferich) 276
12. Leistikow, Therapie der Hautkrankheiten (Helferich) . . 276
13. Czempin, Die Technik der Chloroformnarkose für Aerzte und Studirende (Helferich) 277
14. Albert, Lehrbuch der speciellen Chirurgie (Helferich) . . 277
15. Zuckerkandl, Atlas und Grundriss der chirurgischen Operationslehre (Helferich) 277
16. Hanckel, Handbuch der Inhalations-Anaesthetica (Chloroform, Aether, Stickstoffoxydul, Aethylbromid, Pental) für Aerzte Zahnärzte und Studirende (Helferich) 278
17. Rotter, Die typischen Operationen und ihre Uebung an der Leiche (Helferich) 278
18. Tixier, La pratique de l'eviscération en chirurgie abdominal (Helferich) 278

Anzeigen literarischer Neuigkeiten 279

Berichtigung 280

Viertes Heft

ausgegeben am 28. Februar 1898.

Seite

XIV. Aus der chirurgischen Universitätsklinik in der Charité-Berlin.
Die Bedeutung des Röntgenbildes für die operative Behandlung der tuberculösen Coxitis. Nebst Bemerkungen zur operativen Behandlung grosser Beckenherde. Von Prof. König (nach einem in der Berliner medicinischen Gesellschaft gehaltenen Vortrag). (Mit 6 Abbildungen und Tafel I) 281

XV. Aus der königlichen chirurgischen Universitätsklinik zu Königsberg.
Ueber Complicationen nach Trendelenburg'scher Varicenoperation bei aseptischem Wundverlauf. Von Dr. Franz, Assistenzarzt I. Classe, commandirt zur Klinik 295

XVI. Aus der chirurgischen Klinik der Universität Greifswald (Prof. Helferich).
Zur Casuistik der Rückenmarksverletzung bei Wirbelfracturen. Von Assistenzarzt I. Cl. im Fussartillerie-Reg. Nr. 10 Dr. Trapp, bisher commandirt zur Klinik. (Mit 4 Abbildungen) 302

XVII. Ueber Transplantation von gestielten Muskellappen. Von Prof. Rydygier in Lemberg, k. k. Hofrath. (Nach einem für den internationalen Congress in Moskau bestimmten Vortrage) 314

XVIII. Aus der k. k. chirurgischen Klinik in Krakau zur Zeit der Direction des Prof. Rydygier.
Ueber Lipome des Samenstranges. Von Dr. Anton Gabryszewski, g. I. Assistent an der chirurgischen Klinik 317

XIX. Aus der chirurgischen Klinik in Greifswald (Prof. Helferich)
Ueber eine Geschwulst von schilddrüsenartigem Bau im Femur. Von Dr. Carl Goebel, Assistenzarzt der Klinik 348

XX. Aus der chirurgischen Abtheilung des städtischen Krankenhauses Moabit zu Berlin (Director: Prof. Dr. Sonnenburg).
Versuche mit Röntgenstrahlen bei experimenteller Tuberculose. Von Dr. Richard Mühsam, Assistenzarzt 365

XXI. Arbeiten der chirurgischen Universitätsklinik Dorpat.
Verfahren gegen winklige Ankylosen und Contracturen des Kniegelenkes. Von Wilh. Koch. (Mit 7 Abbildungen) 380

XXII. Kleinere Mittheilungen.
1. Aus der königl. chirurg. Universitätsklinik des Herrn Prof. Freih. v. Eiselsberg zu Königsberg i. Pr.
Ein Fall von Luxation des Radiusköpfchens nach hinten durch Narbenzug, mit fast völliger Erhaltung der Function. Von Dr. P. Mathes, Volontärarzt. (Mit 2 Abbildungen) 393
2. Ueber die Wiederherstellung der hinteren Harnröhre aus den Weichtheilen des Dammes. Von Dr. C. A. Ljunggren in Trelleborg (Schweden) 397
3. 4. Aus dem städtischen Krankenhause zu Worms a./Rhein.
3. Transperitoneale Exstirpation einer Hydronephrose von ungewöhnlicher Grösse. Von Prof. L. Heidenhain 405
4. Carcinom des Halses der Gallenblase von der Grösse eines Kirschsteines. Von Prof. L. Heidenhain 408

Seite

XXIII. Besprechungen und Anzeigen.
1. Frantz, Institutions médicales de St. Pétersbourg (Edm. Rose) 412
2. Hitzig, Die Kostordnung der psychiatrischen und Nervenklinik der Universität Halle-Wittenberg (Edm. Rose) 412
3. Bacteriologisches Notiz- und Nachschlagebuch von Prof. Ernst Levy und Dr. Sidney Wolf (Dr. Ulrich Rose) 412
4. Tuffier, Chirurgie du Poumon en particulier dans les cavernes tuberculeuses et la gangrène pulmonaire (Dr. Simon) . . 413

Anzeigen literar. Neuigkeiten (Edm. Rose u. Helferich) 418

Fünftes und Sechstes (Doppel-) Heft

ausgegeben am 31. März 1898.[1]

XXIV. Zur Exarticulation im Hüftgelenk. Von Prof. Dr. Heinrich Braun in Göttingen 421

XXV. Aus der chirurgischen Universitätsklinik zu Dorpat.
Weiteres über spirale Drehung des S. romanum. Von Prof. Dr. W. Koch 435

XXVI. Aus dem Reconvalescentenhaus Hannover.
Zur Entstehung des statischen Plattfusses. Von Dr. H. Steudel, Assistenzarzt. (Mit 5 Abbildungen) 443

XXVII. Ueber die Ursachen des Gefässverschlusses bei Gangrän. Von Dr. W. Zoege-Manteuffel, Dorpat. (Mit Tafel II—V) . 463

XXVIII. Aus der chirurgischen Abtheilung des Herrn Geheimrath Prof. Dr. E. Hahn im städtischen Krankenhause im Friedrichshain.
Ein Fall von operativ geheilter Hernia retroperitonealis mesenterico-parietalis. Von Oberarzt Dr. A. Neumann. (Mit 2 Abbildungen im Text) 476

XXIX. Aus dem Kabinet der chirurgischen Pathologie des Herrn Prof. L. W. Orlow in Charkow.
Ueber den Werth einiger Wiederbelebungsmethoden beim Scheintod während der allgemeinen Narkose. Von Dr. S. W. Herzog 492

XXX. Aus der chirurgischen Klinik in Bern.
Beitrag zum Studium der Hodentuberculose. Von Dr. R. Koenig, früherer II. Assistent der Klinik 503

XXXI. Aus der chirurgischen Universitätsklinik in der Charité in Berlin (Geheimrath König).
Mittheilungen über die in den Jahren 1880—1895 in der Göttinger chirurgischen Klinik beobachteten Sarkome der langen Extremitätenknochen. Von Stabsarzt Dr. Reinhardt, Assistent der chirurg. Klinik in der Charité. (Mit 5 Abbildungen) 523

XXXII. Aus der chirurgischen Abtheilung des Diakonissenhauses zu Posen (Dr. Borchard).
Ueber Darmstenose infolge von Gangrän der Schleimhaut nach Incarceration von Hernien und Heilung derselben durch Enteroanastomose ohne Resection des Darmes. Von J. Schulz (Züllichau) 561

Seite

XXXIII. Experimentelle Erzeugung von Epithel- und Dermoidcysten. Von Prof. Dr. Hugo Ribbert in Zürich. 575

XXXIV. Ueber die Annähung der Wandermilz. (Nebst Mittheilung eines Falles von spastischem Darmverschluss.) Von Dr. Felix Franke, Oberarzt des Diakonissenhauses Marienstift zu Braunschweig. . 580

XXXV. Ein Beitrag zur Lehre von den Echinokokkengeschwülsten an den grossen Schenkelgefässen. Von Dr. Most, Assistenzarzt von St. Josef-Krankenhause in Breslau 590

XXXVI. Von der Fähigkeit des Hautepithels, ausserhalb des Organismus sein Leben zu behalten, mit Berücksichtigung der Transplantation. Von C. A. Ljunggren. (Mit Tafel VI. VII.) 609

XXXVII. Kleinere Mittheilungen.

1. Aus dem pathologischen Institut Zürich (Prof. Ribbert). Zur Kenntniss der Knochenstructur in geheilten Fracturen. Von Dr. V. Hinsberg, Assistent am pathologischen Institut. (Mit 2 Abbildungen im Text) 616
2. Aus der chirurgischen Abtheilung des herzogl. Krankenhauses zu Braunschweig (Prof. Sprengel). Ueber einen Fall von Luxation im Lisfrank-Gelenk mit Interposition der Sehne des M. tibialis anticus. Von Dr. Ludwig Steffen, Assistenzarzt 619
3. Zur Technik der directen Vereinigung des Darmes nach Dickdarmresection im Cöcalabschnitt. Von Prof. L. Heidenhain 622

XXXVIII. Besprechungen.

1. v. Mosetig-Moorhof, Handbuch der chirurgischen Technik (Helferich) 623
2. Erbsen, Ischias skoliotica (Skoliosis neuralgica), kritische Studie (Helferich) 623
3. Lautenschläger, Catalog Nr. 60 über wissenschaftliche Apparate und Utensilien für Bacteriologie, Chemie, Mikroskopie, Physiologie und Technik u. s. w. (Helferich) . . 624
4. Reiniger, Gebbert u. Schall, Röntgenstrahlen, Catalog über Apparate, Instrumente und Hülfsmittel zur Erzeugung und Verwendung von Röntgenstrahlen (Helferich) . . . 624
5. Dr. Deycke und Dr. Albert-Schönberg, Fortschritte auf dem Gebiete der Röntgenstrahlen. (Helferich) . . . 624
6. Landerer, Handbuch der allgemeinen chirurgischen Pathologie und Therapie (Helferich) 625
7. Toldt, Anatomischer Atlas für Studirende und Aerzte (Helferich) 625

Einladung zum 16. Congress für innere Medicin 626

I.

Aus der chirurgischen Klinik der Universität Greifswald
(Prof. Helferich).

Ueber das Vorkommen von Radialislähmung nach einer heftigen Contraction des Musculus triceps brachii.

Von
Dr. M. Gerulanos,
Assistenzarzt der Klinik.

(Mit 3 Abbildungen.)

Unter den so häufig auftretenden peripherischen Lähmungen des Nervus radialis befindet sich eine grössere Anzahl von Fällen, deren Aetiologie noch bis heute den Gegenstand von Meinungsverschiedenheiten unter den Neurologen bildet.

Es erschien mir unter diesen Umständen nicht zwecklos, einen in diese Kategorie von Lähmungen gehörenden Fall, welcher in der hiesigen chirurgischen Klinik zur Beobachtung kam, genauer zu studiren und, dem Resultate dieser Untersuchung entsprechend, die Aufmerksamkeit auf eine bis jetzt wenig beachtete Ursache von Radialislähmungen zu lenken, nämlich auf die nach einer heftigen Contraction des Musculus triceps brachii.

Nur zweimal konnte ich in der Literatur entsprechende Angaben darüber finden: Gowers[1]) erklärt drei von ihm beobachtete, später zu besprechende Fälle in dieser Weise und Oppenheim[2]) bezeichnet, unter Anführung eines hierher gehörenden Falles, als erster in seinem Lehrbuche der Nervenkrankheiten die Schädigung des Nervus radialis nach einer heftigen Contraction des Musculus triceps als eine sicher vorkommende Ursache der Lähmung dieses Nerven und fährt weiter fort: „Eine plötzliche Streckung des Armes vermag den Nerven so zu schädigen, dass er vollständig gelähmt wird."

1) A manual of Diseases of the nervous System. Vol. I.

2) Lehrbuch der Nervenkrankheiten. Berlin 1895. S. 290.

Bevor ich zur eigentlichen Besprechung des Gegenstandes übergehe, erlaube ich mir, den zur Beobachtung gekommenen Fall anzuführen, und gleichzeitig benutze ich diese Gelegenheit, an dieser Stelle meinen hochverehrten Chef, Herrn Geheimrath Helferich, für die Ueberlassung des Falles, sowie für die Anregung zu vorliegender Arbeit und seinen freundlichen Rath meinen Dank auszusprechen.

Krankengeschichte.

Hermann Kuhrt, Ziegeleiarbeiter, 42 Jahre alt, aus Uckermünde, Aufnahme 28. November 1896, will ca. 3 Wochen vor der Aufnahme in der Klinik plötzlich während der Arbeit sich eine Lähmung des rechten Armes zugezogen haben, und zwar beim Schaufeln durch das heftige Einstossen der Schaufel in die Erde, wobei er auf einen harten Gegenstand gestossen sei. Irgend eine directe Läsion des Armes durch den Stiel der Schaufel oder eine anderweitige äussere Verletzung hat, wie Patient auf das Bestimmteste versichert, nicht stattgefunden. Patient musste die Schaufel sofort loslassen und konnte seit diesem Moment nicht wieder arbeiten. Luetische Infection ist nicht nachweisbar. Potatorium nur in sehr mässigem Grade vorhanden.

Status: 26. November 1896. Gesunder, kräftiger Mann, von blühendem Aussehen und starker Musculatur. Innere Organe gesund. Zeichen von überstandener Lues nicht vorhanden.

Die rechte Hand wird im Handgelenk gebeugt und leicht ulnarwärts gebogen gehalten. Die Finger in halbgebeugter Stellung, der Arm pronirt. Eine sonstige Veränderung an der Hand und am Arm ist durch die Aspection nicht festzustellen. Die Musculatur des Armes ist der anderen Seite gegenüber nicht schwächer.

Die Bewegungen im Handgelenk sind passiv frei. Von der passiv eingenommenen Streckstellung fällt jedoch die Hand sofort in die Flexionsstellung zurück. Die Finger können passiv nach allen Richtungen bewegt werden, von den activen Bewegungen dagegen fehlt die Extension im Metacarpophalangealgelenk. Die Extension des 2. und 3. Phalangealgelenkes ist activ möglich. — Dem Daumen fehlt die Möglichkeit activer Abduction und Extension. Der Händedruck ist geschwächt. Pronation und Supination ist activ möglich, letztere jedoch nur bei gebeugtem Vorderarm (Musc. biceps brachii). Es sind somit gelähmt die Musculi: Extensor digit. communis, Indicator, Extensor digit. minimi, Extensor pollicis longus et brevis und Abductor pollicis longus, Supinator longus et brevis.

Die elektrische Untersuchung ergab: Keine Veränderung in der Erregbarkeit des Nervus radialis für faradische und galvanische Ströme an der gewöhnlichen Untersuchungsstelle für den Radialis, zwischen Musculus brachialis internus und Supinator longus, gegenüber der anderen Seite. Bei Reizung des Erb'schen Punktes am Halse bleibt die Hand in Beuge- und Pronationsstellung. Die Erregbarkeit der betroffenen Muskeln für galvanische und faradische Ströme ist kaum nachweisbar verändert gegenüber links. Keine Anomalien in der Sensibilität.

Diagnose: Lähmung des Nervus radialis dext. mit Ausnahme des Ramus musculo-cutaneus.

Behandlung: Faradische Ströme, Bäder und Massage der Musculatur, sowie Uebungen.

Nach 4 Wochen konnte eine geringe Besserung festgestellt werden. Patient konnte die Hand in ganz geringem Grade strecken, resp. die gehobene Hand kurze Zeit in dieser Stellung halten. Auch an den Fingern sind minimale Bewegungen vorhanden.

Patient wurde bei Beginn der Besserung entlassen.

Die nach 4 Monaten nach der Entlassung durch den Hausarzt vorgenommene Revision ergab schon eine bedeutende Besserung in der Beweglichkeit der Hand, wenn auch noch keine vollkommene Heilung.

Es handelt sich hier also um einen im Uebrigen gesunden und kräftigen Mann, der während einer Landarbeit plötzlich mit der Schaufel auf einen harten Widerstand gestossen war und als Folge davon eine sofort eingetretene Lähmung des Nervus radialis davontrug. Als prädisponirendes Moment wäre hier vielleicht ein leichter Grad von Potatorium anzusehen. Typhus soll zwar vorausgegangen sein, jedoch schon längere Zeit — ca. 3 Jahre — vorher.

Wenn wir auf die Aetiologie der Lähmung in diesem Falle näher eingehen, so kann nur eine Schädigung des Nerven infolge einer heftigen Muskelaction als Ursache derselben angesehen werden. Die Möglichkeit einer derartigen Schädigung wird, wie schon Eingangs erwähnt, von verschiedenen Autoren angenommen. So spricht Oppenheim (l. c.) von einer Muskelwirkung bei der Radialislähmung nach einer Wurfbewegung und erwähnt ausserdem einen Fall von Radialislähmung, welche dadurch zu Stande kam, dass Patient beim Fallen von einer Leiter gewaltsam, um sich festzuhalten, seinen Arm ausstreckte, dabei jedoch sein Ziel verfehlte.

Auch Gowers (l. c.) erwähnt 3 Fälle von Radialislähmung, welche er als die Folge einer heftigen Contraction des Musculus triceps auffasst. — Einmal trat die Lähmung ein bei einem Patienten, während selbiger sich bemühte, ein Paar enge Stiefel anzuziehen. Bei einem anderen Patienten trat Lähmung ein beim Schleudern eines Steines und bei einem dritten während eines Schwindelanfalles, als Patient, um nicht zu fallen, sich an einem Laternenpfahl festhalten wollte.

Bevor ich zur Besprechung unseres, sowie der eben erwähnten Fälle komme, möchte ich einige anatomische und physiologische Bemerkungen über das Verhältniss des Nervus radialis zum Musculus triceps brachii vorausschicken.

Das anatomische Verhältniss zwischen Musculus triceps und Nervus radialis lässt eine Schädigung des letzteren bei der Contraction des Muskels thatsächlich zu. Der Nervus radialis verlässt in der Achselhöhle die Innenseite des Oberarmknochens und schlängelt sich um letzteren herum über dessen Hinterfläche nach aussen und vorn, wo er am unteren Theile des Oberarmes das Ligamentum intermusculare externum durchbricht und zwischen M. brachialis und M. supinator longus nach der Beugeseite des Gelenkes tritt. Bei diesem Verlaufe, dem ganzen mittleren Drittel des Oberarmes entsprechend, liegt derselbe direct auf dem Knochen, und zwar im Sulcus radialis, der von den Ursprungslinien des inneren und äusseren Kopfes des Musculus triceps begrenzt wird. Der Nervus radialis wird also entsprechend dem ganzen mittleren Drittel des Oberarmknochens, theils von dem sehnigen Ursprung, theils von dem musculösen Bauch des äusseren Kopfes des Musculus triceps bedeckt. Besonders hat der Nerv ca. einen Querfinger unterhalb der Mitte des Oberarmknochens den Scheitel der hinteren äusseren Kante des Humerus zu passiren, und an dieser Stelle scheint er bei der Contraction des Muskels ganz besonders gefährdet zu sein. Der äussere Kopf des Musculus triceps entspringt an der äusseren Umrandung des Sulcus radialis humeri mittelst eines sehr derben, bindegewebigen Bandes, welches auf die Innenfläche dieses Muskelbauches als sehnige Auskleidung derselben übergeht. Die Faserrichtung des äusseren Kopfes des Musc. triceps verläuft von aussen und oben nach innen und unten und kreuzt somit den Verlauf des darunterliegenden Nerven. Bei der Contraction desselben Muskels entsteht an der äusseren hinteren Seite des Oberarmes ein von innen und oben nach aussen und unten verlaufender Wulst, welcher parallel dem hinteren Deltoideusrande verläuft und durch die Haut sichtbar ist. Dieser Wulst, welcher aus der Summe der contrahirten Fasern des äusseren Tricepskopfes besteht und die Volumzunahme des Muskelbauches desselben bedeutet, liegt ungefähr in der Mitte der Hinterfläche des Oberarmes und ruht somit auf dem Nervus radialis, mit dem er dieselbe Richtung einhält.

Daraus geht hervor, dass bei jeder Contraction des äusseren Tricepskopfes der Nervus radialis einen Druck zu erleiden hätte. Dies würde nur dann ausbleiben, wenn der Muskel bei seiner Contraction von der Knochenoberfläche sich abheben würde. Indes haben Untersuchungen an der Leiche und am Skelett, welche ich hier angestellt habe, ergeben, dass bei der Zusammenziehung des Muskels letzterer sich nicht vom Knochen entfernt, wie dies beim

Musculus biceps brachii oder bei den Flexoren des Unterschenkels der Fall ist. Die Entfernung des Muskelbauches vom Knochen kann nur dann eintreten, wenn die gerade Linie, welche Ursprungs- und Ansatzpunkt des betreffenden Muskels mit einander verbindet, sich bei der Annäherung dieser beiden Punkte zu einander von der Knochenoberfläche entfernt. Die gerade Linie zwischen Ursprung des Musc. triceps, besonders die zwischen Caput externum und Olecranon, tangirt die Hinterfläche des Humerus, und selbst bei der Annäherung dieser Punkte zu einander, also bei der Contraction des Muskels, erhebt sich diese Linie nicht von der Knochenoberfläche. Dieses Verhalten des Muskels zum Knochen kann man sowohl an der Leiche, als auch am Skelett bei künstlichem Ersatz der Muskel durch Papierstreifen leicht beobachten. Anatomisch lässt sich dies dadurch erklären, dass selbst bei gestrecktem Arme die Spitze des Olecranon sich nicht von der Hinterfläche des Humerus erhebt, sondern sich in die Fossa supratrochlearis posterior versenkt.

Zum genaueren Studium dieser Verhältnisse sind eine Anzahl von Experimenten an der Leiche angestellt und Präparate angefertigt worden, welche die Beziehungen der Nerven zum Knochen sowohl, wie zum Muskel klarstellen sollten. Rüdinger[1]) hat in seinem Atlas für topographische Anatomie einen Querschnitt vom Oberarm abgebildet, welcher in trefflicher Weise darstellt, wie der Nerv. radialis auf die hintere, äussere Kante des Knochens vom äusseren Kopf des M. triceps förmlich gedrückt wird. Von diesem Bilde angeregt, habe ich ähnliche Querschnitte herzustellen versucht. Rüdinger's Bilder sind nach Gefrierpräparaten abgebildet und dadurch im Stande, die Verhältnisse im Allgemeinen am natürlichsten wiederzugeben, bei denen aber viele Einzelheiten verloren gehen. Die hier abgebildeten Präparate wurden in der Weise hergestellt, dass zuerst die Haut ohne alle Zerrung quer durchtrennt und dann nach Fixirung der Musculatur mit der einen Hand, mittelst eines sehr scharfen und grossen Amputationsmessers die Weichtheile mit einem Schnitte bis zum Periost, nach der Art der alten Amputationsschnittführung, durchschnitten wurden. Zum Schluss wurde der Knochen für sich durchgesägt. — Um grössere Verschiebungen der Weichtheile zu vermeiden, wurde der Schnitt während der Todtenstarre angefertigt, wobei sich thatsächlich Schnitte fast ohne jede Verschiebung der Weichtheile herstellen lassen. Die Präparate sind durch Figuren 1 und 2 (S. 6) schematisch wiedergegeben.

1) Atlas der topographischen Anatomie. Tafel XV, Fig. A.

Fig. 1.



Querschnitt durch den Oberarm an der Umschlagstelle des N. radialis. Musculus triceps brachii im Zustande der Erschlaffung.

br = M. brachialis.
ce = Caput externum.
cl = Caput longum.
ci = Caput internum M. tricips brachii.
li = Ligamentum intermusculare externum.
nr = Nervus radialis.
h = Humerus.
ce = Arteria u. Vena collateralis radialis

Fig. 2.

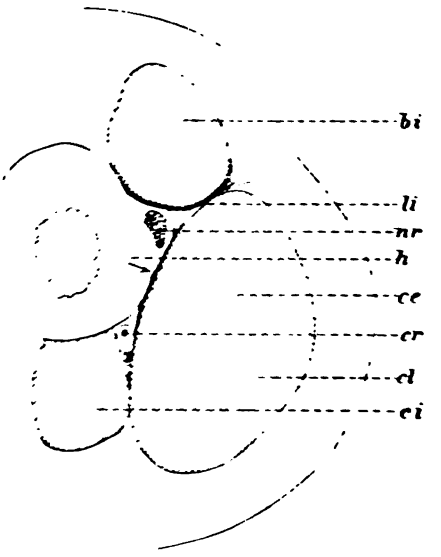

Querschnitt durch den Oberarm an der Umschlagstelle des N. radialis. Musculus triceps brachii im Zustande der Contraction.

Fig. 1 stellt einen Querschnitt etwas unterhalb der Mitte des linken Oberarmes bei einem mittelkräftigen Manne dar, und zwar genau an der Stelle, wo der N. radialis die hintere äussere Kante des Humerus passirt. Vom Humerus (*h*) entspringt mittelst eines sehnigen Bandes der äussere Kopf des M. triceps, und das sehnige Band überzieht zum Theil die innere Fläche des Muskels und steht in Verbindung mit dem Ligamentum intermuscul. externum (*li*), welches zwischen M. brachialis und M. triceps nach aussen zieht und mit der oberflächlichen Fascie verschmilzt. Der N. radialis (*nr*) liegt in einem Raume, welcher im Querschnitt eine länglich-dreieckige Gestalt hat. Der kurze Schenkel dieses Dreieckes liegt bei ruhig herabhängendem Arme nach vorn und wird vom Ligam. intermusculare externum, resp. vom Musc. brachialis, der lange innere Schenkel wird vom Knochen und vom Muskelbauch des inneren Tricepskopfes und der äussere Schenkel von der Innenfläche des äusseren Tricepskopfes gebildet. In diesem dreieckigen Raume liegt der N. radialis, und zwar direct auf dem Knochen, nur durch das Periost von ihm getrennt, sowie die Arteria und Vena collateralis radialis inferior, welche die Fortsetzung des A. profunda brachii bildet und mit dem N. radialis zum Ellbogen zieht. Diese Gefässe befinden sich weiter nach hinten zwischen dem äusseren und inneren Tricepskopf, dagegen der Nerv zwischen Knochenkante und Muskel genau nach der Abbildung (Fig. 1) und dem Bilde des Rüdinger'schen Atlases.

Bei Fig. 2 sind dieselben Verhältnisse wiedergegeben, jedoch so, wie die Theile liegen bei der Todtenstarre, d. h. während die Muskeln sich im Contractionszustande befinden. Der Muskelbauch des äusseren Tricepskopfes liegt dabei der Knochenoberfläche direct an, und zwar genau an der Stelle, wo im anderen Bilde der Nerv dem Knochen anliegt — dagegen liegt der N. radialis weiter nach aussen (beim herabhängenden Arme gedacht) und ist von den Gefässen durch den Muskel getrennt. Die Gefässe, welche auch im anderen Bilde nicht dem Knochen anliegen, haben auch hier ihre Lage zwischen dem äusseren und inneren Kopfe des Triceps bewahrt. Der N. radialis hat dabei eine Verschiebung von ca. $^3/_4$—1 Cm. nach aussen erfahren und liegt nunmehr zwischen dem angespannten Ursprungsband des äusseren Kopfes, dem contrahirten Bauch desselben Muskels und dem Knochen. Der N. radialis verschiebt sich also bei der Contraction der Musculatur nach aussen, wodurch er im Sulcus radialis direct unterhalb des sehnigen Ursprunges des äusseren Kopfes des M. triceps zu liegen kommt. In

dieser Lage wird er von dem sehnigen Bande geschützt, wogegen er in seiner früheren Lage vom Muskelbauch comprimirt werden würde!

Aus diesen Bildern ist es zugleich ersichtlich, welche Momente die Lageveränderung der Nerven verursachen. Es ist schon oben erwähnt, dass bei der Contraction des äusseren Tricepskopfes ein Muskelwulst sich unter die Haut vorwölbt, dessen Längsrichtung, d. h. die Linie, welche die stärkste Vorwölbung dieses Wulstes bedeutet, parallel dem N. radialis verläuft. Ebenso nun, wie die Aussenfläche, wölbt sich bei der Contraction dieses Muskels auch seine Innenfläche stärker vor, resp. sie schmiegt sich dem Knochen fester an. Der N. radialis liegt unter dem Muskel, oberhalb dieser Linie der stärksten Vorwölbung, welche der Mitte der einzelnen Muskelfasern entspricht, und verläuft ihr parallel. Das Sichanschmiegen des Muskels an den Knochen geschieht von dieser schrägen Linie aus nach oben und unten gleichmässig, und der Nerv wird dadurch weitergeschoben, so dass er näher dem Muskelursprung kommt und dort unter dem sehnigen Bande Schutz findet. Mit der Erschlaffung des Muskels nimmt dieser, infolge seiner eigenen Schwere, eine herabhängende Stellung ein und legt sich dem Knochen locker an. Dieser Bewegung folgt mit den übrigen Weichtheilen zusammen auch der Nerv und bewegt sich dadurch im entgegengesetzten Sinne, wie vorher um einige Millimeter. Diese Lageveränderung des Nerven lässt sich also durch einfache mechanische Momente leicht erklären.

Dass der N. radialis thatsächlich in einem flachen Kanal sich befindet, welcher, von lockerem Bindegewebe angefüllt, nichts anderes als grosse Lymphspalten darstellt, und dass der Nerv innerhalb dieses Kanales Excursionen von ca. 1—1½ Cm. machen kann, lässt sich leicht an jeder Leiche feststellen. Um mich aber über diese Lageänderung des Nerven bei der Muskelcontraction zu überzeugen, stellte ich Versuche an der Leiche, und zwar sofort nach dem Tode und vor Eintritt der Todtenstarre an. Der Nerv wurde an der Stelle, wo er über die hintere äussere Kante des Humerus geht, blossgelegt, und ohne dass an seiner natürlichen Lage etwas geändert wurde, durch Anheben des M. brachialis sichtbar gemacht. Nun wurde der M. triceps mittelst des elektrischen Stromes in Contractionszustand versetzt. Es wurde dabei festgestellt, dass der Nerv durch den sich contrahirenden Muskel nach aussen oben verschoben wurde, und zwar um eine messbare Strecke von 3—4 Mm., so dass der Nerv dadurch in den Sulcus radialis

unter den Ursprung des äusseren Kopfes zu liegen kam. An Stelle der Nerven wurde später ein ca. 4 Mm. im Durchmesser dickes Wachsstäbchen in den Kanal eingeschoben, und auch dieses Stäbchen machte bei der Muskelcontraction dieselben Lageänderungen durch, wie vorhin der Nerv. Das nach aussen an der Hautwunde sichtbare untere Ende des Stäbchens macht dabei Excursionen von ca. 6 Mm.!

Ein weiterer Beweis für die Richtigkeit dieser Auffassung wäre der Nachweis der Raumbewegung innerhalb des Nervenkanales bei der Muskelcontraction. Um dies festzustellen, wurde ein Gummirohr von ca. 5—6 Mm. Durchmesser an Stelle des Nerven in den Kanal eingeschoben. Das obere Ende desselben wurde in der Achselhöhle herausgezogen und zugebunden, das andere Ende wurde in Verbindung mit einem Uförmigen Quecksilber-Manometer gesetzt. Es zeigte sich dabei, dass sowohl beim Zug am Muskel im Sinne einer Contraction desselben, und noch mehr bei den mittelst des elektrischen Stromes hervorgerufenen Contraction des noch nicht erstarrten Muskels, eine Schwankung in der Oberfläche des Quecksilbers eintrat, indem die Quecksilbersäule der mit dem Gummirohr verbundenen Seite des Manometers um einige Millimeter sank und die der anderen Seite entsprechend stieg. Diese Zunahme des Luftdruckes innerhalb des zwischen Muskel und Knochen geschobenen Gummirohres beweist einerseits, dass der Muskel bei seiner Contraction sich von der Knochenoberfläche nicht abhebt, sondern sich vielmehr dem Knochen enger anschmiegt, andererseits, dass der Raum innerhalb des Nervenkanales enger wird, was den obigen Auseinandersetzungen entspricht.

Auch in einer anderen Weise ist es gelungen, den Druck des Muskels auf den Knochen direct sichtbar zu machen. An Stelle des Gummirohres, resp. des Nerven wurde ein ca. 4—5 Mm. im Durchmesser dickes, cylindrisches Wachsstäbchen in den Nervenkanal eingeschoben und nun der Muskel mittelst des elektrischen Stromes in Contractionszustand versetzt. Die herausgenommenen Stäbchen zeigten gerade an der Stelle, wo dieselben auf der hinteren äusseren Kante des Humerus lagen, eine Ab-

Fig. 3.

Wachsstäbchen von ursprünglich cylindrischer Form, welches zwischen äusseren Kopf des M. triceps brachii und dem Knochen eingeschoben, eine Abflachung nach der Contraction des Muskels erfahren hat.

flachung in einer Länge von ca. 1—2 Cm., so dass nunmehr an dieser Stelle ihr Durchmesser nur 2—3 Mm. betrug. Vorstehende Figur 3 zeigt in natürlicher Grösse die Abflachung, welche das Wachsstäbchen durch die Muskelcompression auf den Knochen erfahren hat. Diese Untersuchungen wurden an mehreren Leichen wiederholt vorgenommen, und zwar fast ausschliesslich mit positivem Erfolg.

Nach diesen Untersuchungen habe ich die Ueberzeugung gewonnen, dass es sich thatsächlich bei der Contraction des Muskels um ein Ausweichen des Nerven handelt, und dass dies von durch den an Dicke zunehmenden Muskel selbst zu Stande kommt. Ist aber dieses Ausweichen der Nerven aus irgend einem Grunde nicht möglich, so hat der Nerv einen Druck auf den Knochen zu erleiden, in derselben Weise wie das Wachsstäbchen. In manchen Fällen und bei einer heftigen Muskelcontraction mag dieser Druck genügend sein, um eine Lähmung des N. radialis herbeizuführen. Unter welchen Umständen dieses Ausweichen der Nerven nicht möglich sein könnte, lässt sich nicht leicht feststellen. Da aber die Muskelcontraction selbst dieses Ausweichen bewirkt, so wäre unter besonderen Umständen eine plötzlich eintretende Contraction, dadurch dass sie die Zeit zum Ausweichen nicht giebt, vielleicht im Stande, eine solche Wirkung herbeizuführen.

Auch die Contraction der Vorderarmmusculatur ist im Stande, wie es bei den obigen Experimenten an der Leiche festgestellt werden konnte, einen Einfluss auf die Lage des Nerven auszuüben. So wirkt die Contraction des M. supinator longus im gleichen Sinne, wie die des M. triceps. Hat aber die Vorderarmmusculatur bei ihrer Contraction auf die Lage der Nerven im Oberarm einen Einfluss, so kann sie unter irgend welchen ungewöhnlichen Verhältnissen vielleicht auch in störendem Sinne wirken.

Wie gering oft der Druck zu sein braucht, welcher eine Radialislähmung herbeiführen kann, beweisen 2 Fälle von Bernhardt[1]) und Joffroy[2]), wo der Druck der den anderen Oberarm umklammernden Hand während des Schlafes genügte, um eine Lähmung des Radialis zu verursachen. In beiden Fällen handelte es sich um ermüdete Menschen, welche in sitzender Stellung schliefen, wobei also andere Ursachen nicht mit im Spiele sein konnten.

In unserem Falle trat die Lähmung nach einem plötzlichen Anprall der in der Hand geführten Schaufel gegen einen harten Gegen-

1) Die Erkrankungen der peripherischen Nerven. Wien 1897.

2) Archive de Physiologie. 1894. No. 4.

stand ein. Analysiren wir diese Bewegung, so finden wir, dass die Schaufel mittelst der Hand durch die Contraction der Flexoren des Vorderarmes festgehalten wird. Ausser dieser Muskelgruppe sind jedoch die Extensoren der Hand zur Festhaltung letzterer im Handgelenk betheiligt. Das Ellbogengelenk wird einerseits durch die Musculi biceps, brachialis und Supinator longus, andererseits durch den Musculus triceps in mehr oder weniger gebeugter Stellung gehalten. Dadurch bildet Arm und Schaufel — den feineren Muskelbewegungen unbeachtet — ein steifes Ganzes, welches durch die Contraction des Musculus pectoralis major und Musculus coracobrachialis nach vorn, resp. nach abwärts bewegt wird, so dass die eigentliche Schaufelbewegung mittelst letztgenannter Muskel ausgeführt wird, wogegen der Musc. triceps nur in geringem Maasse, und zwar bei Feststellung des Ellbogengelenkes dabei betheiligt ist. In dem Moment aber, wo die Schaufel gegen den harten Gegenstand stösst, wird der Arm dadurch passiv in eine noch mehr gebeugte Stellung gebracht, was der Musc. triceps durch eine plötzlich eingesetzte Contraction zu überwinden sucht. Der Anprall erfolgt plötzlich, somit auch die Contraction des Muskels, während fast sämmtliche Muskelgruppen des Armes durch das Schaufeln in Thätigkeit waren.

Hier handelt es sich also um einen Hergang, wie wir ihn schon oben angeführt haben: Plötzliche Contraction des Musc. triceps, während auch die Vorderarmmuskeln in Thätigkeit gewesen sind, wodurch die Lage des Nervus radialis vielleicht beeinflusst und fixirt wird. Zieht man noch in Betracht, dass es sich hier um einen musculösen Menschen handelt, ausserdem um einen Fall mit mässigem Potatorium, so wird man darin genügende Gründe für die Erklärung der plötzlich eingetretenen Lähmung finden.

Auch bei den übrigen oben angeführten Fällen von Oppenheim und Gowers lässt sich die Lähmung des Nervus radialis durch die Schädigung desselben infolge Contraction des Triceps erklären. In beiden Fällen, sowohl da, wo der Patient in der Gefahr, von der Leiter herabzustürzen, nach einem Halt suchte, als auch, wo Patient in einem Schwindelanfalle an einem Laternenpfahl sich anklammerte, erfolgte eine gewaltsame, plötzliche Streckung des Armes, während durch das vorausgegangene Angstgefühl vielleicht andere Muskelgruppen des Armes sich im Contractionszustande befanden. Bei der Schleuderbewegung, sowie beim Anziehen des Stiefels, handelt es sich um eine plötzliche Streckung des Armes, während die Vorderarmbeuger zum Festhalten des betreffenden Gegenstandes: des Steines, resp. des Stiefels, in Contraction begriffen waren.

Hier möchte ich daran erinnern, dass bei complicirten Muskelactionen oft falsch einsetzende, resp. ihr Ziel verfehlende Bewegungen von unangenehmen, wenn auch nur vorübergehenden Empfindungen gefolgt sein können. So z. B. beim „sich verheben" oder „sich verwerfen" u. s. w. Bei letzterer Bewegung entgleitet der Stein frühzeitig der Hand, und der Arm hat den ganzen Anprall der Tricepscontraction auszuhalten. Möglicher Weise kommt dabei die bei Schleuderbewegung beobachtete Radialislähmung zu Stande.

Der N. radialis hat bei sonst gesunden Menschen sicherlich oft genug leichte Läsionen seitens des Muskels in der oben angegebenen Weise zu erleiden, ohne dass dabei eine nachweisbare Schädigung einzutreten braucht. In seltenen Fällen ist diese Nervenläsion so stark, dass dadurch eine Lähmung der Nerven zu Stande kommt; jedoch sicher viel häufiger, als bis jetzt allgemein angenommen ist. In diesen Fällen wurde für gewöhnlich die Lähmung als die Folge von Erkältung, Ueberanstrengung, Nervenzerrung und ähnlichen Ursachen aufgefasst. Diese Ursachen mögen wohl dabei eine prädisponirende Rolle spielen, wie überhaupt prädisponirende Momente wohl in den meisten Fällen von Radialislähmung infolge Schädigung seitens des Triceps nicht absolut zu vermissen sein werden. Bei ganz gesunden Menschen ist eben diese Art von Lähmung sehr selten. Immerhin ist letztgenannte Schädigung immer als die nächste Ursache der Lähmung aufzufassen.

Die Schädigung des N. radialis seitens des Musculus triceps spielt sicher auch eine Rolle beim Eintreten von Radialislähmungen im Verlaufe verschiedener chronischer und constitutioneller Erkrankungen und Intoxicationen. So bei Potatorium, chronischen Intoxicationen anderer Art, besonders der Bleivergiftung, bei Radialislähmung nach acuten und chronischen Infectionskrankheiten, nach Ermüdung, Ueberanstrengung, Erkältung u. s. w. Diese Affectionen wirken dabei gleichmässig auf das ganze peripherische Nervensystem schädigend, es erkranken aber nur diejenigen Theile desselben, welche äusseren Schädlichkeiten besonders ausgesetzt sind. — Es ist ja auffällig, dass die Lähmungen bei der chronischen Bleiintoxication gerade das Radialisgebiet so häufig befallen. Diese Localisation lässt sich wohl mit den häufig stattfindenden Läsionen des Nerven seitens des M. triceps am einfachsten erklären, und damit würde auch die Erfahrung übereinstimmen, dass der M. triceps selbst, zu dessen Innervation die Nervenzweige oberhalb der in Betracht kommenden Stelle vom N. radialis abgehen, freibleibt. Auch die häufige Localisation der Lähmungen im Radialisgebiet nach

acuten Infectionskrankheiten lässt sich am besten dadurch erklären, ebenso die im Anfangsstadium der Tabes dorsalis beobachteten Radialislähmungen u. v. a. Bei diesen Fällen ist jedoch nicht immer eine stärkere Läsion nöthig. Es genügen oft wiederholte Schädigungen, um schliesslich eine Lähmung herbeizuführen, ähnlich wie dies bei Neuritis nach wiederholtem Druck durch Krücken der Fall ist (Remak[1]).

Bei allen oben erwähnten, das ganze peripherische Nervensystem abschwächenden und schädigenden Erkrankungen und Intoxicationen wird die Localisation sicherlich von der zufällig hinzukommenden oder infolge besonderer Verhältnisse stattfindenden mechanischen Einwirkung bestimmt. Das mechanische Moment spielt dabei eine bedeutende Rolle für die Localisation der Erkrankung, analog der Rolle, welche dasselbe bei der Localisation der Tuberculose oder der Osteomyelitis spielt. Die Geschichte der Aetiologie der Radialislähmung bringt Beispiele dafür.

So wurde die Ansicht Duchenne's[2]), dass die Erkältung die Ursache der Radialislähmung bei einer grossen Anzahl von Fällen wäre, von Panas[3]), Joffroy[4]), Bernhardt (l. c.), Remak (l. c.) u. A. mit Erfolg bekämpft. In einer grossen Anzahl dieser Fälle handelte es sich um Schlafdrucklähmungen.

Auch die Ueberanstrengung und Ermüdung kommen nur als prädisponirende Ursachen in Betracht, wie es aus den oben erwähnten Fällen von Bernhardt und Joffroy, bei welchen Lähmung des Nervus radialis durch Druck der eigenen Hand während des Schlafes in sitzender Stellung eingetreten, zu entnehmen ist. Es mag wohl bei vielen derartigen Fällen, wo nur eine Ermüdung als Ursache der Lähmung angesprochen wird, ein während des Schlafes zur Wirkung gekommener Druck, der jedoch später leicht übersehen wird, die nächste Ursache davon gewesen sein. Jedenfalls ist es sehr auffällig, dass die meisten dieser Lähmungen während des Schlafes vorkommen, in welchem Zustande ein leichtes Trauma, eine Druckwirkung oder eine ungünstige Lage des Armes gerade während des tiefen Schlafes, in den der Ermüdete verfiel, nicht festgestellt werden kann. Ich erinnere nur an die „Narkosenlähmung", welche während der Narkose eingetreten ist, durch Druck des Humeruskopfes auf den Nerven, wenn der Arm stark hyperextendirt und abducirt gehalten

1) Neuritis. Eulenburg's Real-Encyclopädie. Bd. XIV.
2) De l'Electrisation localisée. 1872.
3) Arch. génér. de méd. Juin 1872.
4) Societé medic. des hôpitaux. Paris 1884.

wird. Braun[1]) weist auf die Möglichkeit hin, dass ähnliche Lähmungen während eines tiefen Schlafes eintreten können.

Zum Schlusse möchte ich noch der Nervenzerrung erwähnen, welche oft als Ursache von Radialislähmung in ähnlichen Fällen angeführt wird. Ich möchte dieselbe nach Untersuchungen, welche ich am Skelett angestellt habe, überhaupt in Abrede stellen, ausser für diejenigen Fälle, wo Fractur oder Luxation eine pathologische Aenderung der Längeverhältnisse des Armes herbeiführen sollten. Eine Nervenzerrung kann nur dann stattfinden, wenn die Länge der Nervenbahn, je nach der Stellung einer Extremität, grösseren Schwankungen ausgesetzt ist. So wird der Nervus ischiaticus gedehnt, wenn bei gestrecktem Unterschenkel der Oberschenkel stark gebeugt wird. Beim Nervus radialis wäre bei starker Beugung im Ellbogengelenk nur dann eine Zerrung möglich, wenn der Nerv beständig an der Hinterseite des Armes seinen Sitz nähme. Das ist jedoch nicht der Fall, sondern der Nerv tritt oberhalb des Ellbogens an die Beugeseite des Gelenkes, um unterhalb desselben theilweise wieder die Streckseite einzunehmen (N. radialis profundus). Dadurch fällt die ideal gedachte Axe, um die der Oberarmtheil des Nerven mit dem Unterarmtheile desselben bei der Beugung einen Winkel bildet, mit der Drehaxe des Gelenkes zusammen, und der Nerv behält so bei jeder Stellung des Armes dieselbe Länge. — So möchte ich zwei von Remak[2]) angeführte Fälle von Radialislähmung, welche er auf Zerrung zurückführt, eher als Läsion durch eine Muskelcontraction auffassen. In dem einen Falle handelte es sich um eine Radialislähmung nach Fall auf den Handrücken des vorgestreckten Armes, in dem anderen um einen selbstgeführten Schlag mit einem schweren Hammer auf den linken Handrücken. Im ersteren Falle könnte wohl eine heftige und plötzliche Contraction des Musc. triceps, um durch Strecken des Armes den Körper vor dem Fall zu bewahren, angenommen werden; im zweiten sollte vielleicht eine heftige, reflectorische Bewegung des Armes die Hand bei Seite führen, und zwar weg von der schlagenden rechten Hand, also nach aussen, so dass der Arm abducirt und gestreckt werden musste, mit anderen Worten: es erfolgte eine plötzliche und heftige Contraction des Musc. triceps. Für diese Annahme würde sprechen, wenn der Musc. triceps bei der Lähmung nicht betheiligt war, was aus der Kürze der Angaben nicht ersichtlich ist.

1) Deutsche med. Wochenschr. 1894. Nr. 3.
2) Eulenburg's Real-Encyclopädie. Bd. XVI.

Zum Schlusse möchte ich das Resultat der Untersuchung in folgende Sätze zusammenfassen:

1. Es giebt eine Anzahl von Fällen, bei denen eine Radialislähmung ohne directe äussere Gewalteinwirkung, lediglich infolge einer plötzlichen und heftigen Contraction des Musculus triceps brachii, besonders dessen äusseren Kopfes, eintreten kann.

2. Der Nervus radialis liegt im ganzen mittleren Drittel des Oberarmes direct auf dem Periost, in einem Bindegewebsspalt, welcher ihm seitliche Excursionen bis über 1 Cm. gestattet, und ist dabei vom Muskelbauche des äusseren Kopfes des M. triceps brachii bedeckt. Der Nerv würde jedesmal bei der Contraction dieses Muskels eine Compression auf die hintere äussere Knochenkante erfahren, wenn derselbe nicht eine Verschiebung gegen den sehnigen Ursprung des Muskels erfahren würde, wo er unter diesem gespannten Bande Schutz findet. Die Verschiebung geschieht durch das Sichanschmiegen des Muskelbauches selbst an die Knochenoberfläche.

3. Unter besonderen Umständen, wie Fixation der Nerven durch die Vorderarmmusculatur, plötzlich einsetzende Contraction des M. triceps u. s. w., kann der Nerv beim Ausweichen gehindert und so zwischen Knochen und Muskel comprimirt werden.

4. Auch die bei chronischen Infectionen und Intoxicationen beobachtete Prädisposition der Lähmungen, sich im Radialisgebiete zu localisiren, lässt sich aus demselben Grunde erklären.

5. Die nach rheumatischen Ursachen, Ueberanstrengung und Ermüdung auftretenden Radialislähmungen mögen in vielen Fällen in derselben Muskelwirkung ihr nächstes ätiologisches Moment haben. Eine Nervenverzerrung im Sinne einer übermässigen Nervendehnung erscheint uns aus anatomischen Gründen nicht annehmbar.

II.

Mittheilungen aus der chirurgischen Klinik in Greifswald.

Zur Lehre von den Gewebshypertrophien mit Betheiligung des Nervensystems.

Von

Dr. Paul Sick,

Assistenzarzt der Klinik.

(Mit 5 Abbildungen im Text.)

Im Mai dieses Jahres kam in der Greifswalder chirurgischen Klinik ein Fall von Geschwulstbildung des Nervus medianus zur Beobachtung und Operation. Die Neubildung hatte sich an solitären Riesenwuchs des Zeigefingers angeschlossen, mit dem Patient geboren war; der Finger war seiner Zeit dem fünfjährigen Knaben in hiesiger Klinik von Prof. Hueter amputirt worden.

Zur Veröffentlichung des Falles wurde ich von Herrn Geheimrath Prof. Dr. Helferich aufgefordert, wofür ich meinem verehrten Lehrer und Chef auch an dieser Stelle meinen herzlichen Dank ausspreche.

Eine kurze Besprechung mag darum berechtigt erscheinen, weil sich in den letzten Jahren vielfach das Interesse jenen eigenartigen, bald angeborenen, bald erst später zu Tage getretenen Wachsthumsstörungen zugewendet hat, welche in einer Vergrösserung einzelner Körpertheile ihren Ausdruck finden und stets in naher Beziehung zum Nervensystem zu stehen scheinen. Für den Zusammenhang mit dem centralen und peripheren Nervensystem werden immer mehr Beweismittel zusammengetragen; dazu möchte auch die gegenwärtige Arbeit einen Beitrag liefern.

In zweiter Linie fanden sich nur sehr wenige Fälle in der Literatur verzeichnet, welche den vorliegenden einigermaassen zur Seite zu stellen sind; das Theilgebiet des Riesenwuchses ist dem der elephantiastischen Formen, der Neurome, der Akromegalie gegenüber entschieden zu kurz gekommen.

Zum Dritten verspricht er, trotz seines Alleinstehens, sowohl von

wissenschaftlichem als auch praktischem Interesse zu sein, zumal wenn er noch weiterhin verfolgt werden kann, da bis jetzt eine Prognose nicht sicher zu stellen ist.

Ehe wir aber in die Einzelbeschreibung dieses Falles eingehen, mag es nicht überflüssig sein, die im Folgenden öfters zu gebrauchenden Ausdrücke Riesenwuchs, Akromegalie, Neurome und verwandte Begriffe kurz zu definiren. Bei der Durchsicht der ins Riesige angewachsenen Literatur über diese Krankheitsformen stellt sich nämlich vielfach, bis in die neueste Zeit, heraus, dass verschiedene gut erkennbare — sagen wir ganz allgemein — Symptomencomplexe unter einen Namen gefasst werden, oder dass ein Name von verschiedenen Autoren für anerkannt andersartige Bildungen gebraucht wird.

Mit dem Ausdruck „Symptomencomplexe" sollte schon angedeutet werden, dass jener für den Suchenden recht mühselige und oft verwirrende Zustand zum Theil dadurch veranlasst ist, dass in der That sehr mannigfaltige Uebergangsformen von der einen zur anderen Art zu bestehen scheinen; ferner dadurch, dass erworbene, auf chronischer Entzündung beruhende Grössenzunahme einzelner Körper- und Gewebstheile auf den ersten Blick sehr lebhaft an die Formen erinnern, für welche keine Aetiologie, bezw. der Begriff des Angeborenen herangezogen werden kann. Und warum sollte auch nicht selbst hier eine Verwandtschaft der Ursachen und Wirkungen bestehen, die vielleicht nur zeitlich verschieden (dort im embryonalen Leben, hier viel später) eingewirkt haben: Verwandtschaft auf einem Gebiete, in welchem Alles aus einer Zelle sich herausentwickelnd, gewiss in vielfacher Beziehung und Abhängigkeit von einander steht; wo wir nur meist die Wege und Bausteine noch nicht kennen, um mit ihrer Hülfe einen einheitlichen Bau aufzurichten, sondern uns einstweilen mit dem Auffinden und Zusammentragen von oft mangelhaftem Baumaterial begnügen müssen. Wir vergessen dann nur zu leicht, dass von ihm aus allgemeine Schlüsse auf den Bau und das Verhältniss seiner Theile zu ziehen, nicht wohl angeht — vielleicht auch, dass, wenn einmal das Material vollzählig ist, ein genialer Baumeister dazu gehört, es richtig zusammenzufügen.

Wir sind noch in der ersten Epoche. Lehrer wie Virchow[1]),

1) Geschwülste (über „Neurom"). Bd. III. Heft 1. S. 236. — Handbuch der spec. Pathologie (Elephantiasis). I. 1884. — Ueber Akromegalie. Berliner klin. Wochenschrift und Deutsche med. Wochenschrift. 1889.

Czerny[1]), v. Recklinghausen[2]), H. Fischer)[3], Esmarch[4]), Klebs[5]), Erb[6]), Freund[7]), Marie[8]), Arnold[9]), Bruns[10]), v. Winiwarter[11]) u. A. haben auf all' den in weitem Umkreis hergehörigen Gebieten die Grundlagen geschaffen, auf denen ihre Schüler weiter arbeiteten, sich stritten, ergänzten oder einseitig trennten. Von ihnen wären besonders zu erwähnen die Bearbeiter der Neurome[12]), mit meist übereinstimmenden Ergebnissen, dass es sich nämlich nicht um wahre Neurom-Vermehrung des specifischen Nervengewebes handelt, sondern um Proliferation des Stützgewebes (zuerst Virchow) oder der Gefässe (Jordan; für Riesenwuchs und Akromegalie schon früher Klebs[13])), der Akromegalie oder Pachyakrie[14]), des Riesen-

1) Eine Elephantiasis Arabum congenita mit plexiformen Neuromen. Archiv f. klin. Chirurgie. Bd. XVII. 1874.

2) Ueber die multiplen Fibrome der Haut und ihre Beziehungen zu den multiplen Neuromen. Festschrift. Berlin 1882. — Ueber Akromegalie. Virchow's Archiv. Bd. CXIX. 1890. — Allgemeine Pathologie.

3) Der Riesenwuchs. Deutsche Zeitschr. f Chirurgie. Bd. XII. 1880.

4) Esmarch und Kulenkampff, Die elephantiastischen Formen. Hamburg 1885.

5) Beitrag zur Pathologie des Riesenwuchses. Leipzig 1884.

6) Ueber Akromegalie. Deutsche Zeitschr. f. klin. Medicin. Bd. XLII. (1888.)

7) Ueber Akromegalie. Sammlung klin. Vorträge. Nr. 329/30. Leipzig 1889.

8) Sur deux cas d'acromegalie et de l'ostéoarthropathie hypertrophiante pneumique. Revue de Méd. 1886—90. — Marie u. Marinesco, Desgl. Arch. de méd. exper. III. 1891.

9) Akromegalie, Pachyämie oder Ostitis? Ziegler's Beiträge. Bd. X. 1891. — Weitere Beiträge zur Akromegaliefrage. Virch. Arch. Bd. CXXXV. 1894.

10) Das Rankenneurom. Virch. Arch. Bd. L. 1870. — Ueber das Rankenneurom. Bruns' Beiträge. VIII. 1892.

11) Plexiformes Fibrom der Armnerven mit circumscripter Hauthypertrophie und Sarcomentwicklung. Arch. f. klin. Chirurgie. Bd. XIX. 1876.

12) Ausführliches, wenn auch nicht ganz vollständiges Literaturverzeichniss s. bei Goldmann: Bruns' Beiträge. Bd. X. S. 68/69. 1893, seither kleinere Mittheilungen referirt in Virchow-Hirsch's Jahrbüchern, ferner Hartmann und Scheven, Ueber secundär-maligne Neurome. Bruns' Beiträge. Bd. XVII. 1896; mit vergleichenden Gesichtspunkten: Finotti, Virch. Arch. Bd. CXLIII. 1. 1896.

13) Beitrag zur Pathologie des Riesenwuchses. Leipzig 1884.

14) Hoffmann, Max, Deutsche med. Wochenschr. 1895 (beschreibt die Akromegalie und Osteoarthropathie als mikroskopisch-anatomisch einheitlichen Process, nur die Localisation sei verschieden — gegen die Annahme von Marie).

Massalongo, Brissaud und Meige (Virch.-Hirsch's Jahrb. 1895 referirt) erkennen die nahe Verwandtschaft zwischen Riesenwuchs und Akromegalie. Die letztere eine Abart der ersteren, in späterem Alter eintretender und dadurch modificirter Riesenwuchs, wie auch nach Sternberg (Zeitschr. f. klin. Med. XXVII. 1 u. 2) die Hälfte aller Riesen an Akromegalie leiden und zu Grunde gehen. Unverricht (Münchener med. Wochenschr. 1895. Nr. 14) weist auf den Zusammen-

wuchses[1]), für den merkwürdiger Weise ein einheitlicher lateinischer Name nicht zu existiren scheint, es sei denn, dass man ihn mit Hypertrophia congenita universalis bezeichnet und die Betheiligung von einzelnen Partien des Körpers durch das Oxymoron H. universalis partialis zum Ausdruck brächte, wobei allerdings das vielgebrauchte und gedeutete Wort Hypertrophie nicht praktisch erscheint. Im Einzelnen spricht Arnold (l. c.) von Gigantosomie, Makrodaktylie u. s. w. Bei Jakobson[2]) finde ich die einfache Uebersetzung Gigantophytie — Riesenwuchs.

Nach diesen literarischen Grundlagen wäre auf die kurze Definition der Krankheitserscheinungen, wie sie uns dort entgegengebracht sind, einzugehen.

Zunächst das am weitesten abliegende Gebiet der Elephantiasis, das sich von den anderen evident angeborenen Anomalien durch den steten Nachweis erworbener Schädlichkeiten abhebt. Doch sind wir gleich hier genöthigt, von Elephantiasis „im engeren Sinne" zu sprechen, indem wir auf dem Gebiete der Fibroneurome denselben Ausdruck mit bestimmten näheren Umstandswörtern wiederfinden. Elephantiasis im engeren Sinne ist nach Lesser (Hautkrankheiten) eine erworbene Vergrösserung einzelner Körpertheile, die im Wesentlichen auf einer ödematösen Durchtränkung der Bedeckungen und

---

hang zwischen Akromegalie und Trauma, der für erworbene Geschwulstbildungen (einfachstes Beispiel Amputationsneurom) schon vielfach feststeht. Bei noch jüngeren Angaben tritt der Zusammenhang zwischen Hypophysentumor und Akromegalie in den Vordergrund (Comini, Worcester, Roxburgh, Collis, Sears, Broadbent, Bourneville, Regnault, Dinke u. A.), auch die Behandlung mit Tabloids (Virchow-Hirsch. 1897). Dazu könnte man die Angaben von Heusser vergleichen, der (neben verschiedenen oben genannten Fällen von Akromegalie ohne Hypophysendegeneration) schon früher (Virch. Arch. Bd. CX. 1887) 12 Hypophysentumoren ohne die „Spitzen"-Erkrankung beschrieben hat. Diese Arbeiten sind aus nahezu unübersehbaren Veröffentlichungen herausgegriffen.

1) Hauptsächlich deutsche Literaturangaben und einige Fälle bei Wittelshöfer (Langenbeck's Archiv. Bd. XXIV. S. 57) [46 Fälle]; Busch, Arch. f. klin. Chirurgie. Bd. VII. 1866 mit den ersten anatomischen Angaben; Sophie Hornstein (Virch. Arch. Bd. CXXXIII. 1893 mit einer weiteren, zugleich näherer Berücksichtigung der Nerven. Weiter hervorzuheben A. Widenmann, Ueber part. Riesenwuchs. Bruns' Beiträge. Bd. VIII. 1892; Taruffi, Della macrosomia. Milano 1879 mit erschöpfender Literatur über allgemeinen Riesenwuchs von Celsus an und Prachtillustrationen; Truc und Masmejan, 55 Fälle part. Riesenwuchses. Einzelangaben von Murray, Winkler, Morton, Thomas, Schoemaker, M'Gregor u. A. (Virchow-Hirsch. 1895). Zuletzt Machenhauer, Ueber angeblich partiellen Riesenwuchs. Centralbl. für innere Med. Bd. XLIII. 1896.

2) Ein seltener Fall von beinahe universellem, angeborenen, fortschreitenden Riesenwuchs. Virch. Arch. Bd. CXXXIX. 8, ebenda gleichfalls gute Literaturangaben.

Vermehrung der bindegeweblichen Bestandtheile beruht. Man könnte diese Form mit dem Namen Elephantiasis lymphatica charakterisiren. Sie ist identisch mit der Elephantiasis Arabum, welche schon einmal durch die Verquickung griechischer und arabischer Wissenschaft und Nomenclatur von Seiten der Uebersetzer eines Serapion, Albucasis, Avicenna jahrhundertelange Verwirrung hervorgebracht hat, indem die Griechen und nach ihnen Lucretius, Galen, mit Elephantiasis („Graecorum") die arabische (und heutige!) Lepra bezeichneten, die griechische Lepra zu guter Letzt aber die unschuldige Hautkrankheit, die jetzt unter dem Namen Psoriasis bekannt ist, bedeuten sollte.

Wenngleich die Araber schon die Bezeichnung Elephantiasis, Elephantenfuss, für die oben charakterisirte chronisch entzündliche Haut- und Zellgewebsveränderung angewandt wissen wollten, ist doch in neuerer Zeit derselbe Name mit näheren Zusätzen auch für ähnliche Processe in anderen Geweben eingesetzt worden. Wir meinen die Elephantiasis teleangiektatica, neuromatosa, lipomatosa, wie Virchow verschiedene Formen genannt hat, wenn durch irgend welche Schädlichkeiten: Nervenverletzungen, Geschosse, Hufschlag, Sturz, Knochenbruch u. ähnl. [1]) die Hypertrophie eines der genannten Gewebssysteme eingetreten war. Man könnte auch die Verlängerungen von Röhrenknochen nach Osteomyelitis, Nekrosen hierher rechnen („Elephantiasis ossea") wie sie hauptsächlich Helferich beschrieben und weitere Angaben veranlasst hat. [2]) Hier ist schon, wenn überhaupt berücksichtigt, eine Betheiligung des peripheren Nervensystems durch gleichzeitige (oder vorangehende?) Wucherung seiner fibrösen Bestandtheile erwähnt (Fischer l. c.). Das Gefässsystem ist gleichfalls vergrössert (P. Wagner [3]), Machenhauer l. c.); und es ist nicht unwahrscheinlich, dass hier auch eine Brücke zur Entstehung der Angiome hinüberführt.

Von diesen Gewebshypertrophien ist der Schritt zu der Elephantiasis fibromatosa von Bruns, Elephantiasis nervorum genannt, die zu den angeborenen Anomalien gerechnet wird, überraschend klein. Es ist wohl endgültig nachgewiesen (von Recklinghausen l. c.), dass der Ausgangspunkt im Nervengewebe liegt, wie andererseits auch, dass in den weitaus meisten Fällen das specifische Nervengewebe passiv bleibt, dass nur das Stützgewebe wuchert und

1) Literatur hierüber s. bei Machenhauer l. c. S. 1109.

2) Deutsche Zeitschr. f. Chirurgie. Bd. X. 1878 und Dissertation von Blameuser. Greifswald 1897.

3) Deutsche Zeitschr. f. Chirurgie. Bd. XXVI. 1887. S. 281.

ersteres durch Druck wahrscheinlich schliesslich zur Atrophie bringt. Es ist deshalb der früher vielfach gebrauchte Name Neurom jetzt fast von allen Seiten nach Virchow's Vorgang verlassen. Immerhin halten Bruns und Czerny (l. c.) in einzelnen Fällen die periphere Nervenneubildung für erwiesen; ein Beispiel hierfür soll nächstens aus dem pathologischen Institut in Greifswald veröffentlicht werden. Die Elephantiasis nervorum fibromatosa kann sich entweder besonders stark in den Hautnerven oder in den Nervenstämmen ausbilden; in ersterem Falle entstehen die Fibromata mollusca von Recklinghausen, die Hautfibrome, in letzterem die Neurofibrome. Zwischen beide könnte man das Rankenneurom (Bruns l. c.) stellen, wo die Elephantiasis nervorum in einem circumskripten Nervengebiet auftritt und durch excessives Längenwachsthum die Schlängelungen erzeugt. Bei dem Fibroma molluscum handelt es sich um die Verzweigungen eines umschriebenen Nervengebietes. Die Ausführungen Jordan's[1]) konnten der Mehrheit gegenüber, aber auch für seinen Fall von multiplen Haut- und Neurofibromen nicht überzeugen, dass gerade die Gefässe des Nervenbindegewebes der Ausgangspunkt wären. Müssten da nicht auch Gefässwandverdickungen ohne anderweitige Hypertrophie zu finden sein? Ferner gehen die schliesslich nicht mehr nachweisbaren Endnervenverzweigungen gewiss fast ebenso in jeden kleinsten Hautbezirk, wie die Capillaren, und können die Wachsthumsstörung vermitteln.

Gleich hier mag die Eigenschaft der Nervenfibrome, in nicht seltenen Fällen zu sarkomatösem Wachsthum überzugehen, erwähnt werden, eine Eigenschaft, die Garré[2]) auch durch Zahlen erhärtet hat, indem er bei 150 Fibroneuromen allein 12 Proc. secundäre Sarkome feststellen konnte, die fast sämmtlich nach einer Operation sehr rasch recidivirten und nicht selten durch allgemeine Sarkomatose zum Tode führten. In den sarkomatös degenerirenden Fibromen gingen die noch vorhandenen Nervenfasern rasch vollends zu Grunde, dann folgte Verwachsung mit der Umgebung, regionäre Metastasenbildung; erst spät trat gewöhnlich Sarkomatose ein. Deshalb besteht die frühere Aussage Virchow's von der Gutartigkeit dieser Gebilde wohl nicht mehr zu Recht (Garré).

Nun zu einer dritten Form, der congenitalen Nervendiathese, der jüngst bekannten, der Akromegalie. Sie wird nach v. Reck-

1) Pathologisch-anatomische Beiträge zur Elephantiasis congenita. Ziegler's Beiträge. VIII. 1890.

2) Ueber secundär maligne Neurome. Bruns' Beiträge. Bd. IX. 1893.

linghausen gekennzeichnet durch eine krankhafte Hypertrophie der Enden oder Spitzen des Körpers, Finger, Zehen, Nase u. s. w., speciell Osteophytenbildung an Knochen, besonders Sehnenansätzen (Arnold, Fall Hagner I u. s. w.); sehr häufig auch Aplasie der Thyreoidea, Hyperplasie der Thymus, nervöse Störungen), welche um die Zeit der Pubertät einsetzt und allmählich zunimmt. Von ihr sind abgetrennt worden die Ostéoarthropathie hypertrophiante (pneumique) Marie's, die im Verlauf von Erkrankungen in Lungen und Kreislauf secundär auftrete und sich vor der Akromegalie ausserdem durch unförmlich verdickte Endphalangen (Trommelschlägelfinger mit Verdickung des Knochens) auszeichne. Arnold nennt die Erkrankung secundäre hyperplastische Ostitis. Auch die Osteitis deformans, Paget's Krankheit[1]), mit unbetheiligten Weichtheilen, dicken entkalkenden und deshalb leicht verbiegenden Knochen bei älteren Leuten mag hier berührt werden. Ein Hauptcharakteristicum für diese Krankheitsformen ist die Verdickung der Knochen durch Compacta und Auflagerungen (vergl. besonders Arnold), ohne Vermehrung ihres Längendurchmessers (mit einziger Ausnahme des Unterkiefers), weshalb mein Lehrer, v. Recklinghausen, den besseren Namen Pachyakrie wählte. Ueber die Beziehungen der Akromegalie zu den anderen Anomalien und ihre Verwandtschaft vergl. schon Anmerkung S. 18 u. 19.

Eben das vermehrte Längenwachsthum der Knochen ist nun das Kennzeichen des wahren Riesenwuchses, der Gigantophytie. Der Name ist gut gewählt, da wir uns unter einem „Riesen" gleichfalls einen durch seine Längenmaasse, nicht die Breite ungewöhnlichen Menschen vorstellen. Demnach sollen alle Gewebssysteme des betroffenen Körpers an der Hypertrophie betheiligt — ohne grobe Gestaltsveränderung wie bei Akromegalie — und endlich muss ein deutlicher Beginn des Zustandes schon bei der Geburt, in frühester Zeit, gewährleistet sein. Unter Berücksichtigung dieser Forderungen wären manche Literaturangaben aus diesem Capitel auszuscheiden. Allerdings ist auch zuzugeben, dass in der Weise vorbildliche Formen nur sehr selten beobachtet sind, z. B. bei Arnold (l. c.) 1 Fall von halbseitiger Hypertrophie, bei Widenmann (l. c.) von Hypertrophie des rechten Beines, während ein Fall, wie der anatomisch beschriebene von Sophie Hornstein (l. c.) mehr zur Pachyakrie oder Elephantiasis hinüberneigt. Es ist dies zugleich der einzige, welcher anatomisch näher untersucht war, bei dem auch eine

1) Osteitis deformans. Virch. Arch. Bd. CXIX. 1890.

entschiedene Veränderung der peripheren Nerven in obiger Weise (Neurofibrom) gefunden ist. Im Allgemeinen ist die Wucherung des Fettgewebes in excessiver Weise sehr häufig; Busch[1]) constatirt dies besonders für die unteren Extremitäten, während die oberen öfters den einfachen Riesenwuchs bewahrten. Relativ häufig sind die Makrodactylien (Ausdruck herrührend von Busch) der oberen Extremitäten, sie stellen den grössten Procentsatz für die Gigantophytie, vergl. Wittelshöfer (l. c.) und P. Wagner.[2])

Ein solcher Fall von Makrodactylie ist auch der kürzlich in der Klinik beobachtete.

Krankengeschichte.

Anamnese. Es handelt sich um einem jungen Collegen, D. G., stud. med., 22 Jahre alt, welcher mit einem ausgesprochenen wahren Riesenwuchs des Zeigefingers der linken Hand geboren worden war. Da sich der Zeigefinger in den ersten Jahren nach der Geburt noch mehr unverhältnissmässig vergrösserte, wurde auf Veranlassung der Eltern die Amputation des Zeigefingers unter Belassung des unteren Epiphysenendes der Grundphalanx ausgeführt. Dieses Verhältniss ist in einer bei der Aufnahme ausgeführten Röntgenphotographie klar zu sehen. Sonst weist die Röntgenphotographie nichts Abnormes auf. Der Junge war damals 5 Jahre alt.

Beschwerden in der Narbe sind seither nicht aufgetreten. Das Gefühl blieb gut erhalten. Dagegen stellte sich wenige Jahre darauf eine allmählich grösser werdende Geschwulst in der linken Handfläche ein, hauptsächlich legte sich ein derber, knolliger, gegen die Peripherie, dem Amputationsstumpf, hin an Dicke zunehmender Strang dem Mittelhandknochen des amputirten Fingers entlang. Seit Anfang des Jahres 1897 glaubt Patient, dass sich die Geschwulst etwas rascher vergrössert habe; Schmerzen seien in der Gegend jedoch nie aufgetreten, das Gefühl sei immer vollständig normal gewesen. Patient wünscht aber, von dem durch seine Grösse schon lästig werdenden und unter Umständen entartenden Tumor befreit zu werden. Er wurde Zwecks einer Operation am 4. Mai 1897 in die Klinik aufgenommen.

Gewissermaassen als Curiosum giebt er an, dass seine beiden Eltern ein steifes Endglied des linken Zeigefingers durch eine Verletzung, bezw. Entzündung bekommen hätten. Sonstige Abnormitäten beständen nicht; hauptsächlich ist kein Fall von Riesenwuchs in der Familie vorgekommen.

---

1) Beiträge zur Kenntniss der angeborenen Hypertrophien der Extremitäten. Arch. f. klin. Chirurgie. Bd. VII. 1866.

2) Zur Casuistik des angeborenen und erworbenen Riesenwuchses. Deutsche Zeitschr. f. Chirurgie. Bd. XXVI. 1887.

Die umfangreichste Zusammenstellung, die ich fand, rührt von Lewin, Studien über halbseitige Atrophien und Hypertrophien, Char.-Ann. 1884, her; er hat 60 Fälle, 20 zweier Extremitäten oder einer Körperhälfte. Dazu kommen einige Einzelveröffentlichungen in letzten Jahren, vergl. Jakobson (mit Lit. l. c. S. 19), Krakenberger, Dissert. Würzburg 1895, und Anmerkung zu „Riesenwuchs" oben S. 18.

Status praesens: Sehr kräftiger, grosser junger Mann mit ungewöhnlich entwickeltem Fettpolster, starker Musculatur. Gesichts- und Hautfarbe gesund. Keinerlei Naevi oder etwas derart an dem Entkleideten zu bemerken, keinerlei Missbildung oder Entwicklungsanomalie. Das Gesicht ist bartlos. Die Untersuchung der inneren Organe ergiebt keinen pathologischen Befund. Etwas verbreitert erscheint nur die Herzdämpfung (relative), welche bis zur Mitte des Sternums nach rechts reicht; die Herztöne sind im Uebrigen rein, regelmässig, der Puls voll, zählt 76 Schläge in der Minute.

An der linken Hand fehlt der Zeigefinger. An Stelle desselben ist eine mässig prominente, rundliche Knochenkuppe erhalten, von normaler, zarter Haut bedeckt. Nur auf der Höhe der Vorwölbung sieht man eine kaum erkennbare stecknadelkopfgrosse, verschiebliche Hautnarbe, ähnlich wie bei einem Amputationsstumpf einer Amputatio in utero. Das im hiesigen

Fig. 1.

Fig. 2.

physikalischen Institut hergestellte Röntgenbild des Handskelettes weist nach, dass auf dem völlig normal gebildeten Metacarpus II noch eine bohnenförmige Knochenplatte aufsitzt, 1,9 Cm. in der frontalen Richtung, 0,6 Cm. in der Höhe messend, der zurückgebliebene Stumpf der Grundphalanx, etwa der unteren Epiphyse entsprechend. Im Uebrigen betragen die Metacarpuslängenmaasse, die von der Photographie in Lebensgrösse leicht abgenommen werden können:

Metacarpus I 5 Cm.,	Metacarpus IV 7,2 Cm.,
= II 8,0 =	= V 6,2 =
= III 8,1 =	

Die Längenmaasse der Grundphalangen:

Phalanx dig. I 3,4 Cm., Phalanx dig. IV 5,2 Cm.,
= = III 5,2 = = = V 4,1 =

Die Mittelphalanx des 3. Fingers erscheint dadurch etwas verkürzt, dass der Finger im mittleren Phalangealgelenk eine geringe Beugecontractur von 140° Winkelstellung aufweist.

Auf der Rückenseite bietet nun die Hand keine Besonderheiten. Das mittlere Drittel der Hohlhand zwischen Daumenballen einerseits, Kleinfingerballen andererseits ist dagegen nahezu ausgefüllt von einer Geschwulst, die unter der makroskopisch unveränderten Haut zu liegen scheint, und in ihrer Richtung vom Lig. carpi zum Metacarpuskopf II ziehend, etwa dem Metacarpus in seiner ganzen Länge, ausserdem noch den Mittelhandknochen aufliegt. Die Geschwulst hat einen kolbigen, wulstigen Charakter; sie hat ihre grösste Ausdehnung nach dem Metacarpusköpfchen und verschmälert sich allmählich gegen das Handgelenk hin. Hinter dem Ligamentum carpi lässt sie sich nicht mehr nachweisen. Etwa in der Mitte wird sie durch die tief eingeschnittene, quere Beugefalte der Hohlhand in zwei unter sich zusammenhängende Theile gespalten — 1/3 distal, 2/3 central. Deutlich lassen sich neben der grossen Geschwulst, die im Ganzen etwa die Grösse des normalen Daumenballens hat, während ihre einzelnen Kolben bohnen- bis taubeneigross sind, zwei kleinere Prominenzen von ähnlichem Aussehen nachweisen, die in der Mitte der Hohlhand abzuzweigen und gegen den Metacarpuskopf III hinzuziehen scheinen. Zwischen Daumen und Metacarpus II sind ähnliche lappige Theile des Tumors angelagert, bis gegen das Dorsum des Metacarpus. Die Consistenz der Geschwulst ist überall ziemlich gleichförmig, elastisch, mässig gespannt, etwas wie Pseudofluctuation leicht durchzufühlen. Der Tumor ist fernerhin auf seiner Unterlage etwas verschieblich, nicht immer jedoch von der ihn bedeckenden Haut. Auf Druck besteht keine Schmerzhaftigkeit. Die Prüfung der Sensibilität der Haut und nächsten Umgebung des Tumors ergiebt keine Anomalien, überall gute Tast- und Wärmeempfindung, Muskelgefühl u. s. w., normale Nervenreaction am Unterarm, der übrigens gegenüber dem rechten an Länge nicht zugenommen hat. Auch die Beweglichkeit der Hand ist eine gute, zumal die Beugebewegung mit starkem Druck, natürlich dem Verlust des Fingers entsprechend; nur die Streckung des 3. Fingers (s. oben) ist nicht völlig auszuführen, auch passiv nicht.

Die klinische Diagnose wurde nicht sicher gestellt; in erster Linie dachte man an Lipombildung, in zweiter wurde allerdings die Möglichkeit einer vom Nerven ausgehenden Geschwulst in Aussicht genommen.

Operation (Geheimrath Helferich). Schnitt über die Höhe der Geschwulst vom Metacarpuskopf beginnend, bis zum Lig. carpi. Nach Durchschneidung der Cutis zeigt sich der Tumor, mit dem Unterhautzellgewebe fest verwachsen, mit Fettträubchen besetzt, dazwischen und darunter derbes Bindegewebe, das denselben mit der Subcutis einerseits, der Unterlage (Beugesehne u. s. w.) andererseits fest verbindet. Indem nun die Neubildung schrittweise, bezw. lappenweise von der Peripherie her centralwärts freipräparirt wird, zu welchem Behuf überall derbe Bindegewebsstränge durchtrennt werden müssen, tritt allmählich ein bald mehr trau-

biges, bald lappiges, dann wieder zottiges Gebilde zu Tage — das peripherste und dickste Ende des auf einem Holzschnitt (Fig. 3) wiedergegebenen Präparates. Während im Zusammenhang weiter präparirt wird, gelangt man schliesslich etwa in der Mitte des Metacarpus an eine Art Stiel, glattes,

Fig. 3.

nicht lappiges, walzenförmig gebildetes Gewebe von straffer Beschaffenheit, weissgelblicher Farbe, von der Dicke einer Bleifeder (0,8—9 Cm. Durchmesser), Nervensubstanz nicht unähnlich. Etwas weiter centralwärts zweigt dieser Stiel von einem grösseren gleichartig gebildeten Strang von 1,2 Cm. Durchmesser ab, und nahezu an derselben Stelle entspringen noch drei ähnliche Gebilde, kolbig, gegen die Peripherie hin sich verjüngend. Der eine radialwärts von dem Hauptstamm wird zwischen und über den Adductoren des Pollux lospräparirt, die letzten Enden durchschnitten; die zwei ulnaren Aeste, von denen der nächste gleichfalls schon Träubchen und Zotten trägt, werden bis gegen den 3. Metacarpuskopf verfolgt und dann gleichfalls von ihren letzten bindegeweblichen Strangverbindungen mit der Scheere gelöst. Nun am Hauptstamme aufwärts. Er verschwindet bald unter dem Lig. carpi, welches durchschnitten wird. Diese Stelle ist durch eine leichte Einschnürung (vergl. das Präparat) ausgezeichnet. Dann wird die Volarseite des Vorderarmes in der Mittellinie ca. 6 Cm. weit gespalten. 5 Cm. vom Ligament verjüngt sich der vorher kleinfingerdicke Strang und schiebt sich jetzt zwischen die Flexorensehnen. Hervorgezogen erscheint endlich ein gänsekieldickes, glattes, atlasglänzendes, cylindrisches Gebilde, unzweifelhaft der Nervus medianus. Er wird soweit wie möglich herausgezogen und 2—3 Cm. im Gesunderscheinenden amputirt, wobei die bekannte reflectorische Zuckung eintritt. Die ganze Geschwulst maass jetzt in der Länge 14½ Cm., über die grösste Breite 3 Cm., Dicke bis 2½ Cm.

Darauf Naht der Wunde mit versenkten Catgut- und Hautseidennähten. Die Wundheilung verlief nicht ganz glatt, die Wundränder wurden in der Vola theilweise nekrotisch, und die Nähte wichen; ein Ereigniss, das in der Literatur auch mehrfach erwähnt und wohl durch trophische Störungen nach der Nervenexstirpation zu erklären ist. Nach einem Monat heilte aber die Wunde per granulationes noch fast linear.

Die Narbe ist jetzt nach fast 3 Monaten sehr gut, leistungsfähig, vollkommen schmerzfrei. Das letztere ist allerdings nicht wunderbar, denn die Sensibilitätsprüfungen ergaben im ganzen Hautgebiet des Medianus (Ramus volaris) von der Vola peripherwärts Parästhesie bis vollständige Anästhesie, keine Temperatur- und Schmerzempfindung. An Daumenspitze und Radialrand des Mittelfingers war die Sensibilität = 0, mit Ausnahme der vom Ulnaris (Ram. dorsalis) versorgten Gebiete, an den einander zugekehrten Seiten des 3. und 4. Fingers, an der ganzen Volarseite und oberen Hälfte der Dorsalseite nur stark herabgesetzt.

Wenn dies auf der einen Seite bedeutet, dass die Nervengeschwulst doch im Ganzen noch ihre Pflicht that, das heisst, dass in ihr die normalen oder wenigstens einige normale Nervenfasern vorhanden waren, so scheint doch auf der anderen ein theilweiser Ersatz durch den N. ulnaris und radialis möglich zu sein und stattgefunden zu haben.

Anschliessend will ich noch einen kürzlich in der Klinik beobachteten Parallelfall oder auch Ergänzungsfall anführen, den uns das Gesetz von der Duplicität der Fälle in die Hände gespielt hat. Leider fehlt eine pathologisch-anatomische Untersuchung.

Der 5jährige Arbeitersohn O. W. aus Regenwalde war nämlich vom 21. März bis 9. April des Jahres zur Operation in der Klinik wegen wohlausgebildeten wahren Riesenwuchses des rechten Zeigefingers. Auch der Daumen war im Ganzen etwas vergrössert. Das Röntgenbild und die Photographie sind beigefügt: es ist entschieden eine neue Seite des neuen Verfahrens, die sehr beachtenswerth ist, um solche nicht zur anatomischen Untersuchung kommende Abnormitäten der Knochen festzustellen.

Fig. 4.

An der pathologisch-anatomischen Untersuchung ist in der That für diese Art der Neuromatose noch grosser Mangel. Busch[1]), Wittelshöfer, Fischer, Widenmann (l. c.) u. A. haben zwar Knochen und die Weichtheile solcher riesenhafter Bildungen, zum Theil nach ihrer Absetzung, genau untersucht und beschrieben, aber gerade ein Eingehen auf das periphere Nervengebiet fehlt besonders in anatomischem Sinne, in erster Linie vielleicht deshalb, weil gröbere Veränderungen hier nicht auffielen. Eher noch werden der Natur der Sache nach klinische Erscheinungen (Fischer) erwähnt. Jedenfalls trifft man aber überall beim Einsehen der Literatur, wie schon oben erwähnt, auf Uebergänge in den anderen Gewebssystemen: von der Pachyakrie zur Gigantophytie, von dieser zur Naevusbildung, zur Fibromatose; gelegentlich Formen, wo neben dem Längenwachs-

1) Archiv f. klin. Chirurgie. Bd. VII. 1866.

thum noch unproportionirte Vergrösserung der Spitzen des Körpers (etwa Akromegalie im engeren Sinn zu nennen!) und symmetrischen Hautnervengebieten entsprechende Pigmentnaevi vorkamen: wo es im einzelnen Falle schwer war, für die Krankheit ein Fach und einen

Fig. 5.

Namen zu finden (Widenmann, Manasse[1]) u. A.). Aus diesen Gründen und nach mikroskopischen Befunden sind auch, wie schon

1) Sitzungsbericht in der Berliner klin. Wochenschr. Nr. 18. 1890.

in den Anmerkungen S. 18 erwähnt, z. B. Massalongo, Brissaud und Meige für die Einheitlichkeit oder nahe Verwandtschaft, wenigstens des Riesenwuchses und der Pachyakrie eingetreten, hat Hoffmann Pachyakrie und Osteoarthropathie zusammengestellt (S. 18). Es sind, um bei dem Bilde der Verwandtschaft zu bleiben, Kinder eines Vaters in verschiedenem Alter. Noch mehr Belege für die Zusammengehörigkeit finden sich in der Literatur über Fibroneuroma und Fibroma molluscum, so besonders bei Bruns und Garré (vergl. S. 20 u. 21), desgleichen über ähnlichen Ursprung der Rankenneurome, ja der gleichfalls mit trophischen Nerven versehenen Angiome.

Dagegen sind, wie schon erwähnt, die hierher gehörigen Beobachtungen über Riesenwuchs, Gigantophytie, selten. Sophie Hornstein (vergl. S. 19 Anm. 1) scheint die Erste gewesen zu sein, welche bei halbseitigem Riesenwuchs mit den neuen, vervollkommneten Färbemethoden eine Veränderung der Nerven beschrieben hat, Hyperplasie des Bindegewebes, besonders des Endoneuriums, wie sie in vielen Arbeiten über die Fibroneurome, besonders ausführlich bei Kriege[1]), Herczel[2]), Goldmann (l. c.), neuestens wieder in der Dissertation von Soldan[3]), bei Hartmann und Schewen nach v. Recklinghausen's Vorgang geschildert sind.

Die mikroskopischen Befunde, welche aus dem oben beschriebenen Medianuspräparate, sowohl aus frischen, als aus gehärteten und verschieden gefärbten Schnitten gewonnen wurden, stimmen nun bis auf die Einzelheiten mit denen, welche z. B. Herczel[4]) für die Fibroneurome gezeichnet hat, überein. Es wäre deshalb unnütz, sie erst einzeln zu wiederholen. Hier wie dort die Meistbetheiligung des Endoneuriums, überhaupt des Nervenbindegewebes, das Auseinanderfasern der Nervencylinder in der Geschwulstmasse, ohne dass sie jedoch ganz darin untergingen, eine ungewöhnlich derbe, wellige Beschaffenheit des Bindegewebes, wie sie an die Consistenz der Dura mater erinnert, während andere Partien wieder einen embryonalen Charakter haben und noch geradezu mit embryonaler Dura identisch sind. An den Spitzen des Tumors konnte noch Nervengewebe normaler Beschaffenheit erkannt werden: die Träger der vor der Ope-

1) Virch. Arch. Bd. CVIII. 3. 1887, ebenso Westphalen-Philippson Bd. CX, Gomorski Bd. CXI. 1.

2) Fibrom und Sarkom der peripheren Nerven. Beiträge zur pathol. Anatomie. Ziegler. Bd. VIII.

3) Zur Lehre von der histogenen Einheit der Neuromata, Fibromata mollusca und Elephantiasis congenita neuromatosa. Dissert. Berlin 1896. Auch ausführliche Literaturangaben!

4) l. c. S. 48ff.

ration ungeschmälerten Sensibilität; am centralen Ende erwies sich der Nerv ohne pathologische Erscheinungen.

Im Hinblick auf die Prognose unseres und etwaiger ähnlicher Fälle, wie sie in der Literatur von E. Winkler[1]), A. Koehler[2]), Morton Thomas[3]) niedergelegt zu sein scheinen, hat allerdings diese Verwandtschaft eine ernste Seite. Garré hat nachgewiesen, dass ca. 12 Proc. aller Neurofibrome, die gerade auch am Arm und Medianus am häufigsten vorkommen (zehnmal unter 17 Fällen) nach vollständiger Druckatrophie der Nervenfasern und Zellproliferation in der Umgebung sarkomatös entarten, und zwar umso rascher und sicherer, wenn erst durch den operativen Eingriff ein besonderer Reiz gesetzt worden ist. Angaben über derartige Recidive und Entartungen bei reinem Riesenwuchs nach Operation habe ich nicht auffinden können; aber immerhin kommt z. B. Vogt[4]) vielleicht nach Busch in derartiger Ueberlegung zu dem Schlusse, wenn irgend möglich nicht operative Versuche zu machen, sondern sich etwa mit der elastischen Compression des Gliedes für lange Zeit zu behelfen, nur wirkliche Geschwulstbildungen zu entfernen; doch ist zu hoffen, dass eine gewisse Verschiedenheit zwischen Riesenwuchs und Fibromen auch in der Prognose zu Gunsten der ersteren zum Ausdruck kommt.

Bei der Frage über den traumatischen operativen Reiz wäre zum Schluss noch auf die Aetiologie der berührten Krankheiten ein Blick zu werfen. Mit congenitaler Anlage ist natürlich nichts gesagt, so sehr sie auch in zweiter Linie für die Fortpflanzung der Schädlichkeiten in Betracht kommt, so dass Ziegler im Hinblick auf die Fibroneuromatose schreibt: „Bei Geschwulstbildungen, welche ganze Systeme oder grössere Theile von solchen betreffen, wie z. B. die multiple Fibrombildung der Nerven, kann eine Erklärung für das eigenthümliche Verhalten nur darin gesucht werden, dass die Ausbildung des betreffenden Theiles des Nervensystemes eine pathologische war und die Bedingung späterhin auftretender Fibrombildung in sich trug.“ In dieser Weise ist auch am ungezwungensten die That-

1) Makrodaktylie (exarticulirter, 8 Cm. langer Ringfinger). Wiener Wochenschrift. Bd. XXIX. 1892.

2) 1 Fall von Riesenwuchs des linken Mittelfingers mit „Lipombildung“ an der Beugeseite, fibrösen Einlagerungen in der Hohlhand. Letztere zuerst, dann Finger entfernt, — es ist nicht unwahrscheinlich, dass es sich hier um einen Parallelfall gehandelt hat.

3) Two cases of congenitale hypertrophy of the fingers. Med. Neur. March. 17. Virchow-Hirsch. 1895.

4) Chirurgische Krankheiten der oberen Extremitäten. Deutsche Chirurgie. Bd. LXIV. 1881.

sache zu erklären, warum so häufig nach Exstirpation Recidive stationär (z. B. wenn zuerst der Medianus betroffen war, in gleicher Höhe eine Geschwulst am Ulnaris entsteht, Garré) auftreten in einer Weise, die auch nicht durch den Key-Retzius'schen Nachweis in sich abgeschlossener Lymphbahnen für die peripheren Nerven zwanglos erklärt werden kann, sondern nur dadurch, dass eine allgemeinpathologische Veranlagung des Systemes bestand, die allerdings schliesslich bis zu allgemeiner „Metastasenbildung", allgemeiner Sarkomatose, führen kann (Garré). In letzter Linie ist das aber für die Frage nach der Entstehung einer allgemeinen Anlage ungenügend.

Die einzige Erklärung, die wir oft beim Nachfragen und beim Lesen über die Entstehung solcher Krankheiten finden, wird (wenn überhaupt eine versucht ist) damit gegeben, dass von einem starken Schreck, dem sogenannten „Versehen" der Mutter und ähnlichen Ursachen berichtet wird. Auf die Möglichkeit einer wissenschaftlichen Erklärung derartiger Annahmen hier einzugehen, liegt keine Veranlassung vor.

III.

Aus der chirurgischen Klinik zu Basel.

Ueber den Keimgehalt accidenteller Wunden.

Von

Dr. Heinrich Riggenbach,

z. Z. Assistenzarzt an der allgemeinen Poliklinik in Basel.

Die Hoffnung der Chirurgen, durch die Mittel der Antisepsis oder Asepsis die Bacterien in den Wunden vernichten oder von den Wunden fernhalten zu können, ist bis jetzt ein unerreichtes Ideal geblieben.

Eine Anzahl von Untersuchungen zeigt, dass sogar die Operationswunden, welche der Chirurg mit peinlicher Anwendung der antiseptischen oder aseptischen Regeln setzt, mit wenigen Ausnahmen nicht keimfrei sind.

Der Erste, der sich über diesen Punkt Aufschluss zu verschaffen suchte, war H. Ranke[1])*); er stellte sich die Frage: „Kommt „Coccobacteria" unter dem Lister'schen Verbande vor"; er untersuchte die Wundsecrete nur mikroskopisch. Unter 15 Fällen fand er mit Ausnahme eines einzigen, von ihm übrigens als zweifelhaft bezeichneten, stets „Kokkobacterien" vorwiegend in der Form von „Mikrokokken", seltener in der Stäbchenform. Eine grosse Zahl dieser Fälle verlief ganz reactionslos.

Demarquay[2]) fand in 8 Operationswunden, die alle reactionslos ausheilten, immer Mikrobien. Er kommt zum Resultat: „Alle Operations- und Verbandmethoden, wie sie in den Spitälern im Gebrauche sind, können der Bacterienentwicklung weder zuvorkommen, noch sie aufhalten. (Die Untersuchungsmethode erwähnt Demarquay nicht; er giebt nur an, dass er in der Pasteur'schen Technik und im Gebrauche des Mikroskopes sehr bewandert sei.)

Birch-Hirschfeld[3]) untersuchte die Wundsecrete von Wunden, die nach Lister verbunden waren, durch Verimpfung in Pa-

*) Das Literaturverzeichniss siehe am Schlusse dieser Arbeit.

steur'scher Culturflüssigkeit; er fand, dass zwar nicht in allen Fällen, doch sehr häufig Bacterien und Mikrokokken in den Wundsecreten bei der Lister'schen Behandlung vorkämen.

Fischer[4]) fand mikroskopisch in den von Anfang streng antiseptisch behandelten Fällen doch die „Coccobacteria".

H. Ranke[5]) beweist für eine weitere Reihe von directen Untersuchungen (2 Fälle) der Secrete reactionslos heilender Wunden, dass nicht immer, doch sehr häufig „Kokkobacterien" vorkommen.

Schüller[6]) untersuchte die Wundsecrete mikroskopisch und legte Culturen in Bergmann'scher Flüssigkeit an. In einer Reihe von Fällen fand er Bacterien, in einer anderen Reihe keine, wenigstens keine entwicklungsfähigen.

Watson Cheyne[7]) benutzte zur Untersuchung der Wundsecrete Rüben-, Gurken- und Fleischinfus, das er bei Brüttemperatur hielt.

Ferner untersuchte er das Secret der Drains mikroskopisch. Nach beiden Methoden kam er zum selben Resultate: „Aseptisch*) behandelte Wunden sind entweder frei von Mikroorganismen, oder aber es sind höchstens Mikrokokken vorhanden."

Alle diese Arbeiten stammen aus einer Zeit, wo die bacteriologischen Untersuchungsmethoden noch wenig entwickelt waren. Wenn die Resultate für die damalige Zeit auch wichtig genug waren, so können sie auf Genauigkeit doch keinen Anspruch machen.

Mit unserer modernen Untersuchungstechnik arbeitete Staeheli.[8]) Er fand bei 59 untersuchten Fällen von antiseptisch (unter dem Zinkverband) behandelten Operationswunden nur fünfzehnmal das Secret keimfrei. Immerhin verbürgt die Art des Vorgehens (die Prüfung des Wundsecretes geschah nur durch Eintauchen einer Platinnadel in dasselbe) auch in diesen 15 Fällen nicht sicher die Keimfreiheit der betreffenden Wunden.

Bossowsky[9]) fand die Operationswunden unter dem antiseptischen Jodoformverband in 1/5 der Fälle bacterienfrei. Er untersuchte das Drainsecret mikroskopisch und legte Culturen nach der Koch-schen Methode an.

Oskar Bloch[10])**) kommt nach seinen Untersuchungen von Wundsecreten und Draingerinnseln bei Operationswunden zum Resultate: „Die Secrete der Wunden mit idealer Vereinigung ohne Spur von Eiterung oder sonstige Störung des Allgemeinzustandes enthalten

---

*) „Aseptische" Behandlung nennt Cheyne die Lister'sche Methode. Nach unserem Sprachgebrauch muss es „antiseptische" Behandlung heissen.

**) Nach Referat im Centralblatt für Chirurgie. 1890. Nr. 34. S. 639 ff.

gewöhnlich Mikrobien (öfters Mikrococcus albus), gleichviel, ob sie mit bacterischen oder sterilen Stoffen verbunden sind."

W. Welch[11])*) fand in 45 Fällen von antiseptisch behandelten Laparotomiewunden in 65 Proc. Mikroorganismen, besonders die pyogenen Kokken.

Tavel[12]) untersuchte die Glasdrains aus antiseptisch behandelten Operationswunden culturell durch eine eigene Art von Plattenmethode mit Gelatine und kommt zum Schlusse, dass in den meisten Fällen eine Bacterienentwicklung im Verbande um den vorspringenden Theil des Drains stattfindet. Von 126 geimpften Drains fand nur 36mal kein Wachsthum statt. Er kommt zum Resultate: „Im antiseptischen Verbande einer antiseptisch behandelten Wunde findet man in ungefähr $^2/_3$ der Fälle Bacterien. Meistens sind es nur unschuldige Epidermiskokken, die den Wundverlauf durchaus nicht stören." Besonders häufig fand er den Staphylococcus albus, den er als nur ausnahmsweise eine Infection der Wunde verursachenden Keim ansieht. —

Wenn die Thatsache, dass es nicht in der Macht des Chirurgen steht, Keime von einer Operationswunde fernzuhalten, Anfangs deprimirend und erschreckend wirkte, so beruhigte man sich doch bald wieder mit der Beobachtung, dass trotz der Anwesenheit von Bacterien, die zum Theil sogar als pathogen bekannt waren, oft eine prima Intentio ohne alle entzündlichen Erscheinungen eintrat. Wie diese im ersten Augenblick auffallende Erscheinung zu erklären ist, das ist eine Frage, auf die wir später einzugehen gedenken. —

Schon die einfache Erwägung, dass bei accidentellen Verwundungen in der Regel weder die zunächst vom Trauma betroffene Haut, noch das verletzende Instrument keimfrei sind, musste die Annahme einer primären Verunreinigung jeder derartigen Wunde wahrscheinlich machen. Dass auch die gewöhnliche, volksthümliche erste Hülfe, die solchen Verletzungen zu Theil wird, gegen ein secundäres Eindringen neuer Keime keine Gewähr bietet, ist selbstverständlich.

Dies mag wohl der Grund sein, warum systematisch durchgeführte bacteriologische Untersuchungen solcher Wunden so gut wie gar nicht unternommen wurden. Soviel ich aus der Literatur ersehen kann, liegen solcher Prüfungen nur wenige vor, und die meisten datiren aus einer Zeit, zu welcher die Untersuchungstechnik noch wenig entwickelt war.

So sind die oben bereits genannten Autoren nur nebenbei auf diese Frage eingegangen.

*) Nach Referat in Baumgarten's Jahresbericht. 1891. S. 43.

Staeheli*) führt an, es seien in nebenbei untersuchten, verunreinigt auf die Klinik gekommenen Wunden, Brandwunden u. s. w. im Verlaufe der Heilung immer massenhaft Mikroorganismen aller möglichen Arten gefunden worden. Genauere Aufschlüsse erhalten wir über die auf solche Wunden ausgedehnten Untersuchungen nicht. Der von Staeheli citirte Birch-Hirschfeld (l. c.) untersuchte, soviel aus seiner Arbeit ersichtlich ist, nur Operationswunden, und zwar nur mikroskopisch. Schüller (l. c.) und Watson Cheyne (l. c.) führen nur je einen Fall von accidentellen Wunden an, bei denen sie das Wundsecret untersuchten. Der Erstere fand keine Keime, der Letztere (complicirte Daumenluxation) massenhaft Bacterien aller Art. Der betreffende Patient erlag einem Tetanus.

Uns schien weder theoretisch uninteressant, noch praktisch unwichtig, über diesen vorausgesetzten Keimgehalt der zufälligen Wunden näheren Aufschluss zu erhalten. Denn wenn auch solche Verunreinigungen a priori wahrscheinlich und auch thatsächlich in Einzelfällen constatirt sind, so ist doch damit noch keineswegs die Frage nach Zahl, Art und Pathogenität der Keime, welche die accidentelle Wunde beherbergt, gelöst. Im Besonderen sind wir nicht berechtigt, von den Operationswunden auf die zufälligen Verletzungen aus Analogie zu schliessen. Erstere entstehen unter Verhältnissen, welche eine gefährliche Verunreinigung, eine wirkliche Infection in viel höherem Grade befürchten lassen als letztere. Jedes chirurgische Krankenhaus kann als Brutstätte für pathogene Keime angesehen werden, das ärztliche und Wartepersonal stehen mit diesen in täglicher Berührung; ihre häufige Verschleppung in Wunden ist zum Mindesten leicht erklärlich. Dass Bauplätze, Werkstätten, Fabriken in dieser Hinsicht günstiger gestellt sind, ist eine naheliegende Annahme.

Wenn auch für den bekanntesten Eitererreger, den Staphylococcus pyogenes, zahlreiche Fundorte ausserhalb des menschlichen Körpers nachgewiesen sind, so dass man von einer Ubiquität desselben gesprochen hat, so ist es doch fraglich, ob diese Ubiquität eine solche sei, dass jede accidentelle Wunde in Gefahr steht, mit diesem Keime inficirt zu werden.

Sei dem wie ihm wolle, so viel steht fest, dass der Frage nach dem Keimgehalt der accidentellen Wunden sowohl in quantitativer, als in qualitativer Richtung, für Prognose und Therapie eine grosse Wichtigkeit nicht kann abgesprochen werden.

Auf Anregung meines verehrten Lehrers Dr. C. S. Haegler-Passavant habe ich es versucht, dieser Frage näherzutreten.

*) l. c. S. 29.

Das Material stammt aus dem Ambulatorium der chirurgischen Klinik, wo ich als Unterassistent reichlich Gelegenheit hatte, solche Wunden der verschiedensten Provenienz in diese Untersuchungen einzubeziehen. Die Verarbeitung des Materiales fand im Laboratorium der chirurgischen Klinik statt.

Die Fragen, welche ich mir bei diesen Untersuchungen stellte, waren in erster Linie folgende:

1. Enthalten die accidentellen Wunden Keime, und in welcher Menge?

2. Sind diese Keime pathogener Natur?

3. Ist der Verletzungsmechanismus oder die Zeit, welche zwischen Verletzung und Eintritt in ärztliche Behandlung verstrich, von Einfluss auf den Keimgehalt?

Im Verlaufe der Untersuchungen ergab sich eine weitere Frage:

4. Ist bei den accidentellen Wunden die Anwendung chemischer Desinficientien von Einfluss auf den Keimgehalt der Wunden?

Eine Auswahl des Materiales fand nicht statt; sowie die zeitraubenden Untersuchungen es uns erlaubten, wurden die laufenden Fälle einbezogen. Mit Ausnahme eines Falles aber wurden die Wunden, welche entzündliche Symptome zeigten, von diesen Untersuchungen ausgeschlossen.

Es wurden im Ganzen 24 Fälle von accidentellen Wunden untersucht. Unsere ursprüngliche Absicht, eine viel grössere Zahl unserer Arbeit zu Grunde zu legen, scheiterte an der Umständlichkeit des Verfahrens. Die Isolirung der Keime, ihre Untersuchung auf Pathogenität nahmen im einzelnen Falle so viel Zeit in Anspruch, dass wir auf eine weitere Ausdehnung der Untersuchungen verzichten mussten. Immerhin geben diese 24 Fälle das vielgestaltige Bild der accidentellen Wunden, wie sie in die ärztliche Behandlung kommen, ziemlich vollständig wieder.

Diese 24 Fälle kamen im Ambulatorium der chirurgischen Klinik zur Behandlung, nachdem 30 Minuten bis 3 Tage vom Moment der Verletzung verstrichen waren. In 8 Fällen waren die Wunden durch schneidende, in 16 durch quetschende Gewalten hervorgebracht.

Anschliessend an diese Untersuchungen frischer accidenteller Wunden, wurden noch 2 Fälle von alten Beingeschwüren in gleicher Weise untersucht: bei dem einen geschahen die Untersuchungen regelmässig während der Dauer von 3 Wochen.

Methode.

Das zu untersuchende Material entnahmen wir der Wunde mittelst sterilisirter, kleiner Bäusche entfetteter Watte von etwas über Erbsengrösse. Die Sterilisation geschah durch mehrstündigen Aufenthalt im Heissluftschrank bei 155° C., was stets eine starke Bräunung der Bäusche hervorrief. Nach der Sterilisation und später auch von Zeit zu Zeit wurden Proben durch Einbringen in Bouillon oder verflüssigte Gelatine auf ihre Sterilität geprüft; sie erwiesen sich bei diesen Controluntersuchungen stets als steril.

Zum Abimpfen entnahmen wir solche Wattebäuschchen mit einer geglühten, glatten Arterienklemme dem staubsicher abschliessenden Glasgefässe, führten sie unter peinlicher Vermeidung jeder Berührung der Wundränder oder der umgebenden Haut in die Wunde ein, wischten dieselbe damit energisch aus und brachten den mit Wundsecret bedeckten Wattebausch dann sofort in ein Reagensglas, das 5 Ccm. sterilisirter Fleischpeptonbouillon enthielt.

Wenn auch durch dieses Vorgehen mit Ausnahme der Wundränder ziemlich alle Theile der meist kleinen Wunden ausgewischt wurden, so lag uns doch der Glauben fern, dass alle Keime oder auch nur Keimarten, welche sich in der Wunde befanden, mit dem Wattebausch seien aufgewischt worden. Die unten angeführten Zahlen über Keime und Keimarten sind daher nur relative Werthe. Durch spätere Abimpfungen derselben Wunde erhielt man hier und da Bacterienspecies, die bei der 1. Untersuchung fehlten.

Nach diesem experimentellen Auswischen fand sofort eine Bespülung und energische Abreibung mit 1 promilliger Sublimatlösung statt. Später allerdings sind kleine Wunden zum Theil ohne jedes Desinfectionsmittel behandelt worden. Auf den Werth des antiseptischen Vorgehens bei solchen Wunden soll unten noch näher eingegangen werden.

Wenn die Verarbeitung des gewonnenen Materiales nicht sofort konnte vorgenommen werden, so kam das Bouillonrohr in den Eisschrank. Bis auf wenige Ausnahmen vollzog sich diese Verarbeitung in den ersten 2 Stunden nach der Entnahme. Dies geschah in folgender Weise: Das mit dem Wattebäuschchen beschickte Bouillonglas wurde kurze Zeit tüchtig geschüttelt, hierauf der gequollene Wattebausch mit einer frisch geglühten Platinnadel herausgenommen und in 10 Ccm. verflüssigte Gelatine gebracht, geschüttelt und in eine Petri'sche Schale ausgegossen. Der Inhalt des ursprünglichen Bouillonglases, in welchem der Wattebausch seinen Gehalt

theilweise abgegeben hatte, wurde getheilt. Die eine Hälfte verarbeitete man ebenfalls zu einer Gelatineplatte (in gleicher Weise wie den Bausch), mit der anderen Hälfte beschickte man ein frisches, mit 5 Ccm. Bouillon gefülltes Reagensglas, dem man mittelst Pyrogallol (nach Buchner) oder durch Durchleiten von Wasserstoff den Sauerstoff entzog, zum Nachweis der anaërob wachsenden Keimarten.

Nicht nur einmal primär, sondern auch während des Wundverlaufes wurden weitere Entnahmen von Secreten vorgenommen.

Zum Isoliren der Keimarten, besonders auch bei Entnahme des Secretes während des Heilungsverlaufes oder bei rascher Verflüssigung der Originalplatten, diente wieder die Plattenmethode mit Gelatine oder Glycerinagar, meist in Form der sogenannten „Pinselplatten". Zur Anfertigung dieser Platten wurde auf die bereits erstarrte Gelatine oder Agaroberfläche eine ganz kleine Quantität des Materiales gebracht und dann mit sterilisirten Haarpinseln tüchtig verrieben. Für anaërob wachsende Keime wandten wir auch einige Male die Pasteur'sche Isolirmethode mit zahlreichen Bouillonröhrchen an.

Die Entnahme des Wundsecretes während des Verlaufes geschah mit einer 1,5 Mm. im Caliber haltenden Platinöse; das gewonnene Material wurde sofort zu einer Gelatineplatte verarbeitet. Ist anders vorgegangen worden, so ist es in den unten stehenden Beobachtungen besonders bemerkt.

Wenn in den folgenden Untersuchungen von Wundsecret die Rede ist, so darf, wenn das Product nicht als „Eiter" aufgeführt ist, nicht auf eine Secretion im Sinne einer Eiterung geschlossen werden. Dieses Wundsecret erhielten wir meistens durch Aneinanderpressen der Wundränder oder durch Auseinanderziehen der per primam vereinigten Wunde an einer kleinen Stelle. Es war entweder von sanguinolentem oder serösem Aussehen.

Zu den Thierversuchen dienten meist Kaninchen. Nach Abrasiren der Haare wurde die Haut mit Seife und Bürste gereinigt und mit absolutem Alkohol und Aether tüchtig abgerieben. Die Injection der Culturflüssigkeit geschah mit einer im Heissluftschrank sterilisirten, ganz aus Glas bestehenden Spritze. — Die Einstichöffnung wurde mit Jodoformcollodium verschlossen.

Die Wiedergabe unserer Protokolle geschieht nur in kurzen Auszügen, da die genauen Untersuchungsprotokolle zu viel Raum beanspruchen würden. Ich muss mich daher besonders im bacteriologischen Theil der Beobachtungen mit der Anführung der Resultate begnügen.

1. Schnittwunde.

Anamnese: Werne, Alfons, 33 Jahre alt, Steinhauer, fiel vor 2 Stunden bei einer Schlägerei gegen einen scharfen Gegenstand und zog sich eine stark blutende Wunde am Kinn zu. Verband mit einem sauberen Taschentuch.

Status praesens: 4. Februar 1896, 4 Uhr 30 Minuten Nachmittags. — An der rechten Seite des Kinnes, dem Kieferrand entsprechend, eine 4 Cm. lange Schnittwunde mit glatten Rändern; geringe Blutung. In der Tiefe der Wunde liegt der Kieferknochen bloss.

Aerztliches Vorgehen: Nach dem experimentellen Auswischen mit dem sterilisirten Wattebausch keine Anwendung chemischer Desinfectionsmittel; Naht mit sterilisirtem Aluminiumbronzedraht. Verband mit sterilisirtem Krüll.

Wundverlauf: Heilung per primam intentionem. Beim Verbandwechsel am 4. und am 6. Tage lässt sich je ein Tropfen Secret aus der Nahtlinie auspressen, der sofort in je 10 Ccm. Gelatine verimpft wird. Am 6. Tage werden die Nähte entfernt. Gleicher Verband. Am 8. Tage wird der Patient geheilt entlassen.

Bacteriologische Untersuchungen:

A. Material der ersten Abimpfung.

Dasselbe wird 30 Minuten nach der Entnahme in oben geschilderter Weise verarbeitet.

Resultat:

1. Aus den beiden Gelatineplatten gehen ca. 120 Colonien auf, und zwar: Bacillus Friedländer. — Dicke, kurze Bacillen. — Schlanke Bacillen in Fadenverbänden. — Plumpe Kokken. — Sarcina lutea. — Sarcina aurantiaca.

2. Aus dem anaërob behandelten Bouillonrohr werden isolirt: grosse, plumpe Kokken.

B. Material der Abimpfung vom 4. Tage nach der Verletzung (nach Verband mit sterilisirtem Krüll).

Resultat: Gelatineplatte des Wundsecretes: 5 Colonien. Rasch verflüssigende Bacillen. — Schimmelpilze.

C. Material der Abimpfung vom 6. Tage (nach Verband mit sterilisirtem Krüll).

Resultat: Gelatineplatte des Wundsecretes: bleibt steril.

Thierversuche: Keine.

2. Schnittwunde.

Anamnese: Walter, Emil, 26 Jahre alt, Maurer, wurde vor 1 Stunde durch einen vom Dache fallenden, scharfkantigen Stein an der Oberlippe verletzt. Auswaschen mit Wasser und schmutzigem Taschentuch, kein Verband.

Status praesens: 22. December 1896, 10 Uhr 30 Minuten Vormittags. — In der rechten Hälfte der Oberlippe eine querverlaufende, 13 Mm. lange, 3 Mm. breit klaffende Schnittwunde mit etwas gequetschten Rändern.

Aerztliches Vorgehen: Nach dem experimentellen Auswischen

mit dem sterilisirten Wattebausch, Rasiren der Umgebung, Ausreiben mit feuchten Sublimattupfern. Naht mit sterilisirtem Aluminiumbronzedraht. Verband mit Zinkpaste.

Wundverlauf: Heilung per primam intentionem; ohne Secret.

Am 26. December wird der Patient geheilt entlassen.

Bacteriologische Untersuchungen.

A. Material der ersten Abimpfung.

Dasselbe wird 30 Minuten nach der Entnahme in der oben geschilderten Weise verarbeitet.

Resultat:

1. Aus den beiden Gelatineplatten gehen ca. 95 Colonien auf, und zwar: Staphylococcus pyogenes albus (langsam verflüssigend). — Bacillus subtilis. — Sarcina lutea. — Schimmelpilze.

2. Aus dem anaërob behandelten Bouillonrohr wird isolirt: Staphylococcus pyogenes albus. — Nicht isolirt: Bacillen in Kettenverbänden.

Thierversuche: Staphylococcus pyogenes albus aus dem ursprünglichen, anaërob behandelten Bouillonrohr A_2 stammend. — Einem Kaninchen von 2450 Grm. werden 2 Ccm. einer 2tägigen Bouilloncultur unter die Rückenhaut injicirt.

Resultat: Locale starke Infiltration und Röthung. — Ziemlich starke Diarrhoe. — Nach 14 Tagen Wiederherstellung.

3. Schnittwunde.

Anamnese: Rillinger, Andreas, 36 Jahre alt, Küfer, schnitt sich vor 3 Stunden mit dem Messer einer Maschine, welche zum Zerschneiden des rohen Thierfettes bei der Unschlittfabrication dient, in den Zeigefinger der linken Hand. Auswaschen mit kaltem Wasser. Verband mit einem Leinwandlappen.

Status praesens: 2. Januar 1897, 10 Uhr Vormittags. — Am Rücken des Nagelgliedes des Zeigefingers der linken Hand ein 2,5 Cm. langer, 1 Cm. breiter Defect der Haut und des Nagels.

Aerztliches Vorgehen: Nach dem experimentellen Auswischen mit dem sterilisirten Wattebausch, Ausreiben mit feuchten Sublimattupfern. Aufstreuen von Airol. Verband mit Airolgaze.

Wundverlauf: Reizlos; Heilung per granulationem. Bei jedem Verbandwechsel wird 1 Platinöse Secret in 10 Ccm. Gelatine verimpft.

Am 2. Tage Verbandwechsel. Die mikroskopische Untersuchung des Secretes ergiebt: Zahlreiche, gut erhaltene Eiterkörperchen, meist mehrkernig. Sehr spärliche Kokken. Gleicher Verband.

Am 4. Tage Verbandwechsel. Leichte Secretretention unter der Airolkruste. Die mikroskopische Untersuchung giebt ein ähnliches Bild wie am 4. Januar, nur sind keine Bacterien sichtbar. Gleicher Verband.

Am 6. Tage Verbandwechsel. Wenig Secret. Gleicher Verband.

Am 9. Tage Verbandwechsel. Wenig klares Secret; gute Granulationen. Verband mit sterilisirtem Krüll.

Am 11. Tage Verbandwechsel. Die Wunde verkleinert sich rasch. Gleicher Verband.

Am 13. Tage Verbandwechsel. Mikroskopische Untersuchung des Secretes zeigt: Gut erhaltene, meist mehrkernige Leukocyten, rothe Blutkörperchen. Bacterien sind keine. Gleicher Verband.

Am 16. Tage Verbandwechsel. Aus der beinahe geheilten Wunde lässt sich noch ein Tropfen Secret auspressen. Gleicher Verband.

Am 17. Tage wird der Patient geheilt entlassen, mit einem Schutzverband von Airolcollodium.

Bacteriologische Untersuchungen.

A. Material der ersten Abimpfung:

Dasselbe wird 5 Stunden nach der Entnahme in der oben geschilderten Weise verarbeitet.

Resultat:

1. Aus den beiden Gelatineplatten gehen unzählbare Colonien auf, und zwar: Bacterium coli commune. — Spirillum undula. — Plumpe Bacillen. — Schlanke Bacillen in Fadenverbänden. — Lancettförmige Kapseldiplokokken. — Grosse Diplokokken.

2. Aus dem anaërob behandelten Bouillonrohr wird isolirt: Staphylococcus pyogenes albus. — Nicht isolirt: Verschiedene Bacillenformen.

B. Material der Abimpfung vom 2. Tage (nach Airolverband).

Resultat: Gelatineplatte des Wundsecretes: 6 Colonien. Staphylococcus pyogenes albus (schwach verflüssigend). — Grosse Kokken. — Schlanke Bacillen in Fadenverbänden.

C. Material der Abimpfung vom 4. Tage (nach Airolverband).

Resultat: Gelatineplatte des Wundsecretes: 20 Colonien. Staphylococcus pyogenes albus — Grosse Kokken. — Schlanke Bacillen in Fadenverbänden. — Hefen. — Schimmelpilze.

D. Material der Abimpfung vom 6. Tage (nach Airolverband).

Resultat: Gelatineplatte des Wundsecretes: 31 Colonien. Hefen. — Schimmelpilze.

E. Material der Abimpfung vom 9. Tage (nach Airolverband).

Resultat: Gelatineplatte des Wundsecretes: 3 Colonien. Grosse, verflüssigende Diplokokken. — Sarcina lutea. — Eine gelbe, unregelmässig geformte, klar verflüssigte Stelle besteht mikroskopisch aus: Airolpartikeln und in Degeneration begriffene Leukocyten, keine Bacterien. Bis zum 29. Tage hat sich der Verflüssigungshof etwas ausgedehnt (0,5 Cm. Durchmesser). Es sind immer noch zerfallene, aber deutlich als solche erkennbare Leukocyten zu finden, daneben Schleimfäden, keine Bacterien. Culturversuche blieben steril.

F. Material der Abimpfung vom 11. Tage (nach Verband mit sterilisirtem Krüll).

Resultat: Gelatineplatte des Wundsecretes: 4 Colonien. Schimmelpilze. — Um die Airolpartikel erscheint die Gelatine etwas eingezogen, aber nicht deutlich verflüssigt.

G. Material der Abimpfung vom 13. Tage (nach Verband mit sterilisirtem Krüll).

Resultat: Gelatineplatte des Wundsecretes: bleibt steril.

H. Material der Abimpfung vom 16. Tage (nach Verband mit sterilisirtem Krüll).

Resultat: Gelatineplatte des Wundsecretes: bleibt steril.

Thierversuche: Staphylococcus pyogenes albus aus der Gelatineplatte des Wundsecretes B stammend. — Einem Kaninchen von 2700 Grm. werden 2 Ccm. einer 2tägigen Bouilloncultur unter die Rückenhaut injicirt.

Resultat: Starke locale, teigige Infiltration und Röthung. — Heftige Diarrhoe. — Nach 11 Tagen Wiederherstellung.

Staphylococcus pyogenes albus aus der Gelatineplatte des Wundsecretes C stammend. — Einem Kaninchen von 3033 Grm. werden 2 Ccm. einer siebentägigen Bouilloncultur unter die Rückenhaut injicirt.

Resultat: Starke locale, teigige Infiltration und Röthung. — Keine Allgemeinsymptome. Nach 9 Tagen Wiederherstellung.

4. Schnittwunde.

Anamnese: Gessler, Leonhard, 45 Jahre alt, Buchbindermeister, verletzte sich vor einer Stunde am Messer einer noch neuen Papierschneidemaschine am Mittelfinger der linken Hand. Abtupfen der Wunde mit Watte, Verband mit Leinwandlappen.

Status praesens: 14. Januar 1896, 10 Uhr Vormittags. — Am Mittelfinger der linken Hand eine scharfe Abtragung des Nagels längs des Nagelbettes. Offene Fractur der Endphalange. Arterielle Blutung.

Aerztliches Vorgehen: Nach dem experimentellen Auswischen mit dem sterilisirten Wattebausch Ausreiben der Wunde mit feuchten Sublimattupfern. Aufstreuen von Airol. Verband mit Airolgaze.

Wundverlauf: Reizlos, Heilung per granulationem.

Am 7. Tage nach der Verletzung Verbandwechsel. 1 Platinöse. Secret wird in 10 Ccm. Gelatine verimpft.

Die mikroskopische Untersuchung des Secretes ergiebt: Gut erhaltene Eiterkörperchen, wenige Kokken meist in Zellen. — Gleicher Verband.

Am 10. Tage Verbandwechsel. Die Wunde verkleinert sich rasch. — Verband mit Airolvaseline 10 Proc.

Am 18. Tage völlige Vernarbung der Wunde; der Patient wird geheilt entlassen.

Bacteriologische Untersuchungen.

A. Material der ersten Abimpfung:

Dasselbe wird 1 Stunde nach der Entnahme in der oben geschilderten Weise verarbeitet.

Resultat:

1. Aus den beiden Gelatineplatten gehen 14 Colonien auf, und zwar: Staphylococcus pyogenes aureus. — Hefepilze.

2. Aus dem anaërob behandelten Bouillonrohr werden isolirt: Staphylococcus pyogenes aureus. — Streptococcus.

B. Material der Abimpfung vom 7. Tage (nach Airolverband).

Resultat: Gelatineplatte des Wundsecretes: zahlreiche Colonien: Staphylococcus pyogenes aureus. —

Thierversuche: Staphylococcus pyogenes aureus aus dem ursprünglichen, anaërob behandelten Bouillonrohr A 2 stammend. — Einem Kaninchen von 3020 Grm. werden 2 Ccm. einer zweitägigen Bouilloncultur unter die Rückenhaut injicirt.

Resultat: Keinerlei Reaction.

Streptococcus aus dem ursprünglichen, anaërob behandelten Bouillonrohr stammend, zeigt sich bei weiteren Abimpfungen nicht mehr wachsthumsfähig.

Staphylococcus pyogenes aureus aus der Gelatineplatte des Wundsecrets B stammend. — Einem Kaninchen von 2150 Grm. werden 2 Ccm. einer zweitägigen Bouilloncultur unter die Rückenhaut injicirt.

Resultat: Hühnereigrosser Abscess, der sich nach 18 Tagen spontan öffnet. Der Eiter enthält den Staphylococcus pyogenes aureus in Reincultur. — Starke Diarrhoe. — Gewichtsverlust 200 Gr. — Heilung nach 5 Wochen.

5. Schnittwunde.

Anamnese: Wiedemann, Karl, 31 Jahre alt, Zimmermeister, verletzte sich vor 2 Stunden an einer Hobelmaschine am Zeigefinger der rechten Hand. Aussaugen der stark blutenden Wunde. Verband mit einem sauberen Taschentuch.

Status praesens: 18. Februar 1897, 10 Uhr Vormittags. — Die Kuppe des Zeigefingers der rechten Hand ist abgetragen. Ziemlich starke Blutung.

Aerztliches Vorgehen: Nach dem experimentellen Auswischen mit dem sterilisirten Wattebausch, keine Anwendung chemischer Desinfectionsmittel; Anlegen zweier Nähte mit sterilisirter Seide. Verband mit sterilisirtem Krüll.

Wundverlauf: Heilung per primam intentionem; ohne Secret.

Am 7. Tage Nähte entfernt; am 9. Tage wird Patient geheilt entlassen.

Bacteriologische Untersuchungen:

A. Material der ersten Abimpfung. Dasselbe wird 45 Minuten nach der Entnahme in der oben geschilderten Weise verarbeitet.

Resultat:

1. Aus den beiden Gelatineplatten gehen 8 Colonien auf, und zwar: — Micrococcus tetragenus aureus. — Kurze Bacillen. — Staphylococcus albus. — Schimmelpilze.

2. Aus dem anaërob behandelten Bouillonrohr wird isolirt: Staphylococcus pyogenes albus.

Thierversuche: Micrococcus tetragenus aureus aus der ursprünglichen Gelatineplatte A 1 stammend. — Einem Kaninchen von 3430 Grm. werden 2 Ccm. einer 4tägigen Bouilloncultur unter die Rückenhaut injicirt.

Resultat: Schwache locale Infiltration und Röthung. — Etwas Diarrhoe. — Nach 5 Tagen Wiederherstellung.

Staphylococcus pyogenes albus aus dem ursprünglichen anaërob behandelten Bouillonrohr stammend. — Einem Kaninchen von 3530 Grm.

werden 2 Ccm. einer viertägigen Bouilloncultur unter die Rückenhaut injicirt.

Resultat: Schwache locale Infiltration, die nach 6 Tagen verschwindet. Nach 9 Tagen Tod. In der Leber mehrere nekrotische Herde. Aus dem Milzsaft und den nekrotischen Herden der Leber gelingt es, neben anderen Bacterien, die der Familie des Bacter. coli anzugehören scheinen, den Staphylococcus pyogenes albus zu züchten.

6. Schnittwunde.

Anamnese: Schmitt, Karl, 30 Jahre alt, Küfer, wurde vor 10 Stunden 30 Minuten bei einer Schlägerei mit einem Taschenmesser in den linken Handrücken gestochen. Auswaschen der stark blutenden Wunde in einem Brunnen. Verband mit einem sauberen Taschentuche.

Status praesens: 12. Februar 1897, 9 Uhr Vormittags. — Auf dem linken Handrücken zwischen Metacarpale II. und III. eine 1 Cm. lange, 1 Mm. breit klaffende Schnittwunde. Starkes Hämatom der Umgebung.

Aerztliches Vorgehen: Nach dem experimentellen Auswischen mit dem sterilisirten Wattebausch wird die Wunde mit feuchten Sublimattupfern ausgerieben. Naht mit sterilisirter Aluminiumbronze. Aufstreuen von Airol, Verband mit Airolgaze.

Wundverlauf: Unbekannt. Der Patient zeigt sich nicht wieder.

Bacteriologische Untersuchungen.

A. Material der ersten Abimpfung. Dasselbe wird 1 Stunde 30 Minuten nach der Entnahme in der oben geschilderten Weise verarbeitet.

Resultat:

1. Aus den beiden Gelatineplatten gehen 6 Colonien auf, und zwar: Staphylococcus pyogenes albus (nicht verflüssigend). — Plumpe Kokken. Hefepilze.

2. Aus dem anaërob behandelten Bouillonrohr wird isolirt: Staphylococcus pyogenes albus.

Thierversuche: Staphylococcus pyogenes albus aus dem ursprünglichen, anaërob behandelten Bouillonrohr A 2 stammend. — Einem Kaninchen von 4730 Grm. werden 2 Ccm. einer zweitägigen Bouilloncultur unter die Rückenhaut injicirt.

Resultat: Wallnussgrosser Abscess, der nach 7 Tagen aseptisch eröffnet wird. Aus dem Eiter wird der Staphylococcus pyogenes albus in Reincultur gewonnen. Keine Allgemeinsymptome.

7. Schnittwunde.

Anamnese: Lüdin, Jakob, 13 Jahre alt, Schüler, fiel vor 17 Stunden ca. 1 Meter hoch auf die ausgestreckte Hand in die Scherben einer Bierflasche. Stark blutende Wunde. Auswaschen in warmem Wasser. Verband mit Leinwandlappen.

Status praesens: 13. Januar 1896, 9 Uhr 10 Minuten Vormittags. — Auf der Ulnarseite des Metacarpale V eine 1,5 Cm. lange, 3 Mm. breit

klaffende, tiefe, bogenförmig verlaufende Schnittwunde mit scharfen Rändern.

Aerztliches Vorgehen: Nach dem experimentellen Auswischen mit dem sterilisirten Wattebausch, keine Anwendung chemischer Desinfectionsmittel; sofortige Naht mit sterilisirtem Aluminiumbronzedraht. — Aufstreuen von Airol. — Verband mit Airolgaze.

Wundverlauf: Zuerst primäre Verklebung, nach 4 Tagen Phlegmone in der Tiefe. Am 4. Tage Oeffnung der Naht. Es entleert sich ziemlich viel dicker Eiter. Eine Platinöse hiervon wird sofort in 10 Ccm. Gelatine verimpft. — Mikroskopisch enthält der Eiter: Gut erhaltene, mehrkernige Eiterkörperchen, einzelne Kokken und Kettenkokken, fast sämmtliche in Zellen. Verband mit Sublimatpriessnitz.

Am 5., 6. und 7. Tage gleiche Verbände. Am 7. Tage wird 1 Platinöse Eiter in 10 Ccm. Gelatine verimpft. Eine neue mikroskopische Eiteruntersuchung ergiebt: Gut erhaltene, mehrkernige Eiterkörperchen, einzelne Kokken und Kettenkokken, meist in Zellen.

Am 9. Tage sind im Eiter mikroskopisch nur noch Kettenkokken nachzuweisen. Eine Platinöse Eiter wird in 10 Ccm. Gelatine verimpft. — Airolverband.

Am 16. Tage lässt sich aus der fast geheilten Wunde noch 1 Tropfen Secret auspressen, dasselbe enthält mikroskopisch von Bacterien: spärliche Kettenkokken und Stäbchen (wahrscheinlich eine Verunreinigung von der Haut).

Am 19. Tage ist die Wunde geheilt.

Bacteriologische Untersuchungen.

A. Material der ersten Abimpfung:

Dasselbe wird 2 Stunden nach der Entnahme in der oben geschilderten Weise verarbeitet.

Resultat:

1. Aus den beiden Gelatineplatten gehen sehr zahlreiche Colonien auf, und zwar: Staphylococcus pyogenes albus (langsam verflüssigend). — Proteus vulgaris.

2. Aus dem anaërob behandelten Bouillonrohr werden isolirt: Staphylococcus albus. — Streptococcus.

B. Material der Abimpfung vom 5. Tage (nach Airolverband).

Resultat: Gelatineplatte des Phlegmoneneiters: Sehr zahlreiche Colonien. Staphylococcus pyogenes albus. — Streptococcus.

C. Material der Abimpfung vom 7. Tage (nach Sublimatpriessnitzverband).

Resultat: Gelatineplatte des Phlegmoneneiters: Reichliche Colonien. Staphylococcus pyogenes aureus.

D. Material der Abimpfung vom 9. Tage (nach Sublimatpriessnitzverband).

Resultat: Gelatineplatte des Phlegmoneneiters: Ziemlich zahlreiche Colonien. Staphylococcus pyogenes aureus.

Thierversuche: Staphylococcus pyogenes albus aus dem ursprünglichen, anaërob behandelten Bouillonrohr A 2 stammend. —

Einem Kaninchen von 730 Grm. Gewicht werden 2 Ccm. einer zweitägigen Bouilloncultur unter die Rückenhaut injicirt.

Resultat: Tod nach 13 Tagen. Gewichtsverlust 140 Grm. In der Leber zahlreiche hirsekorngrosse Abscesse. Aus dem Blute und den Leberabscessen gelingt es, den Staphylococcus pyogenes albus rein zu züchten.

Streptococcus aus dem ursprünglichen, anaërob behandelten Bouillonrohr A 2 stammend. — Einem Kaninchen von 2930 Grm. werden 0,5 Ccm. einer zweitägigen Bouilloncultur in beide Ohren subcutan injicirt.

Resultat: Keinerlei Reaction.

Staphylococcus pyogenes albus aus der Gelatineplatte des Phlegmoneneiters B. stammend. — Einem Kaninchen von 590 Grm. wird 1 Ccm. einer zweitägigen Bouilloncultur unter die Rückenhaut injicirt.

Resultat: Tod nach 13 Tagen. Gewichtsverlust 190 Grm. In der Leber spärliche graue Abscesse. In allen Organen mikroskopisch Kokken, die Zellen füllend. Aus Herzblut, Leber, Milz gelingt es, den Staphylococcus pyogenes albus rein zu züchten.

Streptococcus aus der Gelatineplatte des Phlegmoneneiters B stammend. — Einem Kaninchen von 3100 Grm. werden 0,5 Ccm. einer zweitägigen Bouilloncultur in das linke Ohr subcutan injicirt.

Resultat: Tod nach 21 Tagen an Pyämie (Endocarditis; Leberabscesse). Aus den Gewebesäften wird der Streptococcus rein gezüchtet. — Dieser in Quantitäten von 0,05 Ccm. zweitägiger Bouilloncultur Mäusen subcutan inicirt, tödtet sie in 4 Tagen.

Staphylococcus pyogenes aureus aus der Gelatineplatte des Phlegmoneneiters D stammend. — Einem Kaninchen von 590 Grm. werden 1,5 Ccm. einer 2tägigen Bouilloncultur unter die Rückenhaut injicirt.

Resultat: Abgekapselter Abscess der Impfstelle, multiple Abscesse der Nieren und der Leber. Gewicht beim zufällig erfolgten Tod 400 Grm. Aus allen Abscessen wird der Staphylococcus pyogenes aureus rein gezüchtet.

8. Schnittwunde.

Anamnese: Zimmermann, Marie, 51 Jahre alt, Köchin, verletzte sich vor 30 Minuten an einem Hackmesser beim Hacken von Zwiebeln an 3 Fingern der linken Hand. Waschen in Wasser mit Zusatz von Essig und Salz. Verband mit einer Mullbinde.

Status praesens: 20. Februar 1897, 10 Uhr Vormittags. — Am Zeigefinger der linken Hand, auf dem Dorsum, eine 2,5 Cm. lange Lappenwunde mit schmaler, distaler Basis. Das 2. Interphalangealgelenk ist eröffnet; die 3. Phalange schräg durchtrennt. Am Mittelfinger auf dem Dorsum ein 4 Cm. langer, 1 Cm. breiter Hautdefect; das 2. Interphalangealgelenk ist eröffnet. Ein kleiner oberflächlicher Hautdefect am Ringfinger.

Aerztliches Vorgehen: Nach dem experimentellen Auswischen mit dem sterilisirten Wattebausch, Baden der Hand in Sublimatlösung 1 pro Mille für 10 Minuten; Situationsnähte des Lappens am Zeigfinger mit sterilisirtem Aluminiumbronzedraht. Der völlig abgetrennte Hautlappen des Mittelfingers, den Patientin im Taschentuche mitbringt, wird sorgfältig in

Sublimatlösung ½ pro Mille abgerieben und auf den Defect aufgelegt. — Aufstreuen von Airol, Verband mit Airolgaze. Fixation der Hand auf einer Schiene.

Wundverlauf: Anfangs reactionslos. Der Lappen am Zeigefinger und das transplantirte Stück am Mittelfinger wurden gangränös; aus den eröffneten Gelenken entwickelte sich eine profuse Eiterung, die bis Mitte März anhielt. Die Entzündung blieb aber local. Nachdem an diesem Zeitpunkt sich die zum Theil nekrotisch gewordenen Endphalangen ausgestossen hatten, besserte sich der Zustand rasch. Mitte April sind die Wunden vernarbt, Patientin wird entlassen.

Bacteriologische Untersuchungen.

A. Material der ersten Abimpfung.

Dasselbe wird 40 Minuten nach der Entnahme in der oben geschilderten Weise verarbeitet.

Resultat:

1. Aus den beiden Gelatineplatten gehen auf ca. 150 Colonien, und zwar: Streptococcus. — Bacillus liquefaciens putridus.

2. Aus dem anaërob behandelten Bouillonrohr wird isolirt: Streptococcus.

Thierversuche: Streptococcus aus der ursprünglichen Gelatineplatte A 1 stammend. — Einem Kaninchen von 3270 Grm. werden 0,3 Ccm. einer zweitägigen Bouilloncultur ins linke Ohr injicirt.

Resultat: Geringe Infiltration und Röthung. — Keine Allgemeinerscheinungen. Nach 8 Tagen Wiederherstellung.

9. Risswunde.

Anamnese: Scilardi, Giuseppe, 17 Jahre alt, Maurer, verletzte sich vor 1 Stunde bei einem Sturz aus 4 Meter Höhe am Kopfe. Sofortiges Anlegen eines Jodoform verbandes auf einem Samariterposten, nach Waschen mit einer dem Patienten unbekannten Flüssigkeit.

Status praesens: 18. Februar 1897, 11 Uhr Vormittags. — In der Haargrenze der Stirn eine 4,5 Cm. lange, 5 Mm. breit klaffende, bogenförmig verlaufende Risswunde, mit glatten, stark unterminirten Rändern. Die Galea liegt bloss.

Aerztliches Vorgehen: Nach dem experimentellen Auswischen mit dem sterilisirten Wattebausch; Rasiren der Haare; Ausreiben mit feuchten Sublimattupfern. Naht mit sterilisirtem Aluminiumbronzedraht. Verband mit Airolcollodium.

Wundverlauf: Heilung per primam intentionem; ohne Secret.

Am 6. Tage werden die Nähte entfernt; am 8. Tage wird der Patient geheilt entlassen, mit einem Schutzverband von Airolcollodium.

Bacteriologische Untersuchungen.

A. Material der ersten Abimpfung.

Dasselbe wird 30 Minuten nach der Entnahme in der oben geschilderten Weise verarbeitet.

Resultat:

1. Aus den beiden Gelatineplatten gehen 4 Colonien auf, und zwar: Bacillus subtilis. — Plumpe Kokken.

2. Aus dem anaërob behandelten Bouillonrohr wird isolirt: Diplokokken in der Grösse von Staphylokokken.

Thierversuche: Keine.

10. Risswunde.

Anamnese: Schenk, Gottlieb, 17 Jahre alt, Mechaniker, wurde vor 1 Stunde durch einen vom Amboss wegfliegenden, schwach glühenden Meissel im Gesichte verletzt. Auswaschen mit Wasser. Verband mit einem in Carbolwasser getauchten Lappen.

Status praesens: 3. Februar 1896, 5 Uhr Nachmittags. — Oberhalb des inneren Augenwinkels des linken Auges gegen die Nasenwurzel zu eine 1 Cm. lange, 4 Mm. breit klaffende Wunde mit etwas gequetschten Rändern.

Aerztliches Vorgehen: Nach dem experimentellen Auswischen mit dem sterilisirten Wattebausch, Auflegen eines in Sublimatlösung 1 pro Mille getauchten Gazestückes für 40 Minuten. Naht mit sterilisirtem Catgut. Verband mit Airolcollodium.

Wundverlauf: Heilung per primam intentionem. Beim Verbandwechsel am 5. Tage lässt sich aus einem Stichkanal 1 Tropfen Secret auspressen, das in 10 Ccm. Gelatine verimpft wird. Gleicher Verband. — Am 10. Tage wird Patient geheilt entlassen.

Bacteriologische Untersuchungen.

A. Material der ersten Abimpfung.

Dasselbe wird 30 Minuten nach der Entnahme in der oben geschilderten Weise verarbeitet.

Resultat:

1. Aus den beiden Gelatineplatten gehen auf 26 Colonien, und zwar: Staphylococcus pyogenes albus (nicht verflüssigend). — Plumpe Kokken. — Bacillus subtilis. — Bacillen (ähnlich den Diphtheriebacillen). — Sarcina.

2. Aus dem anaërob behandelten Bouillonrohr werden isolirt: Staphylococcus pyogenes albus (nicht verflüssigend). — Streptococcus.

B. Material der Abimpfung vom 5. Tage (nach Verband mit Airolcollodium).

Resultat: Gelatineplatte des Wundsecretes: 2 Colonien. Plumpe Kokken — (stammen vielleicht von der Haut, Verunreinigung beim Impfen).

Thierversuche: Keine.

11. Risswunde.

Anamnese: Flubacher, Jakob, 30 Jahre alt, Zimmermann, wurde vor 6 Stunden 30 Minuten von einem ihm in der Hand explodirenden Jagdgewehre am Daumenballen der linken Hand verletzt. Auswaschen der sehr stark blutenden Wunde im Dorfbache unterhalb des Dorfes. Naht der Wunde durch eine „Samariterin" mit gewöhnlichem Nähfaden, Verband mit Carbolwatte.

Status praesens: 18. Februar 1896, 3 Uhr Nachmittags. — Nach Oeffnen der Naht zeigt sich eine Risswunde am linken Daumenballen, 4 Cm. lang, 2 Cm. breit klaffend, bis auf den intacten Knochen reichend.

Aerztliches Vorgehen: Nach dem experimentellen Auswischen mit dem sterilisirten Wattebausch werden zwei kleine spritzende Arterien torquirt. Energisches Ausreiben mit feuchten Sublimattupfern. Einbringen eines in Sublimatlösung 1 pro Mille getauchten Gazestreifens. Sublimatpriessnitz.

Wundverlauf: Reizlos, Heilung per granulationem. Beim Verbandwechsel am 2. Tage wird 1 Platinöse Secret in 10 Ccm. Gelatine verimpft. Der Patient begiebt sich nach 14 Tagen in Privatpflege.

Bacteriologische Untersuchungen.

A. Material der ersten Abimpfung.

Dasselbe wird 3 Stunden nach der Entnahme in der oben geschilderten Weise verarbeitet.

Resultat:

1. Aus den beiden Gelatineplatten gehen ca. 270 Colonien auf, und zwar: Staphylococcus pyogenes aureus. — Streptococcus. — Micrococcus roseus.

2. Aus dem anaërob behandelten Bouillonrohr werden isolirt: Streptococcus. — Bacillus tetani (Nicolaier). Nicht isolirt: Semmelförmige Diplokokken. — Bacillus tetanoides. — (Beschreibung folgt in der Epikrise.)

B. Material der Abimpfung vom 2. Tage (nach Verband mit Sublimatpriessnitz).

Resultat:

1. Gelatineplatte des Wundsecretes: ca. 400 Colonien. Staphylococcus pyogenes aureus. — Streptococcus.

2. Anaërob behandeltes Bouillonrohr mit Wundsecret zerbricht.

Thierversuche: Bacillus tetani aus dem ursprünglichen anaërob behandelten Bouillonrohr stammend. — 2 Oesen werden einer Maus unter die Rückenhaut geimpft.

Resultat: Nach zweitägiger Incubationszeit, Tod an ausgesprochenem Tetanus. — Mikroskopisch und culturell keinerlei Bacterien nachweisbar. Bacillus tetani aus dem ursprünglich anaërob behandelten Bouillonrohr A 2 stammend. — 1 Oese wird einer Maus unter die Rückenhand geimpft.

Resultat: Nach dreitägiger Incubationszeit Tod an ausgesprochenem Tetanus. — Mikroskopisch: an der Impfstelle spärliche, feine Stäbchen in nekrotischem Gewebe. Culturell: Bacillus tetani.

12. Risswunde.

Anamnese: Rost, Robert, 19 Jahre alt, Metzger, wurde vor 1 Stunde 30 Minuten von einem von der Wand herunterfallenden „vorderen Gelenkviertel“ an der rechten Hand verletzt. Waschen der schwach blutenden Wunde in Wasser. Verband mit einem sauberen Tuche.

University of California LIBRARY Medical Department

Status praesens: 5. Januar 1897, 8 Uhr 45 Minuten Vormittags. — Auf dem rechten Handrücken zeigt sich eine 4 Cm. lange, 1 Cm. breite Risswunde mit gequetschten Rändern.

Aerztliches Vorgehen: Nach dem experimentellen Auswischen mit dem sterilisirten Wattebausch, Ausreiben mit feuchten Sublimattupfern. Verband mit Sublimatpriessnitz.

Wundverlauf: Ziemlich starke Nekroseneiterung, Heilung ohne entzündliche Symptome.

Am 1. Tage Verbandwechsel. Wunde reactionslos. Experimentelles Auswischen mit dem sterilisirten Wattebausch. Verband mit Alkoholpriessnitz 95 Proc.

Am 2. Tage Verbandwechsel. Wunde schmierig. Experimentelles Auswischen mit dem sterilisirten Wattebausch. Verband mit sterilisirtem Krüll.

Am 3. Tage Verbandwechsel. Wunde schmierig. Desinfection mit Sublimatlösung 1 pro Mille. Airolverband.

Am 4. Tage Verbandwechsel. Eiterretention. Ausstopfen der Wunde mit Airolgaze.

Am 6. Tage Verbandwechsel. Aussehen der Wunde besser. Experimentelles Auswischen mit dem sterilisirten Wattebausch. Verband mit Airolvaseline 10 Proc. Patient verreist in seine Heimath.

Bacteriologische Untersuchungen.

A. Material der ersten Abimpfung.

Dasselbe wurde 1 Stunde 30 Minuten nach der Entnahme in der oben geschilderten Weise verarbeitet.

Resultat:

1. Aus den beiden Gelatineplatten gehen unzählige Colonien auf, und zwar: Bacillus fluorescens putridus. — Bacillus subtilis. — Spirillen. — Andere Keime konnten wegen der zu raschen Verflüssigung der Gelatine nicht isolirt werden.

2. Aus dem anaërob behandelten Bouillonrohr gehen auf und werden isolirt. Diplokokken. — Bacillen.

B. Material der Abimpfung vom 1. Tage (nach Sublimatpriessnitzverband).

Resultat: Gelatineplatte des Wundsecretes (mit Wattebausch): ca. 170 Colonien. Bacillus fluorescens putridus. — Plumpe Bacillen. — Hefepilze.

C. Material der Abimpfung vom 2. Tage (nach Alkoholpriessnitzverband).

Resultat: Gelatineplatte des Wundsecretes (mit Wattebausch): ca. 3000 Colonien. Bacillus fluorescens putridus. — Staphylococcus pyogenus albus (rasch verflüssigend). — Streptococcus.

D. Material der Abimpfung vom 3. Tage (nach Verband mit sterilisirtem Krüll).

Resultat: Gelatineplatte des Wundsecretes (mit Wattebausch): Unzählbare Colonien. Staphylococcus pyogenes albus. — Streptococcus. — Schimmelpilze.

E. Material der Abimpfung vom 6. Tage (nach Airolverband).

Resultat: Gelatineplatte des Wundsecretes (mit Wattebausch): ca. 200 Colonien. Staphylococcus pyogenes albus (langsam verflüssigend). — Streptococcus. — Hefepilze.

Thierversuche: Staphylococcus pyogenes albus aus der Gelatineplatte des Wundsecretes C stammend. — Einem Kaninchen von 3260 Grm. werden 2 Ccm. einer achttägigen Bouilloncultur unter die Rückenhaut injicirt.

Resultat: Haselnussgrosser Abscess, der sich 7 Tage nach der Injection spontan öffnet und den Staphylococcus pyogenes albus in Reincultur enthält. — Die den Abscess bedeckende Haut ist in der Grösse eines 10 Cents-Stückes nekrotisch. — Keine Allgemeinsymptome.

Staphylococcus pyogenes albus aus der Gelatineplatte des Wundsecretes E stammend. — Einem Kaninchen von 2700 Grm. werden 2 Ccm. einer achttägigen Bouilloncultur unter die Rückenhaut injicirt.

Resultat: Wallnussgrosser Abscess, der nach 5 Tagen aseptisch eröffnet wird und den Staphylococcus pyogenes albus in Reincultur enthält. Ein kleines Stück der den Abscess bedeckenden Haut wird nekrotisch. —

Streptococcus aus der Gelatineplatte des Wundsecretes C stammend. — Einem Kaninchen von 3200 Grm. werden 0,5 Ccm. einer achttägigen Bouilloncultur ins linke Ohr injicirt.

Resultat: Geringe locale Infiltration und Schwellung. — Keine Allgemeinerscheinungen. — Nach 11 Tagen Wiederherstellung.

13. Risswunde.

Anamnese: Buser, Erwin, 18½ Jahre alt, Spengler, verletzte sich vor 44 Stunden an einer Blechwalzmaschine am Daumen der linken Hand. Behandlung mit Carbolöl. Verband mit einer harzhaltigen Hausalbe.

Status praesens: 2. Januar 1897, 9 Uhr 30 Min. Vormittags. — An der Kuppe des Daumens der linken Hand ein 10 Cents-Stück grosser Epidermisdefect. Die Wunde und ihre Umgebung sind völlig reizlos.

Aerztliches Vorgehen. Nach dem experimentellen Auswischen mit dem sterilisirten Wattebausch wird die Wunde mit Ol. terebinth. gereinigt. Ausreiben mit feuchten Sublimattupfern. Airolverband.

Wundverlauf: Reizlos; Heilung ohne Secret. Patient wird am 4. Tage geheilt entlassen.

Bacteriologische Untersuchungen.

A. Material der ersten Abimpfung.

Dasselbe wird 5 Stunden 30 Minuten nach der Entnahme in der oben geschilderten Weise verarbeitet.

Resultat:

1. Aus den beiden Gelatineplatten gehen unzählige Colonien auf, und zwar: Staphylococcus pyogenes albus (nicht verflüssigend). — (Wegen der Menge der Keime sind möglicher Weise andere Arten übersehen worden.)

2. Aus dem anaërob behandelten Bouillonrohr wird isolirt: Staphylococcus pyogenes albus.

Thierversuch: Staphylococcus pyogenes albus aus der ursprünglichen Gelatineplatte A 1 stammend. — Einem Kaninchen von 3083 Grm. werden 2 Ccm. einer dreitägigen Bouilloncultur unter die Rückenhaut injicirt.

Resultat: Tod nach 6 Tagen. Grosser Abscess an der Impfstelle; multiple, kleine Abscesse der Nieren. Im Eiter und Blut mikroskopisch Kokken. Culturell Reincultur des Staphylococcus pyogenes albus.

14. Risswunde.

Anamnese: Diem, Ludwig, 20 Jahre alt, Zimmermann, verletzte sich vor 1 Stunde 30 Minuten an einer Holzsäge am Zeigfinger der linken Hand. Auswaschen in einem laufenden Brunnen. Verband mit „Wagenschmiere" und einem Leinwandlappen.

Status praesens: 14. Januar 1896, 10 Uhr Vormittags. — Auf dem Dorsum des Zeigefingers der linken Hand eine 4 Cm. lange, 3 Mm. breit klaffende Lappenwunde mit zerfetzten Rändern.

Aerztliches Vorgehen: Experimentelles Auswischen mit dem sterilisirten Wattebausch. Ein kleines Stück der Wagenschmiere wird mit sterilisirter Klemme gefasst und in 5 Ccm. Gelatine verbracht. Ausreiben der Wunde mit feuchten Sublimattupfern. Egalisiren der Ränder. Naht mit sterilisirtem Aluminiumbronzedraht. Airolverband.

Wundverlauf: Reizlos.

Am 6. Tage Entfernen der Naht. Aus den Stichkanälen entleeren sich drei kleine Eitertröpfchen. Diese enthalten mikroskopisch: Gut erhaltene Eiterkörperchen, Kokken in Grösse und Anordnung von Staphylokokken, meist ausserhalb der Zellen. Gleicher Verband.

Am 8. Tage Verbandwechsel. Es entleeren sich mehrere Tropfen Eiter. Keine entzündlichen Symptome. (Eine Platinöse voll wird in 10 Ccm. Gelatine verimpft.) — Gleicher Verband.

Am 10. Tage Verbandwechsel. Es lässt sich noch ein Tropfen schleimigen Secretes auspressen. (Eine Platinöse voll wird in 10 Ccm. Gelatine verimpft.) Verband mit Airolcollodium.

Am 14. Tage wird der Patient geheilt entlassen.

Bacteriologische Untersuchungen.

A. Material der ersten Abimpfung.

Dasselbe wird 1 Stunde nach der Entnahme in der oben geschilderten Weise verarbeitet.

Resultat:

1. Aus den beiden Gelatineplatten gehen ca. 70 Colonien auf, und zwar: Plumpe Bacillen (meist zu zweien). — Schimmelpilze.

2. Aus dem anaërob behandelten Bouillonrohr wird isolirt: Staphylococcus pyogenes albus (schwach verflüssigend). Micrococcus tetragenus.

3. Aus der mit der Wagenschmiere beschickten Gelatineplatte gehen auf: Sehr viele Schimmelpilze, keine Bacterien.

B. Material der Abimpfung vom 8. Tage (nach Airolverband).

Resultat: Gelatineplatte des Eiters: Zahlreiche Colonien: Staphylococcus pyogenes (gelblich). Streptococcus.

C. Material der Abimpfung vom 10. Tage (nach Airolverband).

Resultat: Gelatineplatte des Secretes; spärliche Colonien: Staphylococcus pyogenes (gelblich, verflüssigend). — Micrococcus tetragenus.

Thierversuche: Staphylococcus pyogenes albus aus dem ursprünglichen, anaërob behandelten Bouillonrohr A 2 stammend. — Einem Kaninchen von 2700 Grm. werden 2 Ccm. einer zweitägigen Bouilloncultur unter die Rückenhaut injicirt.

Resultat: Tod nach 2 Tagen. Von der Impfstelle an, über die Mitte des Bauches sich ausbreitend, zeigt sich ein starkes, trübes, etwas hämorrhagisches Oedem des Unterhautzellgewebes, welches massenhaft Staphylokokken enthält. In der Leber beginnende multiple Abscessbildung. Culturell wird aus dem Oedem, den Leberabscessen und den Milzsaft der Staphylococcus pyogenes albus rein erhalten.

Staphylococcus pyogenes (gelblich) aus der Gelatineplatte des Eiters B stammend. — Einem Kaninchen von 2900 Grm. werden 2 Ccm. einer zweitägigen Bouilloncultur unter die Rückenhaut injicirt.

Resultat: Tod nach 2 Tagen. Von der Impfstelle an über die Mitte des Bauches sich ausbreitend, zeigt sich ein serös-blutiges Oedem, welches massenhaft Staphylokokken enthält. Das Endokard ist stark milchig getrübt, an den Klappen zahlreiche Sugillationen. Culturell wird aus dem Oedem und dem Milzsafte der Staphylococcus pyogenes aureus rein erhalten.

Streptococcus aus der Gelatineplatte des Eiters B stammend. — Einem Kaninchen von 1470 Grm. werden 2 Ccm. einer zweitägigen Bouilloncultur ins linke Ohr subcutan injicirt.

Resultat: Starke, locale Infiltration und Röthung. — Allgemein starke Diarrhoe und Mattigkeit. — Nach 7 Tagen Wiederherstellung.

15. Risswunde.

Anamnese: Ospelt, Alois, 20 Jahre alt, Maurer, verletzte sich vor 1 Stunde bei einem Sturz aus 5 Meter Höhe auf die ausgestreckte Hand, am Ringfinger der linken Hand. Verband mit Leinwandlappen.

Status praesens: 7. Februar 1896, 4 Uhr Nachmittags. — Die Endphalanx des linken Zeigefingers ist volarwärts luxirt; die Gelenkfläche in einer 2 Cm. langen, querverlaufenden Risswunde sichtbar. Die Beugesehne ist seitwärts abgeglitten.

Aerztliches Vorgehen: Nach dem experimentellen Auswischen mit dem sterilisirten Wattebausch werden mehrere Erdpartikel aus der Wunde entfernt, dieselbe möglichst genau mit feuchten Sublimattupfern ausgerieben und die Luxation reponirt. Nochmaliges Ausreiben mit feuchten Sublimattupfern. Naht mit sterilisirtem Aluminiumbronzedraht. Airolverband. Fixation des Fingers auf einer Schiene.

Wundverlauf: Heilung per primam intentionem; ohne Secret.

Am 9. Tage werden die Nähte entfernt; am 17. Tage wird der Patient geheilt entlassen.

Bacteriologische Untersuchungen.

A. Material der ersten Abimpfung.

Dasselbe wird 50 Minuten nach der Entnahme in der oben geschilderten Weise verarbeitet.

Resultat:

1. Aus den beiden Gelatineplatten gehen auf ca. 500 Colonien, und zwar: Streptococcus. — Micrococcus roseus (Bumm). — Bacillus subtilis. — Verschiedene Bacillenarten.

2. Aus dem anaërob behandelten Bouillonrohr werden isolirt: Bacillus tetani Nicolaier. — Bacillus tetanoides.

Thierversuche: Bacillus tetani aus dem ursprünglichen anaërob behandelten Bouillonrohr A 2 stammend. — Einem Meerschwein eben werden 0,2 Ccm. einer siebentägigen Bouilloncultur unter die Haut des rechten Oberschenkels injicirt.

Resultat: Nach 36stündiger Incubationszeit heftige, tetanische Krämpfe, ausgesprochener Opistotonus. Tod am 2. Tag. Die Section ergiebt an der Impfstelle sugillirtes Gewebe, in welchem mikroskopisch und culturell Tetanusbacillen gefunden werden.

Bacillus tetani aus dem sugillirten Gewebe des an Tetanus gestorbenen Meerschweinchens stammend. — 3 Meerschweinchen werden mit je 2 Ccm. einer zehntägigen Bouilloncultur unter die Haut des Oberschenkels geimpft.

Resultat: Tod nach 36stündiger bis zweitägiger Incubationszeit an Tetanus.

Bacillus tetanoides aus dem ursprünglichen anaërob behandelten Bouillonrohr A 2 stammend. — 3 Meerschweinchen werden mit 3 Ccm. einer sechstägigen Bouilloncultur unter die Haut des Oberschenkels geimpft, eine Maus wird mit 2 Tropfen einer achttägigen Bouilloncultur unter die Rückenhaut geimpft.

Resultat: Bei allen 4 Thieren keine Reaction.

16. Risswunde.

Anamnese: Lüthy, Emil, 23 Jahre alt, Giesser, wurde vor 15 Stunden von einer umfallenden, 4 Meter langen Eisenstange am Kopfe verletzt. Ein sofort herbeigeholter Arzt legte nach Reinigung und Auswaschen der Wunde mit Sublimat einen Jodoformverband an.

Status praesens: 18. Februar 1897, 9 Uhr 30 Minuten Vormittags. — Auf der Mitte des behaarten Kopfes eine 7 Cm. lange, 1 Cm. breit klaffende Risswunde mit etwas gequetschten Rändern. In der Wunde findet sich ziemlich viel Jodoform und einzelne Haare.

Aerztliches Vorgehen: Nach dem experimentellen Auswischen mit dem sterilisirten Wattebausch, Rasiren der Umgebung, Ausreiben mit feuchten Sublimattupfern. Naht mit sterilisirtem Aluminiumbronzedraht. Verband mit Airolcollodium.

Wundverlauf: Reizlos.

Am 5. Tage Nähte entfernt. Aus den Stichkanälen entleeren sich kleine Tröpfchen sanguinolenten Eiters. Derselbe enthält mikroskopisch:

Gut erhaltene Eiterkörperchen, keine Bacterien. (Je 1 Platinöse voll wird auf 2 Röhrchen mit schief erstarrtem Agar ausgestrichen.)

Am 6. Tage Verbandwechsel. Es lässt sich noch 1 Tropfen braunen Secretes auspressen. Dasselbe enthält mikroskopisch: Gut erhaltene, mehrkörnige Leukocyten, Schleimfäden, keine Bacterien. (Je 1 Platinöse voll wird auf 2 Röhrchen mit schief erstarrtem Agar ausgestrichen.)

Am 8. Tage wird der Patient geheilt entlassen.

Bacteriologische Untersuchungen.

A. Material der ersten Abimpfung.

Dasselbe wird 1 Stunde 20 Minuten nach der Entnahme in der oben geschilderten Weise verarbeitet.

Resultat:

1. Aus den beiden Gelatineplatten gehen 26 Colonien auf, und zwar: Staphylococcus pyogenes albus (nicht verflüssigend).

2. Aus dem anaërob behandelten Bouillonrohr werden isolirt Staphylococcus pyogenes albus — Staphylococcus pyogenes aureus.

B. Material der Abimpfung vom 4. Tage (nach Verband mit Airolcollodium).

Resultat: Die 2 Agarstriche des Wundsecretes bleiben steril.

C. Material der Abimpfung vom 6. Tage (nach Verband mit Airolcollodium).

Resultat: Die 2 Agarstriche des Wundsecretes bleiben steril.

Thierversuche: Staphylococcus pyogenes albus aus der ursprünglichen Gelatineplatte A 1 stammend. — Einem Kaninchen von 3500 Grm. werden 2 Ccm. einer zweitägigen Bouilloncultur unter die Rückenhaut injicirt.

Resultat: Geringe locale Infiltration und Röthung. — Keine Allgemeinerscheinungen. — Wiederherstellung nach 7 Tagen.

Staphylococcus pyogenes aureus aus dem ursprünglichen, anaërob behandelten Bouillonrohr A 2 stammend. — Einem Kaninchen von 3340 Grm. werden 2 Ccm. einer zweitägigen Bouilloncultur unter die Rückenhaut injicirt.

Resultat: Geringe, locale Infiltration und Röthung. Keine Allgemeinerscheinungen. — Nach 8 Tagen Wiederherstellung.

17. Quetschwunde.

Anamnese: Bächlin, Ernst, 17 Jahre alt, Mechaniker, wurde vor 2,5 Stunden von einer ihm auf die Finger fallenden Messingwalze verletzt. Sofortiger Verband mit einer Mullbinde.

Status praesens: 20. Februar 1897, 9 Uhr Vormittags. — An der Kuppe des 2. und 3. Fingers ist die Epidermis theilweise mitsammt der Cutis kappenförmig abgehoben.

Aerztliches Vorgehen: Nach dem experimentellen Auswischen mit dem sterilisirten Wattebausch wird die losgelöste Epidermis abgetragen. Keine Anwendung chemischer Desinfectionsmittel. Verband mit sterilisirtem Krüll.

Wundverlauf: Reizlos; Heilung ohne Secret.

Bacteriologische Untersuchungen.

A. Material der ersten Abimpfung.

Dasselbe wird 10 Minuten nach der Entnahme in der oben geschilderten Weise verarbeitet.

Resultat:

1. Aus den beiden Gelatineplatten gehen spärliche Colonien auf, und zwar: Staphylococcus pyogenes albus. — Bacillus subtilis.

2. Aus dem anaërob behandelten Bouillonrohr wird isolirt: Staphylococcus pyogenes albus.

Thierversuche: Staphylococcus pyogenes albus aus dem ursprünglichen anaërob behandelten Bouillonrohr A 2 stammend. Einem Kaninchen von 2220 Grm. werden 2 Ccm. einer zweitägigen Bouilloncultur unter die Rückenhaut injicirt.

Resultat: Mässige, locale Infiltration und Röthung. — Etwas Diarrhoe. — Nach 7 Tagen Wiederherstellung.

18. Quetschwunde.

Anamnese: Deisslinger, Wilhelm, 36 Jahre alt, Zimmermann, wurde vor 1,5 Stunden von einer umfallenden Maurertreppe am Zeigefinger der rechten Hand verletzt. Auswaschen der stark blutenden Wunde mit Carbolwasser. Verband mit Watte.

Status praesens: 14. Januar 1896, 9 Uhr 30 Minuten Vormittags. — Auf dem Dorsum der Endphalange des Zeigefingers der rechten Hand eine Quetschwunde, die den Nagel grösstentheils abgehoben hat, in der Tiefe der Wunde ist die gebrochene Endphalange sichtbar.

Aerztliches Vorgehen: Nach dem experimentellen Auswischen mit dem sterilisirten Wattebausch wird der Nagel abgetragen. Ausreiben mit feuchten Sublimattupfern. Airolverband.

Wundverlauf: Reizlos; Heilung per granulationem.

Am 5. Tage Verbandwechsel. Das schleimig-eitrige Secret enthält mikroskopisch: Viel Schleim, wenige, gut erhaltene Leukocyten, keine Bacterien. (Eine Platinöse voll wird in 10 Ccm. Gelatine verimpft.)

Am 9. Tage Verbandwechsel. Es lässt sich noch eine Spur Secret auspressen. (2 Platinösen voll werden in 5 Ccm. Bouillon verimpft.)

Am 11. Tage wird der Patient geheilt entlassen.

Bacteriologische Untersuchungen.

A. Material der ersten Abimpfung.

Dasselbe wird 2 Stunden nach der Entnahme in der oben geschilderten Weise verarbeitet.

Resultat:

1. Aus den beiden Gelatineplatten gehen 7 Colonien auf, und zwar: Micrococcus tetragenus (griseus). — Hefepilze.

2. Aus dem anaërob behandelten Bouillonrohr wird isolirt: Micrococcus tetragenus.

B. Material der Abimpfung vom 5. Tage (nach Airolverband).

Resultat: Gelatineplatte des Wundsecretes: Spärliche Colonien. Micrococcus tetragenus.

C. Material der Abimpfung vom 9. Tage (nach Airolverband).

Resultat: Aërob behandeltes Bouillonrohr des Wundsecretes; enthält Micrococcus tetragenus.

Thierversuche: Micrococcus tetragenus griseus aus dem ursprünglichen anaërob behandelten Bouillonrohr A 2 stammend. — Einem Kaninchen von 1070 Grm. werden 3 Ccm. einer zweitägigen Bouilloncultur unter die Rückenhaut injicirt.

Resultat: Tod nach 4 Tagen unter heftiger Diarrhoe. Gewichtsverlust 320 Grm. Starkes hämorrhagisches Oedem von der Impfstelle bis zur Linea alba. Bauchfell der entsprechenden Seite stark geröthet. In den Pleurahöhlen mehrere Ccm. hämorrhagischer Flüssigkeit. Im linken Ventrikel eine hirsekorngrosse Hämorrhagie. Milz stark vergrössert. Nieren im Zustande trüber Schwellung. Urin klar, eiweisshaltig. In dem Oedem, der Flüssigkeit in den Pleurahöhlen, dem Blute ist der Micrococcus tetragenus sowohl mikroskopisch als culturell allein nachzuweisen.

Micrococcus tetragenus griseus aus der Gelatineplatte des Wundsecretes B stammend. — Einem Kaninchen von 970 Grm. werden 3 Ccm. einer zweitägigen Bouilloncultur unter die Rückenhaut injicirt.

Resultat: Tod nach 3 Tagen unter den gleichen Symptomen. Auch hier ist der Micrococcus tetragenus sowohl mikroskopisch als culturell allein nachzuweisen.

19. Quetschwunde.

Anamnese: Schild, Ludwig, 46 Jahre alt, Maurer, verletzte sich bei einem Sturze auf ebenem Boden am Handrücken der linken Hand. Verband mit einem Leinwandlappen.

Status praesens: 3. Februar 1896, 10 Uhr Vormittags. — Auf dem Dorsum der linken Hand zeigen sich mehrere 5 Cents-Stück grosse Oberhautdefecte; starkes Hämatom des Unterhautzellgewebes.

Aerztliches Vorgehen: Nach dem experimentellen Auswischen mit dem sterilisirten Wattebausch, Ausreiben mit feuchten Sublimattupfern. Airolverband. Compression mit Stärkebinden.

Wundverlauf: Reizlos; ohne Secret.

Beim Verbandwechsel am 3. Tage sind die Wunden geheilt; Massage des Hämatoms.

Bacteriologische Untersuchungen.

A. Material der ersten Abimpfung.

Dasselbe wird 5 Stunden nach der Entnahme in der oben geschilderten Weise verarbeitet.

Resultat:

1. Aus den beiden Gelatineplatten gehen ca. 300 Colonien auf, und zwar: Staphylococcus pyogenes albus (nicht verflüssigend). — Lancettförmige Diplokokken. — Proteus vulgaris.

2. Aus dem anaërob behandelten Bouillonrohr werden isolirt: Staphylococcus pyogenes albus. — Lancettförmige Diplokokken.

Thierversuche: Lancettförmiger Diplococcus aus der ursprünglichen Gelatineplatte A 1 stammend. — Einem Kaninchen von 1110 Grm. wird 1 Ccm. einer zweitägigen Bouilloncultur unter die Rückenhaut injicirt.

Resultat: Localer, hühnereigrosser Abscess. Dieser wird nach 8 Tagen aseptisch geöffnet, er enthält krümliches, nekrotisches Gewebe. In demselben ist sowohl mikroskopisch als culturell nur der Diplococcus nachzuweisen.

20. Quetschwunde.

Anamnese: Bitterli, Jacob, 51 Jahre alt, Giesser, verletzte sich vor 23 Stunden beim Putzen von Gusseisen am Zeigefinger der linken Hand. Verband mit einem in Carbolöl getauchten Lappen.

Status praesens: 28. März 1896, 9 Uhr Vormittags. — An der Kuppe des Zeigefingers der linken Hand eine Quetschwunde der Haut, im Durchmesser von 4 Mm. Der Nagel ist durch ein unter ihm sich befindliches Hämatom theilweise abgehoben.

Aerztliches Vorgehen: Nach dem experimentellen Auswischen mit dem sterilisirten Wattebausch, Excision eines Theiles des Nagels. Ausreiben mit feuchten Sublimattupfern. Sublimatpriessnitz.

Wundverlauf: Reactionslose Heilung. — Beim Verbandwechsel am 2. Tage ist die Wunde geheilt. Aus der Nagelöffnung ist noch ein Tropfen sanguinolenten Secretes ausdrückbar. (Eine Platinöse voll wird in 10 Ccm. Gelatine verimpft.) Airolverband.

Am 7. Tage wird der Patient geheilt entlassen.

Bacteriologische Untersuchungen.

A. Material der ersten Abimpfung.

Dasselbe wird 2 Stunden nach der Entnahme in der oben geschilderten Weise verarbeitet.

Resultat:

1. Aus den beiden Gelatineplatten gehen ca. 350 Colonien auf, und zwar: Staphylococcus pyogenes aureus. — Ovale, kleine Kokken. — Plumpe Kokken.

2. Aus dem anaërob behandelten Bouillonrohr wird isolirt: Staphylococcus pyogenes aureus.

B. Material der Abimpfung vom 2. Tage (nach Sublimatpriessnitz).

Resultat: Gelatineplatte des Wundsecretes: Bleibt bis 8. April steril (und wird dann aus Versehen entfernt).

Thierversuche: Keine.

21. Quetschwunde.

Anamnese: Testa Luigi, 18 Jahre alt, Maurer, wurde vor 1 Stunde von einem umfallenden Sockelstein am Daumen der rechten Hand gequetscht. Verband mit einem schmutzigen Taschentuche.

Status praesens: 9. Februar 1897, 10 Uhr 15 Minuten Vormittags. — Auf der Volarseite des Daumens der rechten Hand ein 5 Centime-Stück grosser Epidermisdefect. Derselbe ist mit Lehm beschmutzt.

Aerztliches Vorgehen: Nach dem experimentellen Auswischen

mit dem sterilisirten Wattebausch wird die Wunde mit sterilisirtem Wasser gereinigt. Verband mit sterilisirtem Krüll.

Wundverlauf: Reizlose Heilung; wenig Secret. Am 1. Tage nach der Verletzung wird die Wundfläche experimenteller Weise mit dem sterilisirten Wattebausch abgewischt. Am 5. Tage wird der Patient geheilt entlassen.

Bacteriologische Untersuchungen.

A. Material der ersten Abimpfung.

Dasselbe wird 30 Minuten nach der Entnahme in der oben geschilderten Weise verarbeitet.

Resultat:

1. Aus den beiden Gelatineplatten gehen 30 Colonien auf, und zwar: Micrococcus tetragenus aureus. — Bacillus subtilis. — Proteus vulgaris.

2. Aus dem anaërob behandelten Bouillonrohr wird isolirt: Staphylococcus pyogenes albus (verflüssigend).

B. Material der Abimpfung vom 1. Tage nach der Verletzung (nach Verband mit sterilisirtem Krüll).

Resultat: Gelatineplatte des Wundsecretes: 20 Colonien. Staphylococcus pyogenes albus (verflüssigend). — Bacillus subtilis.

Thierversuche: Bacillus subtilis aus der Gelatineplatte des Wundsecretes B stammend (er zeigte ein etwas atypisches Wachsthum). — Einer Maus wird 1 Platinöse voll einer zweitägigen Agarcultur unter die Rückenhaut injicirt.

Resultat: Tod nach 6 Tagen. Bei der Section wird nichts Abnormes gefunden. Weder mikroskopisch, noch culturell sind irgend welche Bacterien nachweisbar. Weitere Abimpfungen derselben Agarcultur auf Mäuse sind erfolglos. Es ist anzunehmen, dass der Exitus der 1. Maus nicht in Zusammenhang gewesen sei mit der Einimpfung des Bacillus subtilis. —

Micrococcus tetragenus aureus aus der ursprünglichen Gelatineplatte A 1 stammend. — Einem Kaninchen von 1600 Grm. werden 2 Ccm. einer 14tägigen Bouilloncultur unter die Rückenhaut injicirt.

Resultat: Schwache, locale Infiltration und Röthung. — Keine Allgemeinerscheinungen. — Nach 6 Tagen Wiederherstellung.

Staphylococcus pyogenes albus aus dem ursprünglichen, anaërob behandelten Bouillonrohr A 2 stammend. — Einem Kaninchen von 2300 Grm. werden 2 Ccm. einer 14tägigen Bouilloncultur unter die Rückenhaut injicirt.

Resultat: Schwache, locale Infiltration und Röthung. — Keine Allgemeinerscheinung. — Nach 5 Tagen Wiederherstellung.

22. Quetschwunde.

Anamnese: Wunderli, Hans, 14 Jahre alt, Schüler, verletzte sich vor 3 Tagen bei einem Sturz auf einer steinernen Treppe am rechten Knie. Auswaschen mit Wasser. Verband mit nassen Tüchern.

Status praesens: 10. Februar 1896, 10 Uhr Vormittags. — Am unteren Patellarrande rechterseits zeigt sich eine 3 Cm. lange, 2 Cm.

breit klaffende Lappenwunde der Haut mit gequetschten Rändern. Wunde und Umgebung völlig reactionslos.

Aerztliches Vorgehen: Nach dem experimentellen Auswischen mit dem sterilisirten Wattebausch wird die Wunde mit Sublimatlösung 1 pro Mille desinficirt. Verband mit Sublimatpriessnitz.

Wundverlauf: Reactionslos; Heilung per granulationem (Bei jedem Verbandwechsel wird eine Platinöse voll Secret in 10 Ccm Gelatine verimpft.)

Am 1., 2., 3. Tage Sublimatpriessnitzverbände.

Am 4., 5., 7., 9. Tage Verbände mit Airolpulver und Airolgaze.

Am 11., 12., 14., 19., 30., 31. Tage Verbände mit sterilisirtem Krüll.

Am 35. Tage Touchiren mit dem Lapisstift, Verband mit Airolvaseline 10 Proc.

Am 42. Tage Verband mit sterilisirtem Krüll.

Am 50. Tage wird der Patient geheilt entlassen.

Bacteriologische Untersuchungen.

A. Material der ersten Abimpfung.

Dasselbe wird 1 Stunde 15 Minuten nach der Entnahme in der oben geschilderten Weise verarbeitet.

Resultat:

1. Aus den beiden Gelatineplatten gehen unzählbare Colonien auf, und zwar: Staphylococcus pyogenes albus (schwach verflüssigend). — (Der übergrossen Anzahl der Colonien wegen ist es wahrscheinlich, dass einige schwach wachsende Keimarten [vide Streptococcus unten] übersehen wurden.) — Bacillus subtilis.

2. Aus dem anaërob behandelten Bouillonrohr werden isolirt: Staphylococcus pyogenes albus (schwach verflüssigend). — Streptococcus.

B. Material der Abimpfung vom 1. Tage (nach Sublimatpriessnitz).

Resultat: Gelatineplatte des Wundsecretes: ca. 400 Colonien. Staphylococcus pyogenes mit ganz schwachgelber Färbung. — Streptococcus.

C. Material der Abimpfung vom 2. Tage (nach Sublimatpriessnitz).

Resultat: Gelatineplatte des Wundsecretes: ca. 300 Colonien Staphylococcus pyogenes mit schwachgelber Färbung. — Streptococcus.

D. Material der Abimpfung vom 3. Tage (nach Sublimatpriessnitz).

Resultat: Gelatineplatte des Wundsecretes: ca. 260 Colonien. Staphylococcus pyogenes mit schwachgelber Färbung. — Streptococcus.

E. Material der Abimpfung vom 4. Tage (nach Sublimatpriessnitz).

Resultat: Gelatineplatte des Wundsecretes: ca. 200 Colonien. Staphylococcus pyogenes mit schwachgelber Färbung. — Streptococcus.

F. Material der Abimpfung vom 5. Tage (nach Airolpulververband).

Resultat: Gelatineplatte des Wundsecretes: ca. 200 Colonien. Staphylococcus pyogenes aureus (typischer Goldfarbe). — Streptococcus.

G. Material der Abimpfung vom 7. Tage (nach Airolpulververband).

Resultat: Gelatineplatte des Wundsecretes: ca. 80 Colonien. Staphylococcus pyogenes aureus. — Streptococcus.

H. Material der Abimpfung vom 11. Tage (nach Airolpulververband).

Resultat: Gelatineplatte des Wundsecretes ca. 50 Colonien. Staphylococcus pyogenes aureus.

I. Material der Abimpfung vom 12. Tage (nach Verband mit sterilisirtem Krüll).

Resultat: Gelatineplatte des Wundsecretes: ca. 20 Colonien. Staphylococcus pyogenes aureus.

K. Material der Abimpfung vom 14. Tage (nach Verband mit sterilisirtem Krüll).

Resultat: Gelatineplatte des Wundsecretes: bleibt steril.

L. Material der Abimpfung vom 18. Tage (nach Verband mit sterilisirtem Krüll).

Resultat: Gelatineplatte des Wundsecretes: 10 Colonien. Staphylococcus pyogenes aureus.

M. Material der Abimpfung vom 30. Tage (nach Verband mit sterilisirtem Krüll).

Resultat: Gelatineplatte des Wundsecretes: ca. 150 Colonien. Staphylococcus pyogenes aureus.

N. Material der Abimpfung vom 31. Tage (nach Verband mit sterilisirtem Krüll).

Resultat: Gelatineplatte des Wundsecretes: ca. 200 Colonien. Staphylococcus pyogenes aureus.

O. Material der Abimpfung vom 35. Tage (nach Verband mit Airolvaseline).

Resultat: Gelatineplatte des Wundsecretes: 2 Colonien. Sarcina lutea.

Thierversuche: Keine.

23. Quetschwunde (Schussverletzung).

Anamnese: Schenner, Joseph, 18 Jahre alt, Laufbursche, schoss sich vor 26 Stunden mit einem 7 Mm.-Revolver à bout portant in die linke Hohlhand. Auswaschen der schwach blutenden Einschussöffnung mit Wasser. Verband mit einem sauberen Tuche.

Status praesens: 10. Februar 1896, 10 Uhr Vormittags. — In der linken Hohlhand, zwischen Metacarpale IV und V, zeigt sich eine erbsengrosse Oeffnung. Auf der Ulnarseite des Metacarpale V fühlt man das Geschoss unter der Haut.

Aerztliches Vorgehen: In den ersten 24 Stunden Sublimatpriessnitz; später trockene Airolverbände.

Wundverlauf: Reactionslos; glatte Heilung. Am 11. Tage ist die Einschussöffnung vernarbt.

Am 11. Tage Entfernung des Geschosses: Längsincision auf der Ulnarseite des Metacarpale V. Es entleeren sich: einige Tropfen

gelber, schwach getrübter, seröser Flüssigkeit, das Geschoss und ein Stück abgesprengten Knorpels.

Der Knorpel und das Geschoss werden in ein Bouillonrohr aufgefangen. 2 Platinösen Secret werden in je 10 Ccm. Gelatine verimpft, das übrige Secret wird in einem Bouillonrohr à 5 Ccm. aufgefangen. — Verband mit Sublimatpriessnitz. — Am 14. Tage ist noch 1 Tropfen Secret ausdrückbar, der in 10 Ccm. Gelatine verimpft wird. — Am 16. Tage wird der Patient geheilt entlassen.

Bacteriologische Untersuchungen.

A. Material der ersten Abimpfung.

Dasselbe wird 1 Stunde nach der Entnahme in der oben geschilderten Weise verarbeitet.

Resultat:

1. Die Gelatineplatte mit dem Knorpel (das Geschoss fiel zu Boden) bleibt bis zum 27. Februar steril; dann erfolgt Schimmelbildung.

2. Die Gelatineplatten mit je 2 Platinösen voll Secret bleiben steril.

3. Aus dem anaërob behandelten Bouillonrohr wird isolirt: Bacillus tetanoides (Beschreibung vide Epikrise).

4. Aus dem anaërob behandelten Bouillonrohr A 3 werden Gelatineplatten angelegt und unter gewöhnlichen Verhältnissen gehalten. Es gehen zahlreiche Colonien auf, und zwar:

Die Gelatine unter Trübung schnell verflüssigende, plumpe Bacillen, mit nicht ganz endständigen, ovalen Sporen, etwas plumper als der Bacillus tetanoides; einen starken Geruch nach faulem Käse verbreitend.

B. Material der Abimpfung vom 14. Tage (nach Verband mit Sublimatpriessnitz).

Resultat: Gelatineplatte des Wundsecretes: ca. 150 Colonien. Staphylococcus pyogenes albus (schwach verflüssigend).

Thierversuche: Sowohl der Bacillus tetanoides, als der ihm ähnliche Aerobier in Quantitäten bis 2 Ccm. Meerschweinchen subcutan injicirt, bringen keinerlei Reaction hervor.

24. Quetschwunde (Schussverletzung).

Anamnese: Stortz, Albert, 17 Jahre alt, Maurer, schoss sich vor 8 Stunden mit einem 7 Mm.-Revolver à bout portant in die linke Hohlhand. Auswaschen der schwach blutenden Einschussöffnung. Wasserverband mit einem Leinwandlappen.

Status praesens: 15. Februar 1896, 5 Uhr Nachmittags. — In der linken Hohlhand zwischen Metacarpale II und III zeigt sich eine erbsengrosse Einschussöffnung. Das Geschoss ist nicht zu fühlen.

Aerztliches Vorgehen: Anlegen einer Sublimatpriessnitz.

Wundverlauf: Nach 4 Tagen bildet sich in der Tiefe der Hohlhand eine Phlegmone; sie wird am 4. Tage incidirt; das Geschoss ist zwischen dem II. und III. Metacarpale eingeklemmt, fühlbar. Anlegen einer Sublimatpriessnitz. Am 12. Tage wird aus der reactionslosen Wunde das Geschoss entfernt. Verband mit Airolpulver.

Am 17. Tage wird 1 Platinöse voll Eiter aus der Tiefe der Wunde in 10 Ccm. Gelatine verimpft, ebenso 1 Platinöse voll Eiter von der Oberfläche in 10 Ccm. Gelatine. 1 Platinöse voll Eiter wird in 5 Ccm. Bouillon verimpft.

Am 41. Tage ist die Wunde vernarbt, der Patient wird geheilt entlassen.

Bacteriologische Untersuchungen.

A. Material der ersten Abimpfung.

Dasselbe wird 2 Stunden nach der Entnahme in der Weise verarbeitet, dass aus dem geimpften Gelatineröhrchen je 1 Platte gegossen wird, während das Bouillonrohr anaërob behandelt wird.

Resultat:

1. Gelatineplatte des Eiters aus der Tiefe der Wunde: ca. 150 Colonien. Staphylococcus pyogenes albus (verflüssigend).

2. Gelatineplatte des Eiters aus der Oberfläche der Wunde: circa 40 Colonien. Staphylococcus pyogenes albus. — Plumpe Bacillen.

3. Aus dem anaërob behandelten Bouillonrohr wird isolirt: Staphylococcus pyogenes albus.

Thierversuche: Keine.

25. Beingeschwür.

Anamnese: Schäfer, Konrad, 68 Jahre alt, Privatmann, leidet seit 10 Jahren an Beingeschwüren, die zeitweise heilen. Das letzte Mal brachen sie auf vor 8 Wochen. Ueberschläge mit Malventhee, Verbände mit schmutzigen Tüchern.

Status praesens: 13. Januar 1896, 10 Uhr Vormittags. — Am rechten Unterschenkel zeigen sich mehrere Geschwüre, zusammen von der Grösse einer Männerhand. Die Ränder sind scharf, theilweise wulstig, der Grund ist grauroth belegt.

Aerztliches Vorgehen: Nach dem experimentellen Auswischen mit dem sterilisirten Wattebausch wird ein Airolpulververband angelegt.

Wundverlauf: Der Patient kommt längere Zeit nicht wieder.

Bacteriologische Untersuchungen.

A. Material der ersten Abimpfung.

Dasselbe wird 1 Stunde nach der Entnahme in der oben geschilderten Weise verarbeitet.

Resultat:

1. Aus den beiden Gelatineplatten gehen unzählige Colonien auf, und zwar: Bacillus pyocyaneus (rasch verflüssigend, so dass andere Keime nicht konnten beobachtet werden).

2. Aus dem anaërob behandelten Bouillonrohr werden isolirt: Bacillus pyocyaneus. — Streptococcus.

Thierversuche: Keine.

26. Beingeschwür.

Anamnese: Schaller, Elise, 26 Jahre alt, Hausfrau, leidet seit einer vor 5 Monaten stattgehabten Geburt an Beingeschwüren. Wurde bis

jetzt mit Zinkpuderverbänden behandelt, die letzten 3 Tage mit täglich erneuerten Alkohol (95 proc.) priessnitzverbänden.

Status praesens: 5. Februar 1897, 10 Uhr 15 Min. Vormittags. — Auf der Innenseite des linken Unterschenkels zeigt sich ein 10,7 Cm. langes, 8—9 Cm. breites, grauroth belegtes Geschwür. In demselben sind vier erbsengrosse Epidermisinseln sichtbar.

Aerztliches Vorgehen: Nach dem experimentellen Auswischen mit dem sterilisirten Wattebausch wird ein 1 Frank-Stück grosses Stück der Geschwürsfläche excidirt. Alkohol (95 proc.) priessnitzverband.

Wundverlauf: Reizlos; Tendenz zur Heilung. (Bei jedem Verbandwechsel wird die Stelle, an der excidirt wurde, mit dem sterilisirten Wattebausch in experimenteller Absicht ausgewischt.

Am 3. Tage Verband mit Alkoholpriessnitz; am 4., 5., 6., 7. Tage Verbände mit Jodoformcalomel *aa*. Am 10. Tage Verband mit sterilisirtem Krüll. Am 12. Tage sind die Verbandstücke grün und riechen intensiv nach Pyocyanin. Excision eines neuen Stückes der Geschwürsfläche. Verband mit Airolcalomel *aa*. Am 14. Tage Verband mit Airolvaseline 10 proc.. Am 16. Tage Verband mit Airolpulver. Am 19. Tage Verband mit sterilisirtem Krüll. Am 21. Tage sind die Verbandstücke grün und riechen intensiv nach Pyocyanin. Verband mit Airolpulver.

Bacteriologische Untersuchungen.

A. Material der ersten Abimpfung.

Dasselbe wird 15 Minuten nach der Entnahme in der oben geschilderten Weise verarbeitet.

Resultat:

1. Aus den beiden Gelatineplatten gehen unzählige Colonien auf und zwar: Bacillus pyocyaneus (so rasch verflüssigend, dass andere Keime nicht konnten beobachtet werden).

2. Aus dem anaërob behandelten Bouillonrohr wird isolirt: Bacillus pyocyaneus. — nicht isolirt: schlanke Bacillen. — Kokken.

B. Material der Abimpfung vom 3. Tage (nach Alkoholpriessnitzverband).

Resultat: Aus den beiden Gelatineplatten gehen zahlreiche Colonien auf, und zwar: Bacillus pyocyaneus (rasch verflüssigend). — Streptokokken. — Schimmelpilze.

C. Material der Abimpfung vom 4. Tage (nach Alkoholpriessnitzverband).

Resultat: Aus den beiden Gelatineplatten gehen zahlreiche Colonien auf und zwar: Bacillus pyocyaneus (rasch verflüssigend). — Streptococcus.

D. Material der Abimpfung vom 5. Tage (nach Verband mit Jodoformcalomel.

Resultat: Aus den beiden Gelatineplatten gehen zahlreiche Colonien auf, und zwar: Bacillus pyocyaneus (rasch verflüssigend). — Hefepilze.

E. Material der Abimpfung vom 6. Tage (nach Verband mit Jodoformcalomel).

Resultat:

1. Aus den beiden Gelatineplatten gehen 20 Colonien auf, und zwar: Bacillus pyocyaneus (langsam verflüssigend).

2. Aus einem anaërob behandelten Bouillonrohr wird isolirt: Bacillus pyocyaneus.

F. Material der Abimpfung vom 7. Tage (nach Verband mit Jodoformcalomel).

Resultat:

1. Aus den beiden Gelatineplatten gehen 30 Colonien auf, und zwar: Bacillus pyocyaneus (verflüssigend wie *E.*).

2. Aus einem anaërob behandelten Bouillonrohr wird isolirt: Bacillus pyocyaneus.

G. Material der Abimpfung vom 12. Tage (nach Verband mit sterilisirtem Krüll).

Resultat:

1. Aus den beiden Gelatineplatten gehen sehr zahlreiche Colonien auf, und zwar: Bacillus pyocyaneus (ziemlich rasch verflüssigend).

2. Aus einem anaërob behandelten Bouillonrohr wird isolirt: Bacillus pyocyaneus.

H. Material der Abimpfung vom 14. Tage (nach Verband mit Airolcalomel).

Resultat:

1. Aus den beiden Gelatineplatten gehen sehr zahlreiche Colonien auf, und zwar: Bacillus pyocyaneus (schwach verflüssigend).

2. Aus einem anaërob behandelten Bouillonrohr wird isolirt: Bacillus pyocyaneus. — Streptococcus.

I. Material der Abimpfung vom 19. Tage (nach Verband mit Airolpulver).

Resultat:

1. Aus den beiden Gelatineplatten gehen zahlreiche Colonien auf, und zwar: Bacillus pyocyaneus (langsam verflüssigend). Streptococcus.

2. Aus einem anaërob behandelten Bouillonrohr werden isolirt: Bacillus pyocyaneus. — Streptococcus.

K. Material der Abimpfung vom 21. Tage (nach Verband mit sterilisirtem Krüll).

Resultat:

1. Aus den beiden Gelatineplatten gehen spärliche Colonien auf, und zwar: Bacillus pyocyaneus (langsam verflüssigend). — Streptococcus.

2. Aus einem anaërob behandelten Bouillonrohr wird isolirt: Bacillus pyocyaneus. — Streptococcus.

Thierversuche: Streptococcus aus der Gelatineplatte des Secretes B stammend. — Einem Kaninchen von 2700 Grm. werden 0,5 Ccm. einer zweitägigen Bouilloncultur subcutan ins rechte Ohr injicirt.

Resultat: Geringe locale Infiltration und Röthung. — Keine Allgemeinerscheinungen. — Nach 10 Tagen Wiederherstellung.

Eine tabellarische Zusammenstellung der 26 untersuchten Fälle siehe S. 68 u. folg.

Die Ergebnisse dieser Untersuchungen lassen wohl keinen Zweifel zu, dass die Auffassung: accidentelle Wunden seien als keimbeladene Wunden anzusehen, vollkommen berechtigt ist. Mit Ausnahme eines Falles gelang es bei unseren Untersuchungen stets, in den Wunden Keime nachzuweisen, die als pathogen bekannt sind, und ihre Pathogenität wurde in der Grosszahl der Fälle durch den Thierversuch bestätigt.

An Häufigkeit des Vorkommens in solchen Wunden steht in erster Linie der Staphyloccus pyogenes albus; bei den vorstehenden Untersuchungen gelang es, denselben in 62,5 Proc. der Fälle nachzuweisen.

Die Frage, ob der Staphyloccus pyogenes albus als pathogener Keim aufzufassen, oder ob derselbe nur unschädlicher Natur sei, wird verschieden beantwortet.

Während Tavel (l. c.) und verschiedene andere Forscher aus ihren Untersuchungen den Schluss ziehen, dass das Vorhandensein des Staphylococcus pyogenes albus nur ausnahmsweise mit Infection der Wunde verbunden sei, wird von der Mehrzahl der Autoren dieser Keim den echten Entzündungs- und Eitererregern zugezählt. Bossowsky[13])*) kommt zum Resultate, dass die Anwesenheit des Staphylococcus pyogenes aureus in der Wunde leichter zu Eiterung führen könne, als die des Albus, dass letzterer aber „leichter Temperaturerhöhungen bis 40° hervorrufen könne". Michel[14]) züchtete den albus aus der Milch einer Wöchnerin, die an eiternden Schrunden der Brustwarze litt, und fand ihn für das Thier pathogen. Jordan[15])**) zählt ihn zu den echten Eitererregern. Auch Levy[16]) kann nicht bestätigen, dass der Albus weniger bösartig sei als der Aureus. Büdinger[17]) kommt zum Resultate: „Jeder von den drei Species aureus, albus, citreus können in gleicher Weise virulente Eigenschaften zukommen." „Jede von ihnen kann die Rolle des Trägers der stärksten Infectiosität übernehmen".

Die Grosszahl der Autoren, welche diesen Punkt ins Auge fassen, beantworten die Frage in einem ähnlichen Sinn. Aus den zahlreichen Eiteruntersuchungen, die Dr. Haegler-Passavant angestellt hat, und deren Resultate er mir zur Beantwortung dieser Frage in liebenswürdiger Weise zur Verfügung stellte, wurde in ca. 10 Proc. der Fälle der Albus exclusiv aus dem Eiter gezüchtet. Auch bei zwei

*) Nach Referat in Ziegler's Beiträge zur pathologischen Anatomie. Bd. XV. (Janowsky.)

**) Nach Referat im Centralblatt für Chirurgie. XV. 1891. Kurt Müller Der jetzige Stand der Eiterungsfrage vom bacteriologischen Standpunkte aus.

Protokoll-Nr.	Art der Wunde	Sitz der Wunde	Maassregeln von Seiten des Patienten	Dauer d. Zeit, zwischen Verletzg. u. bact. Untersuchung	Aerztliches Vorgehe
1	Schnittwunde.	Unterkiefer.	Waschen mit Wasser; Verband mit Taschentuch.	2 Stunden.	+ Keine Anwendg. chemi Desinfectionsmittel; N Aluminiumbronce; Ve mit sterilisirtem Krüll
2	Schnittwunde.	Oberlippe.	Waschen mit Wasser; kein Verband.	1 Stunde.	○ Ausreiben m. feuchten limattupfern; Naht m miniumbronce; Verbd Airol.
3	Schnittwunde.	Fingerrücken.	Waschen mit Wasser; Verband mit Lappen.	3 Stunden.	○ Ausreiben m. feuchten limattupfern; Airolver
4	Schnittwunde.	Fingerkuppe.	Abtupfen mit Watte; Verbd. mit Lappen.	1 Stunde.	○ Ausreiben m. feuchten limattupfern; keine Verband mit Airol.
5	Schnittwunde.	Fingerkuppe.	Aussaugen; Verbd. mit Tuch.	2 Stunden.	+ Keine Anwendg. chemi Desinfectionsmittel; N Aluminiumbronce; Ve mit Airol.
6	Schnittwunde.	Handrücken.	Waschen mit Wasser; Verband mit Taschentuch.	10 Stdn. 30 Min.	○ Ausreiben m. feuchten limattupfern; Naht mi miniumbronce; Verba Airol.
7	Schnittwunde.	Kleinfingerballen.	Waschen mit Wasser; Verband mit Lappen.	17 Stdn.	+ Keine Anwendg. chem Desinfectionsmittel; N Aluminiumbronce; Ve mit Airol.
8	Schnittwunde.	3. Fingerrücken.	Wasch. in verdünntem Essig; Verbd. mit Mullbinde.	30 Min.	○ 10 Minuten Sublim Naht mit Aluminiumb Verband mit Airol.
9	Risswunde.	Stirne.	Jodoformverband.	1 Stunde.	○ Ausreiben m. feuchte limattupfern; Naht m miniumbronce; Verb Airolcollodium.
10	Risswunde.	Augenwinkel.	Waschen mit Wasser; Verbd. mit in Carbolwasser getauchtem Lappen.	1 Stunde.	○ Sublimatgazestreife 40 Min. Naht mit C Verband mit Airo dium.
11	Risswunde.	Daumenballen.	Waschen im Dorfbach; Naht mit Nähfaden; Verbd. in Carbolwatte.	6 Stunden 30 Min.	○ Oeffnen der Naht; reiben mit feuchten mattupfern; Verbin Sublimatpriessnitz.
12	Risswunde.	Handrücken.	Waschen mit Wasser; Verband mit Tuch.	1 Stunde 30 Min.	○ Ausreiben m. feuchte limattupfern; Verba Sublimatpriessnitz.
13	Risswunde.	Fingerkuppe.	Waschen mit Wasser; Verband mit Carbolöl.	44 Stdn.	○ Ausreiben m. feuchte limattupfern; Verba Airol.

+ bedeutet: aseptisch, d. h. mit Ausschluss chemischer Desinficientien behandelt.
○ bedeutet: mit chemischen Desinficientien behandelt.

Wundverlauf	Art der Keime	Pathogenität der Keime
primam.	1. Bac. Friedländer. 2. Fadenbacillen. 3. Plumpe Kokken. 4. Sarcina lut. 5. Sarcina aurant.	Nicht geprüft.
primam.	1. Staph. pyog. alb. 2. Subtilis. 3. Schlanke Bacillen in Kettenverbänden. 4. Sarcina lut. 5. Schimmelpilze.	1. Kaninchen: Starke, locale Infiltration; Diarrhoe.
...os: per granulationem.	1. Staph. pyog. alb. 2. Grosse Diplokokken. 3. Lancettförmige Kapseldiplokokken. 4. Schlanke Bacillen in Fadenverbänden. 5. Plumpe Bacillen. 6. Coli commune. 7. Spirillum undula.	1. Kaninchen: Locale Infiltratration; Diarrhoe.
...os: per granulationem.	1. Staph. pyog. aur. 2. Streptococcus. 3. Hefepilze.	1. Kaninchen: Localer Abscess. 2. Nicht wachsthumsfähig.
...primam.	1. Staph. pyog. alb. 2. Mikroc. tetrag. aur. 3. Kurze Bacillen, Schimmelpilze.	1. Kaninchen: † nach 9 Tagen. 2. Kaninchen: Wenig Infiltr., Diarrhoe.
...bekannt.	1. Staph. pyog. alb. 2. Grosse Kokken. 3. Hefepilze.	1. Kaninchen: Wallnussgrosser Abscess.
...rt p. p., nach 4 ...gen Phlegmone.	1. Staph. pyog. alb. 2. Staph. pyog. aur. 3. Streptococcus. 4. Proteus vulgaris.	1. Kaninchen: † nach 13 Tagen. 2. Kaninchen: Multiple Abscesse. 3. Kaninchen: † nach 21 Tagen.
...granulat.; mit ...eiroseneiterung.	1. Streptococcus. 2. Bac. liquefac. putrid. 3. Kurze Bacillen.	1. Kaninchen: Wenig locale Infiltration.
...primam.	1. Plumpe Kokken. 2. Diplokokken. 3. Subtilis.	Nicht geprüft.
...primam.	1. Staph. pyog. alb. 2. Streptococcus. 3. Plumpe Kokken. 4. Feine Diplobacillen. 5. Bacillus subtilis. 6. Sarcina.	Nicht geprüft.
...os: per granulationem.	1. Staph. pyog. aur. 2. Streptococcus. 3. Mikrococcus roseus. 4. Semmeldiplokokken. 5. Bacillus tetani. 6. Bacillus tetanoides. 7. Hefepilze.	5. Mäuse; † nach 4 Tagen.
...ch starke Neiteneiterung.	1. Staph. pyog. alb. 2. Streptococcus. 3. Diplokokken. 4. Spirillen. 5. Bacillus fluor. putr.	1. Kaninchen: Locale Abscesse. 2. Wenig locale Infiltration.
...s: ohne Secret.	1. Staph. pyog. alb.	1. Kaninchen: † in 6 Tagen. Localer Abscess, multiple Nierenabscesse.

Protokoll-Nr.	Art der Wunde	Sitz der Wunde	Maassregeln von Seiten des Patienten	Dauer d. Zeit. zwischen Verletzg. u. bact. Untersuchung	Aerztliches Vorgehen
14	Risswunde.	Fingerrücken.	Waschen mit Wasser; Bestreichen mit Wagensalbe.	1 Stunde 30 Min.	○ Ausreiben m. feuchten limattupfern; Naht mit miniumbronce; Verband Airol.
15	Risswnnde; offene Luxat.	Finger.	Verband mit Leinwandlappen.	1 Stunde.	○ Ausreiben m. feuchten limattupfern; Reposition Luxation; Naht mit miniumbronce; Verband Airol; Schiene.
16	Quetschwunde.	Beharrter Kopf.	Sofortiger Jodoformverband.	15 Stdn.	○ Ausreiben m. feuchten limattupfern; Naht mit miniumbronce; Verband Airolcollodium.
17	Quetschwunde.	Fingerkuppe.	Verband mit Mullbinde.	2 Stunden 30 Min.	+ Keine Anwendg. chemis Desinfectionsmittel; Al gen der Haut; Verband sterilisirtem Krüll.
18	Quetschwunde.	Finger.	Waschen mit Carbolwasser; Verbd. mit Watte.	1 Stunde 30 Min.	○ Ausreiben m. feuchten limattupfern; Verband Airol.
19	Quetschwunde.	Handrücken.	Verband mit Leinwandlappen.	1 Stunde.	○ Ausreiben m. feuchten limattupfern; Verband Airol.
20	Quetschwunde.	Fingerkuppe.	Verband mit in Carbolöl getauchtem Lappen.	23 Stdn.	○ Ausreiben m. feuchten limattupfern; Verband Sublimatpriessnitz.
21	Quetschwunde.	Finger.	Verbd. mit Taschentuch.	1 Stunde.	+ Keine Anwendung ch scher Desinfectionsm Waschen mit steriliss Wasser; Verband mit lisirtem Krüll.
22	Quetschwunde.	Knie.	Verbd. mit in Wasser getauchtem Tuch.	3 Tage.	○ Ausreiben m feuchten limattupfern; Verban Sublimatpriessnitz.
23	Schusswunde.	Hand.	Waschen mit Wasser; Verband mit sauberem Tuch.	11 Tage.	+ ○ Nach 11 Tagen Ex des Geschosses. Verba Airol.
24	Schusswunde.	Hand.	Verband mit trockenem Lappen.	18 Tage.	+ ○ Nach 18 Tagen Ind Auskratzen; Sublimatp nitsverband.
25	Beingeschwür.	Unterschenkel.	Verband mit in Malventhee getauchtem Tuch.	10 Jahre.	○ Verbände mit Airol Zinkpuder.
26	Beingeschwür.	Unterschenkel.	Verbände mit Alkoholpriessnitz.	5 Mon.	○ Verbände mit Al priessnitz; Jodoformcol Airol.

Wundverlauf	Art der Keime	Pathogenität der Keime
...los; schwache ...chkanaleiterung.	1. Staph. pyog. alb. 2. Staph. pyog. aur. 3. Streptococcus. 4. Mikrococcus tetragenus. 5. Diplobacillen.	1. Kaninchen: † in 2 Tagen (Pyämie). 2. Kaninchen: † in 2 Tagen (Pyämie). 3. Kaninchen: Starke, locale Infiltration; Diarrhoe.
...r primam.	1. Streptococcus. 2. Mikrococcus roseus. 3. Bacillus tetani. 4. Bacillus tetanoïdes. 5. Subtilis. 6. Verschiedene Bacillen.	3. Meerschweine: † in 3 Tagen. 4. Für Meerschwein u. Maus nicht pathogen.
...los; 2 Tropfen Secret entleert.	1. Staph. pyog. alb. 2. Staph. pyog. aur.	1. Kaninchen: Geringe, locale Infiltration. 2. Kaninchen: wenig locale Infiltration.
...los; ohne Secret.	1. Staph. pyog. alb. 2. Bacillus subtilis.	1. Kaninchen: locale, mässige Infiltration; wenig Diarrhoe.
...los; per granula-...nem.	1. Mikrococcus tetragenus (griseus). 2. Hefepilze.	1. Kaninchen: in 3—4 Tagen † an Pyämie; Mensch localer Abscess.
...los; ohne Secret.	1. Staph. pyog. aur. 2. Diplokokken. 3. Proteus vulgaris.	2. Kaninchen; grosser, localer Abscess.
...los.	1. Staph. pyog. aur. 2. Ovale Kokken. 3. Plumpe Kokken.	Nicht geprüft.
...los.	1. Staph. pyog. alb. 2. Mikrococcus tetragenus aureus. 3. Proteus vulgaris. 4. Bacillus subtilis.	1. Kaninchen: Schwache, locale Infiltration. 2. Kaninchen: Schwache, locale Infiltration. 4. Maus: nicht pathogen.
...los; per granula-...nem.	1. Staph. pyog. alb. 2. Staph. pyog. aur. 3. Streptococcus. 4. Bacillus subtilis. 5. Sarcina lutea.	Nicht geprüft.
...los; per granula-...nem.	1. Staph. pyog. alb. 2. Bacillus tetanoïdes. 3. Bacillus (aërob) mit nicht genz endständigen Sporen.	2 u. 3. Für Meerschwein und Maus nicht pathogen.
...reizlos; nach 4 Tagen Phlegmone.	1. Staph. pyog. alb. 2. Kurze Bacillen.	Nicht geprüft.
...Tendenz zur Heilung.	1. Streptococcus. 2. Bacillus pyocyaneus.	Nicht geprüft.
...zur Heilung.	1. Streptococcus. 2. Bacillus pyocyaneus. 3. Bacillus subtilis.	1. Kaninchen: Geringe, locale Infiltration.

letal verlaufenden Pyämieen wurde in sämmtlichen Metastasen exclusiv Staphylococcus pyogenes albus gefunden.

Auch die oben angeführten Thierversuche sprechen für die Pathogenität der aufgefundenen Albusarten, wenn schon zugegeben werden muss, dass dabei Bacterienmengen eingebracht wurden, wie solche wohl nie in eine menschliche Wunde kommen. Man muss aber bekanntermaassen bei Eiterkeimen, die vom menschlichen Körper gewonnen werden, zum Thierversuch viel grössere Quantitäten anwenden, als dem Infectionsmodus am Menschen entspricht, bis — durch zahlreiche Passagen — der Keim für die betreffende Thierspecies in seiner Virulenz gesteigert worden ist. Die Quantität des injicirten Keimmateriales bei unseren Thierversuchen entsprach durchaus derjenigen, welche andere Experimentatoren in solchen Fällen angewendet hatten.

Unter den 24 Fällen von accidentellen Verletzungen, die Gegenstand unserer Untersuchungen waren, gelang es in fünfzehn (62,5 Proc.), den Albus nachzuweisen. Der Heilungsverlauf war dabei zehnmal ein ungestörter (bei Vereinigung der Wunden durch die Naht viermal, bei secundär heilenden Wunden [Defecten] sechsmal) einmal (Schusswunde) trat eine Phlegmone auf, welche Reinculturen des Albus ergab. Einmal (vereinigte Schnittwunde) trat eine Phlegmone auf, die neben dem Albus noch den Streptococcus enthielt. Bei einem Fall (vereinigte Schnittwunde) ist der Verlauf unbekannt geblieben. Die beiden noch übrigen Fälle waren in ihrem Verlauf ebenfalls durch entzündliche Erscheinungen gestört, doch fanden sich in den Wundsecreten noch andere pathogene Keime vor.

Ob überhaupt der Staphylococcus pyogenes albus eine so charakterisirte Species der Staphylokokkengruppe darstellt, wie dies in den meisten Lehrbüchern beschrieben wird, ist eine Frage, die nach unseren Untersuchungen bezweifelt werden muss. Von verschiedenen Autoren wird z. B. angegeben, dass der Albus unter Umständen die Gelatine zu verflüssigen vermöge.

Unsere oben beschriebenen Untersuchungen und auch die zahlreichen Untersuchungen von Dr. Haegler bestätigen diese Beobachtung. Während mehrmals ein geringgradiges Verflüssigungsvermögen sich zeigte, wurde einige Male (Fall 12, 21, 24) eine ziemlich rasch fortschreitende Verflüssigung beobachtet. Fast immer war dieses Verflüssigungsvermögen auf die ersten Uebertragungen beschränkt und erlosch mit der Zeit wieder vollständig.

In einem der oben erwähnten, von Dr. Haegler untersuchten Fälle von Pyämie durch Staph. pyog. alb., der — wie die oben

conservirten Culturen jetzt noch zeigen — eine typische weissgrau glänzende Colonie bildete, hatte der Keim ein Verflüssigungsvermögen, das demjenigen des Staph. pyog. aureus fast gleichkam.

Dies sowohl, wie auch die Unterschiede in der Farbennüance der Culturen, drängte uns die Ueberzeugung auf, dass zwischen Staph. aureus und albus kein so scharfer Unterschied besteht, wie dies gewöhnlich angenommen wird. Schon Bertoye[18*]) behauptet, dass er durch Fortzüchtung des Albus den Aureus erhalten habe, er nimmt an, dass der Albus eine abgeschwächte Form des Aureus sei.

Bei unseren Untersuchungen wurde ein ähnliches Verhalten beobachtet. Die erste direct mit dem Wundsecret hergestellte Agarcultur ergab eine typische, weissglänzende Albusform; bei der 2. und 3. Generation aber trat immer mehr eine Gelbfärbung ein, die allerdings nie so intensiv war, wie diejenige der goldfarbenen Staphylokokken, welche direct aus Eiter gezüchtet werden, sich ihr aber mehr näherte als der Färbung von Citreusculturen. Auch dieser Keim zeigte durch mehrere Generationen ein geringes Verflüssigungsvermögen. Die Culturen, die lange Zeit aufbewahrt wurden, behielten ihre ursprüngliche Farbennüance bei; ich erwähne dies nur, um dem Einwurf zu begegnen, dass es sich in der Originalcultur um discrete Aureuscolonien könnte gehandelt haben, und dass in den folgenden Generationen der Aureus den Albus überwuchert hätte. Die ganze Culturfläche hatte stets eine gleichmässige Farbennüance.

Im Falle 7 wurde im erstmalig abgeimpften Secret der Albus gefunden; aus der nachfolgenden Phlegmone wurde 4 Tage später wieder der Albus gezüchtet; nach weiteren 3 Tagen liess sich aus dem Secret nur noch der Aureus züchten. Alle 3 Arten erwiesen sich als hochgradig pathogen für das Kaninchen.

Im Falle 14 wies die 1. Untersuchung den Albus nach, bei der 2. Untersuchung 8, resp. 10 Tage später fand sich ein Staphylococcus, dessen Colonien einen leichten Stich ins Gelbbraune hatten und behielten. Er war für das Kaninchen pathogen, aus den Gewebssäften wurden exclusiv schöne goldgelbe Culturen des betreffenden Staphylococcus gewonnen.

Im Falle 22 ergab die 1. Untersuchung einen typischen Albus; die Culturen aus Abimpfungen während der nächsten Tage zeigten eine schwach gelbe, aber über die ganze Culturoberfläche gleichmässig vertheilte Färbung; bei späteren Abimpfungen wurde die

*) Nach Referat in Steinhaus: Aetiologie der acuten Eiterungen. Leipzig, Verlag von Veit & Cie. 1889.

typische Farbenntiance des Aureus constatirt. Der Albus der ersten Abimpfung verflüssigte die Gelatine langsam; das Verflüssigungsvermögen nahm mit der Farbenänderung zu, so dass der letztgefundene Staphylococcus ganz wie Aureus verflüssigte.

Der Vorwurf, dass spärliche Aureuskeime, die bei der ersten Abimpfung nicht constatirt werden konnten, in der Folge die Albuskeime überwucherten, ist nicht ganz von der Hand zu weisen; doch war die überall gleichmässig vertheilte, ganz schwache Gelbfärbung der späteren Colonien zu auffallend, im Vergleich zu den wohlgefärbten markirten gelben Colonien, welche sich bei Mischculturen von Staphylococcus aureus und albus sonst regelmässig finden.

Von den übrigen in diesen accidentellen Wunden gefundenen Bacterien ist der relativ häufige Nachweis von Mikrococcus tetragenus von Interesse. Dieser Keim wurde in 4 (also 16 Proc.) Wunden nachgewiesen, und zwar in 2 Spielarten. Beide Arten verhielten sich gegen die verschiedenen Nährsubstrate in typischer Weise und waren mikroskopisch nicht zu unterscheiden. Die einzige, aber scharfe Differenzirung bestand in der Farbenntiance der Colonien: entweder hatten dieselben eine weissgraue oder eine hochgelbe Farbe. Die erstere Art breitete sich auf der Gelatineoberfläche etwas weniger aus als die zweite. Beide Arten verflüssigten die Gelatine nicht. Im Falle 18 handelte es sich um die erstere, im Falle 5 und 21 um die 2. Art. Der Tetragenus im Falle 14 konnte nicht rein gezüchtet werden.

Auch Chauffard und Rammond [19]) beschreiben zwei ähnliche Spielarten von Tetragenus, doch verflüssigt ihr gelber die Gelatine.

Hochgradig pathogen war die weissgraue Tetragenusart des Falles 18. Dieser Keim fand sich dort bei wiederholten Untersuchungen stets allein im Wundsecret vor. 2 Ccm. einer zweitägigen Bouilloncultur einem Kaninchen subcutan injicirt, bewirkten den Tod des Thieres nach 3—4 Tagen, unter dem Bild der von Chauffard und Rammond (l. c.) beschriebenen „septicémie tetragénique".

Es besteht wohl kein Zweifel mehr daran, dass der Mikrococcus tetragenus ein pathogener und auch pyogener Keim sei. Wenn Janowsky [20]), der die Literatur darüber zusammenstellt, glaubt, es sei noch verfrüht, den Tetragenus als wirklich pyogen aufzufassen, so existiren doch eine ganze Anzahl sicherer Beobachtungen, die diesen Zweifel wohl beseitigen müssen. Steinhaus [21]) cultivirte ihn bei Abwesenheit anderer Bacterien aus dem Eiter eines Abscesses am Kieferwinkel. Jordan (l. c.) und Levy (l. c.) führen den

Tetragenus in der Reihe der pyogenen Kokken auf. Jakowsky[22]) will aus 2 Abscessen des Menschen den Tetragenus allein gefunden haben. Schürmeyer[23]) beschreibt vier ähnliche Beobachtungen. Chauffard und Rammond (l. c.) beschreiben 2 Fälle von „septicémie tetragénique" beim Menschen, die beide tödtlich verliefen.

Die letzteren Autoren, sowie Teissier[24]) unternahmen mit diesem Keim Thierversuche an Meerschweinchen und Kaninchen und fanden denselben für diese Thierspecies als sehr pathogen, während Gaffky[25]), Steinhaus[26]) (l. c.), Cattani[27]) nach ihren Versuchen das Kaninchen für refractär gegen Tetragenus halten.

Worauf dieser Widerspruch der experimentellen Untersuchungen mit Tetragenus am Kaninchen beruht, entzieht sich der Beurtheilung. Es ist ja sehr einfach, die verschiedenartige „Virulenz" der Keime dafür verantwortlich zu machen, wenn mit diesem Wort überhaupt etwas gesagt würde, was dem Aufklärungsbedürfnisse zu Hülfe kommt. Es wird dadurch nur eine unbekannte Grösse durch eine andere unbekannte Grösse ersetzt.

Vielleicht kann die körperliche Verfassung des Versuchsthieres für solche widersprechenden Resultate bei den Experimenten mit pyogenen Keimen zur Erklärung beigezogen werden. Unsere zu diesen Versuchen benutzten Kaninchen entstammten dem gleichen Wurfe und sind in unserem Stalle geboren und aufgezogen worden. Es zeigte sich überhaupt, dass die direct vom Lande hereingebrachten Kaninchen gegen die pyogenen Keime viel resistenter waren als die bei uns aufgezogenen, und es scheint uns sehr plausibel, dass die Anämie, die bei solchen, in Laboratoriumsställen gezogenen Kaninchen wohl immer vorhanden ist, die Widerstandskraft der Thiere herabsetzt, wie schon Gärtner[27])*), Gottstein[28])*), Ullmann[29])*) hervorheben.

Riener und Duclert[30]) wiederum beobachten, dass Kaninchen bei intravenöser Injection von Tetragenusculturen zu Grunde gingen mit multiplen Abscessen der inneren Organe; die subcutane Injection aber „reste habituellement sans résultat". Leider erfährt man über die ungewöhnlichen Folgen der subcutanen Beibringung nichts Näheres.

Bei unseren Kaninchen erzeugte der Tetragenus keine Eiterung, sondern ein ausgedehntes, etwas hämorrhagisches Oedem, wie dies bei ganz schwerer Infection mit pyogenen Kokken auch Reichel[31]) beobachtet hat. Nach seiner Ansicht war eben die Zeit zur Bildung

*) Citirt in Janowsky: Die Ursachen der Eiterung u. s. w. Ziegler's Beiträge. Bd. XV.

von Abscessen eine zu kurze, und das Oedem wäre als Vorstufe der Eiterung aufzufassen.

Dass unser Tetragenus auch für den Menschen pathogen war, zeigte eine gelegentliche Beobachtung, die wir machten. Bei der Section des einen an Tetragenusseptikämie zu Grunde gegangenen Kaninchens verletzte sich Dr. Haegler am Finger; es entwickelte sich in den nächsten Tagen ein hirsekorngrosser subepidermoidaler Abscess, aus dessen Eiter der Tetragenus in Reincultur aufging. Dr. Haegler ist sonst auffallend resistent gegen Infection mit pyogenen Kokken.

Die beiden gelben Tetragenusarten aus Fall 5 und 21 waren von geringer Pathogenität. Der eine (Fall 5) zu 2 Ccm. Bouilloncultur subcutan einem Kaninchen injicirt, bewirkte eine locale Infiltration und Röthung; das Thier litt während einiger Tage an Diarrhoe und war fressunlustig. Der andere (Fall 21) hatte unter den gleichen Verhältnissen eine rasch vorübergehende locale Infiltration und Röthung, keine Störung des Allgemeinbefindens, zur Folge. Beide Thiere waren ausgewachsen und kamen frisch vom Lande.

Ein weiteres Interesse bietet das Vorkommen von Streptokokken in solchen accidentellen Wunden; sie fanden sich in 11 von 24 Fällen, also nahezu bei der Hälfte; sie fanden sich auch in den beiden untersuchten Beingeschwüren. Es ist wohl möglich, dass sie noch öfter vorkamen; ihres schwachen Wachsthums wegen können sie auf einer culturbesäten Platte leicht übersehen oder überwuchert werden.

Wenn die culturellen Eigenschaften genügen, den Streptococcus pyogenes zu charakterisiren, so handelte es sich überall, wo bei unseren Untersuchungen von Streptococcus die Rede ist, um Streptococcus pyogenes. Ich habe aber absichtlich das Epitheton „pyogenes" vermieden, trotzdem dafür die culturellen Eigenthümlichkeiten stimmten, weil sich bei den Thierversuchen nur ausnahmsweise ein positives Resultat ergab; eine geringfügige Infiltration und Röthung des Kaninchenohres kann wohl kaum als positives Resultat angesehen werden.

Wir wissen über die sogenannte Virulenz der Streptokokken so wenig Sicheres, dass man vorläufig in der Deutung von Streptokokkenbefunden vorsichtig sein muss. Schon Jordan (l. c.) und zahlreiche Andere haben erfahren, dass Streptokokkenculturen aus den acutesten Processen vom Menschen gewonnen, beim Thierversuche wirkungslos waren, und die neuesten Beobachtungen, die an-

lässlich der Erysipeltherapie der bösartigen Geschwülste gemacht wurden, haben diese Erfahrungen bestätigt.

Die Pathogenität unserer Streptokokken wurde sechsmal geprüft. Im Falle 7 erwies sich der aus der frischen Wunde gezüchtete Streptococcus als nicht pathogen für das Kaninchen, während derjenige, aus dem Eiter der sich anschliessenden Phlegmone gezüchtet, ein Kaninchen tödtete, dem 0,5 Ccm. Bouilloncultur unter die Haut des Ohres beigebracht wurde. Das Thier ging nach 21 Tagen ein an Pyämie (Leberabscesse, Endocarditis). Aus den pyämischen Herden erhielten wir den Streptococcus in Reincultur, derselbe tötete Mäuse, in Quantitäten von 0,05 Ccm., Bouilloncultur subcutan injicirt, in 4 Tagen.

In den übrigen Fällen rief die subcutane Injection am Kaninchenohr bald stärkere, bald schwächere Infiltration und Röthung hervor, die meist ohne Störung des Allgemeinbefindens nach wenigen Tagen wieder zurückging.

Von grossem Interesse ist der Befund von Nikolaier'schen Tetanusbacillen in 2 Fällen dieser accidentellen Wunden, und zwar genügten erst die positiv ausfallenden Thierversuche zur Anerkennung als echten Tetanusbacillus. Im Falle 15 war die Wunde in sichtbarer Weise mit Erdpartikeln verunreinigt; im Falle 11 fanden sich in der Wunde keine gröberen Verunreinigungen. Symptome eines Tetanus traten in keinem der beiden Fälle auf. Ob die energische Desinfection oder andere nicht zu controlirende Momente den Ausbruch eines Tetanus verhinderten, muss dahingestellt bleiben. Uns hat dieses Vorkommen von echten Tetanusbacillen in accidentellen Wunden nicht überrascht, da es schon früher Dr. Haegler gelungen war, Tetanusbacillen aus solchen Wunden zu isoliren. Ich verweise in dieser Hinsicht auf die demnächst erscheinende Mittheilung von Dr. Haegler.

Dass der Thierversuch hier unerlässlich ist, beweist der Umstand, dass zweimal zugleich mit dem pathogenen Bacillus tetani ein Bacillus gefunden wurde, der sich in seinen culturellen Eigenthümlichkeiten ähnlich verhielt, wie der Tetanusbacillus. Seine Resistenz gegen die Hitze ist eben so gross; er ist ebenfalls ein streng anaërob wachsender Keim; er wächst nur bei Brüttemperatur. Die Bouillon trübt er etwas stärker, als der Tetanusbacillus. Im Agar bildet er im Strich graue, glänzende, kaum erhabene, ca. 1 Mm. im Durchmesser haltende Colonien. In seiner Form ist er etwas plumper, als der Tetanusbacillus; die ovale Spore ist nicht vollständig endständig. Für Meerschweinchen und Mäuse ist er nicht pathogen. Sanfelice[32]), der die verschiedenen Erdbacillen einem genauen Studium unter-

worfen hat, führt solche Arten gleichfalls an. In den oben angeführten Beobachtungen wird er der Kürze halber Bacillus tetanoïdes genannt.

Ausser diesem Keime wurde im Falle 23 ein demselben in der Form vollständig ähnlicher, ebenfalls stinkende Gase entwickelnder, aber auch aërob wachsender Keim gefunden. Auch dieser war für Meerschweinchen und Mäuse nicht pathogen.

Von übrigen Mikroorganismen wurden in den 26 Fällen gefunden:

Grosse Kokken, zwei- bis dreimal so gross als Staphylokokken, in 5 Fällen (nicht näher bestimmt),
Diplokokken in 5 Fällen (nicht näher bestimmt),
Mikrococcus roseus Bumm in 2 Fällen,
Bacterium coli commune in 1 Fall,
Proteus vulgaris in 3 Fällen,
Spirillum undula in 1 Fall,
Spirillen (unbestimmt) in 1 Fall,
Bacillus Friedlaender in 1 Fall,
Bacillus subtilis in 7 Fällen,
Bacillus pyocyaneus in 2 Fällen, (Ulcera cruris)
Bacillus fluorescens putridus in 1 Fall,
Bacillus liquefaciens putridus in 1 Fall,
Bacillen (nicht näher bestimmte) in 9 Fällen,
Sarcina lutea in 3 Fällen,
Sarcina aurantiaca in 1 Fall,
Mehrere Formen von Hefe und Schimmelpilzen.

Bei einem solchen Keimreichthum frischer Wunden drängt sich uns vor Allem die Frage nach der Herkunft dieser Keime auf. Die Ueberlegung zeigt uns folgende Wege:

Die Keime können in die Wunde gelangen:

1. durch den Verletzungsmechanismus, und zwar
   a) durch das verletzende Instrument selbst, an welchem sie hängen,
   b) durch mitgerissene Bestandtheile der umgebenden Haut oder der Kleider,
   c) durch den Luftstaub.
2. durch die Maassregeln von Seiten des Patienten, und zwar
   a) durch Einreiben von der umgebenden Haut aus (beim Abwischen der Wunde),
   b) durch die Medien der Waschflüssigkeiten oder des Verbandzeuges.

Was vorerst die Rolle des verletzenden Instrumentes betrifft, so wird dasselbe, je glatter und je blanker es ist, um so weniger Keime an sich tragen und, je schärfer es ist, um so weniger Keime von der umgebenden Haut mitreissen. Ein stumpfes, quetschendes, breiter wirkendes Agens, das gewöhnlich noch eine rauhe Oberfläche hat, wird an sich schon mehr Keime tragen, dieselben auch eher von der Umgebung mitreissen; bei Quetschwunden ist daher die Keimzahl, wie auch die obigen Untersuchungen zeigen, eine grössere, als bei Schnittwunden. Ein Moment, das auch für die Prognose von Wichtigkeit ist, muss übrigens hierbei berücksichtigt werden. Durch ein schneidendes Instrument werden zahlreiche Gefässstomata eröffnet und die Keime werden rascher von der Wundoberfläche resorbirt und in die Umgebung oder den Kreislauf gebracht. Durch eine Quetschung wird die Wundoberfläche in ganz anderer Weise beeinflusst: die Gefässstomata werden geschlossen, mikroskopische und makroskopische Bezirke fallen dem Gewebstode anheim; die Ansiedelung der Keime auf der Wundoberfläche wird begünstigt, und die Keimzahl vermehrt sich rascher, als dies bei Schnittwunden geschieht. Man würde aber irren, wenn man annehmen wollte, dass Quetschwunden dadurch quoad infectionem sich ungünstiger stellten, als die Schnittwunden. Bei den letzteren ist die Resorption von der Wunde aus bald nach dem die Infectionskeime bringenden Trauma, eine ausgedehntere; die Keime können hier einer mechanischen oder chemischen Reinigung unzugänglich sein, da sie schon in Gewebstiefen liegen, die für solche Maassregeln unerreichbar sind. Bei den Quetschwunden findet keine Resorption der Keime statt; die Verbindung der Circulation hat aufgehört; die Keime wuchern auf dem üppigen Nährboden der Oberfläche, und bis sie in die Tiefe durchgedrungen sind, ist der Demarcationswall von Seiten des gesunden Gewebes meist schon fertig, und wir wissen ja, dass die Granulationen das beste Abwehrmittel gegen das Eindringen von Bacterien abgeben.

Die Richtigkeit dieser Sätze wird auch durch unsere Untersuchungen illustrirt, denn von den untersuchten 14 Riss- und Quetschwunden (die Schussverletzungen werden aus unten angeführten Gründen hier nicht mitgerechnet) hatte, trotz ihres grossen Keimreichthumes, keine eine bemerkbare Wundinfection zur Folge, einerlei, ob eine Vereinigung der Wunde durch Naht oder die offene Wundbehandlung eingeleitet wurde.

Wie unsere Untersuchungsresultate in deutlicher Weise zeigen, ist die Hauptquelle der Keime solcher accidenteller Wunden die Körperoberfläche in der Wundumgebung. Der

Staphylococcus pyogenes albus ist bekanntermaassen ein gewöhnlicher Bewohner unserer Haut. Es wird dies von allen Untersuchern — auch von den Dermatologen — zugegeben, es herrscht nur darüber Uneinigkeit, bis zu welcher Tiefe sich dieser gewöhnliche Hautbewohner findet. Die Frage hat ein grosses praktisches Interesse, denn wenn der Staphylococcus pyogenes albus als pathogener Keim aufgefasst werden muss, so ist es wichtig, zu wissen, ob ihn unsere vorbereitenden Reinigungs- und Desinfectionsmaassregeln entfernen können.

Nach Bockwood[33])*) gelingt eine Sterilisirung der Haut durch die bekannten Maassregeln nicht. Von 38 Fällen waren 26mal nach den Reinigungs- und Desinfectionsmaassregeln noch Keime nachzuweisen, worunter in ungefähr der Hälfte der Fälle der Staphylococcus pyogenes albus. Welch (l. c.) kann in der mit Seife und Sublimat vorbereiteten Haut den Staphylococcus pyogenes albus gewöhnlich noch nachweisen. Nach diesen Untersuchungen ist es wahrscheinlich, dass sich dieser Keim nicht nur in den obersten Epidermisschichten befindet, die durch die Reinigungsmaassregeln gewöhnlich entfernt werden.

Grobe Störungen der Wundheilung sind aber, auch wenn er nicht entfernt werden kann, kaum zu befürchten. Von Wichtigkeit ist nur, dass er nicht während der Operation durch die Manipulationen des Operateurs und der Assistenten in die Tiefe der Wunde mitgerissen wird, und wenn ein gehöriges mechanisches Reinigungsverfahren (ob mit oder ohne Antisepticum ist wohl gleichgültig) vorhergegangen ist, so wird er sich von der Haut in dieser Weise kaum noch lösen können. Für Stichkanaleiterungen aber kann er immerhin verantwortlich gemacht werden können. Wie die Untersuchungen von Troller, die im bacteriologischen Laboratorium der chirurgischen Klinik zur Zeit angestellt und nächstens veröffentlicht werden, zeigen, ist fast jeder Faden solcher Hautnähte von diesen Hautkeimen durchwachsen, trotz der sorgfältigsten Vorbereitung der Haut.

Nach Lauenstein's[34]) Untersuchungen findet sich der Staphylococcus albus in 80 Proc. der nicht vorbereiteten Haut, und es ist wohl kein Zufall, dass diese Procentzahl mit derjenigen, die wir für diesen Keim bei accidentellen Wunden fanden (62,5 Proc.) ziemlich übereinstimmt. Es ist daraus jedenfalls ersichtlich, dass eine grosse Zahl der in solchen Wunden gefundenen Keime der umgebenden Haut entstammt, sei es nun, dass durch das verletzende Agens direct Epi-

*) Citirt in Lauenstein: Archiv f. klin. Chirurgie. Bd. LIII. Heft 1.

dermisstückchen in die Wunde gerissen wurden, (wie dies bei Schussverletzungen von Dr. Haegler fast regelmässig constatirt werden konnte), sei es, dass sie von der Haut aus im üppigen Nährboden des Wundsecretes wucherten.

Wie auch von vornherein anzunehmen war, hat noch ein anderer in den oben angeführten Erwägungen nicht berührter Punkt Einfluss auf die Grösse des Keimgehaltes. Es ist dies die Zeit, welche vom Moment der Verletzung bis zum Eintritt in die ärztliche Behandlung, d. h. bis zur ersten bacteriologischen Untersuchung verstrichen ist. Die Wundoberfläche mit ihrem für Bacterien so überaus günstigen Nährsubstrat bietet für die Vermehrung derselben die besten Bedingungen, und die Grösse der Vermehrung hängt dabei sehr ab von der Zeit. Unsere Untersuchungen bestätigen dies, wie die untenstehende Tabelle deutlich zeigt.

Zeit zwischen Verletzung und Eintritt in ärztliche Behandlung.	Keimzahl	Bemerkungen
0,5 Stunden.	150	Die Art des schmutzigen Instrumentes (Küchenmesser) erklärt diesen Keimreichthum vollständig.
1 Stunde.	4	Sofortiger Jodoformverband.*)
1 "	25	—
1 "	30	—
1 "	14	—
1 "	94	—
1 "	300	Beschmutzung mit Erde.
1 "	500	Beschmutzung mit Erde.
1,5 Stunden.	10	—
1,5 "	70	—
1,5 "	Unzählbar.	Verletzung durch Thierknochen.
2 "	8	Hobelmaschine; starke Blutung.
2 "	100	—
2,5 "	Spärliche.	Nicht gezählt.
3 "	Unzählbar.	Verletzung mit Unschlittmesser.
6,5 "	270	—
8 "	154	—
10,5 "	6	Die wenig klaffende Stichwunde war für das experimentelle Auswischen fast unzugänglich.
15 "	26	Sofortiger Jodoformverband.*)
17 "	Sehr zahlr.	—
23 "	350	—
26 "	Sehr zahlr.	—
44 "	Unzählbar.	—
3 Tage.	Unzählbar.	—

*) Der geringe Keimgehalt in den 2 Fällen lässt 2 Erklärungen zu. Entweder verhinderte der sofort kunstgerecht angelegte Verband ein Eindringen von weiteren Bacterien in die Wunde, oder die Jodoformpartikel, die mit dem Secret auf die Platten kamen, verhinderten ein Wachsthum der Keime.

Die für die Praxis vielleicht wichtigste Frage ist nun: hat die ärztliche Behandlung einen Einfluss auf den Keimgehalt solcher accidenteller Wunden, respective ist speciell eine Wirkung der chemischen Desinficientien ersichtlich. Wie schon oben bemerkt wurde, sind wir meistens antiseptisch vorgegangen. Die Wunde wurde nach dem experimentellen Auswischen entweder für ca. 10 Min. in einem Sublimatbade 1:1000 gehalten, oder es erfolgte ein energisches Auswischen und Ausspülen mit einer solchen Sublimatlösung. Die umgebende Haut wurde mit Terpentinöl vom groben Schmutze gereinigt, mit Schmierseife und warmem Wasser gewaschen abgetrocknet und mit Alkohol und Aether tüchtig abgerieben.

Als Pulvermittel wurde Airol verwendet, das sowohl in die Wunden eingeblasen, als hauptsächlich auch auf die Oberfläche der vereinigten Wundränder applicirt wurde. Bei dem Beingeschwür (Fall 26) wurde experimenteller Weise das neuerdings empfohlene Jodoformcalomel angewendet.

Wir entschieden uns in den meisten Fällen für eine solche antiseptische Behandlung, weil wir schon bei den ersten Untersuchungen stets pathogene Keime nachweisen konnten, und weil das experimentelle Auswischen mit dem sterilisirten Wattebausch uns, wie schon oben bemerkt, doch nicht ganz ungefährlich erschien, indem dadurch möglicherweise die vorhandenen Keime in das Gewebe der Wunden eingerieben wurden. Später sind wir allerdings in vereinzelten Fällen rein aseptisch vorgegangen, d. h.: Sterilisation der Wundumgebung ohne Anwendung von Desinficientien, eventuell Auswaschen der Wunde mit sterilisirtem Wasser, Verband mit sterilisirten Verbandstücken.

Selbstverständlich trugen wir uns von Anfang an nicht mit der Illusion, dass wir durch das antiseptische Vorgehen alle Keime in der Wunde vernichten könnten, unsere Untersuchungen hätten uns übrigens bald eines Besseren belehrt, indem die während der Heilung untersuchten Wundsecrete fast ausnahmslos Keime enthielten. Dass immerhin ein Theil der Bacterien durch die Anwendung der chemischen Desinfectionsmittel auf der Wundoberfläche abgedtötet wird, beweisen die Untersuchungen in den Fällen 12, 22, 26, wo antiseptische Verbände regelmässig den Keimgehalt der Wunden herabsetzen, während derselbe durch intercurrent angelegte aseptische Verbände regelmässig wieder anstieg, ja es traten sogar Keimarten (Streptococcus Fall 26), die unter der antiseptischen Behandlung nicht mehr gewachsen waren, wieder auf. Interessant ist dabei, dass dieses Ansteigen erst ungefähr nach 2—4×24 Stunden erfolgte, dann aber stetig blieb; es

existirt also doch eine Nachwirkung der antiseptischen Mittel. Es betrifft dies besonders die Pulverantiseptica, von welchen immer kleinere Partikel in der Wunde liegen bleiben, auch wenn der neue Verband ein rein aseptischer ist.

Diese Beobachtungen stimmen allerdings mit denjenigen von Schimmelbusch[35]), Reichel[36]) und Anderen nicht überein. Schimmelbusch fand, dass schon wenige Minuten nach Einbringen der Keime in eine experimentell angelegte Wunde keine antiseptische Maassregel im Stande war, den Körper vor einer Infection zu schützen, oder die Wunde keimfrei zu machen.

Henle[37]) und Messner[38]) andererseits kommen nach ihren Untersuchungen zu anderen Resultaten. Sie halten es für möglich, dass bei zeitiger Anwendung des antiseptischen Mittels eine „inficirte Wunde" chemisch beeinflusst werden könne, so dass keine Allgemeininfection auftritt. Wenn man die experimentellen Beobachtungen Schimmelbusch's mit Milzbrand und pyogenen Keimen in die Praxis überträgt, so werden die merkwürdigsten Schlüsse entstehen: Wenn dann die Keime innerhalb weniger Minuten in den Kreislauf gebracht werden, wie kommt es, dass so relativ wenige Pyämien und Septikämien im Anschluss an Infectionen beobachtet werden? Wie kommt es, dass die oft ein gehöriges Infectionsmaterial enthaltenden accidentellen Wunden so selten zu den obigen Krankheitsbildern Veranlassung geben? Wie kommt es, dass der Infectionsprocess, wenn sich ein solcher überhaupt einstellt, sich meist local abspielt, und dass die Keime, die supponirter Weise so rasch vom Kreislauf erfasst werden, keine Symptome machen? Keime im Blut bei Eiterprocessen werden vielfach nachgewiesen, ohne dass deshalb für den Organismus überhaupt schädliche Wirkungen beobachtet werden könnten.

Die Keime, die wir in erster Linie fürchten, sind nicht diejenigen, welche rasch in den Kreislauf gelangen und dort durch ihre kleine Zahl und durch ihre geringe deletäre Kraft, die man Virulenz nennt, unterliegen und unschädlich gemacht werden. Was wir fürchten müssen, sind die Keime, die sich in der Wunde befinden, denn in den meisten Fällen treten erst dann die pyämischen und septikämischen Symptome hervor, wenn sich eine Eiterung gebildet hat, d. h. wenn die Infection local manifest geworden ist. Es zeigt sich, dass die Keime sich in der Wunde nicht nur zuerst vermehren, sondern dass sie zuerst dort Eigenschaften acquiriren müssen, die sie befähigen, perniciöse Wirkungen auf den Gesammtorganismus veranlassen zu können. Schimmelbusch arbeitete mit Milzbrand

oder mit pyogenen Keimen, die durch zahlreiche Thierpassagen diese Eigenschaften in hohem Maasse erworben hatten.

Solange wir unser Augenmerk auf die Keime in der Wunde zu richten haben, ist auch — bei solchen accidentellen Wunden wenigstens — ein vernünftiges Desinfectionsverfahren gerechtfertigt.

Es geschieht durch unsere Untersuchungen wohl zum ersten Mal, dass bei Wunden am Menschen, die, ohne äussere Zeichen einer Infection, zahlreiche zum Theil pathogene Keime enthielten, die Wirkung der Desinfectionsmittel auf den Keimgehalt und den Wundverlauf systematisch während längerer Zeit studirt werden konnte. Zum Studium dieser Verhältnisse, d. h. was die Keimquantität anbetrifft, konnten natürlich nur secundär heilende Wunden (oder Beingeschwüre) beigezogen werden.

Bei allen Wunden aber, sowohl den durch Naht geschlossenen, als den secundär heilenden, konnte, was den Wundverlauf anbetrifft, insofern eine günstige Wirkung der antiseptischen Behandlung nachgewiesen werden, als sämmtliche antiseptisch behandelten Wunden reactionslos, d. h. ohne deutliche Entzündungserscheinungen*) heilten, während bei den fünf aseptisch behandelten in 1 Fall eine Phlegmone auftrat.

Immerhin soll zugegeben werden, dass die Beobachtungen zu wenig zahlreich sind, um in dieser Hinsicht absolut sichere Schlüsse zuzulassen.

Ein schädigender Einfluss der antiseptischen Behandlung auf die Heilungsdauer war nicht nachzuweisen.

Wie schon oben bemerkt, beruht die Wirkung der Desinficientien wohl zum geringeren Theile auf einer Abtödtung der Keime. Es liegt übrigens auch gar nicht im Endzweck des chirurgischen Handelns, die Keime abzutödten. Es genügt vollständig, wenn es gelingt, sie unschädlich zu machen, indem man sie entweder abschwächt oder die Reactionserscheinungen von Seiten des Organismus verstärkt.

Ueberall ist zu lesen, dass die chemischen Desinfectionsmittel die Körperzellen schädigen und aus diesem Grunde den Wundverlauf im ungünstigen Sinne beeinflussen müssen. Directe Beweise für diesen Satz — insofern es sich um eine maassvolle Anwendung der Antiseptica handelt — existiren unseres Wissens keine; aber auch angenommen, dass eine leichte schädigende Wirkung auf die Körperzellen constatirt werden könne, so ist damit noch nicht ausgeschlossen,

*) Die eitrige Secretion, die bei Abstossung grösserer nekrotischer Gewebsstücke entsteht, kann nicht als entzündliche aufgefasst werden.

dass solche antiseptische Mittel dennoch den Wundverlauf bei keimbeladenen Wunden günstig beeinflussen können.

Wie wir jetzt wissen, besitzen die meisten unserer bekannten desinficirenden Mittel positiv chemotactische Eigenschaften auf Leukocyten und andere Zellen, und es ist wohl anzunehmen, dass dadurch nicht nur die Vermehrung der Bacterien hintangehalten wird, sondern hauptsächlich die Umgebung der Wunde vor einer bacteriellen Invasion geschützt werden kann.

Die folgende Zusammenstellung mag noch einmal kurz die Resultate der oben angeführten Wundbehandlungsmethoden im Zusammenhang mit den in den Wunden vorgefundenen Keimarten darstellen.

24 Fälle accidenteller Wunden.

Eine prima Intentio wurde durch Naht angestrebt: in 11 Fällen.

Davon heilten per primam: 7*) (antiseptisch behandelt 5, aseptisch behandelt 2).

In diesen 7 Fällen sind in den Wunden nachgewiesen worden: Staphyloc. pyog. alb.; Staphyloc. pyog. aur.; Streptococcus, Mikrococcus tetrag. aur.; Bacterium coli commune; Bacillus Friedlaender; Bacillus tetani.

Die übrigen Fälle heilten: 1 mit Phlegmone (aseptisch behandelt), 1 mit Nekroseneiterung (desinficirt), 1 mit schwacher Stichkanaleiterung complicirt (antiseptisch behandelt).

Von 1 Fall ist der Verlauf unbekannt.

In diesen 4 Fällen sind in den Wunden nachgewiesen worden: Staphyloc. pyog. alb.; Staphyloc. pyog. aur.; Streptococcus; Mikroc. tetragenus.

Eine secundäre Heilung trat ein in 13 Fällen.

Davon heilten reizlos 12 (antiseptisch behandelt 9, aseptisch behandelt 3).

In diesen 12 Fällen sind in den Wunden nachgewiesen worden: Staphyloc. pyog. alb.; Staphyloc. pyog. aur.; Streptococcus; Mikrococcus tetragenus griseus; Mikrococcus tetragenus aureus.

In dem übrigen Fall (Schussverletzung) (aseptisch behandelt**)

*) In einem Fall (16) entleerten sich aus einem Stichkanal 2 Tröpfchen Secret; doch zeigte sich keinerlei Entzündung oder Störung des Wundverlaufes.

**) Die Schusswunden zähle ich zu den undesinficirten Fällen, da nur die Einschussöffnung dem Desinficiens zugänglich ist, nicht aber der Schusskanal und das Geschoss.

trat eine Phlegmone ein, die den Staphyloc. pyog. alb. in Reincultur enthielt.

Zum Schlusse können die Resultate dieser Untersuchungen in folgenden Sätzen zusammengefasst werden:

1. Eine accidentelle Wunde der Körperoberfläche enthält stets zahlreiche Keime.

2. Unter diesen Keimen finden sich meist pathogene, d. h. solche, die befähigt sind, Wundinfectionskrankheiten hervorzurufen.

Auch der am meisten hier vorkommende Staphylococcus pyog. albus ist als pathogener Keim aufzufassen.

3. Die Keime entstammen in erster Linie der Körperoberfläche in der Umgebung der Wunde und werden entweder durch das verletzende Instrument in die Wunde gebracht, oder sie wachsen von den Hauträndern in das Wundsecret.

Die Keime können auch direct durch das verletzende Instrument (besonders bei Quetschwunden) oder durch die Maassregeln, die von Seiten des Patienten nach der Verletzung für die Wunde geschehen, eingebracht werden.

4. Der Keimreichthum wächst mit der Zeit, die verstreicht, bevor der Patient in ärztliche Behandlung kommt.

5. Die antiseptische Behandlungsmethode bei solchen Wunden setzt die Keimzahl mehr herab, als die aseptische. Sie ist also in solchen Fällen vollständig gerechtfertigt.

Zum Schlusse erlaube ich mir, meinem verehrten Lehrer, Herrn Privatdocent Dr. Carl S. Haegler-Passavant meinen besten Dank auszusprechen, für die Anregung zu dieser Arbeit, sowie für die liebenswürdige Unterstützung während derselben.

Literatur.

1) H. R. Ranke, Die Bacterienvegetation unter dem Lister'schen Verbande. Centralblatt f. Chirurgie. 1874. Nr. 13.
2) Demarquay, Comptes rendus. 1874.
3) v. Birch-Hirschfeld, Schmidt's Jahrbücher. Bd. CLXVI. Nr. 2. 1875.
4) Dr. E. Fischer, Der Lister'sche Verband und die Organismen unter demselben. Zeitschrift für Chirurgie. Bd. VI. 1876. S. 319.
5) Ranke, Zur Bacterienvegetation unter dem Lister'schen Verbande. Zeitschrift f. Chirurgie. Bd. VII. 1877.
6) Schüller, Ueber die Bacterien unter dem Lister'schen Verbande. Zeitschrift f. Chirurgie. Bd. VII. 1877.
7) W. Watson Cheyne, Die antiseptische Chirurgie, ins Deutsche übertragen von Fr. Kammerer. Leipzig 1883.

8) V. Stäheli, Ueber Mikroorganismen unter dem antiseptischen Zinkverbande Inaugural-Dissertation. Basel 1886.
9) Bossowsky, Ueber Mikroorganismen unter antiseptischem Verbande. Wiener med. Wochenschr. 1887. Nr. 8—9.
10) Oskar Bloch, Bemärkninger om Behandling af Saar. Nord med. Arkiv. 1889. Bd. XXI. No. 2. (Dänisch.)
11) W. H. Welch, Conditions underley in the Infection of Wounds. American Journal of the medical sciences. 1891. Nov.
12) Tavel, Die Sterilität der antiseptisch behandelten Wunden unter dem antiseptischen Verbande. Correspondenzblatt für Schweizer Aerzte. 1892. Bd. XXII. Nr. 13.
13) Bossowsky, Resultate der Untersuchungen des Secrets aus frischen Wunden nach Operationen hinsichtlich der Anwesenheit von Mikroorganismen. Przeglad lek 1886. No. 46. (Polnisch.)
14) Michel, Ueber die Wirkung des Staph. pyog. alb. auf die Milch. Inaugural-Dissert. Würzburg 1886.
15) Jordan, Die acute Osteomyelitis u. s. w. Beiträge zur klinischen Chirurgie. Bd. X. 1893.
16) Levy, Baumgarten's Jahresberichte. Bd. VII. S. 42.
17) Büdinger, Ueber die relative Virulenz pyogener Mikroorganismen in p. p. geheilten Wunden. Wiener klin. Wochenschr. Bd. XXII, XXIV, XXVI. 1892.
18) Bertoye, Microbes of infectious osteomyelitis. The Lancet. 1886. Vol. I. No. 7.
19) Chauffard et Rammond, Deux cas mortels de septicémie tétragénique. Archiv de médec. expériment. Tome VIII. 1896.
20) Janowsky, Die Ursachen der Eiterung vom heutigen Standpunkte der Wissenschaft. Ziegler's Beiträge zur pathologischen Anatomie. Bd. XV.
21) Steinhaus, Die Aetiologie der Eiterungen. Zeitschr. f. Hygiene. Bd. V. 1889.
22) Jakowsky, cf. Ullmann's Beiträge zur Lehre der Osteomyelitis acuta. Wien, Holder. 1891.
23) Schürmeyer, Ueber die Bedeutung des Micrococcus tetragenus. Allgem. med. Centralzeitg. 1895. Nr. 65.
24) Teissier, Contribution à l'étude du tétragène. Archiv de médic. expérim. Tome VIII. 1896.
25) Gaffky, Langenbeck's Archiv. Bd. XXVIII. 1882.
26) Cattani, Ziegler's Beiträge zur pathol. Anatomie. Bd. VII. 1889.
27) Gärtner, Beitrag zur Aufklärung des Wesens der sogen. Prädisposition durch Impfversuche mit Staphylokokken. Ziegler's Beiträge. Bd. IX. Heft 2. 1890.
28) Gottstein, Beiträge zu der Lehre von der Septikämie. Deutsche medicinische Wochenschr. 1890. Nr. 24.
29) Ullmann, Beiträge zur Lehre der Osteomyelitis acuta. Wien 1891.
30) Riener u. Duclert, Sur le mode et formation de guérison des abscès. Archiv de médic. expérim. Bd. V. 1893.
31) Reichel, Zur Aetiologie und Therapie der Eiterung. Archiv f. klin. Chirurgie. Bd. XLIX. S. 564 ff.
32) Sanfelice, Untersuchungen über anaërobe Mikroorganismen. Zeitschrift f. Hygiene. Bd. XIV. 1893.

33) C. B. Bockwood, Report on aseptic and septic surgical cases. With special reference to the desinfection of skin, ponges and towels. F. R. C. S. British med. Journal. 27. Januar 1894.

34) Lauenstein, Untersuchungen über die Möglichkeit, die Haut des zu operirenden Kranken zu desinficiren. Archiv f. klin. Chirurgie. Bd. LIII. Heft 1.

35) Schimmelbusch, Experimentelle Untersuchungen über Infection von Wunden. Verhandlungen der Deutschen Gesellschaft für Chirurgie. Beibl. zum Centralbl. f. Chirurgie. 1894.

36) Reichel, Aetiologie und Therapie der Eiterung. Archiv f. klin. Chirurgie. Bd. XLIX.

37) Henle, Ueber die Desinfection von frischen Wunden. Verhandlungen der Deutschen Gesellschaft für Chirurgie. Beibl. zum Centralblatt f. Chirurgie. 1894. Nr. 30.

38) Messner, Experimentelle Studien über die Wundbehandlung bei inficirten Wunden. Verhandlungen der Deutschen Gesellsch. f. Chirurgie. Beibl. zum Centralbl. f. Chirurgie. 1894.

IV.

Kleinere Mittheilungen.

1.

Aus der chirurgischen Klinik der Charité zu Berlin (Geheimrath Koenig).

Ein Fall von halbseitiger Verletzung des Halsmarkes.

Von

Stabsarzt Dr. Reinhardt,

Assistent an der chirurgischen Klinik der Charité.

Im XL. Band der Deutschen Zeitschrift für Chirurgie hat Enderlen[1]) am Schluss einer eingehenden Arbeit die bisher in der Literatur bekannten Fälle von Stichverletzung des Rückenmarkes zusammengestellt. Wenn auch die aus solchen Verletzungen hervorgehenden Krankheitserscheinungen der Hauptsache nach als sichergestellt gelten können, bleibt doch noch eine Reihe von Fragen offen, die sich besonders auf die Lage und den Verlauf der verschiedenen Nervenbahnen im Rückenmark beziehen. Durch Experimente am Thier lässt sich wohl ein Theil der durch Rückenmarksverletzung erzeugten Störungen genau studiren, ein anderer Theil, die Beeinträchtigung der sensibeln Nervenbahnen in erster Linie, kann am Versuchsthier nur in unvollkommener Weise beobachtet werden. Schon aus diesem Grund ist die Veröffentlichung einzelner Fälle von Rückenmarksverletzungen gerechtfertigt. Ein sehr charakteristischer Fall von Halbseitenläsion des Halsmarkes ist im Sommer 1897 auf der chirurgischen Klinik der Charité beobachtet worden.

Am 5. Juli 1897 wurde Mittags der 32 Jahre alte verheirathete Schlächter A. K. aufgenommen. Er hatte in den Vormittagsstunden des vorhergehenden Tages sich in mehreren Schankwirthschaften aufgehalten und war gegen Abend in angetrunkenem Zustand auf der Strasse gesehen worden. Was weiter mit ihm vorgegangen, darüber kann er selbst nichts angeben, noch war es möglich, von anderer Seite über sein weiteres Treiben etwas zu erfahren. Spät Nachts wurde er von Hausbewohnern aus einer Wunde im Nacken blutend auf der Treppe zu seiner Wohnung bewusstlos aufgefunden. Er konnte nicht gehen und stehen und ebensowenig Auskunft über seine Verletzung geben. Gegen Morgen wurde er klarer; es stellte sich heraus, dass er am linken Bein und Arm gelähmt war, noch am Mittag desselben Tages erfolgte seine Ueberführung in das Krankenhaus.

---

1) Stichverletzungen des Rückenmarkes. Deutsche Zeitschrift f. Chirurgie. Bd. XL.

Der Befund war folgender: K. ist ein kleiner, zartgebauter Mann von blasser Gesichtsfarbe, geringem Fettpolster, aber kräftiger Musculatur. Er ist bei vollem Bewusstsein, erinnert sich aber in keiner Weise mehr an die Vorkommnisse der letzten Nacht. Insbesondere weiss er nicht anzugeben, ob er allein nach Hause ging; ob er mit Jemand in Streit gerieth, ob er überfallen wurde u. s. w.

An den inneren Organen der Brust und des Bauches ist nichts Krankhaftes nachzuweisen, der Puls ist mittelkräftig und regelmässig, 76 Schläge in der Minute. Die Athmung im Ganzen ist nicht erschwert, bei genauer Beobachtung des Brustkorbes beim Ein- und Ausathmen scheint die linke Brustseite, insbesondere der linke Rippenrand, sich weniger zu heben und zu senken als der rechte, und die Einziehungen in der Magengrube sind links weniger ausgiebig als rechts. An der linken Seite des Hinterkopfes, etwa 1 Cm. von der Mittellinie entfernt, dicht oberhalb der Grenze des Haarwuchses, befindet sich eine kleine, wenig blutende Wunde von eigenthümlicher Form. Sie hat die Gestalt eines Dreieckes mit der Spitze nach oben innen und der Basis nach unten aussen. Die am oberen Wundwinkel zusammenstossenden Seiten der Wunde sind scharfrandig, die nach unten gelegene Basis dagegen wird gebildet von einem kleinen Hautläppchen, das offenbar aus dem oberen Wundwinkel nach unten zu herausgerissen ist. Die Umgebung der Wunde ist etwa in der Ausdehnung eines Thalers durch Bluterguss unter die Kopfhaut geschwollen. Der Patient kann den Kopf nicht nach der verletzten Seite drehen und hält ihn fortwährend schief nach der gesunden rechten Seite gewendet; in dieser Stellung kann er den Kopf ohne Schmerzen auch bei aufrechter Körperhaltung tragen. Passiv lassen sich unter Schmerz alle Bewegungen mit dem Kopf und dem Hals ausführen.

Der Hauptbefund ist eine Lähmung des ganzen linken Armes und linken Beines. Der Aufforderung, den linken Arm zu beugen, das linke Knie zu krümmen, den Fuss zu erheben, kann der Patient in keiner Weise nachkommen. Arm und Bein der linken Seite fallen, wenn sie erhoben werden, schlaff auf die Unterlage zurück. Auch die kleinsten Bewegungen der Finger und Zehen sind unausführbar. Bei genauer Untersuchung nach einigen Stunden ergiebt sich, dass in einzelnen Muskelgruppen des Oberarmes und des Oberschenkels ein Minimum von Muskelcontractionen ausgeführt werden kann. Auf der rechten Seite des Körpers besteht keinerlei motorische Lähmungserscheinung, hier werden alle Bewegungen kräftig und in vollem Umfang ausgeführt. Die Bewegungsfähigkeit im Facialisgebiet ist beiderseits normal. Dagegen ist die linke Augenlidspalte dauernd enger als die rechte, und die linke Pupille ist kaum halbsoweit als die rechte. Auf Lichteinfall und Accommodation reagiren die Pupillen gut; an der linken, sehr engen Pupille, lässt sich dies nur undeutlich feststellen.

Eine Prüfung der Sensibilität ergiebt auf der gelähmten linken Seite normale Empfindung für Berührung. Stiche werden sehr lebhaft gefühlt, und warm und kalt sind gut unterschieden. Dagegen besteht auf der rechten Seite eine ausgesprochene partielle Lähmung der Sensibilität. Leichte Berührungen werden zwar gut empfunden und richtig localisirt, dagegen werden Nadelstiche am rechten Arm und Bein, an ersterem bis gegen den Deltoideus hinauf, und auf der ganzen rechten Seite des Rumpfes

bis zur 2. Rippe herauf nicht als Schmerz, sondern nur als Berührung empfunden. Von der 2. Rippe an aufwärts, bis an den Hals und auf der Schulterhöhe, schliesst sich an die analgetische eine hyperalgetische Zone an; auf Stiche erfolgen hier sehr lebhafte Schmerzäusserungen und Reflexe. Am Kopf ist das Schmerzgefühl beiderseits gleich. Auf der linken verletzten Seite bestehen fortwährend heftige Kopfschmerzen mit dem Gefühl, als ob die linke Kopfhälfte scalpirt würde. Einen sehr ausgeprägten Befund ergiebt die Prüfung des Temperatursinnes auf der rechten Körperhälfte. In denselben Grenzen, in denen das Schmerzgefühl herabgesetzt ist, also am rechten Bein, an der rechten Rumpfhälfte bis zur 2. Rippe herauf und am rechten Arm bis zur Schultergegend wird warm und kalt nicht unterschieden, bald wird warm als kalt bezeichnet, bald umgekehrt, oder der Patient giebt ungefragt an, dass er nicht entscheiden könne, ob er warm oder kalt fühle. Von der rechten Schulter, bezw. der rechten 2. Rippe an aufwärts, und auf der ganzen linken Körperseite ist das Gefühl für warm und kalt gut.

Die Sehnenreflexe sind rechts und links anscheinend gleich stark; einzelne Reflexe am Arm beim Beklopfen des Biceps, der Ulna und des Radius sind links entschieden weniger kräftig als rechts. Auffallend ist, dass regelmässig beim Beklopfen des linken Ligament. patellae und beim Streichen über das linke Bein, im rechten, nicht gelähmten, gleichzeitige Muskelcontractionen am Ober- und Unterschenkel auftreten. Das Lagegefühl ist links und rechts gut erhalten. Cremaster- und Bauchreflex sind beiderseits gleich.

Der Urin wurde in den ersten 12 Stunden nicht entleert, von da an regelmässig. Priapismus bestand nicht. Der Stuhl ist etwas verlangsamt.

Der weitere Krankheitsverlauf war ein auffallend günstiger. Schon am 2. Tage konnte der linke Arm etwas im Ellbogen gekrümmt, das linke Bein im Knie leicht gebeugt und der Fuss in geringem Grade flectirt und extendirt werden. Zehen- und Fingerbewegungen fehlten noch. Von Tag zu Tag nahm die Bewegungsfähigkeit der linken Extremität zu, und zwar an Arm und Bein ziemlich gleichmässig. Am 19. Juli, 14 Tage nach der Verletzung, waren alle Bewegungen an den linken Extremitäten in geringem Grade wieder ausführbar, freilich noch kraftlos und schlaff. Die active Drehung des Kopfes nach links war noch recht erheblich behindert, möglicher Weise wegen der Schmerzen, die durch die Stichwunde selbst erzeugt wurden. Die galvanische Prüfung der Muskelerregbarkeit ergab überall kurze Zuckung und keinen Unterschied zwischen rechts und links, auch bei faradischer Reizung zeigte sich keine Differenz zwischen linker und rechter Seite. Eine Muskelgruppe jedoch der linken Seite nahm an der Besserung wenig Antheil: die Rhomboidei, der Infraspinatus und der mittlere und untere Theil des Cucullaris. Sie zeigten eine starke Herabsetzung der faradischen Erregbarkeit und gaben nur bei den stärksten, schmerzhaften Strömen schwache und träge Zuckungen. Die gesammte Musculatur der linken Körperhälfte hatte an Umfang abgenommen, am auffallendsten gab sich dies am Oberarm und Oberschenkel, weniger deutlich am Vorderarm und Unterschenkel zu erkennen.

Am 3. August, also 4 Wochen nach der Verletzung, war Patient ausser Bett, er ging am Stock umher und konnte das gelähmte Bein zum Auf-

treten wieder benützen. Der Gang war noch hinkend, da die Kraft im linken Bein noch erheblich herabgesetzt war. Der linke Arm konnte im Ellbogen und Handgelenk gut bewegt, aber nicht über die Horizontale erhoben, auch konnte die Schulter nur mühsam erhoben und nach rückwärts gezogen werden. Finger- und Zehenbewegungen waren jetzt alle vorhanden. Der Druck der linken Hand war erheblich schwächer als der der rechten. Der Kopf konnte nach den Seiten gut, nach vorn und hinten noch mangelhaft bewegt werden. Speciell am Sternocleidomastoideus war keine Functionsstörung wahrnehmbar.

Ataxie war weder am linken, noch am rechten Bein vorhanden. Das Verhalten der Sehnenreflexe hatte sich geändert. Während Patellar- und Fussreflex anfänglich auf beiden Seiten gleich stark waren, stellte sich jetzt auf der linken, gelähmten Seite eine erhöhte Reflexerregbarkeit ein; links war Fussclonus zu erzeugen, rechts nicht.

Noch sehr deutlich war die Pupillenverengerung links und die Verengerung der linken Lidspalte. Ausserdem stellte sich heraus, dass der Patient auf der ganzen linken Körperseite viel weniger schwitzte, als auf der rechten; während beispielsweise die rechte Achselhöhle beim Schwitzen stets feucht war, war die linke trocken, auch in der Schenkelbeuge und sogar auf der Fusssohle war dieser Unterschied vorhanden. Die rechte feuchtere Körperhälfte fühlte sich kälter an, als die linke.

Die Sensibilitätsstörung zeigte in den verflossenen 4 Wochen wenig Aenderung. Wie zu Anfang war auf der gekreuzten rechten Seite Pinsel und Stieldruck rasch erkannt und richtig localisirt. Die früher festgestellte Analgesie und Thermanästhesie war der Hauptsache nach gleich geblieben, jedoch war für das Schmerzgefühl die Grenze an der Aussenseite des Armes bis etwa zur Mitte des Oberarmes und am Rumpf bis zur 5. Rippe herabgestiegen, so dass die darüber liegenden Theile Nadelstiche als Schmerz richtig empfanden. Der feinere Tastsinn in den Fingern war links und rechts gut. Der Patient konnte Geldstücke durch Tasten mit den Fingern bei geschlossenen Augen leicht erkennen.

Während somit die halbseitige motorische Lähmung sich in rascher Besserung befand, war die Störung der Schmerzempfindung und des Temperatursinnes auf der contralateralen Seite im Ganzen gleichgeblieben; eine hyperalgetische Zone war nicht mehr festzustellen. Mit Ausnahme einer weiteren Kräftigung der Musculatur der linken Seite blieb der Zustand derselbe bis zur Entlassung, Ende August 1897.

2 Monate später stellte sich der Patient wieder vor, er hat mittlerweile seine Arbeit als Schlächter wieder voll aufgenommen. Eine Schwäche des linken Armes und Beines war kaum mehr festzustellen. Die Reflexe waren beiderseits gleich; die Pupille und Lidspalte links immer noch um ein geringes enger als rechts. Noch ausgesprochen war die Empfindungsstörung für warm und kalt auf der ganzen linken Seite bis zur 5. Rippe herauf und bis zur Mitte des Oberarmes; auch das Schmerzgefühl war im Gebiet der sensibeln Störung rechts noch herabgesetzt. Patient giebt an, dass er auf der rechten Körperhälfte bei kalter Aussentemperatur das Gefühl einer erhöhten Erwärmung empfinde. Sehr wichtig erscheint, dass die Herabsetzung der elektrischen Erregbarkeit im Gebiete der linken Rhomboidei und des mittleren und unteren Theiles des Cucullaris immer

noch vorhanden war. Auch bestand auf der linken Hälfte des Hinterkopfes noch ein taubes Gefühl bei Berührung und bei Nadelstichen.

Die Beurtheilung des vorliegenden Falles bietet in mancher Hinsicht Interesse. Was zunächst die Wunde selbst betrifft, so giebt sie zu der Frage Veranlassung, wie und mit welchem Instrument sie erzeugt worden ist. Die dreieckige Form derselben mit drei gleichlangen Seiten entspricht nicht recht dem Stich eines gewöhnlicher Taschenmessers, selbst wenn man annimmt, dass dieses beim Herausziehen aus der Wunde um seine Längsaxe gedreht worden wäre. Die gerichtsärztlichen Autoren warnen allerdings davor, bei Stichverletzungen aus der Form einer Hautwunde allzuweite Schlüsse auf das verletzende Instrument zu machen. Die Elasticität und grosse Verschieblichkeit der Haut, die Wahrscheinlichkeit einer Veränderung der Richtung des verletzenden Instrumentes beim Aus- und Einstich, die Bewegung, die der Getroffene während der Verwundung etwa ausführt, müssen stets berücksichtigt werden, wenn man aus der Form der Wunde auf die Form des verletzenden Instrumentes schliessen will. Trotzdem kann von der vorliegenden Wunde vermuthet werden, dass sie am ehesten mit einem dreieckigen Dolch, mit einem Stossdegen, oder auch mit einer dreieckigen Feile beigebracht worden ist. Der scharfe Wundwinkel oben innen und das nach unten zu ausgerissene Läppchen beweisen wohl, dass der Stich von oben nach unten geführt wurde, der Thäter hat dabei wahrscheinlich im Rücken des Verletzten gestanden und hat mit Wucht von oben hinten nach unten vorn gestossen. Hier ist natürlich am wichtigsten die Frage, welche Theile in der Tiefe getroffen sind. Die geschilderten Krankheitszeichen entsprechen der Hauptsache nach einer Halbseitenläsion des Rückenmarkes, bezw. der Brown-Séquard-schen Lähmung. Nehmen wir in unserem Fall zunächst ganz allgemein eine „Verletzung" des Halsmarkes an, so muss das verletzende Instrument entweder einen Wirbelbogen gebrochen, oder es muss zwischen zwei unverletzt gebliebenen Wirbeln eingedrungen sein. Ersteres ist das Unwahrscheinlichere. Zeichen einer Wirbelfractur waren nicht nachzuweisen, der Kopf und Hals konnte passiv, allerdings unter Schmerzen, nach allen Richtungen gedreht werden, auch gab die Durchleuchtung mit Röntgenstrahlen keinen Anhaltspunkt für eine Wirbelverletzung. Das Eindringen eines spitzen Instrumentes zwischen den Wirbelbogen ist, auch wenn der Einstich in die Haut so weit höher erfolgt wie im vorliegenden Fall — noch in der Höhe des Hinterhauptbeines — nicht unmöglich. Ein gelegentlicher Versuch an der Leiche zeigte, dass ein Stilet, das in der gleichen Höhe eingestossen wurde, in der bei unserem Patienten die Hautwunde sich befand, nicht zwischen Hinterhauptbein und Atlas, auch nicht zwischen Atlas und Epistropheus, nur schwer zwischen Epistropheus und 3. Halswirbel, verhältnissmässig leicht aber zwischen 3. und 4. oder zwischen 4. und 5. Halswirbelbogen in die Rückenmarkshöhle eindrang. Das Rückenmark selbst war bei diesem Leichenversuch nicht verletzt; es liegt der hinteren Wand des Rückenwirbelkanales so dicht an, dass es beim Stich zwischen die Wirbelbogen, wenn dieser Stich von hinten nach vorn und nicht von der Seite gegen die Mitte hin geführt wird, unversehrt bleibt. Selbstverständlich hat dieser Versuch an der Leiche nur Bedeutung für den vorliegenden Fall. Jede andere Höhe des Einstiches

und jede andere Richtung des Stiches kann andere Verletzungen erzeugen. Aber selbst für unseren Fall will ich dem Versuch an der Leiche keine absolut-beweisende Kraft beimessen: wir wissen bei unserem Verletzten ja nicht, wie schräg die Richtung des Stiches, wie lang das verletzende Instrument war, wie tief es eingedrungen u. s. w.

Wenn wir die Höhe der Läsion des Markes in unserem Fall bestimmen wollen, sind wir gezwungen, aus den nachgewiesenen nervösen Störungen auf den Sitz der Verletzung im Mark zu schliessen. Auf der verletzten Seite besteht motorische Lähmung des Körpers von der Schulter an abwärts. Leider konnte in den ersten Tagen die active Bewegungsfähigkeit der Hals- und Nackenmusculatur nicht genau untersucht werden, einmal wegen des über die Wunde gelegten Verbandes und dann auch wegen der Schmerzen, welche die Bewegungen mit dem Kopfe verursachten. Da jedoch nach Abnahme des Verbandes (Wunde per primam geheilt) die Drehfähigkeit des Halses und Kopfes frei war, so darf wohl angenommen werden, dass die tiefen Halsmuskeln und der Sternocleidomastoideus, sowie die Scaleni nicht gelähmt waren. Sie werden nach Edinger[1]) innervirt vom 2.—3. Cervicalsegment. Dies war demnach nicht in Mitleidenschaft gezogen. Das nächste Cervicalsegment, das vierte, giebt die motorischen Nerven für Supra- und Infraspinatus, Deltoideus, Biceps, Supinator und die Rhomboidei ab. Diese Muskeln sind in unserem Fall sicher durch die Verletzung in ihrer Innervation gestört gewesen. Wir müssten demnach die Verletzung zwischen das 3. und 4. Cervicalsegment verlegen. Die Innervation des Zwerchfelles war auf der linken Seite — wenn auch nicht deutlich — gestört. Der Phrenicus entspringt aber nach Edinger vom 3. und 4. Cervicalsegment, nach Kocher[2]) vom 4. allein. Auch danach würde die Verletzung etwas über dem 4. Cervicalsegment zu suchen sein.

Mit dieser Höhenbestimmung auf Grund der motorischen Lähmung der linken Seite stimmt nicht ganz die Störung der Empfindung auf der gekreuzten Seite überein. Es fand sich Störung des Schmerz- und Temperatursinnes auf der rechten Seite bis herauf zur 2. Rippe und am Arm bis zum Deltoideus. Der Nacken, die obere Schultergegend und die Gegend des Deltoideus war frei. Sowohl nach Edinger, als nach Kocher wird aber diese Körperpartie von sensibeln Nerven aus dem 4. Cervicalsegment versorgt; wir würden also im Hinblick auf die sensibeln Störungen die Verletzung in das 5. Cervicalsegment zu verlegen haben. Dabei ist jedoch zu berücksichtigen, dass die sensibeln Fasern während ihrer Kreuzung im Mark einen schrägen Verlauf nehmen, und dass sie in verschiedener Höhe die gegenüberliegende Seite erreichen; es ist wohl möglich, dass durch eine Läsion des 3. oder 4. Cervicalsegmentes die erst aus dem 5. austretenden gekreuzten Bahnen getroffen worden sind. Von vornherein ist es unwahrscheinlich, dass bei einer schräg verlaufenden Stichverletzung des Rückenmarkes nur ein Segment und dieses etwa genau im halben Querschnitt verletzt sein sollte; viel eher ist anzunehmen, dass die Läsion sich auf mehrere Segmente erstreckt, und dass einzelne Bahnen

1) Bau der nervösen Centralorgane. 5. Aufl. 1896.
2) Die Verletzungen der Wirbelsäule in „Mittheilungen aus den Grenzgebieten der Medicin und Chirurgie". Bd. I, Heft 4. 1896.

des halben Querschnittes unberührt blieben. Speciell ist hier wichtig, dass das Lagegefühl auf der motorisch gelähmten Seite nicht beeinträchtigt war. Bei der typischen Brown-Séquard'schen Lähmung besteht Störung des Lagegefühles auf der gelähmten Seite. Die Lagegefühlsbahnen verlaufen aber nach Annahme der Neurologen wahrscheinlich in den Hintersträngen; aus dem Umstand, dass sie in unserem Falle nicht in Mitleidenschaft gezogen wurden, kann geschlossen werden, dass die hinteren Theile des Halsmarkes nicht verletzt waren. Dies stimmt mit der Richtung des Stiches auf der linken Seite und dem Eindringen des verletzenden Instrumentes zwischen 2 Wirbelbogen von oben nach unten gut überein.

Damit kommen wir zu der weiteren Frage, ist überhaupt eine directe Verletzung des Halsmarkes in unserem Falle erfolgt, oder handelt es sich nur um eine Quetschung oder um einen Bluterguss, der auf das Halsmark gedrückt hat. Wir wissen durch pathologisch-anatomische Befunde und durch Thierversuche, dass die Verletzungen des Markes durch Stich in die Wirbelsäule recht mannigfacher Art sein können. Entweder handelt es sich nur um einen Bluterguss zwischen Wirbelkanal und Dura oder zwischen Dura und Mark, der eine Compression des letzteren erzeugt, oder das stechende Instrument dringt in das Mark ein, zerstört Markgewebe und verlässt beim Zurückziehen das Mark wieder in der Richtung des Einstiches, oder aber — und das giebt die ausgedehntesten Zerstörungen — das Instrument wird eingestochen und schneidet dann nach dem Stich noch einen Theil des Markes in querer oder schräger Richtung durch. Je nach der Art dieser Verletzungen werden die functionellen Störungen mehr oder weniger ausgeprägt und von längerer oder kürzerer Dauer sein. Die in unserem Falle vorhandenen Motilitätsstörungen waren zweifacher Natur. Wir haben eine Lähmung fast der ganzen linken Körperhälfte, die nach kurzer Zeit — schon vom 2. Tage ab — sich zur Besserung wendet, keine Herabsetzung der elektrischen Erregbarkeit, keine Entartungsreaction der betroffenen Muskeln im Gefolge hat; und wir haben andererseits eine Lähmung einzelner Schultermuskeln, die zu hochgradiger Herabsetzung der elektrischen Erregbarkeit und zu Atrophie führt. Man muss für diese beiden gleichzeitig vorhandenen Affectionen einen verschiedenen Grad der Zerstörung des nervösen Apparates annehmen. Für die Lähmung der genannten Schultermuskeln kann wohl nur eine thatsächliche directe Verletzung der Nervenwurzeln, möglicher Weise auch der peripheren Nerven beschuldigt werden (Nervus dorsalis scapulae und Suprascapularis, entspringend vom 5. Cervicalsegment), während die Lähmung der ganzen übrigen linken Körperhälfte auf eine mehr vorübergehende und weniger zerstörende Läsion des Markes zurückzuführen ist. Hierbei käme in Frage: Quetschung durch das verletzende Instrument oder Druck durch Bluterguss. Es wird sehr schwierig sein, in unserem Fall sich für das eine oder andere zu entscheiden. Wahrscheinlich hat der Stich an der linken Seite nach vorn zu das Mark selbst in geringer Ausdehnung getroffen, der Hauptsache nach aber sind die Störungen durch Druck eines Blutergusses entstanden, der sich über mehrere Segmente verbreitet, aber ausschliesslich die linke Seite eingenommen hat. Rasche Besserung spinaler Lähmung nach Stichverletzung des Rückenmarkes ist schon mehrfach beobachtet; auch Thierversuche und pathologisch-anatomische Befunde sprechen

für die Möglichkeit eines schnellen Verschwindens von Lähmungen, selbst wenn unzweifelhaft das Mark getroffen worden ist.

Im Anschluss an einen dem unserigen fast bis auf Kleinigkeiten analogen Fall spricht Kocher die Ansicht aus, dass man nicht aus der Restitution der Nervenfunction den Schluss zu machen braucht: bei der Stichverletzung habe blos eine Quetschung und keine Durchtrennung stattgefunden. „Richtig ist allerdings," fährt Kocher fort, „dass von einer Restitution durch Wiederherstellung der Leitung an der Trennungsstelle des Markes keine Rede sein kann, da sich im Gegentheil constant motorisch ab- und sensorisch aufsteigende Degenerationen entwickeln. Es handelt sich bei wirklichen Durchtrennungen stets blos um Uebernahme der Leitung durch die unverletzt gebliebene Markhälfte."

Was die sensibeln Störungen in unserem Fall betrifft, so ist auffallend, dass das Gefühl für Berührung gar nicht gestört war, während Temperatur- und Schmerzgefühl noch nach Monaten afficirt waren. Gerade diese Combination sensibler Störung, das Freibleiben von Anästhesie bei bestehender Analgesie und Thermanästhesie ist aber bei partiellen Rückenmarksverletzungen nicht selten.

Kocher schliesst aus diesem Symptomencomplex, dass die Bahnen für Tastempfindung nicht unmittelbar neben den Bahnen für Schmerz- und Temperatursinn liegen, und dass umgekehrt bei Unversehrtbleiben des Tastsinnes nur eine unvollständige Hemiläsion besteht.

Wir nehmen demnach für unseren Fall eine durch Stich erzeugte, der Hauptsache nach auf einen comprimirenden Bluterguss zurückzuführende Läsion der linken Hälfte des Halsmarkes an, in der Höhe des 3.—5. Cervicalsegmentes. Diese Verletzung hat, um es kurz zu wiederholen, folgende Störungen erzeugt:

1. Rasch sich bessernde Lähmung der linken Körperhälfte von der Schulter an abwärts, einschliesslich linker Zwerchfellhälfte.

2. Schwere Lähmung der Mm. rhomboidei und des mittleren und unteren Theiles des Cucullaris.

3. Verengerung der linken Pupille und der linken Lidspalte.

4. Sehr schnell vorübergehende Urinverhaltung und Stuhlträgheit.

5. Störungen der Schmerz- und Temperaturempfindung auf der gekreuzten Seite von der Schulter und der 2. Rippe an abwärts, mit wenig ausgesprochener hyperalgetischer Zone oberhalb der betroffenen Partien.

6. Nach einigen Wochen Erhöhung der Sehnenreflexe auf der gelähmten Seite.

7. Herabsetzung der Schweissecretion auf der ganzen linken, der Temperatur auf der gekreuzten (meist feuchten) Körperhälfte.

Der Patient hat im Verlauf eines Vierteljahres seine Erwerbsfähigkeit wieder gewonnen, zurückgeblieben ist der Hauptsache nach nur die Lähmung der genannten Schultermuskeln, leichte Verengerung der linken Pupille und Lidspalte und aufgehobener Temperatursinn der rechten Körperhälfte.

2 und 3.

Aus der chirurgischen Abtheilung der Magdeburger Krankenanstalt Sudenburg.

2. Aneurysma spurium der Femoralis, combinirt mit Varix aneurysmaticus.

Von

Oberarzt Dr. Habs.

(Mit 1 Abbildung.)

Es handelt sich bei der folgenden Mittheilung einerseits um ein Aneurysma spurium der Arteria femoralis und andererseits zugleich um ein Varix aneurysmaticus der Vena femoralis, beide entstanden durch einen Messerstich, der Arterie und Vene zugleich perforirte.

Wir haben also erstens ein Aneurysma spurium, ein solches stellt bekanntlich einen blutgefüllten Sack dar, welcher direct mit dem Arterienlumen communicirt, und dessen Wand durch Blutgerinnsel und durch das plastisch infiltrirte Gewebe der Umgebung gebildet wird, im Gegensatz zum Aneurysma verum, welches ja eine sackartige Erweiterung des Arterienrohres darstellt, und dessen Wandung von sämmtlichen Elementen der Gefässwand gebildet wird.

Des Weiteren haben wir, wie gesagt, an unserem Präparat zugleich einen Varix aneurysmaticus. Ein solcher kommt zu Stande dadurch, dass eine Oeffnung in der Arterie mit einer correspondirenden Oeffnung der Vene erwächst, so dass sich zwischen Arterie und Vene gewissermaassen eine Lippenfistel bildet. Hat sich dies ereignet, so strömt das arterielle Blut durch die Fistel in die Vene, wie in einen Arterienast hinein, begegnet dort dem Blutstrome der Vene und führt durch Steigerung des intravenösen Druckes zu einer Ausweitung der Vene. Diese Ausdehnung der Vene nennen wir einen Varix aneurysmaticus.

Krankengeschichte: Paul A., 19 Jahre alt, Kaufmann, stach sich am 19. Juni 1896 versehentlich in den linken Oberschenkel, hatte eine schwere, fast letale Blutung aus der Wunde, welche jedoch auf Compressivverband stand. Ueber den Charakter der Blutung (ob arteriell oder venös) war nichts zu eruiren. Die Stichwunde heilte prima. 4 Wochen nach der Verletzung begann sich das Aneurysma auszubilden und nahm ständig an Grösse zu.

Am 2. November 1896 wurde Patient in die Krankenanstalt Sudenburg mit folgendem Befund aufgenommen: Apfelgrosser Tumor am linken Oberschenkel, welcher synchron der R. femoralis pulsirt, und über welchem ein deutliches Schwirren fühlbar ist, das sich distal, d. h. unterhalb des Tumors noch weithin verfolgen lässt. Die Auscultation ergiebt ein lautes, brausendes Geräusch über dem Tumor und auch distal desselben.

Beim Stehen des Patienten ist der Tumor weit mehr gespannt, als beim Liegen. Der Tumor lässt sich durch Compression verkleinern, aber nicht ganz wegdrücken. Von den umgebenden Geweben lässt sich der Tumor nicht abgrenzen, sondern ist überall mit der Musculatur diffus verwachsen. Die Venen des linken Unterschenkels sind stärker geschwellt als die des rechten, jedoch ohne Undulation. Kein Oedema pedis. Puls an der Dorsalis pedis und Tibialis postica beiderseits nicht zu fühlen.

Die Diagnose auf Aneurysma war klar; die auf Varix aneurysmatica habe ich aber auch ante operationem für wahrscheinlich erklärt, einmal, weil die subcutanen Venen am Unterschenkel der kranken Seite stärker geschwellt waren (wenn auch ohne Undulation) und zweitens, weil auch unterhalb des Tumors ein starkes Schwirren fühlbar, ein lautes Brausen hörbar war.

Wegen der Grössenzunahme der Aneurysma entschloss ich mich, bei der Unzulänglichkeit aller sonstigen Maassnahmen zur Operation, und zwar zur totalen Entfernung des Sackes. —

Bei der Operation (3. November 1896) lagerte ich den Kranken wie zur Femoralisunterbindung auf den Rücken, den Schenkel im Hüftgelenk fast rechtwinklig abducirt, leicht flectirt und maximal nach aussen rotirt. — An der Aussenseite des Gliedes stehend führte ich den Hautschnitt sofort in einer Ausdehnung von etwa 20 Cm. von unten nach oben, parallel dem Verlaufe des Sartorius, über die Geschwulst hinweg. Künstliche Blutleere wandte ich nicht an, da durch die in nächster Nähe des Operationsterrains anzulegende Gummibinde die Asepsis gefährdet erschien, und da ich mich an dem pulsirenden Tumor besser orientiren zu können glaubte.

Zunächst legte ich dann, um jederzeit einer grösseren Blutung Herr werden zu können, die Arteria femoralis im oberen Wundwinkel, etwa 7 Cm. unterhalb des Lig. Pouparti frei und führte provisorisch einen Seidenfaden um dieselbe, der aber nicht geknüpft wurde.

Diese provisorische Ligatur legte ich, wie gesagt, 7 Cm. unterhalb des Poupart'schen Bandes an, nicht an der weit bequemeren klassischen Stelle dicht unterhalb desselben; ich that dies in der Erwägung, dass die Profunda $3^1/_2$ und die beiden Circumflexae 5 Cm. unterhalb des Bandes entspringen. Es war also, falls diese Ligatur hätte geknüpft werden müssen, ein genügender Collateralkreislauf gewährleistet.

Nunmehr wurde der ganze Sack, welcher diffus mit der umgebenden Musculatur verwachsen war, mühselig mit dem Messer ringsum ausgelöst, wobei vorn ganze Partien des fächerförmig entfalteten Sartorius, hinten die Fascie der Adductoren mit weggenommen werden musste.

Schliesslich wurden die grossen Gefässe am unteren Pol des Aneurysma im Hunter'schen Kanale freigelegt, und es zeigte sich hierbei, dass, meiner Vermuthungsdiagnose entsprechend, die sehr stark ausgedehnte Vene deutlich pulsirte, fast so stark wie die Arterie.

Da mir nun diese Dilatation und Pulsation ein Beweis war, dass eine Communication zwischen Arterie und Vene bestand, so entschloss ich mich zur Resection beider Gefässe.

Um aber nicht zu viel zu reseciren, d. h. um möglichst wenig Nebenäste zu opfern, musste ich mich über die Lage der Oeffnung in der Arterie orientiren. Unter Digitalcompression des Arterienstammes eröffnete ich den Aneurysmasack mittelst eines Längsschnittes und entfernte aus demselben die Coagula (ein hühnereigrosses und mehrere wandständige kleine). Sofort sprang, bei Nachlass der Compression, aus der Arterienöffnung Blut im Strahle hervor. Dicht oberhalb und unterhalb dieser Stelle unterband ich Arterie und Vene, jede für sich mit doppelter Ligatur, und durchschnitt sie, wodurch der Aneurysmasack vollkommen entfernt wurde.

Der provisorisch um die Arterie an höherer Stelle gelegte Faden wurde wieder entfernt. Der Blutverlust bei der Operation war ein minimaler. Die mächtige Wunde wurde durch eine Reihe von Seidenknopfnähten geschlossen, und ist dieselbe prima und ohne Fieber geheilt.

Die Circulation im Fusse war gleich nach der Operation gut und hat auch in der Folge keinerlei Störungen erlitten. Um Wiederherstellung des Kreislaufes waren wir auch bei der Operation nicht so sehr besorgt, da wir ja unterhalb des Abganges der Profunda und der Circumflexae operirt hatten, und da ja diese Arterien von oben her genügend Blut in die Muskeläste der Poplitaea und durch dieselbe rückläufig in den Stamm der Poplitaea führen können. — Als interessantes, wohl hierher gehöriges Symptom möchte ich hervorheben, dass die grosse Hautnarbe in ihrer unteren Hälfte keloïdartig entartet ist, ein Vorkommniss, dessen Grund vielleicht in geringen Circulationsstörungen zu finden sein dürfte.

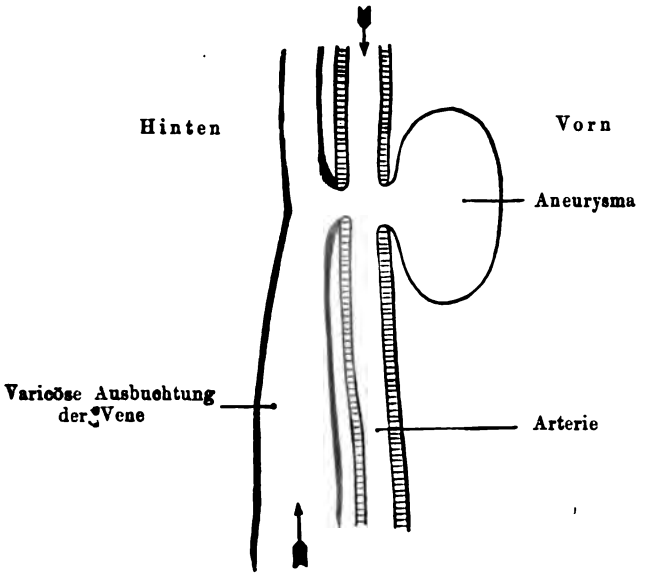

An dem Präparat (vergl. nebenstehende schematische Zeichnung) ist sehr deutlich zu erkennen, dass der Stich durch Arterie und Vene hindurchgegangen ist. Die Oeffnung in der Arterie communicirt mit dem Aneurysma, welches vor der Arterie gelegen ist. Die hintere Arterienöffnung ist mit der vorderen Venenöffnung lippenartig verwachsen. Der Stich in der hinteren Venenwand ist fest vernarbt, man sieht aber an dieser Stelle die Narbe noch deutlich als kleine trichterförmige Einsenkung. Die Vene zeigt distal von der Verletzungsstelle eine um das Doppelte weiteres Lumen als proximal.

Das Präparat zeigt uns also die seltene Combination eines Aneurysma spurium arteriae femoralis mit einem Varix aneurysmaticus. —

3.

Extirpation eines von der Schädelbasis ausgehenden Angiomyxofibromes des Nasenrachenraumes mittelst temporärer Resection des harten Gaumens (Chalot).[1])

Von

Oberarzt Dr. Habs.

Meine Herren! Ich möchte mir erlauben, Ihnen heute eine Patientin zu demonstriren, bei welcher ich, zwecks Beseitigung eines malignen Nasenrachentumors eine selten geübte osteoplastische Resection ausgeführt habe.

Die 32jährige Patientin will früher nie ernstlich erkrankt gewesen sein. Seit 2 Jahren leidet sie an Athembeschwerden infolge Behinderung der Luftpassage durch die Nase. Auch klagt sie über Bluthusten. Der Schlaf war infolge der Mundathmung sehr gestört, das Allgemeinbefinden infolge der Blutverluste schlecht.

Ende Mai dieses Jahres consultirte sie uns in der Krankenanstalt; Patientin war blass, anämisch. Bei der digitalen Exploration wurde ein derber, plattwandiger Tumor constatirt, der den Nasenrachenraum ausfüllte, breit von der Schädelbasis ausging und bei der geringsten Berührung heftig blutete. Die Lungen waren intact. Eine genauere Nachforschung ergab, dass das ausgehustete Blut von dem Tumor stammte. — Der Patientin wurde die operative Entfernung der Geschwulst angerathen, doch verweigerte die Patientin eine Operation.

Herr College Hennige (Specialarzt für Nasen- und Kehlkopfkrankheiten), an den sich die operationsscheue Patientin nunmehr wandte, hielt bei der grossen Neigung zu Blutungen, die sowohl spontan, als auch bei der geringsten Berührung mit Heftigkeit sich einstellten, sowie bei der supponirten Malignität eine Operation von der Nase oder vom Rachen her für unausführbar und schlug gleichfalls chirurgische Intervention vor. Endlich, Anfang Juli, erklärte sich Patientin auf unser vereintes Zureden zu einer Operation bereit.

Ich schlug nunmehr der Patientin eine osteoplastische Oberkieferresection, resp. die temporäre Resection der Nase vor, doch war dieselbe zu keiner Operation, welche eine entstellende Narbe im Gesicht verursachen würde, zu bewegen. Ich construirte mir daher das nachstehend geschilderte Operationsverfahren, welches jedoch, wie ich später fand, bereits vor 10 Jahren von Chalot (nouveaux éléments. Paris 1886) angegeben ist, welches jedoch in die Praxis bislang Eingang nicht gefunden zu haben scheint.

Es handelt sich um temporäre Resection des harten Gaumens, welcher fallthürartig nach unten, d. h. auf die Zunge herabgeklappt wird, wodurch eine bedeutende Erweiterung der Nasenhöhle entsteht, sodass durch diese ein breiter Zugang zum Nasenrachenraum geschaffen wird.

Nach Entfernung des Tumors wird der harte Gaumen an seine ursprüngliche Stelle reponirt und durch Knochennaht fixirt. —

[1]) Nach einer am 4. November 1897 in der Magdeburger medicinischen Gesellschaft stattgehabten Demonstration.

University of California
LIBRARY

Im Einzelnen gestaltete sich die Operation (am 10. Juli 1897) folgendermaassen:

Nachdem alles zur etwa erforderlichen Tracheotomie bereit gestellt war, wurden in Morphium (0,018)-Chloroform-Narkose zunächst beide Oberkiefereckzähne extrahirt.

An der steil sitzenden Patientin wurde sodann Oberlippe und Nasenansatz abgelöst und in die Höhe gedrängt. Zu diesem Behufe wurde die Oberlippe in beiden Mundwinkeln gefasst und stark in die Höhe gezogen; dann wurde die Uebergangsfalte der Schleimhaut durch einen queren Schnitt getrennt, welcher oberhalb des linken ersten Backzahnes begann und oberhalb des rechten endigte. Dieser Schnitt wurde gleich bis auf den Knochen geführt. Mit dem Elevatorium wurden die Weichtheile vom Knochen gelöst, bis zur Spina nasalis anterior inferior und bis in den Boden beider Nasenhöhlen hinein.

Die Schleimhaut des Bodens der Nasenhöhle wird links und rechts von unten (von der Wunde) her mit spitzem Scalpell durchstossen, und es wird von der Wunde her durch die so gesetzte Oeffnung ein Nélaton-Catheter in jeden unteren Nasengang eingeführt und durch den Rachen zur Mundhöhle herausgeführt.

An jeden der beiden Nélaton-Catheter wird je ein Ende einer Gigli-Säge befestigt und mittelst Zurückziehen des Catheters durch den unteren Nasengang zur Wunde herausgeleitet, so dass also die Gigli-Säge wie eine Schleife um den hinteren freien Rand des Vomer herumging.

Mittelst der Gigli-Säge wird das Septum osseum und cartilagineum sammt der Schleimhaut in einem Zuge durchsägt. Die Blutung hierbei war gering.

Nunmehr wird Patientin mit hängendem Kopf gelagert. Ein Gutsch-scher Unterkieferhalter wird angelegt, und es wird von der Mundseite her der harte Gaumen beiderseits von der Zahnlücke des Eckzahnes aus längs des Alveolarrandes bis zum Ansatz des weichen Gaumens mittelst Meissels (ohne vorherige Ablösung des Periosts) durchtrennt. Die Blutung hierbei war enorm und durch Tamponade nicht zu beherrschen. Schnell wurde der Processus alveolaris zwischen Alveolen der Eckzähne und Nasenhöhle rechts und links mit dem Meissel durchtrennt, worauf sich der ganze harte Gaumen, der nur noch am weichen Gaumen inserirte, wie eine Fallthür auf die Zunge niederklappen liess. Die Blutung stand jetzt auf Compression.

Somit war ein breiter Zugang zum Nasenrachenraum geschaffen. Die Verhältnisse waren ähnlich wie beim Wolfsrachen. Bequem liess sich das Operationsfeld übersehen und beherrschen.

Der pflaumengrosse Tumor sass breit der Schädelbasis auf und hatte das Septum an seinem Ansatze auseinandergedrängt. Zwecks Erreichung besserer Zugänglichkeit wurde der hintere Theil des Septums resecirt. Der Tumor wurde mit Messer, Scheere und scharfem Löffel entfernt. Die Knochen der Schädelbasis erwiesen sich vom Tumor usurirt. Es wurde hier der Boden des Tumors nach gründlicher Auslöffelung mit dem galvanokaustischen Porzellanbrenner verschorft.

Nach gelungener, radicaler Exstirpation des Tumors wurde der harte Gaumen wieder in seine ursprüngliche Lage gebracht und durch zwei

rechts und links angebrachte Silberdrahtsuturen befestigt. Ausserdem wurde eine Anzahl durch Schleimhaut und Periost gehende Catgutnähte angebracht. In jedes Nasenloch wird ein Jodoformgazetampon eingeführt.

Der Blutverlust bei der Operation war ein bedeutender, die Athmung während der ganzen Operation ungestört, da der Unterkiefer während der letzten Acte mittelst des Unterkieferhalters stark nach vorn gezogen wurde.

Die Nachbehandlung wurde in sitzender Stellung durchgeführt. Patientin erholte sich rasch. Die Tampons wurden am 12. Tage, die Silberdrähte nach 14, resp. 16 Tagen entfernt. 18 Tage nach der Operation konnte Patientin das Krankenhaus geheilt verlassen.

Die mikroskopische Untersuchung des Tumors ergab ein Angiomyxofibrom.

Heute, d. h. etwa 4 Monate nach der Operation, ist Patientin gesund und recidivfrei. Sie hat keinerlei Entstellung des Gesichtes. Der harte Gaumen ist fest eingeheilt, nur bei starkem Druck federt der Alveolartheil der Schneidezähne etwas, die Schleimhautnarben am Gaumen sind linear und kaum sichtbar. Die Stelle, wo die Geschwulst sass, ist von glatter Schleimhaut überkleidet; das Kauen und Abbeissen ist unbehindert. Die Nasenathmung ist frei, die Sprache normal.

Ich glaube, dass diese Operation in geeigneten Fällen die temporäre Oberkieferresection mit Vortheil ersetzen kann, und dass sie es verdient, öfter angewendet zu werden, da sie einmal genügend Raum schafft, und da sie zweitens keinerlei entstellende Narben zurücklässt. Die Blutung lässt sich beherrschen, präliminare Tracheotomie erwies sich unnöthig.

---

4 und 5.

Mittheilungen aus der Nebenabtheilung für äusserliche Kranke im Charité-Krankenhause zu Berlin., nach Vorträgen mit Krankenvorstellung in der freien Vereinigung der Chirurgen Berlins, am 8. November 1897.

4. Ueber die Transplantation der Ulcera nach Thiersch, ohne Entfernung der Granulationen.

Von

Prof. Dr. A. Köhler,

Oberstabsarzt I. Classe.

Von jeher war das Charité-Krankenhaus, und naturgemäss hauptsächlich die Nebenabtheilung für äusserlich Kranke, reichlich versehen mit Fällen jener hartnäckigen, schmerzhaften, immer wiederkehrenden Erkrankung an den unteren Gliedmaassen, dem sogen. offenen Bein, dem Ulcus cruris, das gerade bei ärmeren, auf ununterbrochene Arbeit angewiesenen Männern und Frauen so oft entsteht und theils aus Unkenntniss, theils aus bösem Willen verschleppt, mühsam geheilt und doch selten zu dauernder Heilung gebracht wird. Einzelne Individuen kommen jedes Jahr ein-, auch zweimal, mancher Patriarch kehrte im Ganzen 30 mal und und noch öfter auf der ihm schon lange bekannten und liebgewordenen

Abtheilung ein, um sie jedesmal nach Wochen oder Monaten, vorläufig geheilt, wieder zu verlassen.

Schon in den allerersten Charité-Annalen, den „Nützlich und auserlesenen Medicinischen und Chirurgischen Anmerkungen" des Königl. Feld-Medicus, Hofraths und dirigirenden Arztes der inneren Abtheilung, Joh. Theod. Eller, aus dem Jahre 1730, finden wir auf Seite 157 die Nachricht, dass eine grosse Menge von Leuten mit Ulceribus phagedenices, offenen Schenkeln und dergleichen alten Schäden an den Extremitäten behaftet, von Zeit zu Zeit hieher gebracht seyn. Man hat allen behörigen Fleiss in der Cur sowohl durch innerliche als äusserliche Artzeneyen angewendet, und auch ordinär, was die Genesung oder Heilung betroffen, den verlangten Endzweck erreicht.[1]) Ob Eller in dem Berichte von 1740, der von Nicolai u. A. erwähnt wird, weitere Erfahrungen darüber mittheilt, kann ich nicht sagen, da ich diese Ausgabe in keiner der hiesigen Bibliotheken finden konnte. — Dass die Schäden an den Beinen auch am Ende des 18. Jahrhunderts nicht selten waren, kann man wohl daraus schliessen, dass der spätere Generalstabsarzt Wiebel auf Grund seiner Charité-Erfahrungen im Jahre 1795 seine Inaugural-Dissertation schrieb: „Analecta quaedam de ulceribus pedum vetustis" (Erlangen). Wir wissen, dass um dieselbe Zeit von der Kaiserl. Leopoldin. Academie eine Preisaufgabe gestellt war über die beste Behandlung der Unterschenkelgeschwüre. — Als ich vor 24 Jahren als Charité-Unterarzt auf der chirurgischen Klinik thätig war, da nannten wir uns stolz: „Doctor utriusque cruris" und deuteten auch damit wieder an, womit wir uns recht oft zu beschäftigen hatten. Damals war die Blüthezeit der Reverdinschen Transplantationen. Wieder 10 Jahre später sah und behandelte ich als Assistent meines Namensvetters und Vorgängers auf der Nebenabtheilung eine grosse Zahl dieser bedauernswerthen Kranken, und heute kann ich versichern, dass wir auch jetzt noch reichlich Gelegenheit zur Beobachtung und Behandlung der Ulcera cruris haben. Aus meinen und Tilmann's Berichten in den Charité-Annalen geht hervor, dass

im	Jahre	1885	202
=	=	1886	269
=	=	1887	289
=	=	1888	396
=	=	1889	364
=	=	1890	299
=	=	1891	321
=	=	1892	343
=	=	1893	317
=	=	1894	460

Fälle notirt sind. Aus den letzten beiden Jahren fehlen mir die Zahlen.

Von den jetzt üblichen Maassregeln zur Herbeiführung einer schnelleren und dauerhafteren Heilung der Unterschenkelgeschwüre scheint die Trendelenburg'sche Unterbindung der Vena saphena, die wir durch Resection eines Stückes aus dem Stamme derselben ersetzt haben, und

1) Der leitende Arzt der chirurgischen Abtheilung war damals der Regimentsfeldscheerer und Professor am Colleg. med. chirurg. Gabriel Senff.

die Transplantation nach Thiersch, Beides in allen dazu geeigneten Fällen combinirt, die besten Erfolge zu geben. Ueber unsere Operationen an den Venen der unteren Gliedmaassen wird Stabsarzt Heintze Bericht erstatten.

Die Transplantation nach Thiersch haben wir in den letzten Jahren mehrfach modificirt, nicht aus Lust am Verändern, sondern Anfangs nur, weil es die Gelegenheit so mit sich brachte. So heilten in einem Falle von Excision einer markstückgrossen lupösen Stelle am Vorderarm die Hautstückchen glatt an, obgleich nicht auf das Aufhören der äusserst hartnäckigen Blutung gewartet werden konnte. In einem anderen Falle wurde nach Narbenexcision an der Hand bei künstlicher Blutleere transplantirt, der Verband angelegt, der Arm suspendirt und erst jetzt der Schlauch gelöst; auch hier glatte Heilung. Endlich wurde im Jahre 1893 ein Ulc. cruris ohne Entfernung der Granulationen mit der möglichst fein abgeschälten Haut eines exarticulirten Zehen bepflanzt und schnelle Benarbung erzielt.

Auf Grund dieser Beobachtungen und nach den Berichten von J. Schnitzler und K. Ewald[1]), sowie denen von Auerbach, Gottkowitz und Schultheis[2]) haben wir dieses Aufpflanzen von Thierschschen Läppchen auf granulirende Flächen ohne Abkratzen oder Abschneiden der Granulationen in geeignet erscheinenden Fällen weiter versucht.

Das Verfahren bedeutet immerhin eine Vereinfachung; und wenn man damit dasselbe erreicht, wie mit der Transplantation nach der schmerzhaften und oft zu hartnäckigen Blutungen führenden Anfrischung des Geschwüres, dann ist man wohl berechtigt, es weiter zu empfehlen. (Uebrigens theilte mir Prof. Hildebrand mit, dass Ried in Jena schon vor langen Jahren in ganz ähnlicher Weise transplantirt habe.)

Die Zahl der so behandelten Ulcera ist naturgemäss keine sehr grosse, denn nur die mit frischen, kräftigen, derben, wenig secernirenden Granulationen bedeckten Geschwüre eignen sich dazu, und unter diesen giebt es viele, die auch ohne Transplantationen heilen, für die es, bis auf den bösen Willen, wie man zu sagen pflegt, kaum ein Mittel giebt, die Heilung zu verhindern. Auf der anderen Seite sind eine ganze Reihe von Geschwüren, z. B. die nach Verbrennungen, wegen der gewöhnlich sehr starken Secretion davon so lange ausgeschlossen, bis sie diese Eigenschaft verloren haben; auch die häufigen varicösen Ulcera mit dunkelblauen glänzenden oder straffen, weissen, hart infiltrirten Rändern eignen sich nicht ohne Weiteres dazu. Wenn hier die Läppchen auch wirklich anheilen, so bricht das Geschwür doch leicht wieder auf, weil die Ursache seiner Hartnäckigkeit, die venöse Stauung im ganzen Bein und die Unnachgiebigkeit und mangelhafte Ernährung der umgebenden Haut, weiterbesteht. Das sind die Fälle, bei denen man zuerst in einer Sitzung ein

1) Zur Technik der Hauttransplantation nach Thiersch. Centralblatt f. Chirurgie. 1894. Nr. 7.

2) Beitrag zur Transplantation nach Thiersch. Berliner klin. Wochenschr. 1895. Nr. 4 u. 5, und Festschrift zum 25jährigen Jubiläum des ärztlichen Vereines des Oberschlesischen Industriebezirkes. Hirschwald 1895. (Hier nur Jottkowitz, statt Gottkowitz.) Vergl. auch die Dissertation von Fr. Momburg. Berlin 1894: Ueber Hauttransplantationen.

Stück aus der Saphena reseciren, grössere Varicen exstirpiren und das Ulcus tief circumcidiren muss; dann wird abgewartet, ob das nicht schon zur Heilung ausreicht. Ist es nicht der Fall, dann ist aber jedenfalls das Ulcus in einen Zustand übergeführt, der es zur Transplantation geeignet erscheinen lässt. Man kann natürlich auch in derselben Sitzung transplantiren; dann müssen aber die Granulationen und in grosser Ausdehnung auch die callösen Ränder abgetragen werden; der Defect wird dadurch vorläufig sehr vergrössert. Ausserdem steht fest, dass viele Ulcera schon nach Venenresection und Circumcision schnell verheilen.

In anderen Fällen, speciell nach Verbrennungen, oder wenn die nach grossen Incisionen bei Phlegmone zurückbleibenden Geschwürsflächen zu überhäuten sind, werden auch erst die üblichen Verbandmethoden benutzt; wenn aber dabei nicht bald eine gute und schnelle Vernarbung eintritt, die Geschwüre rein und von den beschriebenen guten Granulationen bedeckt sind, wird die Transplantation vorgenommen.

Möglichst grosse und dünne Hautstreifen werden dachziegelförmig auf das vorher noch einmal sorgfältig gereinigte und abgetrocknete Ulcus aufgelegt und mit einem weichen Mullbausch kräftig angedrückt; sie kleben sofort fest an. Darüber haben wir entweder Borsalbenläppchen oder Pulververbände, früher mit Bism. subnitr., in letzter Zeit mit Xeroform oder auch nur aseptischen Mull aufgelegt und diesen 1. Verband nach 6 bis 8 Tagen abgenommen. Sehr häufig zeigt es sich dann, dass die äusserste Epidermisschicht sich blasenförmig abgehoben und abgestossen hat. Die darunterliegende Fläche kann so frisch roth aussehen, dass man bei oberflächlicher Betrachtung meint, die Granulationen selbst vor sich zu haben; freilich ist sie mit einem dünnen, nicht abzuspülenden Schleier bedeckt. Der Irrthum verschwindet beim folgenden Verbandwechsel, bei dem gewöhnlich nach weiteren 6 oder 8 Tagen die ganze Fläche mit einer zarten, noch röthlich gefärbten, aber trockenen Narbe bedeckt ist. Diese Narbe bedarf nur noch eines leichten Schutzverbandes; der Kranke muss aber einige Wochen liegen bleiben, damit sie die nöthige Festigkeit bekommt. Das ist freilich ein schwieriger Punkt; die Mehrzahl drängt, sobald das Geschwür verheilt ist, nach Hause und fängt zu früh, ehe die Narbe fest genug ist, an, umherzugehen. Die Folgen dieser Unvorsichtigkeit haben wir nicht selten beobachten können; zuerst bilden sich kleine, mit Blut gefüllte Bläschen unter der dünnen Narbendecke; diese brechen auf und hinterlassen kleine Geschwüre, von denen der weitere Zerfall der Narbe um sich greift. Man hat dabei den Eindruck, dass die Granulationen noch nicht vollständig organisirt waren, ihre dünne Bedeckung durchwuchsen und allmählich zerstörten. Ich glaube beobachtet zu haben, dass hauptsächlich alte und schwächliche Menschen nach der Transplantation dieser Gefahr ausgesetzt sind. Kann man früh genug für Ruhe, Hochlagerung und leicht comprimirenden aseptischen Verband sorgen, dann bleibt wenigstens ein Theil der neuen Narbe erhalten; sonst zerfällt sie in kurzer Zeit, und zwar gewöhnlich in ganzer Ausdehnung.

Wir haben diese Art der Transplantation im letzten Jahre vierzehnmal ausgeführt, achtmal bei Männern, sechsmal bei Weibern. Die von Dr. Kreier und Kraschke angestellten Erkundigungen nach dem jetzigen Aufenthaltsort der betreffenden Personen haben, wie ich nach langjährigen Er-

fahrungen schon vermuthete, ein ziemlich kärgliches Ergebniss gehabt. Die Frauen scheinen noch freizügiger zu sein, als die Männer; von ihnen war keine einzige mehr aufzufinden, von den Männern haben doch wenigstens drei geantwortet. Es ist mir deshalb unmöglich, viele länger beobachtete Fälle vorzuführen; ich kann nur die Thatsache feststellen, dass die Anheilung Thiersch'scher Hautstreifen auf granulirenden Flächen verschiedener Herkunft uns ebenso sicher erschienen ist, wie die auf frischen Wundflächen. In einem Falle ragten die Granulationen $^1/_2$ Cm. hoch aus ihrer Umgebung heraus; sie wurden bepflastert, und schon beim 1. Verbandwechsel waren sie niedergedrückt, die Hervorragung war verschwunden. Eine andere, nicht unwichtige Beobachtung ist die, dass auch diese Narben sich zuweilen mit der Zeit ganz beträchtlich verkleinern; so in dem Falle von Lupusexcision am Vorderarm, wo nach Jahresfrist die vorher markstückgrosse Stelle, auf den 4. Theil reducirt, kaum bohnengross war. In einem Falle, bei dem ein ebenso grosser Defect am Unterschenkel mit Haut bepflastert war, sieht man jetzt, nach $^3/_4$ Jahren, kaum noch etwas davon, während die benachbarten Incisionsnarben alle sehr deutlich sind. Bei einem Knaben mit handtellergrossem, nach Quetschung entstandenem Defect an der Vorderseite des Unterschenkels, ist jetzt nur noch eine kaum fingerbreite, feste, bewegliche Narbe vorhanden. Dabei haben wir aber nie die nachtheiligen Folgen der Narbenretraction beobachtet, die Umgebung bleibt weich und verschieblich, ein stärkerer Zug wird von der zarten Narbe nicht ausgeübt. — Bei einem der vorgestellten Kranken, einem Tagelöhner auf einem Gute bei Potsdam, zieht die 3—4 Cm. breite, 12 Cm. lange, derbe Narbe schräg über das eine Fussgelenk hinweg. Trotz dieser ungünstigen Lage, trotz schwerer Arbeit, hat sie bis jetzt, seit $^1/_2$ Jahr sehr gut gehalten.

Wir halten bei diesen Transplantationen jede allgemeine oder örtliche Anästhesie für entbehrlich, auch die von Einigen empfohlene elastische Umschnürung des Gliedes, welche das Abschälen der Hautstreifen schmerzfrei machen soll, wurde nie angeweedet. Das sicher viel schmerzhaftere Abkratzen oder Abschneiden der Granulationen fällt fort, und bei dem Abschälen der dünnen Streifen wurde bei gehöriger Spannung der Haut nur von empfindlichen Patienten Schmerz geäussert. — Wichtig scheint uns das sorgfältige Abtrocknen der Granulationen, weil die Läppchen dann sofort festkleben; ganz trocken kann man freilich nicht verfahren, weil das Ueberpflanzen sonst durch Aufrollen der abgelösten Streifen zu sehr erschwert wird. Ein leichtes Anfeuchten des benutzten Instrumentes (Mikrotom oder Rasirmesser) mit steriler physiologischer Kochsalzlösung genügt, um diesem Uebelstande abzuhelfen.

Die Heilung der Unterschenkelgeschwüre und anderer granulirender Defecte ist eine schwierige und oft recht undankbare Aufgabe. Für manche Fälle kann die Transplantation von grossem Nutzen sein. Die vollständige Bedeckung mit dünnen Hautstreifen nach Thiersch giebt die besten Resultate; dabei ist aber die Entfernung der Granulationen nicht nöthig; die Benarbung erfolgt in den überhaupt für die Transplantation geeigneten Fällen ebenso sicher, wenn die Läppchen oder Streifen direct auf die Granulationen aufgelegt werden.

5.

Ueber den Einfluss der Resection der Vena saphena auf die Heilung der Unterschenkelgeschwüre.

Von

Stabsarzt Dr. Heintze.

Seitdem Trendelenburg[1]) auf die Bedeutung hingewiesen hat, welche die Insufficienz der Klappen der Vena saphena für die Entwicklung der Krampfadern und ihrer mannigfachen Begleiterscheinungen besitzt, und seitdem er auf Grund seiner Beobachtungen die Unterbindung der Saphena zur Behandlung dieser Leiden empfohlen hat, sind von verschiedenen Seiten sehr günstige Erfolge bekannt gegeben, welche mit diesem Operationsverfahren erzielt wurden, und zwar war das Resultat nicht nur kurz nach der Operation ausnahmslos ein günstiges, sondern es sind auch durch Nachuntersuchungen von mehreren Seiten Dauererfolge festgestellt worden, welche sich bis zu einem Zeitraum von 8 Jahren erstreckten. So berichtete Hippmann[2]) aus der Greifswalder Klinik 6 Fälle von Dauerheilung, Perthes[3]) aus der Bonner Klinik von 41 Operationen 32 Dauererfolge. Faisst[4]) veröffentlichte aus der Tübinger Klinik von 15 Unterbindungen zwölfmal dauernde Beseitigung von Schmerzen und Geschwüren, und Buhl[5]) hat im vorigen Jahre die in der hiesigen Klinik unter von Bardeleben ausgeführten 28 Operationen in einer Doctorarbeit zusammengestellt und davon elf nach zu untersuchen Gelegenheit gehabt. Diese elf waren sämmtlich frei von Recidiven geblieben. In allen Veröffentlichungen ist namentlich der günstige Einfluss der Operation auf die Heilung der Unterschenkelgeschwüre hervorgehoben. Es ist dies erklärlich, wenn wir uns die Begründung und die Wirkungsweise der Operation nach Trendelenburg vor Augen halten. Durch den überzeugenden Nachweis, dass mit der Erweiterung des Saphenenstammes ihre Klappen insufficient werden, hat der längst bekannte, ursächliche Zusammenhang zwischen chronischen Unterschenkelgeschwüren und Krampfadern seine volle wissenschaftliche Erklärung erhalten. Denn sobald die Klappen der Saphena ihre Schlussfähigkeit eingebüsst haben, bildet diese Vene mit allen ihren Aesten „ein einziges weites, durch keinen Ventilverschluss unterbrochenes, communicirendes Rohrsystem", dessen flüssiger Inhalt im Wesentlichen nur der Schwere folgt. Da die Vena cava, die Iliaca und der Stamm der Femoralis keine Klappen besitzen, so erstreckt sich diese Blutsäule ununterbrochen bis zum rechten Herzen. Es lastet somit, je nach der Höhendifferenz zwischen letzterem und den varicös erweiterten

1) Ueber die Unterbindung der Vena saphena magna bei Unterschenkelvaricen. Beiträge zur klin. Chirurgie. Bd. VII.

2) Ueber die Ligatur bei Varicen der unteren Extremität. Inaug.-Dissert. Greifswald 1894.

3) Ueber die Operation der Unterschenkelvaricen nach Trendelenburg. Deutsche med. Wochenschr. 1895. S. 253.

4) Ueber die Unterbindung der Vena saphena magna nach Trendelenburg bei Unterschenkelvaricen. Beiträge zur klin. Chirurgie. Bd. XIV.

5) Beitrag zur Frage der Behandlung der Varicen. Inaug.-Dissert. Berlin 1896.

Venen ein wechselnder Druck auf diesen, welcher besonders beim Stehen der Patienten sehr erheblich ist. Dieser pathologische Druck, welcher die pralle Spannung der Krampfadern bedingt und bei gelegentlichem Platzen einer solchen das Blut aus einer oft kaum sichtbaren Oeffnung, wie aus einer Arterie herausspritzen lässt, dieser Druck veranlasst nicht nur ein beständiges Fortschreiten der Varicenbildung in peripherer Richtung, er verursacht auch sehr erhebliche Circulationsstörungen in dem betroffenen Hautbezirk. Denn die treibende Kraft, welche das Blut in den oberflächlichen Venen fortbewegt, ist zu gering, um diesen Druck zu überwinden. Allerdings steht dem Blute noch ein 2. Abfluss offen durch die Anastomosen, welche die Hautvenen mit den tieferen Muskelvenen verbinden und welche bei der Stauung naturgemäss eine Erweiterung erfahren. Soviel jedoch auch auf diesem Wege abströmt, immer muss sofort wieder aus dem rechten Herzen durch die klaffende Saphena die gleiche Menge nachsinken. Es entsteht auf diese Weise ein privater Kreislauf der unteren Extremität, wie ihn Trendelenburg bezeichnet hat in der Weise, dass das Blut aus den Varicen durch die tieferen Muskelvenen zum rechten Herzen auf und durch die Saphena wieder hinabsteigt. Das Venengebiet der Haut des Unterschenkels ist demnach in allen Körperhaltungen, in denen dasselbe sich erheblich unter dem Niveau des rechten Herzens befindet, beständig mit rückgestautem Blut überfüllt und der Abfluss aus den kleinen und kleinsten Venen fast gänzlich behindert. Infolge dessen kommt es zu einer Transsudation in das Gewebe, dasselbe wird mangelhaft ernährt, seine Widerstandsfähigkeit gegen eindringende Schädlichkeiten wird herabgesetzt, und es entwickelt sich eine Neigung zur Gewebsnekrose. Auf diese Weise entstehen aus geringfügigen Verletzungen, welche unter normalen Verhältnissen in kurzer Zeit abgeheilt wären, aus oberflächlichen Abschürfungen, ja aus einfachen Kratzeffecten langwierige Geschwüre. Es erklärt sich daraus auch der günstige Einfluss der Bettruhe verbunden mit Hochlagerung des Beines, unter dem man selbst grosse, schmierig belegte Geschwüre in kurzer Zeit abheilen sieht; denn unter diesen Verhältnissen ist dem venösen Blut ein normaler Abfluss ermöglicht, andererseits ist es aber auch natürlich, dass die Geschwüre immer wieder aufbrechen, da mit dem Aufstehen sich auch wieder alle die Schädigungen der gestörten Circulation geltend machen. Wird der verloren gegangene natürliche Ventilverschluss der Vena saphena künstlich durch Unterbindung des Stammes ersetzt, so kann eine Rückstauung des Blutes aus dem rechten Herzen nach dem varicösen Gebiet auch im Stehen nicht mehr stattfinden, und das venöse Blut kann jetzt ungehindert durch die Anastomosen nach den tiefen Muskelvenen abfliessen. Von grosser Bedeutung ist dabei der Umstand, dass die letzteren mit Klappen versehen sind, und dass ihr Inhalt durch die Contractionen der sie umgebenden Muskeln vorwärts getrieben wird. Da beim Erschlaffen der Muskeln ein Rückfluss des Blutes durch die Klappen verhindert wird, so muss der entleerte Abschnitt der Vene, wenn er durch eine Anastomose mit einer Hautvene verbunden ist, auf den Inhalt der letzteren eine kräftig ansaugende Wirkung ausüben. Man kann diese oft sehr klar nach Unterbindung der Saphena beobachten; während die Varicen im Stehen noch deutlich hervortreten, verschwinden sie, sobald der Patient einige Schritte gegangen

ist, und Perthes stellte durch Messungen fest, dass nach Verschluss der Saphena durch Ligatur oder Compression der Wadenumfang beim Gehen sich bis um 16 Mm. verringerte. Durch die Unterbindung der Saphena wird somit nicht nur der pathologische Druck beseitigt, es werden auch wieder ziemlich normale Circulationsverhältnisse hergestellt. Die Folge davon muss einmal sein, dass die Krampfadern ihre pralle Füllung und schmerzhafte Spannung verlieren, andererseits wird durch die Beseitigung der venösen Stauung und die Regelung der Circulation wieder eine normale Ernährung der Gewebe gewährleistet. Damit müssen auch die mannigfachen Folgeerscheinungen der Varicen, soweit sie noch der Rückbildung fähig sind, wieder schwinden; vor Allem muss dadurch die Heilung der die Krampfadern begleitenden Unterschenkelgeschwüre günstig beeinflusst werden, nicht nur, dass ihre Ueberhäutung schneller erfolgt, durch die bessere Ernährung muss auch eine solidere Narbe gebildet und die Widerstandsfähigkeit des Gewebes erhöht werden, und damit muss das sonst so lästige beständige Wiederaufbrechen der Geschwüre ausbleiben. Es ist deshalb dieses Verfahren bei der Behandlung varicöser Unterschenkelgeschwüre auf der chirurgischen Nebenabtheilung der Königlichen Charité seit December vorigen Jahres systematisch zur Anwendung gekommen, und wenn auch der Werth der Operation und ihre Bedeutung bereits ausser Zweifel steht, so rechtfertigt wohl die Häufigkeit und die Art des Leidens, welches eine äusserst lästige Plage darstellt, weitere Erfahrungen bekannt zu geben. Da die beobachteten Misserfolge darauf zurückzuführen waren, dass nach der Unterbindung der Saphena sich eine neue directe Verbindung zwischen dem varicösen Gebiet und dem Stamm der Femoralis ausgebildet hatte, so wurde die Saphena nicht nur nach der ursprünglichen Vorschrift Trendelenburg's doppelt unterbunden und durchschnitten, sondern es wurde stets ein 5—10 Cm. langes Stück derselben resecirt. Es schien dieses Verfahren eine grössere Garantie zu bieten gegen die Wiederherstellung einer Communication zwischen den beiden durchtrennten Stücken, durch Bildung eines neuen Saphenenstammes, wie es Perthes zweimal beobachtet hat, oder durch Entwickelung einer Collateralbahn um die Unterbindungsstelle. O'Conor [1]) ging aus diesem Grunde bei der operativen Behandlung der Varicen so weit, die ganze erkrankte Partie bis zu einer Länge von 26 Zoll zu entfernen. Ferner wurde der Ort der Unterbindung meist etwas höher gewählt, als Trendelenburg vorgeschlagen hatte, gewöhnlich in oder über der Mitte des Oberschenkels; denn je höher oben der Hauptstamm unterbunden wird, desto weniger Seitenäste hat er oberhalb der Unterbindungsstelle, desto geringer ist also auch die Wahrscheinlichkeit, dass ein solcher das Gebiet der Krampfadern wieder in directe Verbindung mit der Femoralis und dem rechten Herzen bringt. Endlich wurde in denjenigen Fällen, in denen die Varicen ein tumorähnliches Convolut dicker Venenstränge bildeten, die Exstirpation derselben angeschlossen, denn von diesen erweiterten, vielfach gewundenen, z. Th. starrwandigen Röhren war eine Rückbildung nicht zu erwarten. Diese liessen daher auch nach der Operation noch eine Stagnation des Blutes oder mindestens eine Verlangsamung der Circulation fürchten, welche für die Ernährung des Gewebes nicht ohne Nachtheil sein konnte.

1) New York med. Journ. Mai 1897.

Bei der Indicationsstellung gingen wir auch über die Forderungen Trendelenburg's hinaus. Die Operation wurde nicht nur auf diejenigen Fälle beschränkt, bei denen die Saphena selbst äusserlich sichtbare, stark erweiterte, varicöse Knoten aufwies, sondern die Resection wurde vorgenommen, sobald neben dem Ulcus ausgedehnte Varicenbildung vorhanden war. In der Regel war allerdings wenigstens im unteren Drittel des Oberschenkels ein Varixknoten oder eine gleichmässige Erweiterung der Saphena zu bemerken, und in diesen Fällen gelang es auch stets, durch den Trendelenburg'schen Compressionsversuch die Insufficienz der Klappen nachzuweisen, desgleichen konnten wir mehrmals als einen weiteren Beweis für die Schlussunfähigkeit der Klappen beobachten, dass im Liegen die Krampfadern bei jeder Ausathmung sich stärker füllten. In 2 Fällen war die Lage der Vene nur durch eine streifenförmige, gelbgrüne Verfärbung der Haut gekennzeichnet, und mehrfach war von derselben, wenn das Unterhautfettgewebe stark entwickelt war, überhaupt nichts zu sehen. Trotzdem wurde sie bei der Operation regelmässig oft bis zu Fingerdicke erweitert gefunden und zeigte häufig bereits mehr oder weniger starke Verdickung ihrer Wandung. Uebrigens kann die Vena saphena auch, ohne dass sie abnorm erweitert ist, ihren Klappenverschluss eingebüsst haben, wie Delbet[1]) bei einem Patienten nachwies, welcher wegen einer geplatzten Krampfader in seine Behandlung kam. Er durchtrennte die normal weite Vene unter localer Anästhesie, brachte das centrale Ende durch eine eingeführte Canüle mit einem Quecksilbermanometer in Verbindung und konnte somit den wechselnden Druck bei Aenderung der Körperlage direct ablesen. Dieser betrug beim Sitzen mit zurückgelehntem Oberkörper 1,6 und beim Stehen 16 Cm. Hg, ein unzweifelhafter Beweis, dass die Function der Klappen versagt hatte.

Da die Vena saphena in ihrem Verlauf am Oberschenkel keine ganz constante Lage hat, sondern bald mehr nach aussen, bald weiter nach innen gefunden wird, so kann das Auffinden derselben, namentlich bei stark entwickelten Unterhautfettgewebe einige Schwierigkeit bereiten. Es wurde deshalb in denjenigen Fällen, in denen die Vene nicht sichtbar war, ein schräger Hautschnitt geführt, welcher ihren muthmaasslichen Verlauf spitzwinklig kreuzte. Im Uebrigen ist die Operation so einfach, dass von einer besonderen Technik nicht geredet werden kann. Nachdem die Vene an einer Stelle freigelegt war, wurde sie zwischen 2 Schieberpincetten durchschnitten und liess sich dann bei mässigem Zuge leicht aus dem umgebenden Fettgewebe bis zu der gewünschten Länge herausschälen. Seitliche Aeste waren bei der Resection im oberen Drittel nur ausnahmsweise vorhanden. Die Unterbindung erfolgte mit Catgut, und die Hautwunde wurde stets durch eine fortlaufende Catgutnaht geschlossen. Es braucht wohl nicht besonders bemerkt zu werden, dass die Operation streng aseptisch und absolut trocken durchgeführt wurde. Seit December vorigen Jahres wurde die Operation bisher 79 mal ausgeführt, 35 mal bei Frauen und 28 mal bei Männern, in 27 Fällen am linken Oberschenkel, in 20 am rechten und 16 mal beiderseits. Die meisten Patienten standen im mittleren Lebensalter, 9 hatten das 50. Lebensjahr überschritten, und

1) Du rôle de l'insuffisance valvulaire de la saphène interne dans les varices du membre inferieur. La Semaine médicale. 1897. Bd. XLVII.

15 waren zwischen 20 und 30 Jahren. Der jüngste Patient war 20, der älteste 58 Jahre alt. In 4 Fällen war kein einheitlicher Stamm der Saphena vorhanden, sondern dieser war durch zwei ziemlich parallel verlaufende, mittelstarke Venen ersetzt. Grössere Convolute von Varicen an den Unterschenkeln wurden gleichzeitig 19mal entfernt, und 7mal wurde ausser der Resection der Saphena oberhalb der Mitte noch ein varicöser Knoten derselben dicht oberhalb oder unterhalb des Knies exstirpirt. Die Operation wurde zumeist in Aethernarkose gemacht, kann jedoch auch sehr leicht unter localer Infiltrationsanästhesie absolut schmerzlos ausgeführt werden, wie wir uns wiederholt überzeugt haben.

Die Operationswunde war in der Regel beim 1. Verbandwechsel per primam verheilt, es wurden die Nähte entfernt, und nach weiteren 8 Tagen genügte ein Schutzpflaster für die Narbe. In einigen Fällen kamen geringe Stichkanaleiterungen vor, welche jedoch ausser einer vorübergehenden Infiltration der Umgebung und geringen Verzögerung der Heilung keinerlei üble Folgen hatten. Viermal war eine stärkere Ansammlung von Lymphflüssigkeit unter der p. p. verheilten Wunde beobachtet worden, und in 2 Fällen hielt die Lymphorrhoe einige Tage an. War neben der Resection der Saphena in der Mitte des Oberschenkels noch ein varicöser Knoten ihres Stammes am Knie excidirt worden, so konnten wir mehrmals beobachten, dass der zwischenliegende Abschnitt thrombosirte. Es entstand zuerst, ohne Temperatursteigerung, eine druckempfindliche Schwellung und Verdickung, allmählich schwanden die Schmerzen, die Schwellung wurde geringer, und schliesslich blieb ein derber, schmerzloser Strang zurück. Irgend welche nachtheilige Folgen sind daraus nicht erwachsen. Sonstige Störungen und Complicationen, durch die auch nur das subjective Wohlbefinden der Patienten vorübergehend getrübt worden wäre, wurden nicht beobachtet. Nur bei einem Mann, bei welchem wegen gleichzeitiger Drüsenexstirpation die Vena saphena in der Fossa ovalis resecirt und ausserdem 2 Varicen am Unterschenkel exstirpirt worden waren, und bei dem sich eine mehrere Tage anhaltende Lymphorrhoe eingestellt hatte, entwickelte sich eine ausgedehnte Thrombose und chronische Schwellung des Beines, welche durch Einwickelungen nicht behoben wurde. Ein Gummistrumpf, welcher dem Patienten bei seiner Entlassung mitgegeben wurde, beseitigte seine subjectiven Beschwerden. Sämmtliche Patienten mussten, sofern sie nicht durch das Geschwür noch zu längerer Bettruhe gezwungen waren, wenigstens 3 Wochen lang nach der Operation das Bett hüten und erhielten beim Aufstehen Flanellbindeneinwickelungen des Beines. Fragen wir uns nun, welchen Einfluss die Operation auf die Heilung der Geschwüre ausgeübt hat, so können wir die anderweitig gemachten günstigen Beobachtungen im Allgemeinen nur bestätigen. Bei den einfachen varicösen Geschwüren war der Erfolg häufig überraschend. Nicht nur, dass dieselben stets in kurzer Zeit ein sehr frisches Aussehen annahmen, wir sahen wiederholt 3- bis 5 markstückgrosse Ulcera beim 1. Verbandwechsel nach 8 Tagen fast vollständig geschlossen. Dass dieser günstige Heilungsverlauf nicht der Bettruhe allein zuzuschreiben war, das bewiesen uns diejenigen Fälle, bei denen die Operation erst längere Zeit nach der Aufnahme ausgeführt worden war, als die Heilung nicht fortschreiten wollte, und bei denen nach der Operation

eine sehr erfreuliche Beschleunigung eintrat. War die Umgebung des Geschwüres bereits von früheren Ulcerationen narbig verändert, dann war der Erfolg weniger eclatant, und bei den callösen Geschwüren, bei denen der Grund und die Umgebung in weitem Bezirk in ein derbes, schwieliges, äusserst gefässarmes Narbengewebe umgewandelt war, erwies sich die Operation, wie nicht anders zu erwarten, als einflusslos auf die Heilung.

Die Behandlung der Ulcera selbst war in der Regel eine möglichst indifferente. Es wurde entweder ein trockener steriler Verband angelegt, oder sie wurden mit Borsalbe, bezw. mit in Burow'scher Lösung angefeuchteten Compressen bedeckt und verbunden. Bei einigen grösseren Geschwüren wurde die Ueberhäutung durch Transplantation Thiersch'scher Hautlappen auf die Granulationen, oder wenn die Ränder sehr hart waren, durch seitliche Incisionen beschleunigt, und es schien, dass der Erfolg dieser geringfügigen Hülfsoperationen durch die vorangegangene Resection der Saphena sehr wesentlich gefördert würde. Bis auf vier callöse Ulcera, welche selbst nach mehrmonatlicher Behandlung noch nicht ganz geschlossen waren, waren alle Geschwüre bei der Entlassung gut vernarbt und die umgebenden erweiterten Venen und Knoten zwar noch sichtbar, jedoch nur mässig gefüllt.

Um über die Dauererfolge der Operation ein Urtheil abzugeben, dazu ist die Zeit bei unseren Patienten allerdings noch zu kurz. Gleichwohl habe ich den Versuch gemacht, diejenigen, bei welchen die Operation wenigstens ein halbes Jahr zurücklag, einer Nachuntersuchung zu unterziehen. Der Aufforderung, sich hier vorzustellen, sind jedoch nur 6 Personen nachgekommen, welche im Januar, bezw. Februar d. J. operirt worden waren. Diese fühlten sich frei von Beschwerden, die Blutadern an der Unterschenkelhaut traten nur wenig hervor, und die Narben waren nicht wieder aufgebrochen. Besonders erwähnen möchte ich nur, dass sich darunter 2 Patienten befanden, bei welchen die Heilung der Geschwüre durch Thiersch'sche Transplantationen beschleunigt worden war. Die Narben waren fest, gut verschieblich und leicht in Falten aufzuheben. Wenn diese Heilung von Bestand bleibt, und nach dem Aussehen der Narbe ist dies zu erwarten, und wenn diese Beobachtung weiter bestätigt wird, dann bildet dieser Erfolg der Operation einen wesentlichen Factor für die Beurtheilung ihrer Bedeutung und ihres Werthes. Wohl gelingt es auch, ohne Unterbindung der Saphena selbst, recht ausgedehnte Geschwüre durch Transplantationen in kurzer Zeit zu überhäuten, sobald die Patienten aber wieder ihrer Arbeit nachgehen, erweist sich der glänzende Erfolg als ein Blendwerk von kurzem Bestande.

Nach unseren Erfahrungen hat die Operation die theoretischen Voraussetzungen, auf denen dieselbe aufgebaut ist, durchaus erfüllt, und da dieselbe einen unbedeutenden Eingriff darstellt, welcher unter dem aseptischen Operationsverfahren ganz gefahrlos geworden ist, so kann ihre weitere Verwendung zur Behandlung varicöser Unterschenkelgeschwüre auf das Wärmste empfohlen werden.

6 und 7.

Zwei technische Bemerkungen zur Harnröhrenstricturbehandlung.

Von

Dr. Meinhard Schmidt,
Amtsphysikus in Cuxhaven.

(Mit einer Abbildung.)

6. Zur Aufsuchung des vesicalen Harnröhrenendes nach der Extraurethrotomie.

Die häufig sehr bedeutenden Schwierigkeiten nach einer wegen sogenannter impermeabeler Strictur vorgenommenen Extraurethrotomie das vesicale Harnröhrenende zu finden und mit einer feinen Sonde zu passiren, sind allgemein bekannt. Auch bei gut mit Haken auseinander gehaltener und wohl abgetupfter Wunde markirt dieser die noch nicht mit dem Messer getrennte Strictur enthaltende Harnröhrentheil sich in keiner Weise weder für das Auge, noch auch, falls, wie oft, kein Callus vorhanden, für den tastenden Finger. Nur der in feinem Strahl entweder willkürlich vom Patienten oder noch besser unter Narkose passiv durch Druck auf die Blase herausgepresste Urin giebt deutlich die Stelle an, wo der Eingang in die Strictur sich befinden muss und zu suchen ist. Aber auch, wenn man ganz deutlich den Urin an einer bestimmten Stelle hervorsprudeln sieht, hat das Einführen des Instrumentes in das zu suchende Lumen Schwierigkeiten, so lange man dieses nicht ganz genau mit dem Auge als feinstes Löchelchen unterscheiden kann. So bemühte ich mich bei dem ersten Stricturschnitte, den ich zu machen hatte, $^5/_4$ Stunden lang vergeblich, das gesuchte Lumen zu finden, obwohl während der ganzen Zeit, da Pat. mit voller Blase auf den Operationstisch gekommen, durch Druck auf diese Urin zum Ausspritzen aus der Wunde gebracht werden konnte. Am nächsten Tage kam ich dadurch zum Ziel, dass ich, nachdem wiederum die Gegend des Stricturendes durch Urinausdrücken markirt war, hier mit der Hakenpincette ein kleines Stückchen Gewebe aufhob und abschnitt. Danach zeigte sich, dass der Harnstrahl geändert war, und zwar sowohl etwas stärker, als auch von geraderer Richtung. Vor Allem war aber danach das Lumen der Strictur jetzt ganz deutlich wahrnehmbar, als feines Loch unzweideutig sichtbar, und liess danach auch das Einschieben erst einer feinen Sonde, sodann auch des Catheters, sich ohne jegliche Schwierigkeit bewerkstelligen. Seitdem habe ich denselben kleinen Kunstgriff, den ich weder in Lehrbüchern, noch in Journalartikeln beschrieben gefunden habe, noch zweimal mit demselben Erfolge angewendet. Kommt man mit der ersten kleinen Gewebsabtragung nicht zum Ziel, so kann man sie ein oder mehrere Male wiederholen, viel Gewebe geht dabei doch nicht verloren, höchstens so viel, als eine Erbse gross ist. Stets aber erreichte ich damit, dass das Stricturlichtungsende, das vorher gar nicht zu bemerken war, völlig quer durchschnitten wurde und nunmehr gut gesehen werden konnte. In dem letzten Falle sah ich danach nicht nur das feine Loch, sondern rund um dasselbe auch einen Ring von der

weisslichen, sich etwas ektropionirenden Harnröhrenschleimhaut, wovon vorher nicht das Mindeste zu bemerken war. Durch das Verfahren wird also zu der Längsspaltung der Urethra vor der Strictur noch ein Querschnitt durch die verengerte Harnröhrenpartie hinzugefügt. Für die Heilung hat dies keine Nachtheile. Ich habe meine Operirten der Art nachbehandelt, dass ich ihnen für die ersten 8 Tage einen weiblichen Catheter dauernd einlegte, wonach später dem Pat. das willkürliche Uriniren überlassen wurde. Hierbei entleert sich nun der Urin theils auf normalem Wege, theils durch die Wunde, durch die letztere zunehmend um so weniger, je mehr sie sich durch die Vernarbung verkleinert, und zwar erscheint, je weiter die Wundheilung fortschreitet, der durch die Wunde spritzende Urinstrahl auch um so mehr im vorderen Theile der Wunde. Schliesslich restirt, nachdem der dem After zugekehrte Wundtheil schon vernarbt, nur noch ganz vorn hart hinter der Symphyse ein kleines, Urin durchlassendes Fistelchen. Hiernach nehme ich an, dass das centrale, quer getrennte Harnröhrenstück durch den einfachen Narbencontractionszug an das periphere herangezogen wird, wonach es mit diesem verwächst. In der weiteren Nachbehandlung suchte ich dann in gewöhnlicher Weise diese Stelle, wo die Harnröhre mit einer queren und einer unteren sagittalen Narbe heilen muss, durch Bougiren zu glätten und auf die nöthige Weite zu bringen. Zunächst war sie nur für dünnere Instrumente (Charrière 11) durchgängig, wobei es nicht ohne leichte Blutung abging, und wobei die Vernarbungspartie deutlich als harte und holperige Stelle fühlbar war. Indess machte jedesmal die in Zwischenräumen von 2—4 Tagen wiederholte Bougiebehandlung leichte und rasche Fortschritte, und schloss sich dann, wenn die dicken Sonden ohne jede Schwierigkeiten passirten, auch die noch vorhandene Dammfistel.

Ich habe nach der beschriebenen Weise, wie bemerkt, 3 Fälle mit Erfolg behandelt. Sämmtliche betrafen gonorrhoische Stricturen von Seeleuten. Der 1. Patient, ein hiesiger Lootse, wurde vor zehn Jahren operirt und ist von Recidiv frei geblieben. Von dem 2., einem Capitän, kann ich das spätere Resultat nicht angeben, da er vor vollendeter Heilung nach Hause ging, ebenso auch nicht von dem 3., ebenfalls Capitän, der noch in Behandlung steht. Dagegen möchte ich hinzufügen, dass bei einem achtjährigen Knaben, welcher durch Fall mit dem Damm auf ein Stacket eine Querdurchquetschung der Harnröhre erlitten hatte, und dem ich nach eingetretener Ischurie ca. 24 Stunden post trauma die Boutonnière machen musste, die Zusammenheilung der Harnröhrenstümpfe unter der oben beschriebenen Nachbehandlung in ganz gleicher Weise erfolgte, wie nach den Stricturschnitten. Eine traumatische Strictur ist, nachdem die Verwachsungsstelle zum Schluss der Behandlung dilatirt worden, in den seitdem vergangenen 6 Jahren nicht wiedergekehrt.

Ich glaube daher, die Abtragung kleiner Gewebsstückchen aus der Gegend des vesicalen Harnröhrenendes nach vollzogener Extraurethrotomie wegen Strictur zwecks Querdurchschneidung der letzteren empfehlen zu können. Sie ermöglicht auf einfache Weise die Auffindung des vesicalen Harnröhrenlumens und beeinträchtigt nicht das Endresultat der Operation. Um das Verfahren anwenden zu können, muss natürlich die Blase gefüllt sein, damit man durch Ausdrücken des Urins die fragliche Stelle markiren

kann. Man schreitet daher bei bestehender Ischurie wegen impermeabeler Strictur am besten sofort zur Operation und verwerthet gleich die Blasenfüllung mittelst Expression des Urines zur Kenntlichmachung des Strictursitzes. In dem letzten von mir behandelten Falle wurde ich Nachts zu dem Kranken gerufen, ich glaubte, die Urethrotomie besser bei Tageslicht machen zu sollen, und entleerte die Blase daher zunächst durch Punction. Die Folge davon war, dass bei dem Stricturschnitt am nächsten Vormittag Urin nicht in genügender Menge ausdrückbar war. Vielmehr ging jetzt, bei stark contrahirter Blase, so viel Urin unwillkürlich sickernd durch die Wunde ab, dass erst nach mehreren Tagen ein solcher Grad von Blasenfüllung wiederkehrte, dass man das Expressionsmanöver mit Erfolg vornehmen konnte.

Ob das Verfahren auch bei traumatischer Strictur Nutzen haben kann, kann ich Mangels eigener, einschlägiger Erfahrung nicht sagen. Empfehlen möchte ich es auch für diese Fälle, obschon ich mich nicht wundern würde, wenn es hier einmal versagte, da bekanntlich traumatische Stricturen ungleich schwerer und complicirter sein können als gonorrhoische, so dass bei ihnen die Sectio alta zwecks retrograder Sondirung der Strictur unter Umständen nicht zu umgehen bleiben kann.

7. Benutzung von Uterindilatatoren als Harnröhrenbougies.

Ich hatte vor Jahren zufällig zur Bougirung eines Stricturkranken eben nicht die passende Nummer der im Anfange meiner Praxis von mir gebrauchten Roser'schen Metallsonden zur Hand, ich griff deshalb aus Verlegenheit zu einer entsprechend dicken, stählernen Uterusdilatationssonde und war sehr angenehm überrascht, als ich die Einführung derselben bedeutend leichter und bequemer fand, als die der Roser'schen Sonde. Ich setzte deshalb die Versuche mit Uterinbougies zur Harnröhrenstricturbehandlung fort und gebe jetzt denselben vor den Roser'schen Sonden dergestalt den Vorzug, dass ich zu letzteren nur noch ganz ausnahmsweise greife, da ich immer wieder finde, dass die Uterinsonden leicher einführbar sind. Bei Anwendung derselben muss man natürlich beim Passiren der Pars membranacea und des Blasenhalses das Instrument, eben so wie die Roser'sche Sonde (oder einen Lithotriptor und ein Cystoskop) stark senken und, wenn die Sonde ordentlich in die Blase eingeschoben ist, ist die ganze Länge der Harnröhre zu einer geraden Linie gestreckt, ebenso wie bei den genannten Instrumenten. Im Uebrigen muss die leichtere Einführbarkeit der Uterinbougies auf ihrem Unterschiede vom Bau des Roser'schen Instrumentes beruhen. Derselbe besteht 1. darin, dass seine Spitze keinen Knopf trägt, sondern stumpf und ganz leicht conisch ausläuft, 2. ist das etwa 15 Mm. lange Endstück der Roser'schen Sonde etwa in $^1/_3$ rechtem Winkel ziemlich scharf nach oben geknickt, während an dem Uterinbougie etwa 5,5 Cm. vom äusseren Ende sich in ganz flachem Bogen, etwa 8 Mm. hoch erheben. (Vergl. die umstehende Abbildung.) Hervorheben möchte ich, dass namentlich das Entriren einer Strictur mir oft sehr gut gelingt, wenn, während die Sondenspitze dicht vor derselben andrängt, das ganze Instrument nach Art der Meistertour im flachen Kreise um seine Axe geschwenkt wird, eine Bewegung, die

bei der eigenthümlichen Krümmung der Sonde sehr glatt von Statten geht, und durch welche der Instrumentspitze eine schraubenförmige, zum Einschlüpfen in eine seitlich dislocirte Stricturmündung sehr geeignete Bewegung mitgetheilt wird. Bei der Nachbehandlung meiner urethrotomirten Patienten habe ich mir bei den ersten Sondirungen öfter die Instrumenteinführung durch Pars membranacea und Blasenhals dadurch sehr einfach erleichtert, dass ich durch diese von der Dammwunde aus eine starke

Etwa ½ wirklicher Grösse.

gefurchte, gerade Stahlsonde einführte, auf welche ich die durch die Pars pendula geschobene Uterinsonde treffen und in der Sondenrinne weitergleiten liess. Späterhin ging dann auch ohne dies Hülfsmittel die Instrumenteinführung leicht vor sich. Zum Beweis für die leichte Handbarkeit der Uterinbougies führe ich an, dass mehrere Patienten zum Schluss die Einführung derselben ohne Schwierigkeit selbst lernten. Darunter befand sich ein Neger, der Mangels genügender Sprachkenntnisse nur durch Zeichen in dem Gebrauch der Sonde angeleitet werden konnte.

V.

Besprechungen.

1.

Ueber die Wirkung und kriegschirurgische Bedeutung der Selbstladepistolen (System Mauser). Von Prof. Dr. v. Bruns. Laupp'sche Buchhandlung, Tübingen 1897.

Mit der Einführung der Mantelgeschosse und der kleinkalibrigen Gewehre trat die Geschossfrage in den Vordergrund des kriegschirurgischen Interesses. Zahlreiche Schiessversuche von Reger, v. Beck in Deutschland, Delorme, Chavasse, Chauvel und Nimier in Frankreich, von Kocher in Bern, von Habart in Wien, von Steinberg in Russland brachten zahlreiche Beiträge zur Beurtheilung der mit dem neuen Geschoss zu erwartenden Verletzungen. Am 19. März 1892 hat v. Bardeleben in einer Rede die Geschossfrage von Neuem angeregt, vor Allem veranlasst durch das eben erschienene Werk des Prof. v. Bruns: „Ueber die Geschosswirkung der neuen Kleinkalibergewehre." Er stellte die Frage auf dem in demselben Jahre stattfindenden Chirurgencongress zur Discussion. Hier stellte sich heraus, dass die Ansichten der Forscher noch weit gegenüberstanden, und dass es noch weiterer und umfangreicherer Versuche bedurfte, um die Streitfrage zu klären. Bruns bezeichnete die neue Waffe als die humanste, um nach Möglichkeit die Schrecken des Krieges zu mildern. Besonders bemerkenswerth waren die bei seinen Schiessversuchen, die er mit abgebrochenen Ladungen anstellte, erzielten Resultate bei Knochenschussverletzungen. Schon für eine Entfernung von 400—800 Meter fand er eine Abnahme der Geschosswirkung, indem die Splitter grösser und regelmässiger wurden und die Zertrümmerungsherde gegen den Ausschuss hin fehlten. Bei 800—1200 Meter beobachtete er schon Rinnen- und sogar Lochschüsse an den Diaphysen der Röhrenknochen, welche die Continuität des Knochens unversehrt liessen und meist mit kleinen Splittern oder Fissuren verbunden waren. Damals zeigte schon Helferich auf Grund der von ihm angestellten Schiessversuche, unter Demonstration der bez. Präparate, dass an den Diaphysen der Röhrenknochen die Zerstörung in 800 Meter von der in 50 Meter nicht verschieden sei, und dass man in 800 Meter noch schwerste Diaphysenschüsse erwarten müsse. König trat dieser Meinung bei. Daraufhin stellte nun die Medicinalabtheilung des Kriegsministeriums ausgedehnte Schiessversuche an, deren Resultate in dem bekannten Werk niedergelegt sind. Sie ergaben, dass eine Berechtigung, die neue Waffe eine humane zu nennen, in Bezug auf die Knochenschüsse nicht vorliege, dass man bis über 2000 Meter

nur Splitterbrüche der Röhrenknochen zu erwarten habe. — Bei dieser Sachlage ist es nun von grossem Interesse, die neueste Veröffentlichung des auf diesem Gebiete verdienten Forschers zur Beleuchtung der Frage heranzuziehen.

Die vorliegende Arbeit basirt auf Schiessversuchen, die der Verfasser mit einer Selbstladepistole angestellt hat. In der Einleitung bezeichnet er die Frage nach dem zu erwartenden „kleinsten Kaliber" als noch schwebend und vindicirt den Kriegschirurgen das Recht und die Pflicht bei der Umwandlung der Handfeuerwaffen ein maassgebendes Urtheil abzugeben. Er bleibt dabei stehen, die Kleinkalibergewehre als humane Waffen zu bezeichnen, jetzt von dem Gesichtspunkt ausgehend, dass die zu erwartenden Weichtheilschusswunden günstigere Aussicht auf Heilung haben werden, als früher. Dann geht er auf die kurzen Feuerwaffen über und erklärt es nur als eine Frage der Zeit, dass der Armeerevolver aus der Heeresrüstung verschwinde und durch eine Selbstladepistole ersetzt werde. Er betont den Mangel der Treffsicherheit, welche eine Anwendung des Armeerevolvers nur auf 150 Meter zulasse, seine unbequeme Form und seine ungünstige Schwerpunktslage. Die von ihm empfohlene Pistole — in Form des Zehnladers — hat eine Länge von 29 Cm., ein Gewicht von 1180 Grm. Der Lauf, 14 Cm. lang, hat ein Kaliber von 7,6 Mm. und vier Züge. Ein geübter Schütze kann in der Secunde 6—7, und in der Minute 80—120 Schüsse abgeben. Die Patronen sind 35 Mm. lang und 10,7 Grm. schwer. Das Geschoss ist ein Stahlmantelgeschoss mit Hartbleikern, 13,8 Mm. lang, 5,5 Grm. schwer. Die Anfangsgeschwindigkeit beträgt 425 Meter und sinkt in 1000 Metern auf 115 Meter. Demnach würde seine Geschossleistung an der Mündung der des Gewehres auf 1000 Meter Entfernung entsprechen. Mit dieser Waffe führte Bruns in Gemeinschaft mit Assistenzarzt Dr. O. Wendel Schiessversuche aus auf Tannenholz, Eisenplatten, lebendes Pferd, sowie menschliche Leichentheile auf eine Entfernung von 50—300 Metern mit voller Pulverladung. Er stellte nun fest, dass die Waffe eine enorme Durchschlagkraft besitzt, dass die stärksten Pferdeknochen durchschlagen werden, und dass menschliche Röhrenknochen bis 300 Meter zertrümmert werden.

Die Ein- und Ausschussöffnung der Haut betrug 5—7 Millim. Die Schusskanäle in der Musculatur bildeten stets glatte, enge Röhren, deren Durchmesser das Kaliber des Geschosses nicht erreichte. Die Wirkung auf die Röhrenknochen studirte er mit Zuhülfenahme des Röntgen'schen Verfahrens, welches vortreffliche und deutliche Bilder ergab. Er fand so, dass die Wirkung der Selbstladepistole fast genau den Resultaten entsprach, welche die Medicinalabtheilung des Kriegsministeriums für die entsprechenden Entfernungen mit gleicher Geschossleistung festgestellt hat, sowohl bezüglich der Längenausdehnung, als auch ihrer Intensität. Gleichzeitig ergaben diese Schiessversuche eine Bestätigung der Thatsache, dass die Anwendung der vollen Pulverladung andere Resultate ergäbe, als die der abgebrochenen, und dass dieser Unterschied darin beruhe, dass die Zone der geringeren Geschosswirkung bei Schüssen mit abgebrochener Ladung bedeutend mehr heranrücke, und umgekehrt bei voller Pulverladung viel weiter hinausrücke.

Als Hauptvortheil des Selbstladersystems bezeichnet er, dass der Gebrauch der Waffe sich leichter und einfacher gestalte, indem es dem Schützen die Mehrzahl der zu jedem Schuss erforderlichen Handgriffe erspart und ihn in den Stand setzt, das Ziel unverrückt im Auge zu behalten. Weiterhin ist infolge des Rückstosslademechanismus, welcher derart functionirt, dass der Rückstoss das Abwerfen der verbrauchten und die Einstellung der neuen Patrone bewirkt, der Rückstoss für den Schützen kaum fühlbar. Auch die Durchschlagsleistung der Pistole ist eine gute, das Geschoss durchschlägt auf 10 M. 32 Cm. Tannenholz, sowie drei Eisenplatten von 2 Mm. Dicke. Es vermag in der Nähe drei hintereinander befindliche Gegner aus dem Gefecht zu setzen und erzeugt bis 100 M. und darüber Knochenverletzungen schweren und mittelschweren Grades.

Durch diese Versuche ist bewiesen, dass der Armeerevolver eine unsichere Kriegswaffe ist, während sich die Selbstladepistole als eine über alles Erwarten leistungsfähige Präcisionswaffe von grosser Treffsicherheit und gewaltiger Durchschlagskraft herausgestellt hat.

Durch die vorliegende Arbeit hat sich v. Bruns ein grosses Verdienst in der Aufklärung schwebender Fragen, vor Allem in der Hinsicht erworben, dass die abgebrochenen Ladungen nunmehr hoffentlich endgültig von der Beurtheilung der Schussverletzungen ausgeschlossen sind.

Dr. Tilmann.

2.

Technik und Verwerthung der Röntgen'schen Strahlen im Dienste der ärztlichen Praxis und Wissenschaft. Von Dr. O. Büttner und Dr. K. Müller zu Erfurt. (Encyclopädie der Photographie, Heft 28.) (146 S. Mit 29 Abbildgn. u. 5 Tafeln.)

Ein Buch über die Röntgen'schen Strahlen und deren Anwendung im Dienste des Arztes, die „Pyknoskopie und Pyknographie"; aber nicht nur für den Letzteren geschrieben, sondern auch für diejenigen Laien — Vertreter der Behörden und Genossenschaften, Mechaniker, Photographen —, welche sich über die Bedeutung der grossartigen Entdeckung für das wissenschaftliche und sociale Leben orientiren müssen.

Der 1. Theil behandelt die wissenschaftliche elektro-physikalische Grundlage der Entdeckung und das Praktisch-Technische zur rationellen Verwerthung. Die Verfasser geben Anleitungen und Winke aus ihrer in ausgedehnter Praxis gesammelten Erfahrung über Wahl, Aufstellung und Gebrauch der Apparate. Etwas befremdlich erscheint dabei der Rathschlag, als pyknoskopisches Zimmer womöglich das chirurgische Operationszimmer selbst zu wählen.

Im zweiten, dem klinischen Theil, werden behandelt: die Fremdkörper, Anatomie und Pathologie der Knochen, Diagnose der inneren Krankheiten; ferner die Verwendbarkeit der neuen Methode im Dienste des Staates, und zwar in der socialen, insbesondere Krankenkassen- und Unfall-Gesetzgebung und der Militärmedicin.

Zum Schlusse besprechen die Verfasser noch kurz die physiologische Wirkung der Röntgen'schen Strahlen und die einschlägigen, bisher gemachten Versuche. —

Bezüglich der Einzelheiten muss auf's Original verwiesen werden.

Dr. Ernst A. Zimmer-Berlin.

3.

Pathologie und Therapie der Perityphlitis. Von E. Sonnenburg. III. umgearbeitete und sehr erweiterte Auflage. Leipzig, F. C. W. Vogel. 1897.

Im März 1894 erschien Sonnenburg's Arbeit über Perityphlitis, im September 1895 war eine zweite Auflage nothwendig, jetzt liegt die dritte Auflage hier vor. Das ist ein gutes Zeichen für den Werth der Arbeit und nicht minder für die Strebsamkeit der deutschen Aerzte, welche in so grosser Zahl und immer wachsendem Kreise die monographische Bearbeitung der Perityphlitis zu studiren wünschen. Freilich der Gegenstand ist nicht allein hoch interessant, sondern auch von grösster praktischer Wichtigkeit; und die vorliegende Bearbeitung stammt von einem Fachmanne, welcher als einer der Ersten dem wichtigen Krankheitsgebiet seine Aufmerksamkeit zugewandt hat und unter glücklichsten Umständen an einem sehr grossen Material seine Studien machen konnte.

Das vorliegende Buch ist gegen die frühere Auflage vielfach bereichert: das schwierige Capitel der Differentialdiagnose ist eingehender bearbeitet, die Krankheitsfälle, welche bis zur Perforation des Appendix latent verlaufen, sind mehr beachtet und zusammengefasst; die Krankengeschichten sind nicht insgesammt am Schlusse, sondern als Gruppen den jeweiligen Abschnitten der Schilderung des pathologischen Processes beigegeben worden; durch 41 Textbilder und 6 Tafeln ist eine dankenswerthe und recht wohlgelungene Erleichterung des Verständnisses geliefert.

Bei der Besprechung der Therapie der Appendicitis werden die sogenannten Frühoperationen speciell gewürdigt, in zweckmässiger Weise die Scheidung in eine Behandlung der Anfälle und in eine Therapie der Krankheit als solcher (Radicalbehandlung) auseinandergehalten. Durch eine Verschiebung der Haut bei der Ausführung des Schnittes glaubt Sonnenburg die Entstehung von Bauchbrüchen in der Narbe, wenn auch nicht völlig zu vermeiden, so doch einschränken zu können; dem werden wohl die Chirurgen nicht ganz beistimmen können, denn die Haut ist so dehnbar, dass sie die Entstehung einer Hernie niemals verhindern wird. Aber durch zum Theil stumpfe und in der Richtung der Faserung erfolgende Trennung der Bauchwandmuskeln und entsprechende sorgfältige Wiedervereinigung, wenn eine solche möglich ist, kann man die Bauchbrüche fast sicher vermeiden, wie Referent nach vielseitigen Erfahrungen versichern kann.

So sei denn das Buch in seiner vervollkommneten Gestalt von Neuem aufs Wärmste empfohlen. Ein geschicktes, zielbewusstes operatives Vorgehen bei Perityphlitis, besonders bei den recidivirenden Fällen, gehört zu dem Befriedigendsten, was wir Chirurgen erleben.

Helferich.

VI.

Aus dem Krankenhause der Diakonissenanstalt zu Zürich.

Ueber Harnblasenbrüche.

Von

Dr. Friedrich Brunner,

Chefarzt der chirurgischen Abtheilung.

Die Brüche der Harnblase, die früher und bis in die allerneueste Zeit noch als eine grosse Seltenheit betrachtet wurden, so dass sie in den neueren, bekannten, deutschen Lehrbüchern der Chirurgie von König, Albert, Tillmanns — eine rühmliche Ausnahme macht der ältere Bardeleben — mit einigen Zeilen abgethan werden, haben gegenwärtig bedeutendes Interesse wachgerufen. Bei der grossen Zahl von Operationen zum Zwecke der radicalen Heilung von Hernien und namentlich bei der Art und Weise, wie bei diesen Eingriffen die Oeffnung im Bauchfell (möglichst hoch oben) verschlossen wird, begegnet es dem Operateur nicht mehr all zu selten, dass er, meist unvermuthet und, wie die Casuistik lehrt, in unangenehmer Weise mit der Harnblase in Conflict geräth. Es sind deshalb in den letzten Jahren eine ziemliche Zahl von Fällen von sogenannten Blasenhernien, die fast alle bei Operationen gefunden wurden, veröffentlicht worden, und die Frage hat eine so grosse actuelle Bedeutung gewonnen, dass es gestattet sein mag, trotzdem vor Kurzem in dieser Zeitschrift die Abhandlung von Dr. Hermes[1]) erschienen ist, gleichsam als Fortsetzung dieser Arbeit und der früheren von Aue[2]) einen weiteren Beitrag zur Kenntniss der Blasenbrüche zu veröffentlichen.

Eigentlich war es meine Absicht, die ganze Casuistik seit Aue zusammenzustellen und zu verarbeiten. Beim Sammeln derselben ging jedoch viel Zeit verloren, und so ist mir Herr Dr. Hermes zuvorgekommen. Immerhin ist es mir gelungen, für denselben Zeitraum — bis Ende 1896 — die doppelte Zahl von Fällen wie Dr. Hermes aufzufinden. Die von diesem Autor nicht aufgeführten

1) Deutsche Zeitschrift f. Chirurgie. Bd. XLV. S. 245.

2) Ebenda. Bd. XXXV. S. 351.

Krankengeschichten finden sich am Schlusse meiner Arbeit zusammengestellt, mit einem eigenen Fall, der die Anregung gab, mich mit diesem Thema zu beschäftigen. In den 3 Arbeiten von Aue, Hermes und mir findet sich eine Casuistik von ca. 180 Fällen aus aller Herren Ländern, auf über 100 Jahre zurückreichend, wie ich hoffe, in ziemlicher Vollständigkeit zusammengestellt. Dieses reiche Material habe ich meinen Ausführungen zu Grunde gelegt und an der Hand desselben werde ich einige Punkte näher beleuchten, die für Theorie und Praxis der Blasenbrüche von grosser Bedeutung sind und hoffentlich die chirurgischen Lehrbücher veranlassen werden, die Blasenhernien nicht mehr so stiefmütterlich wie bisher zu behandeln.[1]) Der Einfachheit wegen bezeichne ich die casuistischen Belege mit der Nummer, unter welcher sie bei den drei erwähnten Autoren aufgeführt sind, mit Voranstellung des Anfangsbuchstabens des betreffenden Autors, so dass z. B. A 50 den Fall 50 der Aue'schen Casuistik bedeutet.

Die Fälle, welche ich gesammelt habe, sind in chronologischer Reihenfolge nach dem Datum ihrer Publication in möglichster Kürze angeführt, wobei das Nebensächliche, das nichts mit dem Blasenbruche zu thun hat, weggelassen wurde, dagegen alles auf denselben Bezügliche möglichst präcise wiedergegeben wurde. Die Fälle bei Hermes sind meist sehr vollständig und ausführlich aufgeführt. Leider lässt sich das nicht sagen von der Casuistik von Aue. Abgesehen davon, dass sich darunter ältere, sehr mangelhaft beschriebene, ja zweifelhafte Fälle finden, sind, vielleicht infolge Uebertragung der Arbeit von einer Sprache in die andere — sie erschien erst russisch, dann deutsch — vielfache Ungenauigkeiten und Widersprüche mit untergelaufen (siehe z. B. Fall A 17 Ledran oder A 25, wo der Bruch sich nicht im Laufe von 5 Tagen, sondern von 5 Jahren entwickelte, u. dgl. mehr). Einige sehr interessante Krankengeschichten sind allzukurz und ungenau wiedergegeben (z. B. A 39), endlich ist ein Fall doppelt aufgeführt. Derselbe (A 38) wurde zuerst von Roux mitgetheilt, dann ausführlich von Duchaussoy (A 39) beschrieben, betrifft aber offenbar denselben Patienten. Man ist daher bei den Fällen von Aue vielfach gezwungen, auf das Original zurückzugreifen.

Die Geschichte der Blasenhernie

anbelangend, möchte ich hier einen über 100jährigen Irrthum berichtigen. In allen Abhandlungen über Blasenhernie steht nach

1) Auch in der betreffenden Lieferung der Deutschen Chirurgie (Unterleibsbrüche von B. Schmidt) finden sich nur kurze und nicht immer ganz zutreffende Angaben über Blasenbrüche.

verdier zu lesen, dass Giovanni Domenico Sala ums Jahr 1520 den ersten Fall von Blasenbruch beobachtet habe, so sei es in den Histories anatomiques des Thomas Bartholin zu lesen. Nun muss sich aber Verdier[1]) bei aller sonstigen Gründlichkeit um etwa 100 Jahre geirrt haben. In den Histor. anatomic centur. IV hist. 28 des Thomas Bartholin (der natürlich lateinisch schrieb und von 1616—1680 lebte) wird ohne Angabe einer bestimmten Jahreszahl erzählt, dass Jo. Dom. Sala „Praeceptor olim et amicus noster" in Venedig einen Mann mit Blasenbruch gekannt und später secirt habe. G. D. Sala, Prof. der Medicin in Padua, lebte aber von 1579—1644.[2]) Es wird sich also wohl ums Jahr 1620 und nicht 1520 zugetragen haben, dann kann Sala noch der Lehrer und Freund des Bartholin gewesen sein.

Die Ehre, als Erster einen Blasenbruch beobachtet und gut beschrieben zu haben (A 2), gebührt daher nicht Sala, sondern unserem berühmten Landsmann Felix Plater[3]) in Basel, der von 1536 bis 1614 lebte. Die von Verdier angegebene Jahreszahl 1550 ist aber nicht genau zu nehmen, da zu dieser Zeit Plater noch zu jung gewesen wäre. Im Original steht keine Jahreszahl.

Die Literatur über Blasenhernie findet sich angeführt bei Verdier, Aue, Hermes, ferner bei Beiser[4]), Imbert[5]) und Meyenberger[6]), im weiteren ergiebt sie sich aus den Nachweisen der Casuistik. Betonen möchte ich nur noch, dass den Blasenbrüchen von jeher in Frankreich ganz besondere Aufmerksamkeit geschenkt wurde. Es geht dies schon daraus hervor, dass von den 180 Fällen, 76, also $^2/_5$ in der französischen Literatur enthalten sind, gegen 46 in der deutschen und 34 in der englischen. Die übrigen Fälle sind in italienischer, spanischer, russischer und polnischer Sprache veröffentlicht. In neuester Zeit sind zwei umfassende französische Monographien erschienen, von Imbert[7]): „Ueber die inguinale Cystocele", und von Legrand[7]): „Ueber die crurale Cystocele".

Pathologische Anatomie.

Es ist nicht unnütz, eine Definition der Blasenhernie vorauszuschicken. Unter Blasenhernie oder Cystocele verstehen wir das Aus-

1) Memoires de l'acad. royale de chirurgie. 1753.
2) Gurlt u. Hirsch, Biograph. Lexic. Bd. V. S. 150.
3) Observat. libr. III. p. 848. Edit. 1641.
4) Die Lehre von den Blasenbrüchen. Diss. Giessen 1867.
5) De la cystocèle inguinale. Annales des malad. des org. genit-urin. 1896. p. 398.
6) Ueber Leistenblasenbrüche. Diss. Zürich 1893.
7) De la cystocèle crurale. Thèse de Paris. 1896.

treten eines grösseren oder kleineren Theiles der Harnblase durch irgend eine Bruchpforte, ohne Rücksicht darauf, ob der ausgetretene Blasentheil von Peritoneum bekleidet sei oder nicht. Wir brauchen hier also das Wort Hernie nicht im Sinne Linhardt's, der das Vorhandensein einer Bauchfellausstülpung, eines Bruchsackes, für den Begriff der Hernie als wesentlich erklärt und deshalb die Blasenbrüche nicht als eigentliche Hernien, sondern als Vorfälle angesehen haben wollte. Es ist jedoch viel praktischer und entspricht eher dem Sprachgebrauch, wenn wir für das vorliegende Thema den Begriff Bruch weiter fassen und ihn nicht abhängig machen vom Verhalten des Peritoneums. Nothwendig dagegen ist zur Abgrenzung gegen die sogen. Cystocele vaginalis, welche eigentlich richtig als Prolapsus vesicae vaginalis bezeichnet werden sollte, das Vorhandensein einer Bruchpforte. Unter dem Ausdrucke Cystocele ist daher im Folgenden nie die Cystocele vaginalis, sondern der durch obige Definition umschriebene Blasenbruch zu verstehen.

Die Blase kann durch sämmtliche Bruchpforten, welche sich in der Beckengegend finden, durch den Inguinalkanal, durch den Schenkelring, durch den Beckenboden, durch das Foramen obturatum, durch das Foramen ischiadicum, ja sogar durch die Linea alba austreten, und es lassen sich hiernach die Cystocelen eintheilen in inguinale, crurale, perineale, obturatorische, ischiadische und solche der Linea alba. Die letzten 4 Arten sind nur in älteren, zum Theil sehr mangelhaften Krankengeschichten, oft nur nach Erscheinungen am Lebenden beschrieben, so dass sich in anatomischer Beziehung nicht viel mehr ergiebt, als die Thatsache, dass die Blase auch durch diese Bruchpforten austreten und bei Bruchoperationen eventuell daselbst angetroffen werden kann. Es verlohnt sich daher nicht, näher auf dieselben einzugehen. Aus der neueren Zeit, d. h. etwa vom Jahre 1860 ab, ist kein Fall dieser seltenen Cystocelen mehr veröffentlicht worden. Im Folgenden ist daher fast ausschliesslich von inguinalen und cruralen Blasenbrüchen die Rede, welche sich, wie im Voraus constatirt werden mag, fast in jeder Beziehung gleich verhalten und sich nur durch die verschiedene Bruchpforte von einander unterscheiden.

Nicht immer tritt die Blase in derselben Weise durch die Bruchpforte. In den meisten Fällen gleitet der seitliche Blasenrand, der vom Bauchfell nur theilweise bedeckt ist, da dasselbe sich hier auf die vordere und seitliche Bauchwand überschlägt, durch den Inguinal- oder Cruralkanal. Es geschieht daher, dass, wenn dieser Blasentheil sich in eine der beiden Bruchpforten einsenkt, er entweder gar keinen

Peritonealüberzug besitzt oder doch nur theilweise mit Peritoneum überzogen ist. In letzterem Falle steigt das der Blase anliegende Bauchfell mit durch die Pforte hinab und bildet neben der Blase eine Ausstülpung, einen wahren Bruchsack. Indem wir die Benennung von Jaboulay und Villard[1]) acceptiren, unterscheiden wir daher nach dem Verhalten des Bauchfelles die extraperitoneale Cystocele, bei welcher die Blase allein durch die Bruchpforte getreten ist und nirgends von Bauchfell überzogen ist, und die paraperitoneale Cystocele, bei welcher neben der Blase noch ein grösserer oder kleinerer peritonealer Bruchsack, der theilweise der herniösen Blase anliegt, vorhanden ist. Hierzu kommt als 3. Art die intraperitoneale Cystocele, bei der nicht der seitliche Rand, sondern der Scheitel der Blase, der in diesen Fällen vollständig mit Peritoneum überzogen ist, sich in einen Bruchsack eingesenkt hat. In diesem Falle liegt die Harnblase in einem wahren Bruchsack drin, wie Darm oder Netz in der gewöhnlichen Hernie, während bei den beiden ersten Arten die Blase in derselben Weise, wie der Bruchsack selbst, oder wie etwa der extraperitoneale Theil des Coecums durch die Bruchpforte tritt. Die Unterscheidung der Blasenbrüche in diese 3 Arten hat nicht nur theoretisches, sondern auch praktisches Interesse, indem es bei der Operation eines Blasenbruches sehr wichtig ist, genau diese Beziehungen des Bruchfelles zur herniösen Blase zu kennen. Die 3 Arten sind nicht streng von einander geschieden, sondern zeigen Uebergangsformen.

Die intraperitoneale Cystocele ist sehr selten, es sind nur fünf sichere Fälle bekannt, 4 Inguinal- (A 49, 51, H 11, B 28) und eine Cruralhernie (B 52). Bei den Inguinalbrüchen handelte es sich stets um grosse, kindskopf- bis mannskopfgrosse ins Scrotum hinabsteigende Bruchsäcke, deren Inhalt, neben Därmen, hauptsächlich aus der dilatirten, zu ihrem grössten Theil prolabirten Harnblase bestand. Der Leistenkanal war sehr weit, z. B. 8 Cm. im Durchmesser (A 51); in der Gegend des inneren Randes der Bruchpforte schlug sich das Peritoneum der Blase auf den Bruchsack über und die Blase war um eine horizontale Axe so gedreht, dass ihre Spitze (mit Urachus in A 49) nach unten in den Bruchsack hinein, ihre hintere Wand nach vorn und ihre vordere nach hinten sah. Sie legte sich also wie eine umgeklappte Mütze in den Bruchsack hinein, daher die Franzosen dieser Art von Blasenbruch den Namen Cystocèle par bascule beilegten. Der Blasenhals war in die Länge gezogen, die Prostata emporgehoben (A 51), ja sogar ganz in den Bruchsack ausserhalb der

1) Des hernies inguin. et crur. de la vessie. Lyon médic. 1895. p. 239.

Bauchhöhle gezogen (B 28). Vielleicht gehört hierher noch der Fall B 62. — In einem cruralen Bruchsack traf Gibson (B 52) ein sackförmiges, überall mit Peritoneum überzogenes Gebilde an, das er mit Bestimmtheit für die Blase ansprach: In wiefern der Fall H 58 hierher gehört, werde ich weiter unten erörtern. Wenn Lejars und nach ihm Hermes angeben, Walther habe einen 2. Fall beobachtet, so beruht dies auf einem Irrthum, zu dem die doppelte Anführung des Walther'schen Falles (unter Addenda) in der Thèse Bourbon Anlass gegeben hat. Ebenso hat nicht Berger, sondern Leroux (A 51) einen Fall beobachtet.

Die extraperitoneale Cystocele ist ebenfalls nicht häufig, sichergestellt durch die Section sind 6 Fälle (A 40, 52, 55, B 23, 24, 39). Bei den übrigen Fällen (A 60, H 13, 14, 25, 27, 49, B. 4, 14, 29, 40, 51, 57) gelang es während der Operation nicht, einen Bruchsack zu entdecken; doch ist es fraglich, ob in diesen Fällen allen wirklich kein Bruchsack vorhanden war, denn derselbe kann sehr klein sein und wurde schon wiederholt, nachdem er bei der Operation intra vitam übersehen worden war, bei der Section nachgewiesen (H 4, 5, B 55). Diese Blasenbrüche mit nur kleinem begleitenden Bruchsacke bilden den Uebergang von den paraperitonealen, zu denen sie streng genommen gehören, zu den extraperitonealen. Es ist wichtig, sie zu kennen, damit bei einer Operation die kleine Bauchfellausstülpung nicht übersehen wird, denn dieselbe kann, wenn sie eröffnet und nicht erkannt und versorgt wird, bei gleichzeitiger Blasenverletzung die Eingangspforte für Infection der Bauchhöhle bilden (H 5, B 55). — Der vorgefallene Blasentheil war meist klein, taubenei- bis faustgross, nur in Fall A 52 befanden sich 2 Drittel, in Fall B 39 fast die ganze — übrigens nur orangegrosse — Blase ausserhalb der Bauchhöhle. Mit Ausnahme von A 60 und B 29 waren alles Inguinalhernien.

Weitaus am häufigsten (soweit die Angaben der Krankengeschichten es feststellen lassen, ca. 100 Fälle) ist die paraperitoneale Cystocele. Ich wähle diesen, wie erwähnt, von Jaboulay und Villard herrührenden Ausdruck, weil er mir am einfachsten und unverfänglichsten erscheint. Die Bezeichnung Enterocystocele oder Blaseneingeweidebruch ruft die Vorstellung des gleichzeitigen Vorkommens von Eingeweiden und Blase in demselben Bruchsack hervor, was gerade bei dieser Art Blasenbruch nicht zutrifft. Die Umschreibung, theils extra-, theils intraperitoneal gelegen (Hermes) entbehrt der nöthigen Kürze. Von grosser Bedeutung ist die gegenseitige Lage von Bruchsack und Blase. Bei der inguinalen Blasenhernie liegt die Blase constant nach innen und hinten (medial

und dorsal) vom Bruchsack, was leicht zu begreifen ist, da, wenn die Blase sich nach dem Leistenkanale ausdehnt, sie denselben am inneren unteren Umfange erreicht. Bei der Cruralhernie sind die Verhältnisse ganz ähnliche, es liegt dort die Blase vielleicht etwas ausgesprochener an der inneren Seite des Bruchsackes, auch wohl an dessen innerer oberer Seite (B 30). Nur in 2 Fällen war das Lageverhältniss anders: bei einem Inguinalbruche (H 29) lag ein fingerförmiges Blasendivertikel nach aussen und unten vom Bruchsack (and outside the sac and lying external to it and slightly below it was a long process etc.) in H 56, bei einem Cruralbruch, lag die Blase nach aussen. In diesen beiden Fällen muss eine Art Kreuzung zwischen Blasendivertikel und Bruchsack stattgefunden haben, wie das bei dem genauer von Hermes besprochenen Fall H 56 in der That constatirt werden konnte. (Hermes [1]) spricht irrthümlich von einem Leistenbruch.)

Der Bruchsack wird bei den paraperitonealen Blasenbrüchen oft leer oder mit Dickdarm oder Dünndarm oder Netz als Inhalt gefunden. In 2 Fällen (H 18, B 22) fanden sich die der Blase benachbarten Tube und Ovarium, einmal (B 59) ein Ovarium im Sacke.

Das Verhältniss zwischen der Grösse des Bruchsackes und der vorgefallenen Blase ist sehr verschieden. Neben einer winzigen Bauchfellausstülpung ist bald eine beträchtliche Cystocele vorhanden, bald verhält es sich umgekehrt. In den meisten Fällen jedoch hatte die Blasenhernie eine geringere Ausdehnung als der Bruchsack und bildete gleichsam nur eine Verdickung oder Duplicatur dessen medialer, dorsaler Wand — ein Befund, dem grosse Bedeutung für die Diagnose der Cystocele während einer Operation zukommt.

Bei der inguinalen Cystocele haben wir auf den Weg zu achten, den die Blase bei ihrem Austritt aus der Bauchhöhle verfolgt. Sie kann nämlich wie ein gewöhnlicher Bruch durch die äussere oder innere Leistengrube, nach innen oder nach aussen von der Art. epigastrica in den Leistenkanal treten. Es giebt eine äussere und eine innere inguinale Cystocele. Während früher diese Unterscheidung, die nicht ganz ohne praktischen Werth ist, nur bei der Section gemacht werden konnte, erlaubt es heute die Radicaloperation, besonders das Verfahren von Bassini, die Verhältnisse in vivo festzustellen. Aeussere inguinale Blasenhernien scheinen meist in Begleitung von Bruchsäcken vorzukommen, also der paraperitonealen Varietät anzugehören (A 39, H 15, 43, B 25, 45), doch ging bei H 14 die Blase allein durch den inneren Leistenring, ohne dass ein Bruch-

1) l. c. p. 257. Siehe auch Sonnenburg im Virchow-Hirsch'schen Jahresbericht. 1894. II. p. 567.

sack gefunden werden konnte. Die inneren inguinalen Blasenhernien sind zum Theil extraperitoneale (H 13, B 23, 24), zum grösseren Theil wohl paraperitoneale, obwohl dies nur ausnahmsweise den Krankengeschichten zu entnehmen ist (B 3, 51, 55). Es ist aber a priori wahrscheinlich, dass die Blase öfter mit einer directen Eingeweidehernie (sit venia verbo!) austritt, indem ja im Allgemeinen für die Blase der Weg durch die mittlere Leistengrube der nähere ist, und indem die Leistenbrüche, die hier in Betracht kommen, weil erst im höheren Alter entstanden, meist innere sind (?). Hierauf hat wohl auch die Angabe von König[1]) Bezug, dass sich verhältnissmässig häufig ein Blasendivertikel als Inhalt einer inneren Leistenhernie finde. Wiederholt wurde beobachtet, dass eine äussere Eingeweidehernie auf einen inneren Blasenbruch stiess, beide also durch die Art. epigastrica (H 42, B 41, 42, 43, 44), auch wohl durch ein längeres Stück der hinteren Wand des Inguinalkanales (H 9, 12, 46) getrennt waren. In einigen Fällen ist angegeben, dass die Blase nicht durch den Leistenkanal, sondern durch eine besondere Oeffnung der Bauchdecken sich entwickelt habe, so durch eine transversale Oeffnung nach innen vom Leistenkanal (H 9) oder durch einen Schlitz der Bauchdecken median und nach oben vom äusseren Leistenring (H 12), am äusseren Rande des Rectus durch die Aponeurose des M. obliquus (H 13), durch einen Schlitz in den sehnigen Fasern des Obliquus int. (H 25), endlich nach einwärts vom Leistenkanal am lateralen Rectusrande durch die Aponeurose des M. obliquus. Jedenfalls ist auch in diesen Fällen die Blase an der inneren Seite der Art. epigastrica durch die mittlere Leistengrube gedrungen, ähnlich den inneren Leistenbrüchen, zu denen ich sie ohne Weiteres zähle. Es scheint aber, dass die Blase manchmal zu ihrem Austritt aus der mittleren Leistengrube einen anderen Weg einschlägt, als die gewöhnliche innere Leistenhernie. Hierfür spricht die positive Angabe Roth's (H 12), während die Angaben in den anderen Fällen mir weniger sicher erscheinen. Es scheint mir nicht ausgeschlossen, dass es sich hier um einen Austritt durch die hintere Wand des Leistenkanales, durch welche bekanntlich die innere Leistenhernie austritt, gehandelt hat, und dass die Fascia transversa mit den M. obliqui verwechselt worden ist. Uebrigens scheinen auch in der hinteren Wand des Leistenkanales Muskelfasern vorzukommen. Die Angaben der anatomischen Lehrbücher decken sich hier nicht.[2]) Eine Verwechslung wäre dann um so leichter denkbar.

1) Lehrbuch. Bd. II. S. 418. 6. Aufl.

2) Siehe z. B. die Beschreibung des Leistenkanales im anatomischen Atlas von Spalteholz und im Cursus der topographischen Anatomie von Rüdinger.

Die Grösse des herniösen Blasentheiles variirt bedeutend. Es kann nur ein kleines Divertikel in Gestalt eines schmalen Zipfels oder einer seichten Ausbuchtung in die Bruchpforte eingedrungen sein, es kann aber auch der grösste Theil der Blase ausserhalb der Bauchhöhle liegen; dies letztere war der Fall bei den inguinalen intraperitonealen Cystocelen, ferner bei A 52, B 1, 7, 39, wohl auch bei anderen grossen Blasenbrüchen, welche nicht zur Section kamen (B 2, 11). Im Allgemeinen jedoch ist nur ein mässiger Theil der Blase vorgefallen. — Nicht nur die Blase, sondern ein (B 39, 61), ja beide Ureteren (A 51) können ausserhalb die Bauchhöhle gezerrt sein und jenseits der Bruchpforte in die Blase einmünden. Bei den inguinalen Hernien A 51, B 39 erklärt sich dies Verhalten durch die Grösse des herniösen Blasentheiles, bei der kleineren Cruralhernie, B 61, wohl daraus, dass in den Cruralring ein tiefer, näher der Ureterenmündung gelegener Theil der Blase eintritt. Der Urachus wurde in A 3, 4, 49, B 6 im Bruche gefunden. Verdier (A 4) bildet ihn sehr schön ab. Es ist in der That, wie Imbert bemerkt, auffällig, dass in den neueren Krankengeschichten, mit Ausnahme von A 49 (Fall Krönlein), sein Vorkommen nicht mehr erwähnt ist. Nur Treves (H 31) sagt, dass man aus der Anordnung der Muskelfasern habe annehmen müssen, dass der Scheitel der Blase vorliege. Oft mag der Urachus schwer oder garnicht zu erkennen gewesen sein (B 39). Einmal lag, wie schon erwähnt, sogar die Prostata ausserhalb der Bauchhöhle.

Die Verbindungsstelle zwischen intrapelvischem und herniösem Theil der Blase ist bald sehr eng, nur für einen Sondenknopf durchgängig (B 4), bald weiter, aber deutlich abgeschnürt, so dass die ganze Blase die Form eines Zwerchsackes hat, dessen eine Hälfte im Becken, dessen andere aussen liegt, und dessen Concavität das Os pubis umgreift (A 40, H 5, B 1), bald ist keine deutliche Abschnürung da, sondern die Blase geht unmerklich in die Hernie über (H 6, B 33). Dafür, dass das Zwischenstück ganz veröden könne, habe ich nirgends einen sicheren Beweis finden können (s. Güterbock, Zeitschr. f. Chirurgie. Bd. XXXII. S. 301). Es wurden zwar bei H 4 und H 14 unmittelbar vor der Blasenausstülpung Cysten mit serösem Inhalt gefunden, deren Natur aber durchaus zweifelhaft blieb. Auch in dem von Hermes angeführten Fall von Holländer fand sich ein kleines Cystchen vor dem Blasenzipfel.

Die Wandung des vorgefallenen Blasentheiles war bald normal, bald war sie dick hypertrophisch (A 40, H 9, 11, 15, 30, B 5, 9, 22, 29) bei B 39, wohl infolge Reizes durch einen Stein, sogar 3 Cm. dick.

In anderen Fällen (A 49, 58, H 12, 33, 42, B 33, 40, 46) war sie dünn und sehr zerreisslich, so dass sie oft beim blossen Anziehen einriss. Häufig konnten deutliche, sich kreuzende Muskelfasern in der Wand constatirt werden (z. B. H 49, B 51, 59), in anderen Fällen (H 30, 33, B 60) war dies unmöglich, und die Wand schien nur aus Mucosa zu bestehen. Infolge von Cystitis und Stagnation des Urins im Divertikel (Einklemmung?) war die Wand in A 52, H 5, B 6 eitrig infiltrirt und gangränös.

Die Häufigkeit der Fettablagerung um die Cystocele kann ich ebenso wie Hermes und Andere bestätigen. Ich fand sie 54 mal, darunter fünfmal bei Cruralhernien, ausdrücklich erwähnt, während nur achtmal ausdrücklich gesagt wird, dass kein Fett um die herniöse Blase vorhanden gewesen sei. Wenn auch letztere Zahl vielleicht zu klein ist, da noch in anderen Fällen, in denen nichts bemerkt ist, das Fett gefehlt haben mag, so geht doch auch aus diesen Zahlen das häufige Vorkommen der Fettablagerung hervor. Ob aber dieses Fett immer eine besondere Beschaffenheit hat, die es von anderem Körperfett unterscheiden lassen, wie viele Autoren meinen, geht denn doch aus den Angaben der Casuistik nicht ganz sicher hervor. Dieselben variiren zu sehr. Ich habe mir bei einer Anzahl von Leichen das prävesicale Fett angesehen und habe keinen wesentlichen Unterschied vom übrigen Körperfett feststellen können. — Das Fett bildet bald eine gleichmässige, mehr oder weniger dicke Schicht um den Blasenbruch (A 40, B 23, 24), bald sitzt es in einzelnen Träubchen oder Zotten (H 2, 15, 50) der Blasenwand auf, bald sind förmliche Geschwülste von Haselnuss- bis Hühnereigrösse vorhanden, hinter denen oder in deren Inneren die Blasenausbuchtung sitzt (H 13, 23, 26, 38, 47, B 18, 26, 35, 42—46). Das Fett ist bald weich (A 55, B 8), bald sehr resistent (A 33, 56), von bindegewebigen Septen durchzogen. Es soll ferner eine besondere Färbung besitzen, die aber verschiedene Nuancen aufweist, so wird sie als grau (H 18), graugelb (H 52), hellgelb oder citronengelb (H 24, 25, 47, 48, B 16) geschildert. In meinem eigenen Falle (B 63) war nur wenig Fett um die Blase vorhanden, und eine besondere Färbung desselben ist mir nicht aufgefallen. Immer haftet das Fett ausserordentlich fest der Blasenoberfläche an, so dass beim Versuch, die Blase aus demselben auszuschälen, sehr häufig die letztere eingerissen wurde. Bei der paraperitonealen Cystocele waren Blase und Bruchsack oft in ein und dieselbe Fettmasse eingepackt, in anderen Fällen befand sich um die Blase an der medialen Seite des Bruchsackes eine besondere Fettanhäufung. Dass in dem Fette sich kleine Cysten befinden sollen,

wie Lucas Championière[1]) meint, finde ich nirgends angeführt. Auch eine bruchsackähnliche Umhüllung des Fettes erwähnen nur Ostermeyer, Roth und Sebileau (B 18).

In 12 Fällen (A 1, 5, 8, 9, 10, 18, 19, 24, 27, 32, 41, B 39) fanden sich ein oder mehrere (bis 4) Steine im Blasenbruch. Dieselben bildeten sich wohl an Ort und Stelle aus dem im Bruche stagnirenden Urin und gelangten nicht etwa aus der Blase in den Bruch. Mit Ausnahme von B 39 sind alles ältere Fälle, in welchen gerade der Stein, indem er gefühlt wurde oder herauseiterte, auf die richtige Diagnose führte.

Die Cystocele kann doppelseitig auftreten (A 13, 15, 46, B 24, 55, alles Inguinalhernien), doch sind nur die letzten 3 Fälle durch Section sichergestellt. Häufig bestand neben einem inguinalen Blasenbruche der einen Seite eine Eingeweidehernie der anderen Seite, und zwar 20mal ebenfalls ein Leistenbruch, einmal ein Schenkelbruch. In einem Falle (H 33) fand sich neben einer inguinalen Cystocele eine gleichseitige Cruralhernie. Auch Hydrocele ist neben Blasenbruch beobachtet, bald auf derselben Seite (B 1, 48), bald auf der anderen (H 50, B 40).

Einen merkwürdigen Fall stellt B 13 dar: Hier wurde zuerst eine inguinale Cystocele operirt, nach einem Jahr bildete sich eine gleichseitige crurale Cystocele, die ebenfalls operirt wurde. Meyenberger meint, dass die Blase nach der 1. Operation nicht mehr durch den narbigen Verschluss des Leistenkanales zu dringen vermochte und einen Ausweg unter dem Lig. Pouparti durch den Schenkelring suchte. Es waren jedoch bei dieser Patientin 3 Operationen von nicht ganz klarem Charakter gemacht worden und dadurch vielleicht die anatomischen Beziehungen zwischen Leisten- und Schenkelkanal alterirt worden.

Die oberflächlichen Decken und Schichten über der Cystocele sind natürlich dieselben wie bei gewöhnlichen Inguinal- und Cruralhernien. Der Samenstrang tritt meist in keine Beziehungen zur Cystocele. Er lag nach hinten oder aussen von derselben (A 3, 37, 40, H 13, 42, B 9) einmal hinten und innen (H 15). Nur bei A 39, H 15, 38 war er enger mit dem Blasenbruch verwachsen.

Der in der Beckenhöhle gebliebene Theil der Blase ist um so kleiner, je grösser der extrapelvische Theil ist. Er kann zu einem Kanal ausgezogen sein, der direct in die Hernie führt (B 39).

1) In Thèse Bourbon.

Nicht nur bei den intraperitonealen Brüchen, auch bei grossen para- und extraperitonealen kann der Blasenhals in die Länge und Höhe gezogen, die Prostata emporgehoben und so gedreht sein, dass ihre Vorderfläche nach unten, die hintere nach oben sieht (A 39, B 1).

An dem übrigen Theil der Harnorgane finden sich pathologische Befunde, welche bei der Aetiologie eine Rolle spielen: Stricturen der Harnröhre, Prostatahypertrophie, Cystitis, Hypertrophie und Dilatation der Blase, Dilatation der Ureteren und Nierenbecken, Pyelitis, Nierenabscesse u. dergl. Letztere Zustände können allerdings auch Folge der Hernie sein, wenn die Ureteren ausserhalb der Bauchhöhle in die Blase münden und in der Bruchpforte comprimirt werden (A 51, B 39).

Mit Hermes stimme ich überein, dass in vielen Fällen, die als Cystocele beschrieben sind, ein Kunstproduct vorlag, dass es sich gar nicht um eine präformirte, sondern um eine operative Blasenhernie handelte (Cystocèle opératoire der Franzosen). Der 1. Operateur, der hierauf aufmerksam machte und seinen Fall so taxirte, scheint Demoulin[1]) gewesen zu sein, dessen drastische Aeusserung in der Casuistik (B 16) wiedergegeben ist. Auf die Möglichkeit der künstlichen Erzeugung der Blasenhernie ist lange Zeit nicht geachtet worden, erst in neuerer Zeit geben einige Autoren direct an, dass es sich in ihren Fällen nicht um präformirte, sondern um operative Cystocele gehandelt habe (H 43—45, B 16, 22 [2. Fall]). Auch in anderen Fällen, in denen der Autor diese Ansicht nicht äusserst, ist es wahrscheinlich, dass operativer Blasenbruch vorlag (H 1, 7, 31, 48, B 17). Indess wäre es schwierig, nach den Angaben der Krankengeschichten eine sichere Ausscheidung dieser Fälle vorzunehmen, es wäre nur mit einer gewissen Willkür möglich, da sich der operative Ursprung nach den Beschreibungen meist nur vermuthen, aber nicht sicher nachweisen lässt. Meinen eigenen Fall rechne ich bestimmt zur Kategorie der künstlichen Blasenbrüche. Die Thatsache, dass die Blasenbrüche in neuerer Zeit häufiger gefunden werden und in früheren Lebensaltern vorkommen, wie aus meiner unten folgenden Statistik, sowie aus derjenigen von Hermes zu ersehen ist, beruht nicht allein auf der grösseren Zahl der Radicaloperationen, sondern hat ihren Grund auch in der Art der Ausführung der Operation. Je mehr der Bruchsack angezogen wird, je mehr Peritoneum aus der Bauchhöhle herausgezogen wird, desto leichter folgt schliesslich die Blase dem Zug und erscheint im Operationsgebiet.

1) Thèse Piquet.

Es sind eigentlich, wie auch Hermes andeutet, zweierlei Arten von operativer Cystocele zu unterscheiden, solche, bei welchen vor der Operation die Blase durchaus nicht in der Bruchpforte lag (eigentliche operative Blasenbrüche) und solche, bei welchen sie schon vor der Operation in der Bruchpforte sich befand, infolge Recidivirung eines Bruches nach vorausgegangener Bruchoperation (postoperative Blasenhernie, französisch Cystocèle postopératoire). Hierher gehört der Fall von Kummer (H 10) und auch wohl H 17, 33, B 45. Mit Ausnahme ihrer Aetiologie unterscheiden sich diese Fälle aber in gar nichts von den gewöhnlichen präformirten Blasenbrüchen, weshalb wir uns hier nicht weiter mit ihnen zu befassen haben.

In Zukunft wird es nöthig sein, die Fälle bei der Operation genau auseinanderzuhalten und sich jedesmal zu vergewissern, ob es sich um eine präformirte oder um eine operative Cystocele handelt, und zwar nach folgendem Criterium: Liegt, wenn man mit dem Zuge am Bruchsacke nachlässt, und derselbe in seine natürliche Lage gebracht ist, kein Stück der Blase mehr in der Bruchpforte — hinter derselben kann es noch sichtbar bleiben —, so liegt operative Blasenhernie vor. Bleibt aber das Blasenstück innerhalb oder sogar ausserhalb der Bruchpforte bei Nachlass des Zuges liegen, so haben wir eine präformirte Blasenhernie vor uns. (Vergl. Fall B 64.)

Unter den oben erwähnten Fällen von sicheren operativeren Blasenhernien finden sich verhältnissmässig viele Cruralbrüche (unter 9 sind deren 3). Es scheint also, dass beim Schenkelbruch besonders leicht die Blase hervorgezogen wird, und hiermit hängt es vielleicht zusammen, dass in neuerer Zeit die Beobachtungen von Cystocele cruralis häufiger geworden sind.

Die bisher besprochenen operativen Cystocelen wurden durch Zug am Bruchsacke erzeugt. Es kann aber noch in anderer Weise während der Operation ein Blasenbruch vorgetäuscht werden. Man kann bei Radialoperationen von Leistenhernien, wie ich mich überzeugt habe, bei etwas schlaffer Blase dieselbe leicht mit dem Catheter bis zum inneren Leistenring drängen, so dass die Catheterspitze hinter dem dort vorhandenen Fette gefühlt wird. Es ist mir nicht unwahrscheinlich, dass auf diese Weise schon die Blase vorgestülpt wurde und Cystocele angenommen wurde, wo keine vorhanden war. Auch wenn das Netz mit der in der Beckenhöhle liegenden Blase verwachsen ist und bei der Operation vorgezogen wird, kann die Blase mitfolgen und eine intraperitoneale Hernie vortäuschen, während sie ohne Zug am Netz durchaus nicht im Bruchsack lag. So stelle ich mir den Vorgang im Falle H 56 vor, bei dem offenbar bei der Section und

wahrscheinlich auch intra vitam die Blase nicht im Bruchsack enthalten war.

Statistik und Aetiologie.

Die einzelnen in den Casuistiken enthaltenen Fälle von Blasenhernien sind nicht gleichwerthig, es finden sich welche darunter, bei denen die Diagnose nicht über jeden Zweifel erhaben ist; bei anderen handelt es sich um operative Hernien. Diese Fälle sollte man eigentlich bei Erörterungen über das Vorkommen der Cystocele weglassen oder für sich zusammenstellen. Allein, da die Ausscheidung, wie oben schon hervorgehoben wurde, nicht wohl möglich ist, so mussten bei den folgenden Zusammenstellungen alle Fälle gleichmässig verwendet werden, sofern sich brauchbare Angaben fanden. Der begangene Fehler dürfte übrigens kaum sehr gross sein, und im Grossen und Ganzen wird man aus den Zusammenstellungen ein richtiges Bild über das Vorkommen der Blasenhernie gewinnen.

In Bezug auf Geschlecht, Art des Bruches und Körperseite vertheilen sich die Fälle folgendermaassen:

männliche Personen (128)	inguinal (122)	rechts	59
		links	48
		doppelseitig	4
		unbestimmt	11
	crural (2)	rechts	1
		links	1
	perineal		2
	andere Arten		2
weibliche Personen (44)	inguinal (10)	rechts	2
		links	6
		doppelseitig	1
		unbestimmt	1
	crural (27)	rechts	22
		links	5
	perineal		4
	andere Arten		3
Geschlecht nicht bemerkt (9)	inguinal		6
	perineal		2
	andere Arten		1

Hieraus ergiebt sich, dass der Blasenbruch bei Männern viel häufiger vorkommt als bei Frauen (Verhältniss wie 3 : 1). Bei Männern ist der Bruch meist inguinal und sehr selten crural, bei Frauen sind im Gegentheil die Cruralbrüche häufiger. Während die inguinalen Cystocelen ziemlich gleich häufig auf der rechten und auf der

linken Seite vorkommen, findet sich die Cystocele cruralis unverhältnissmässig häufiger rechts. Nun kommt ja die Cruralhernie bei Frauen überhaupt rechts häufiger als links vor, ungefähr im Verhältniss von 3 : 2 [1]), bei der Cystocele ist aber das Verhältniss wie 4 : 1. Was der Grund hiervon sein mag, ist schwer zu sagen. Man hat die Asymmetrie der Blase, die mit ihrem Scheitel meist etwas nach rechts gerichtet ist, beschuldigt [2]) oder auch das Liegen auf der rechten Seite. Ganz unmöglich ist es auch nicht, dass die Statistik kleiner Zahlen eine Täuschung bewirkt. Hierfür spräche, dass bis zum Jahre 1895 nur rechtsseitige crurale Blasenbrüche bekannt waren, so dass der Monograph der Cystocele cruralis, Legrand, nur solche auf der rechten Seite kannte. Erst im letzten Jahr (1896) wurden dann auch linksseitige beschrieben.

Nach Alter und Geschlecht vertheilen sich die Blasenbrüche folgendermaassen:

Alter	Bis und mit 1890 beobachtet			Nach 1890 beobachtet			Summe		
	männl.	weibl.	total	männl.	weibl.	total	männl.	weibl.	total
0—10	2	—	2	4	—	4	6	—	6
11—20	—	—	—	—	—	—	—	—	—
21—30	—	1	1	3	5	8	3	6	9
31—40	2	2	4	14	7	21	16	8	25
41—50	5	3	8	13	5	18	18	9	26
51—60	10	—	10	25	4	29	35	4	39
61—70	9	—	9	10	5	15	19	5	24
71—80	7	—	7	2	1	3	9	1	10
	35	6	41	71	27	98	106	33	139

Das durchschnittliche Alter beträgt
für die Fälle bis 1890 54¾ Jahr
für die anderen 47 =
für beide zusammen 49¼ =
ferner bei Männern 51 =
bei Frauen 44 =

Hieraus ist zu entnehmen: Der Blasenbruch ist vorwiegend ein Leiden des höheren Alters, bei Kindern ist er selten, im Pubertätsalter gar nicht beobachtet. Die damit behafteten Frauen sind durchschnittlich etwas jünger als die Männer; ferner sind in den letzten Jahren mehr Blasenbrüche bei jüngeren Personen beobachtet worden,

1) A. Wernher, Statistik der Hernien. Langenb. Archiv. Bd. XI. S. 608.
2) Siehe Legrand, l. c., S. 32 und P. Delbet, Anatom. chirurg. de la vessie. Thèse de Paris. 1895.

und überhaupt hat die Zahl der Beobachtungen sehr zugenommen, Umstände, die wir oben, bei Besprechung der operativen Cystocele schon hervorhoben, und auf die auch Hermes aufmerksam gemacht hat.

Ueber die Häufigkeit des Vorkommens des Blasenbruches im Verhältniss zum Vorkommen der Hernien überhaupt, lässt sich eine bestimmte Angabe nicht machen. Die manifesten Blasenbrüche, die ohne Operation erkannt werden können, sind jedenfalls ausserordentlich selten. Es sind ihrer überhaupt nur circa 18 Fälle bekannt. Berger[1]) führt in seiner Statistik über 10000 Hernien keinen Blasenbruch an, der sicher nach der äusseren Untersuchung als solcher hätte erkannt werden können. Häufiger sind die latenten, erst bei der Operation entdeckten und die operativen Blasenbrüche. Doch variiren die Angaben bedeutend. Ihre Zahl ist innerhalb gewisser Grenzen abhängig vom Operationsverfahren, und es ist vielleicht hierdurch zu erklären, dass manche Operateure viel häufiger als andere Blasenbrüchen begegnet sind. So fanden

Lucas Championière[2])	bei	275	Operationen	2 Cystocelen
Krönlein[3])	=	276	=	1 =
Bassini[4])	=	262	=	1 =
Habs[5])	=	200	=	1 =
Corazza[6])	=	105	=	1 =
Monari[7])	=	223	=	6 =
Montegnacco[8])	=	500	=	4 =
also	=	1841	=	16 =

oder auf etwas mehr als 100 Radicaloperationen würde eine Blasenhernie fallen. Doch sind die angeführten Zahlen einseitig, man müsste noch diejenigen anderer Operateure, die keine Cystocele antrafen, anreihen. Der Procentsatz 1 : 100 ist daher zu gross, er lässt aber doch vermuthen, dass die Blase häufiger in Brüchen angetroffen wird, als man gemeiniglich glaubt. Es ist wohl möglich, dass mancher Todesfall nach Herniotomie, bei welchem keine Section gemacht wurde, durch eine unbewusste Blasenverletzung herbeigeführt wurde, wie

1) Resultats de 10000 observat. de hernies. Paris 1896.
2) Bei Monari, l. c.
3) Hengeler, Beiträge zur klin. Chirurgie. Bd. XV. S. 1.
4) Bei Montegnacco, l. c.
5) Deutsche Zeitschrift f. Chirurgie. Bd. XXXII. S. 323.
6) Rivista veneta di scienze med. 1896. Fascic. 11—14.
7) Beiträge zur klin. Chir. Bd. XVII. S. 479.
8) Atti della associaz. medic. lombarda. 1896. p. 90.

das Legrand annimmt, und es ist mit Fröhlich, dessen Erzählung in der Casuistik (B 38) nachzulesen ist, zu vermuthen, dass manche Fälle von Cystocele, die infolge von Blasenverletzung zu Grunde gingen, nicht publicirt wurden.

Aeltere Beobachter von Blasenhernien, namentlich Mery[1]), unter den neueren Lucas Championière in der Thèse Bourbon, hielten die Affection für angeboren. Die Gründe, welche sie dafür anführen, ruhen auf schwachen Füssen und sind vielfach von Beiser und Anderen, zuletzt ausführlich von Imbert widerlegt worden, so dass ich nicht näher darauf einzugehen brauche. Vor Allem ist es Thatsache, dass die Mehrzahl der Blasenbrüche bei älteren Leuten beobachtet wurde. Die einzig sichere Beobachtung von angeborener Blasenhernie stellt der Fall von Schreger (A 36) dar, wo bei einem einjährigen Knaben eine schon bei der Geburt bemerkte Hernia ischiadica constatirt wurde. In keinem der anderen Fälle lässt sich ein congenitaler Ursprung nachweisen, auch nicht in denjenigen, welche dem Kindesalter angehören (A 27, H 6, B 14, 20, 37), mit Ausnahme vielleicht von B 20, wo der innere Leistenpfeiler fehlte, der äussere rudimentär war. Indessen hatte sich auch hier der Bruch erst im 3. Lebensjahr gezeigt. Dass im Falle H 10 die vorausgegangene Operation zu beschuldigen ist, haben wir schon angeführt. Bei Kindern ist überhaupt daran zu denken, dass die Blase relativ hoch über der Symphyse steht, und dass man bei Operationen von Leistenhernien leicht in ihre Nähe kommen kann, ohne dass Cystocele vorliegt.[2]) Im Pubertätsalter, wo die Blase wieder tiefer liegt, und die Einflüsse, welche die operative Entstehung der Blasenhernie begünstigen, noch nicht vorhanden sind, wurde noch nie ein Blasenbruch gefunden. Wäre er angeboren, so müsste er auch in diesem Alter gefunden worden sein.

Die Blasenhernie ist also fast immer erworben. In welcher Weise bildet sie sich nun aber aus? Welche Momente tragen zu ihrer Entstehung bei?

Schon Verdier führt an, dass die Blase besonders leicht durch die Bruchpforten trete, wenn sie durch Behinderung des Urinausflusses ausgedehnt sei, und ihre Wandungen erschlafft seien. In der That kann durch diese Annahme am einfachsten das Entstehen eines Blasenbruches erklärt werden. Betrachten wir die vordere Becken- und Bauchwand von der hinteren Seite, so sehen wir, dass der innere Leistenring nach aussen und oben, der Cruralring nach aussen vom

1) Academie des sciences. 1713.

2) Broca in Thèse Piquet. p. 44, siehe auch in der Casuistik B 31.

seitlichen Blasenrand, d. h. von der Stelle, wo die Blase die vordere Beckenwand verlässt, liegt. Die mässig gefüllte normale Blase erreicht diese Bruchpforten nicht, dehnt sie sich aber bedeutend aus, so erreicht sie dieselben mit ihren seitlichen Partien. Wird diese Dehnung permanent, so kommt die Blase in dauernde Berührung mit den Bruchpforten und kann, wenn sie schlaff ist, durch Anstrengung der Bauchpresse und Ueberfüllung nach und nach durch die Pforte getrieben werden. Ist einmal ein Theil der Blase durchgetreten, so kann durch fortgesetzte schädliche Einflüsse, wie Urinretention und Bauchpresse, die Hernie immer grösser werden, bis schliesslich der grössere Theil der Blase ausserhalb des Beckens liegt. Es können sogar, wie wir gesehen, die Ureteren, der Urachus, ja die Prostata nach aussen gezerrt werden. Damit der geschilderte Vorgang, der unzweifelhaft bei den extraperitonealen Brüchen vorkommt, stattfinden könne, müssen folgende Bedingungen erfüllt sein:

1. Die Blase muss öfter und dauernd überfüllt sein.

2. Ihre Wandung muss schlaff sein und ihre Contractilität verloren haben, denn es ist schwer zu begreifen, wie eine dickwandige Blase sich durch die enge Bruchpforte drängen kann. Wenn trotzdem die Blasenausstülpung öfter dick und hypertrophisch gefunden wurde, so ist die secundäre Verdickung hervorgerufen durch Reizung der Blasenwand, z. B. durch einen Stein. Eine noch contractionsfähige Blase nimmt Kugelform an und wird dadurch am Austreten gehindert.

3. Die Bruchpforte muss geschwächt sein, z. B. durch Schwund des Fettes, durch Altersatrophie, so dass sie dem Andrängen der Blase wenig Widerstand entgegensetzt.

Diese Bedingungen finden sich verwirklicht bei Behinderung des Urinabflusses durch Stricturen (H 4, 9), durch Beckentumoren (A 40), durch Schwangerschaft, durch Uterusfibrome (H 18 B 60) namentlich aber bei Prostatahypertrophie (H 5, B 23, 24, 25, 28).

Das häufige, von mir neuerdings constatirte Vorkommen von Fett in der Nähe des Blasenbruches hat dazu geführt, nach Analogie der Theorie Cloquet-Roser's die Entstehung der Cystocele durch das sog. Lipome prévesical, die prävesicale Lipocele zu erklären. Schon im vorigen Jahrhundert hat Keate, dessen Bemerkung man in der Casuistik (B. 1) nachlesen möge, dieses Fett beschuldigt, bei der Entstehung des von ihm beobachteten Blasenbruches betheiligt gewesen zu sein. Etwa 100 Jahre später haben Monod und Delagenière[1]) dieselbe Ansicht ausgesprochen und weiter entwickelt. Nach den-

1) Contribution à l'étude de la cystocèle ing. Revue de chir. 1889. p. 701.

selben häuft sich Fett in der mittleren Leistengrube an der Stelle des geringsten Druckes an, fixirt daselbst die Blase, bringt sie so mit der Leistengrube in Verbindung und tritt dann in den Leistenkanal, die Blase nach sich ziehend. Jede Blasenhernie ist nach ihnen primär entstanden, und es geht ihr stets eine Lipocele voran. Jaboulay und Villard (l.c.) meinen, dass die Fettanhäufung die Blase nicht fixire, sondern sie im Gegentheil vom Peritoneum abhebe, leichter verschieblich mache und ihr dadurch den Austritt aus der Bruchpforte erleichtere. Andere Autoren, wie Lejars[1]) und Imbert, messen dem Lipom keine grosse Bedeutung bei. Güterbock[2]) stellte eine eigene Theorie auf. Er nimmt an, dass das Fett nicht an der Oberfläche der Blase bleibe, sondern wie beim Prostatisme von Guyon zwischen die Muskelfasern eindringe, und zwar häufe es sich besonders in der Gegend der Bruchpforten an, weil es dort am ehesten Platz finde. Dieses Fett an der Blasenwand stehe mit dem Fett um die Blase herum in Verbindung, und wenn letzteres eine Lipocele bilde, so werde die Blasenwand allmählich nachgezogen, und bilde sich schliesslich eine Lipocystocele.

Wenn wir uns an das häufige Vorkommen des Fettes erinnern und seine verschiedenartige Beschaffenheit ins Auge fassen, so werden wir zu dem Gedanken gedrängt, dass dasselbe wohl häufig Ursache der Cystocele sei, aber dieselbe nicht immer auf die gleiche Weise hervor bringe. In manchen Fällen ist der Vorgang wohl ganz ähnlich wie bei einem Bruchsack: ein Fettklumpen in der mittleren Leistengrube ist auf der einen Seite (nach innen) mit der Blase auf der anderen (nach aussen) mit dem im Leistenkanal liegenden Fett in Verbindung. Er wird nach und nach in die Bruchpforte gezogen und zieht die Blase nach sich. Dass eine weite und schlaffe Blase dem Zuge leichter folgt als eine mit kräftiger Musculatur, liegt auf der Hand. Dieser Vorgang ist anzunehmen, wenn sich einzelne Fettklumpen finden, welche einer relativ normalen Blasenwand aufsitzen. Dass in der That in dieser Weise Blasenbrüche entstehen, wird bewiesen durch folgende aus dem Anfange dieses Jahrhunderts stammende Beobachtung von Scarpa[3]), welche ich ihrer Wichtigkeit wegen wörtlich hierher setze. „In einem anderen Subjecte fand ich zwischen der Scheide des Hodenmuskels eine so grosse Quantität Fett, dass sie durch den Bauchring in die Unterleibshöhle hineingedrungen ist und sich mit dem Fett vereinigte, welches unter dem rechten Theil der Harnblase

1) Revue de chir. 1893. S. 12 u. 111.

2) Deutsche Zeitschrift f. Chirurgie. Bd. XXXII. S. 304.

3) Abhandlung über die Brüche. Uebers. von Seiler. S. 45. Anmerkg. 1813.

lag. Wenn ich an dem zwischen dem Hodenmuskel und dem Bruchsacke gelegenen Fette zog, so neigte sich die an sich schon weitere Harnblase abwärts um durch den Bruchring gegen den Hodensack herabzusinken.“ In anderen Fällen mag die Theorie von Gütterbock zu Recht bestehen, denn es wird häufig angegeben, dass beim Trennen das Fettes, ohne dass Muskelfasern sichtbar waren, unversehens die Blasenschleimhaut sich vorwölbte, oder unvermuthet eine Oeffnung in der Blase entstand. Es reichte also hier das Fett in der That bis zur Mucosa. Vielleicht bestehen auch die Septen, von denen dies Fett durchzogen ist, und die sehr fest an der Blasenwand haften, in manchen Fällen aus Fasern der Blasenmusculatur. Das Eindringen von Fett in die Blasenwand scheint mir dieselbe übrigens auch zu schwächen und die Bildung von Divertikeln zu begünstigen, welche dann durch die Bruchpforten hindurch dringen.

Während nach den bisher erläuterten Mechanismen die Blasenhernie primär sich bildete, verdanken andere Cystocelen — und das ist vielleicht überhaupt der häufigste Modus — ihre Entstehung einer vorher entstandenen oder gleichzeitig sich bildenden gewöhnlichen Hernie, sind also secundär entstanden. Die Eingeweidehernie zieht bei ihrer Vergrösserung das benachbarte Peritoneum aus der Bauchhöhle heraus in ganz derselben Weise, wie dies künstlich bei der operativen Blasenhernie geschieht. Ist die Blase mit dem Bauchfell verlöthet, so kann sie durch diesen Zug nach aussen, durch die Bruchpforte hindurchgezerrt werden. Wir haben dann eine gewöhnliche Hernie und an ihrer medialen Seite die Cystocele in ihrer paraperitonealen Varietät. Die vorgängige Verwachsung der Blase mit dem Peritoneum muss angenommen werden (auch für die operative Blasenhernie), weil unter normalen Verhältnissen das Blasenperitoneum an den seitlichen Partien der Blase — es haftet nur am Urachus inniger an [1]) — so verschieblich ist, dass es unmöglich erscheint, die Blase daran herauszuziehen. Meist wurde denn auch der Blasenbruch innig mit dem Bruchsack verwachsen gefunden, so dass er nur mit dem Messer abgelöst werden konnte oder beim Versuch der Loslösung einriss. Diese Verwachsung ist entschieden nicht etwa secundär entstanden, sondern hat gewiss schon vor Entstehung des Blasenbruches bestanden und seine Entstehung begünstigt. Hierfür spricht noch, dass die herniöse Blase, wie wir bei Besprechung der Therapie noch sehen werden, sonst nirgends festere Adhäsionen eingeht. Nur ganz aus-

1) Siehe hierüber bei Jaboulay u. Villard l. c., ferner Romary, Rapports de région ou de la vessie avec la peritoine. Thèse de Lyon. 1895. p. 48.

nahmsweise wird gemeldet, dass Bruchsack und Blase leicht zu trennen gewesen seien (B 59). Ein ätiologisches Moment für die Verwachsungen bildet, wie Hermes hervorhebt, eine vorangegangene Operation, Peritonitiden (die allerdings nur selten aus den Krankengeschichten nachweisbar sind), dann wohl auch die Veränderungen der Blasenwand selbst, wie sie sich bei Urinretention, Cystitis u. s. w. finden. Verwachsungen von Eingeweiden oder Netz dagegen spielen bei Entstehung dieser paraperitonealen Brüche kaum eine grosse Rolle. Es wird wohl hier und da angegeben, dass das Netz an dem Bruchsack adhärent gewesen sei, wie das ja ohne Blasenhernie ungeheuer häufig vorkommt, aber nur einmal ist gesagt, dass diese Adhäsionen gerade die Stelle betrafen, wo die Blase lag (B 34).

Es sind jedoch nicht alle paraperitonealen Cystocelen in der geschilderten Weise entstanden. Es ist auch möglich, dass die primär ausgetretene Blase das Bauchfell secundär nach sich zieht und Anlass zur Bildung einer gewöhnlichen Hernie giebt. Im speciellen Falle ist es aber meist ganz unmöglich, zu sagen, ob eine primäre oder secundäre Cystocele vorliegt. Wenn bei grosser Cystocele eine kleine Bauchfellausstülpung gefunden wird, so lässt sich annehmen, dass die Blase zuerst ausgetreten sei, umgekehrt bei grossem Eingeweidebruch und kleiner Cystocele wird die letztere secundären Ursprunge sein. Indess kann man sich auch in diesen Fällen vorstellen, dass der Vorgang umgekehrt war.

Zu den secundären Blasenbrüchen sind die intraperitonealen zu rechnen. Bei denselben muss zuerst eine gewöhnliche Hernie vorhanden sein, in welche sich die Blase mit ihrem Scheitel (od. wenigstens mit einem ganz mit Bauchfell überzogenen Theil) einsenkt. Damit das möglich sei, muss die Blase wiederum schlaff und stark ausgedehnt sein, sie muss ferner, damit sie nicht unterhalb des Peritoneums in die Bruchpforte gleite, mehr oder weniger am Becken in der Nähe der Bruchpforte fixirt sein. Sie dreht sich dann um diese Anheftungsstelle am inneren Rand der Bruchpforte herum in der Weise, wie oben auseinander gesetzt ist. Hierbei können Verwachsungen des Netzes mit der Blase die letztere in den Bruchsack hineinziehen helfen (A 51). Es kann ferner vorkommen, dass ein gewöhnlicher Leistenbruch und eine Blasenhernie sich unabhängig von einander bilden und erst im Laufe ihrer Entwicklung auf einanderstossen und dann gemeinsam mit einander am äusseren Leistenring erscheinen. Das scheint bewiesen zu werden durch die Beobachtungen von isolirter innerer inguinaler Cystocele und äusserem inguinalen Bruchsack.

Kurz zusammengefasst entstehen nach Vorstehendem Blasenbrüche

primär: 1. indem die Blase durch starke Anfüllung und durch Druck der Bauchpresse durch die Bruchpforte getrieben wird.
2. durch Vermittlung des prävesicalen Lipomes.

secundär: 1. durch Zug eines präexistirenden gewöhnlichen Bruchsackes,
2. durch Einsenken der ausgedehnten, schlaffen, mit Peritoneum bedeckten Blase in eine vorgebildete gewöhnliche Hernie.

Steine und Divertikelbildungen sind an der Bildung von Blasenbrüchen unschuldig, wie Güterbock (l. c.) auseinandergesetzt hat.

Symptomatologie.

Man kann die Blasenbrüche nach den Symptomen, welche sie machen, zweckmässig in 2 Kategorien eintheilen: in manifeste und latente. Unter den ersteren verstehe ich diejenigen Cystocelen, die solche Erscheinungen darbieten, dass sie schon am Lebenden ohne Operation sicher erkannt werden können. Latente Cystocelen nenne ich diejenigen, welche nur unbestimmte oder meist gar keine Symptome machen, so dass es ohne Autopsie in vivo oder mortuo nicht möglich ist, sie mit Sicherheit zu diagnosticiren.

Das Cardinalsymptom der manifesten Blasenhernie besteht im Vorhandensein eines Tumors vor einer Bruchpforte, der bei der Miction kleiner wird oder verschwindet und beim Zurückhalten des Urins sich wieder anfüllt. Ausserdem sind meist eine Reihe anderer Erscheinungen da, welche Hermes S. 250 kurz zusammengestellt hat. Diese seltenen Brüche treten fast stets durch den Leistenkanal aus (A 6, 9, 10, 12, 13, 20, 22, 28, 50, 52, H 9, 14, B 2, 5, 11, 28, 36), nur Verdier gelang es, am intacten Patienten die Diagnose auf crurale Cystocele zu stellen (A 14). Sie sind — charakteristisch genug — in der früheren Zeit mindestens ebenso häufig, als in der neueren beobachtet worden. Auch in einigen anderen als den angeführten Fällen wäre wohl das Vorhandensein eines Blasenbruches leicht vor der Operation zu constatiren gewesen, wenn der Operateur Zeit gehabt hätte den Patienten genauer zu beobachten.

Zu den Folgeerscheinungen der Blasenhernien gehört die Steinbildung und hieran anschliessend die Fistelbildung. Ferner treten bei Cystocelen Incarcerationserscheinungen von Seite des Intestinaltractus auf. In der Regel sind dieselben bedingt durch wirkliche Einklemmung von Darm oder Netz im begleitenden Bruchsack bei paraperitonealem Blasenbruch, und es unterscheidet sich diese Incarce-

ration im Allgemeinen kaum von derjenigen in einem einfachen Bruche. In manchen Fällen bildete sie sich langsam aus (z. B. B 9), vielleicht deshalb, weil die in der Bruchpforte liegende, nachgiebige Blase wie ein Wasserkissen eine acute, vollständige Abschnürung hinderte. Doch ist dieses allmähliche Eintreten der Einklemmung durchaus nicht die Regel.

In französischen Werken[1]) ist von einem Engouement und einem Etranglement des herniösen Blasentheiles die Rede. Bei dem ersteren, der Verstopfung, soll ein Schleimpfropf oder ein Concrement sich im Isthmus zwischen extra- und intrapelvischen Blasentheil festsetzen und Erscheinungen hervorrufen ähnlich einer incarcerirten Netzhernie. Diese Annahme ist aber absolut durch keine Beobachtung erwiesen, es hat noch Niemand den Pfropf constatiren können. — Dagegen sind einige Fälle von Etranglement, Einklemmung der Blase, beschrieben (A 48, 60, H 23, B 4, 8). In keinem dieser Fälle bestanden vor der Operation Symptome von Seiten der Blase, es waren vielmehr durchaus Symptome vorhanden, die auf Einklemmung des Darmes hindeuteten, und die Operation wurde stets unternommen in der Meinung, eine gewöhnliche incarcerirte Hernie vor sich zu haben, nur in H 23 wurde, weil noch Winde abgingen, Epiplocele angenommen. Bei der Operation fand sich dann kein eingeklemmter Darm oder Netz, aber auch niemals deutliche Zeichen von Strangulation der Blase, wenn man nicht etwa das violette Aussehen der Blasenschleimhaut in B 8, das auch sonst vorkommt, als solches ansehen will. Nur Scott giebt an, dass der Urin sich erst aus dem Bruch in die Blase habe zurückbringen lassen, nachdem die Bruchpforte erweitert war, in den anderen Fällen ist ein völliger Verschluss des Isthmus durchaus nicht erwiesen. Im Falle H 5, wo das Blasendivertikel offenbar infolge Cystitis gangränös war, fehlten ausgesprochene Incarcerationserscheinungen. Es ist überhaupt schwer einzusehen, wie die Blaseneinklemmung Symptome von Darmincarceration hervorrufen sollte, der Hinweis auf die Netzincarceration trifft nicht zu, da die Blase viel weniger intime Beziehungen zum Darme hat als das Netz. Ich halte daher das Vorkommen der Blaseneinklemmung in dem Sinne, dass durch den Bruchring ein Stück Blase gleich einem Darmstück abgeklemmt wird, und dass dadurch schwere Incarcerationserscheinungen von Seite des Darmtractus hervorgerufen werden, durchaus nicht für sicher gestellt. Es scheint mir nicht ausgeschlossen, dass in den obigen Fällen eine kleine Peritonealausstül-

1) z. B. Nélaton, Elements de pathol. chirurg. T. IV. p. 444.

pung bestand und in ihr eine Darmschlinge oder ein Stück Darmwand eingeklemmt war, und dass die Einklemmung sich bei den Manipulationen an der Blase (Reduction oder Incision derselben) unbemerkt löste. Dass kleine Peritonealtaschen leicht übersehen werden, haben wir ja gesehen.

Von der Einklemmung der Blase ist die Einklemmung der Ureteren im Bruche zu trennen, wie sie im Falle Leroux statt hatte und zu Hydronephrose und Urämie führte. Hier war der Abfluss des Urins aus der Blase nicht behindert, wohl aber das Einfliessen desselben aus den Harnleitern in die Blase.

Diagnose.

Die Diagnose der Blasenhernie kommt in Frage am intacten Patienten vor der Operation, während der Operation und nicht so selten noch nach der Operation.

Am intacten Patienten ist die Diagnose mit Sicherheit nur zu stellen bei den manifesten Cystocelen, an den im vorigen Abschnitt angedeuteten Symptomen. Dieselben sind oft so prägnant, dass der Patient sie schon vor dem Arzt richtig deutet. Nicht zu vernachlässigen sind die ursächlichen Momente, Alter, Schwierigkeiten der Harnentleerung, bedingt durch Hindernisse in der Harnröhre (Prostatahypertrophie, Stricturen), Tumoren des Beckens, Uterusfibroide, Schwangerschaft. Man wird ferner die Diagnose zu befestigen suchen, durch Einführen eines Catheters in die Blase, wobei es allerdings auch bei sicherer Cystocele öfter nicht gelingen wird, denselben in die Hernie einzuführen und dort zu fühlen. Manchmal lässt sich ein Verzogensein der Blase nach der Seite des Bruches constatiren, mitunter hat schon die Urethra eine schiefe Richtung (A 14, H 14). Auch wird man versuchen, die Hernie durch Injection von Flüssigkeit per urethram zu füllen, ein Experiment, das nicht immer gelingt, und dessen negativer Ausfall nicht gegen Blasenhernie spricht. Man wird weiter bei grossen Cystocelen zu eruiren suchen, ob die Ureteren ausserhalb der Bauchhöhle in die Blase einmünden, ob die Prostata herausgezogen ist und dergl., Dinge, die allerdings am intacten Patienten bis jetzt noch nie festgestellt wurden, deren Diagnose durch Palpation vielleicht aber doch möglich ist. Auch die Rectaluntersuchung und die Besichtigung des Peroneums sollte nicht unterlassen werden, um festzustellen, ob die Prostata verlagert sei, oder ob am Damm sich eine Einziehung befinde. Letztere ist factisch noch nie beobachtet worden. Ferner hat die Diagnose sich darauf zu erstrecken, welche Art von Hernie in Bezug auf das Bauchfell vorliegt. Namentlich ob nur

Cystocele oder daneben noch eine gewöhnliche Hernie mit Darm oder Netz als Inhalt vorliegt. Auch nach Steinen im Divertikel ist zu fahnden, wobei zu bemerken ist, dass in alten Bruchsäcken Kalkeinlagerungen sich finden können oder Phlebolithen in Varicocelen, welche beide mit Blasensteinen verwechselt werden könnten. Die Probepunction, die Bourbon vorgeschlagen hat, ist zur Feststellung der Diagnose zu verwerfen, weil der Urin oft nicht normal ist, weil er oft unter höherem Drucke steht, und weil oft die Blasenwände sehr leicht zerreisslich und paralytisch sind. Es kann Urininfiltration und Eiterung eintreten (B 39), auch kann leicht das Peritoneum verletzt werden. Es ist entschieden besser, bei Zweifel den Tumor freizulegen. In Zukunft wird man bei Verdacht auf Blasenbruch das Cystoskop in Anwendung bringen (siehe B 63, 64).

Differentialdiagnostisch kamen in Betracht 1. die Hydrocele. Dieselbe ist nach oben meist abgrenzbar, deutlich fluctuirend, oft transparent, was die Cystocele wohl nie ist. Petit (le père) [1]) hat dies zwar angegeben, allein, da er nur einen Fall beobachtete, bei dem keine Transparenz vorhanden war, und alle anderen Beobachter darüber schweigen, so ist wohl anzunehmen, dass sich Petit dieselbe theoretisch construirte und nicht wirklich beobachtete. —

2. Kalte Abscesse werden durch den Inguinalkanal nicht, eher einmal durch den Cruralkanal austreten, sie werden meist von Erscheinungen begleitet sein, die auf ihre Natur hinweisen.

3. Flüssigkeitsansammlungen im Bruchsack werden ihre Lage ändern bei Aenderung der Körperstellung und in Bauchlage verschwinden.

Allen drei angeführten Zuständen fehlt das Hauptsymptom der manifesten Blasenhernie: die Verkleinerung bei der Miction. Dass die Schwierigkeiten der Diagnose übrigens sehr gross sein können, beweist ein von Marjolin [2]) erzählter Fall aus der Klinik von Pitha. Es fand sich neben einem Bruchsack eine Schwellung des Scrotums, bei Druck auf dieselbe entleerte sich Urin aus der Harnröhre, so dass man an Blasenbruch dachte. Die Section ergab Urininfiltration des Hodensackes, entstanden aus einem gangränösen Geschwür der Harnblase.

Während der Operation (Herniotomie, Radicaloperation) hat die Diagnose die grösste Bedeutung. Die Verkennung der Cystocele kann schwere Folgen, ja den Tod des Patienten nach sich ziehen. In erster Linie hat man sich stets bei der Operation einer eingeklemmten Hernie sowohl, wie bei einer Radicaloperation vor Augen

1) Memoire de l'acad. royal des sciences. 1713.

2) Bulletin de la soc. de chirurg. 1853.

zu halten, dass man auf die Blase stossen könnte. Es ist dies schon oft gesagt worden, es schadet aber nicht, es nochmals zu wiederholen, denn das Ereigniss ist durchaus nicht so selten, wie man nach den Lehrbüchern glauben könnte. Die Blase wurde bei Bruchoperationen nicht deshalb so oft nicht erkannt und verletzt, weil sie nicht zu erkennen gewesen wäre, sondern weil der Operateur gar nicht an sie dachte. „Toutes les fois qu'on a blessé la vessie c'est qu'on y voyait mal" sagt Lejars. Es ist auch durchaus nothwendig, dass man die anatomischen Verhältnisse der Blasenhernie und ihre 3 Haupttypen, die intra-, para- und extraperitoneale Cystocele kenne.

Bei der am häufigsten vorkommenden paraperitonealen Cystocele wird in der Regel zuerst der Bruchsack geöffnet, die eventuelle Einklemmung gehoben und der Bruchinhalt reponirt. Dann wird der „radicale" Theil der Operation angeschlossen werden, und hier gilt es nun ganz besonders, an die Blase zu denken. Beim Isoliren des Bruchsackes findet man an dessen dorso-medialer Seite eine Verdickung, eine Duplicatur seiner Wand, oder ein sackartiges Gebilde, das als 2. Bruchsack imponirt, oder endlich häufig eine fest mit dem Sack verwachsene Fettmasse. Dies muss zur Anwendung des Catheters auffordern. Lässt sich derselbe in die Duplicatur einführen, oder wird sein Schnabel inmitten der Fettmasse ausserhalb der Bruchpforte gefühlt, so handelt es sich um Blasenbruch, und man wird das weitere Vorgehen danach einrichten, in erster Linie trachten, die Blase nicht zu verletzen. Lässt sich der Catheter nur bis in die Nähe der Bruchpforte hinter die Fettmasse bringen, so spricht dies weder für, noch gegen Blasenhernie, denn einerseits ist es möglich, wie wir gesehen, ohne dass Cystocele vorliegt, die Blase mit dem Catheter in die Nähe der Bruchpforte zu drängen, andererseits gelingt bei Cystocele das Einführen des Catheters in die Hernie manchmal nicht, weil er nicht um die Bruchpforte herumgeführt werden kann, oder weil Bruchsack und Blase die Bruchpforte vollständig ausfüllen, so dass der Catheter keinen Platz zum Durchtreten mehr findet. Letzterer Umstand vereitelt auch oft das Anfüllen des herniösen Blasentheiles mit Flüssigkeit von der Harnröhre und Blase aus. Spritzt man zur Klarstellung der Diagnose Flüssigkeit in die Blase, und füllt sich hierbei die vorliegende Geschwulst, so ist dieselbe ein Blasenbruch, bei negativem Ausfall des Versuches bleibt die Frage unentschieden. Erweitert man jedoch in diesem Falle die Bruchpforte und wiederholt den Versuch, so wird sich die Cystocele meist mit Flüssigkeit anfüllen. Dass ferner die Cystocele, resp. der Tumor an der Innenseite des Bruchsackes erst beim Anziehen des letzteres zum

Vorschein kommen und bei Nachlass des Zuges wieder verschwinden kann, haben wir bei der Besprechung der operativen Blasenhernie gesehen.

Es sind namentlich 3 Zeichen, welche uns die Blase bei einer Bruchoperation erkennen lassen: 1. Die Lage an der medialen Seite des Bruchsackes, denn mit verschwindenden Ausnahmen, die man indess auch kennen muss, liegt sie bei Cruralhernien sowohl wie bei Inguinalhernien an dieser Stelle. 2. Das Vorkommen von Fett, welches in verschiedener Gestalt an der nämlichen Stelle die Blase bedeckt und mit grosser Constanz sich findet. 3. Die rosenrothen, netzförmigen Muskelfasern, welche oft, aber durchaus nicht immer zu erkennen sind. Manchmal deuten noch erweiterte Venen (B 56) auf die Nähe der Blase hin.

Die grössten Schwierigkeiten macht es, die Blase bei der extraperitonealen Hernie zu erkennen. Weil sie hier ganz das Aussehen eines Bruchsackes haben kann, der eigentliche, orientirende Bruchsack aber fehlt (eventuell sehr klein ist und nicht bemerkt wird), so wird es in diesen Fällen manchmal unmöglich sein, die Blasenverletzung zu vermeiden. Aufmerksame Betrachtung wird jedoch auch hier oft die Muskelfasern erkennen und die Blasenverletzung vermeiden lassen. Auch hier werden Catheter und Wasserinjection unter Umständen von Nutzen sein.

Bei der intraperitonealen Hernie ist der Nachweis der Blase am leichtesten. Siehe hierüber bei Hermes S. 259. Erinnern wird man sich, dass man am Netze die mit ihm verwachsene nicht herniöse Blase in den Bruch ziehen und verletzen kann.

Führen alle Merkmale und Kunstgriffe nicht zum Ziele, so bleiben 2 Wege übrig um ins Klare zu kommen:

1. Man verlängert den Bruchschnitt nach oben in die Bauchhöhle hinein, was bei Inguinalhernien und bei Cruralhernien von Frauen ohne Anstand geschehen kann, so weit, bis man den Finger einführen und sich über den Ursprung des vor der Bruchpforte liegenden Gebildes orientiren kann. Man macht also die Herniolaparotomie.

2. Oder aber man schneidet das Gebilde ein, bis man einen Hohlraum findet, strömt hierbei kein Urin aus, so führt man einen Catheter durch die Harnröhre in die Blase, den Finger oder die Sonde in die Wunde, treffen beide zusammen, so ist die Diagnose klar.

Das erstere Verfahren ist im Allgemeinen vorzuziehen, weil die Eröffnung der Blase die Prognose mehr verschlechtert als das weitere Spalten des Peritoneums. Doch möchte ich es nicht in jedem Falle empfehlen; bei ganz oder grösstentheils extraperitoneal liegenden

Brüchen ist das 2. Verfahren einfacher und sicherer. Für die Ungefährlichkeit der diagnostischen Blasenincision, wenn sie zielbewusst ausgeführt wird, kann ich 5 Fälle anführen. Von diesen starb einer (H 5), der aber nicht ins Gewicht fällt, weil es sich um vor der Operation schon bestehende Gangrän der Blasenhernie und tiefgehende Erkrankungen des Urogenitalapparates handelte. In den anderen Fällen heilte die Blasenwunde ohne Fistel (H 5, 8, B 31, in H 46 war nur punctirt worden). Von der Punction der freigelegten Blase gilt dasselbe, wie von der gleichen Operation am intacten Patienten, sie ist nicht zu empfehlen.

Ist bei der Operation unvermuthet die Blase eröffnet worden, so ist auch dann noch in manchen Fällen die Diagnose nicht sofort klar, denn nicht immer strömt Urin aus der Wunde, oder zeigt das Aussehen der Schleimhaut, dass die Blase eröffnet ist. Die Blasenschleimhaut kann besonders Nachts ganz wie Peritoneum aussehen, und die Oeffnung, welche in die Blase führt, kann durch die enge Bruchpforte so zusammengedrückt sein, dass selbst bei starkem Druck auf den Leib kein Tropfen Urin ausfliesst (B 62). Verschiedene Male ist übrigens auch der ausfliessende Urin nicht als solcher erkannt worden, sondern als seröse Flüssigkeit aus einem Bruchsack angesehen worden. Meist wurde, wenn die Blase bei der Verletzung nicht erkannt wurde, der eröffnete Hohlraum für einen Bruchsack oder, wenn schon ein solcher eröffnet war, für einen 2. Bruchsack angesehen, in einer Anzahl Fällen wurde überhaupt nicht bemerkt, dass etwas verletzt worden war (s. unten die Zusammenstellung). Einführen des Catheters per urethram, des Fingers oder der Sonde in die Wunde werden meist bald Klarheit schaffen, dass aber auch dieser Kunstgriff im Stiche lassen kann, zeigt Fall B 60. Wird die Operation am unnarkotisirten Patienten vorgenommen, so empfindet er im Momente der Blasenverletzung Harndrang (B 60), man kann ihn auch heissen uriniren, wobei Urin aus der Wunde dringt (A 27). Da es häufig vorgekommen ist, dass die Blase mit in die Ligatur des Bruchsackhalses gefasst und resecirt wurde, so hat man sich beim Umlegen der Ligatur bei jeder Radicaloperation stets zu vergewissern, dass an der Innenseite des Bruchsackes kein fremdes Gebilde mit gefasst ist, und nach der Resection soll man nochmals nachsehen, ob sich nicht auf der Schnittfläche eine verdächtige Stelle findet.

Auch nach vollendeter Operation kann die Diagnose der Cystocele in Frage kommen. Oft hatte der Operateur keine Ahnung, dass er die Blase verletzt habe, bis meist bald nach der Operation auftretender Urindrang, Hämaturie, später die sich bildende Fistel

ihm den Missgriff anzeigten. Liegt in einem solchen Falle die Blasenwunde ganz oder z. Th. intraperitoneal, und löst sich die Ligatur, so kann Blut und Urin in die Bauchhöhle sich ergiessen und zu schweren Erscheinungen von Peritonitis und Anämie führen. Es wird dann kein Urin gelöst und beim Catheterisiren die Blase leer gefunden, der Patient stirbt an Anurie (A 39, H 2, 40), die aber nicht darauf beruht, dass die Nieren keinen Urin mehr absondern, sondern darauf, dass derselbe in die Bauchhöhle läuft (siehe Fröhlich B 38).

Es giebt wohl kaum ein Gebiet der Chirurgie, in welchem so viele falsche Diagnosen gestellt und so oft Missgriffe gemacht wurden, wie das Kapitel der Cystocele. Es ist deshalb äusserst lehrreich, in ähnlicher Weise, wie es Hermes für seine Casuistik gethan, alle bekannten Fälle in Hinsicht auf die gemachten Diagnosen zusammenzustellen:

	Zahl der Fälle:
Am intacten Patienten ohne Operation wurde die Cystocele erkannt	13
In drei dieser Fälle, A 50, 52, B 5, wurde die Diagnose später durch die Section bestätigt. Der Neuzeit entstammen nur 2 Fälle (B 11, 36).	
Am intacten Patienten vor der Operation wurde mit mehr oder weniger Wahrscheinlichkeit die Diagnose gemacht	5
und bei Operation die Blase nicht verletzt	4
die Blase resecirt (49)	1
Eine falsche Diagnose vor der Operation gemacht	4
und zwar wurde die Hernie einmal als Tumor (Sarcocele A 2), dreimal als Abscess angesehen (A 7, 8 B 39).	
Diagnose erst bei der Operation gemacht	99
und zwar wurde die Blase bei der Operation erkannt und nicht verletzt	41
wobei 3 Fälle, bei denen sie nur oberflächlich verletzt, aber nicht eröffnet wurde, mitgerechnet sind.	

		Zahl der Fälle:
Bei der Operation verletzt und erkannt		58
und zwar bei erkannter Blase unabsichtlich eingerissen	2	
unvermuthet verletzt (darunter viermal in Stielligatur erkannt)	26	
absichtlich eingeschnitten	23	
weil gehalten für		
Bruchsack	3	
2. Bruchsack	8	
Geschwulst	4	
Cyste	1	
Netz	2	
Lipom	2	
unbestimmt wofür	3	
zur Diagnose incidirt (oder punctirt)	5	
bei sicherer Diagnose incidirt (H 29 B 21)	2	
Erst nach der Operation als verletzt erkannt		22
und zwar bei der Operation überhaupt nicht bemerkt		6
gehalten für Bruchsack		9
2. Bruchsack		5
Lipom		2
Als zufälliger Befund bei der Section gefunden		19

In dieser Tabelle sind, um sie brauchbar zu machen, nur die gut beschriebenen Fälle von Leisten- und Schenkelbruch verwendet worden. Operirt wurde in 130 Fällen oder, wenn wir jene 4 Fälle ausschliessen, wo aus anderer Diagnose als Hernie incidirt wurde, in 126 Fällen. 3 Fälle (H 22 B 13, 21) wurden zweimal operirt. Es wurde 81 mal oder fast $^2/_3$ der Fälle die Blase (fast stets unabsichtlich) eröffnet und nur in 45 oder etwas mehr als $^1/_3$ wurde die Blasenverletzung vermieden.

Die Blasenverletzungen sind auch in der letzten Zeit durchaus nicht seltener geworden, da gerade das Jahr 1896 deren eine stattliche Zahl aufweist. Bei manchen Operateuren ist die erste Blasenläsion die letzte gewesen, und haben sie in späteren Fällen die Blase richtig erkannt und geschont. Andere Operateure haben verschiedene Male das Missgeschick gehabt, die Blase zu verletzen. Es hängt dies

nicht nur vom persönlichen Geschick und der Uebung ab, sondern ist vielfach begründet in den schwierig zu beurtheilenden Verhältnissen der Cystocelen.

Prognose.

Die Prognose des Blasenbruches an und für sich ist nicht so schlecht, wie sie etwa dargestellt wird. Es ist richtig, dass eine Anzahl von mit Blasenbruch behafteter Menschen an allgemeinen Erkrankung der Harnorgane und Urämie zu Grunde gehen. Doch sind diese Affectionen hier meist nicht als Folge der Cystocele aufzufassen, sondern als primäre Grundkrankheit, neben welcher der Blasenbruch eine untergeordnete Rolle spielt und sich erst secundär als Folge entwickelte. Wir haben ja bei Besprechung der Aetiologie gesehen, dass die Erkrankungen des uropoetischen Systemes zur Bildung von Cystocele disponiren. Nur in den Fällen von Steinbildung kann man vielleicht annehmen, dass sich infolge von Stagnation und Zersetzung des Urins im Divertikel Steine bildeten, und infolge deren Cystitis und weitere Erkrankungen der Harnwege entstanden. Direct als Folge des Blasenbruches durch Compression der Ureteren in demselben trat der Tod in Fall A 51 ein. In allen anderen Fällen lässt sich ein directer Zusammenhang zwischen Exitus und Blasenbruch nicht nachweisen. Auch mit der Einklemmung der Blase steht es nicht so schlimm, einwandsfrei ist dieselbe überhaupt nicht erwiesen. Die bestbeobachteten Fälle endigten zudem in Genesung, so dass durch keine Section constatirt ist, dass Jemand an Einklemmung der Blase gestorben ist.

Dagegen macht die manifeste Cystocele vielfach bedeutende Beschwerden, Störungen der Harnentleerung und Schmerzen, aber nicht immer, und die Träger beträchtlicher Blasenbrüche scheinen mitunter recht alt geworden zu sein und ihr Leiden Jahre lang getragen zu haben. Heutzutage würde man berechtigt sein, wenn Alter und Kräftezustand es erlauben, auf operativem Wege die Beschwerden zu heben.

Ganz bedeutend wird nun aber die Prognose der latenten Cystocele durch eine Operation beeinflusst, und zwar hängt dieselbe in erster Linie davon ab, ob bei dem Eingriff die Blase verletzt wurde oder nicht. Die nackten Zahlen sprechen hier eine deutliche, mahnende Sprache.

Von den 45 Fällen, bei denen vor und während der Operation die Blase erkannt und nicht verletzt wurde, sind nur drei gestorben und bei diesen steht die Cystocele in keinem Zusammenhang mit dem

letalen Ausgange. In A 49 ist die Todesursache wohl von der Herniotomie herrührende Peritonitis, in A 55 trat der Tod 2 Wochen nach der Operation an Thrombose der Vena crur. und Lungeninfarct ein, in B 52 bestand schon vor der Operation von Darmgangrän ausgehende Sepsis.

Von den 81 Fällen, bei welchen die Blase verletzt wurde, — wenn wir ganz abgesehen von den älteren Fällen A 11, 23, 47, B 3, die alle starben — machten 21 Exitus, und hiervon sind mindestens 13 direct auf Rechnung der Blasenverletzung zu setzen. Von diesen Letzteren starben nämlich:

1 (B 10)	an	?	einige Stnd.	nach	d.	Operation
1 (H 20)	"	Urämie	bald	"	"	"
3 (A 39, H 2, 40)	"	Anurie	1—2 Tage	"	"	"
2 (H 24, 37)	"	Shock u. Anämie	1½ "	"	"	"
4 (H 47, 51, 58, B 55)	"	Peritonitis	1—5 "	"	"	"
1 (B 60)	"	perfor. Blasenabscess	8 "	"	"	"
1 (B 26)	"	Urininfiltration	3 Wochen	"	"	"

Die Blasenverletzung war zehnmal während und dreimal erst nach der Operation entdeckt worden, letzterer Umstand scheint daher die Prognose nicht zu verschlechtern.

Die übrigen 8 Todesfälle sind mehr oder weniger unabhängig von der Blasenverletzung erfolgt, legt man einen strengen Maassstab an, so gehören einige derselben, insbesondere die ersten 4 Fälle, noch zu den obigen 13.

Fall H 19	starb	an	Pneumonie	4 Tage	p.	op.
" H 5	"	"	Cystitis, Blasengangrän, Eiterung	3 "	"	"
" B 39	"	"	Cystitis, Eiterung	einige "	"	"
" B 57	"	"	acuter Nephritis	2 Mon.	"	"
" A 57	"	"	Darmgeschwür, Kothabscess	10 Tage	"	"
" H 4	"	"	Ulcus duodeni perforans	19 "	"	"
" H 36	"	"	Darmresection	2 "	"	"
" B 18	"	"	Apoplexie	27 "	"	"

Einige der Todesfälle nach Blasenläsion hat Hermes S. 248 genauer besprochen, weshalb ich hier nicht weiter auf dieselben eingehe. Kurz zusammengefasst sind von allen Operirten mit Blasenhernien 19½ Proc. gestorben, von denjenigen, bei welchen die Blase nicht verletzt wurde 6½ Proc., von denen mit Blasenverletzung 26½ Proc. und von diesen 16 Proc. direct an der Blasenverletzung. Von allen Operirten sind 10 Proc. der Blasenläsion direct erlegen, wobei, was ich nochmals betone, nur die Fälle der Neuzeit berücksichtigt sind.

Vielfach sind nach Blasenverletzungen Fisteln entstanden, welche mehr oder weniger lange Zeit persistirten. Im Ganzen haben sie grosse

Tendenz zur Verheilung, und es müssen schon besondere Ursachen vorhanden sein, wenn sich die Fistel nicht schliessen will. Als solche sind zu notiren: Strictur der Harnröhre (A 2), Stein (A 41) und in H 54 wahrscheinlich Tuberculose. Der erste Fall — der 1. Fall von Blasenbruch überhaupt! — ist die einzig sichere Beobachtung, wo die Fistel zeitlebens (20 Jahre) bestehen blieb, bei sonstigem Wohlbefinden des Patienten. Da kein Urin durch den natürlichen Weg abfloss, so muss wohl eine Verengerung der Urethra vorhanden gewesen sein.

Wenn wir wieder die älteren Fälle (A 2, 7, 8) und die spontan entstandenen Fisteln bei Seite lassen, so bildeten sich nach den oben erwähnten 81 Operationen, welche mit Blasenverletzung einhergingen, 26mal oder in $^1/_3$ der Fälle Urinfisteln.

In 8 Fällen wurde überhaupt von Anfang an die Blasenwunde offen gelassen, in 17 Fällen machte sich die Fistel bemerklich vom 1.—10. Tage an. Meist war der Verband mit Urin durchtränkt, oder die Zeichen der Blasenverletzung nöthigten zum Wiederaufmachen der Wunde. Nur in 1 Fall (H 54) entwickelte sich später als am 10. Tag p. op., und zwar erst nach 6 Wochen, eine Fistel; doch scheint hier Tuberculose im Spiele gewesen zu sein.

Die Fisteln persistirten: viermal nur wenige Tage, dreimal 14 Tage, neunmal 1 Monat, zweimal $1^1/_2$ Monat, zweimal 2 Monate, einmal 3 Monate, einmal $4^1/_2$ Monate, einmal blieb sie dauernd, dreimal bis zum Tode (der nach 3, resp. 19 Tagen, resp. 2 Monaten erfolgte).

Einige Male bildete sich nach der 1. Operation eine Art Recidiv aus, so dass eine 2. Operation nöthig wurde. In zwei dieser Fälle (H 22, B 21) war es nicht möglich, die 1. Operation gründlich auszuführen, im 3. Falle (B 13) war zuerst ein inguinaler Blasenbruch vorhanden, das Recidiv entwickelte sich durch den Cruralkanal. In H 28 bildete sich nach der Operation ebenfalls ein deutliches Recidiv, das nicht operirt wurde.

Therapie.

Dass die Blasenhernie mit Bruchbändern nicht behandelt werden kann, steht schon bei Verdier zu lesen. Palliativ kommt ein Suspensorium und die Behandlung von Complicationen, Cystitis u. dergl. in Betracht. Zur radicalen Beseitigung kann nur eine Operation in Frage kommen. Es macht nun einen Unterschied, ob wir eine manifeste Cystocele vor uns haben und die Operation von vorn herein zum Zwecke ihrer Beseitigung unternehmen, oder ob wir im Laufe

einer Bruchoperation unvorhergesehen auf eine latente Cystocele stossen.

Bei einer grossen manifesten Hernie, die wohl immer ältere, oft decrepide Individuen betrifft, hat man sich in erster Linie zu fragen, ob die Kräfte eine Operation erlauben oder nicht. Dann muss man sich möglichst Klarheit verschaffen über die anatomischen Verhältnisse, über Capacität der Blase, über das Verhalten des Peritoneums über die Lage der Ureteren u. dergl, da hiervon die Ausführbarkeit des Eingriffes abhängt. Bestimmte Vorschriften über die Operation lassen sich zum Voraus nicht aufstellen, doch concurriren 2 Hauptverfahren, die Reposition des herniösen Blasentheiles und die Resection. Im Allgemeinen wird man trachten, die Blase loszulösen und unverletzt in die Bauchhöhle zu reponiren. Dies wird bei den intraperitonealen Brüchen, wie die Casuistik lehrt, nach Erweiterung der Bruchpforte leicht auszuführen sein. Schwieriger mag die Auslösung und Reposition einer grösseren, extraperitonealen Cystocele sein. Sie ist aber auch hier anzustreben, da die Verletzung der Blase eben immer eine Complication bedeutet. Gelingt die Reposition nicht, und ist der intrapelvische Theil der Blase noch gross genug, und sind die Ureteren nicht ausser die Beckenhöhle gezerrt, so ist die Blase zu reseciren, was schon dreimal mit vollkommenem Erfolge ohne Fistelbildung gemacht wurde (H 9, B 13, 21). Auf jeden Fall aber, ob reponirt, ob resecirt wurde, ist es nothwendig, dass die Blase hinter die Bruchpforte gebracht und diese solid und möglichst vollständig geschlossen werde, weil sonst, wie wir gesehen, Recidive auftreten können.

Bei kleineren manifesten Cystocelen ist die Operation relativ leicht. Man wird, da dieselben sich vergrössern und allerlei Nachtheile im Gefolge haben können, stets die Operation vorschlagen, die hier dieselbe ist, wie bei den im Laufe einer Bruchoperation sich präsentirenden, latenten und operativen Cystocelen.

Bei diesen letzteren beiden kommt es vor Allem darauf an, ob die Blase verletzt ist oder nicht. War es möglich, dieselbe ohne Verletzung zu erkennen, so muss alles aufgeboten werden, um sie nicht doch noch einzureissen, wie es vorgekommen ist, denn die Verletzung verschlechtert die Prognose, wie wir gesehen, bedeutend. Die Krankengeschichten lehren, dass fast ausnahmslos in den Fällen, bei denen die Blase intact blieb, dieselbe leicht auszuschälen und zu reponiren war und nie in ihrem Bett oder an der Bruchpforte adhärirte. Nur zwischen Bruchsack und Blase besteht bei den paraperitonealen Blasenbrüchen fast immer eine feste Verbindung, die

im Interesse der radicalen Beseitigung des Bruchsackes gelöst werden muss. Da hierbei öfter die Blase eingerissen worden ist, so halte man sich streng ans Peritoneum, denn es macht weniger, wenn dasselbe einreisst, als wenn die Blase ein Loch bekommt. Auch treibe man die Ablösung nicht zu weit, weil sonst die Blase unnatürlich weit ihres Bauchfellüberzuges beraubt wird. Ist die Ablösung gelungen, so wird der Bruchsack ligirt und abgeschnitten, ist das Peritoneum eingerissen, so wird die Oeffnung in der Bauchhöhle durch gerade Serosanaht oder durch Tabaksbeutelnaht (mit Vermeidung der Blasenmuscularis) geschlossen. Dann wird die Blase versenkt, was, wie soeben bemerkt, kaum je Schwierigkeit machen wird. Im Nothfalle kann man auch Bruchsack und Blase, ohne sie von einander zu trennen, namentlich wenn ersterer wenig ausgesprochen ist, reponiren. Die Bruchpforte wird nach irgend einer Methode verschlossen, die Haut genäht, die Einlage eines Drains wird im Allgemeinen nicht nöthig sein. Monod und Delagénière und andere französische Autoren nach ihnen riethen, den herniösen Blasentheil stets zu reseciren, um hierdurch die erweiterte Blase zu verkleinern. Hiervon ist entschieden abzurathen — auch Delagénière hat später nicht nach diesem Vorschlag gehandelt, sondern die Blase einfach reponirt —, denn, abgesehen von den Gefahren der Blasenwunde, ist in diesen Fällen die Blase nicht immer erweitert, und durch Abtragen des meist kleinen Divertikels wäre puncto Verkleinerung der Blase nicht viel gewonnen. Dagegen muss man das Lipome prévesical, um die Bruchpforte gut schliessen zu können, und um Recidiven, die durch das Fett erzeugt werden könnten, vorzubeugen, möglichst abtragen.

Ist die Blase verletzt und die Verletzung bei der Operation erkannt, so handelt es sich vor Allem darum, diesen Schaden zu heben. In den meisten Fällen wird zugleich eine Oeffnung im Peritoneum vorhanden sein, und die erste Sorge ist dann, die Verunreinigung der Bauchhöhle durch Urin zu verhindern. Der Urin wird erst aufgetupft, die Blase durch den Catheter entleert, eventuell die Blasenwunde provisorisch verschlossen und dann sorgfältig und sicher die Peritonealwunde, d. h. der Bruchsack versorgt. Die meisten Operateure sind so verfahren, nur Böckel und Socin haben offen gelassen, beide neben genähter Blasenwunde. Der Patient von Socin genas, derjenige von Böckel starb (H 2). In einer Anzahl von Fällen fand sich kein Bruchsack, doch habe ich schon hervorgehoben, dass man sich hüten muss, denselben zu übersehen.

Wie soll die Blasenwunde behandelt werden? Bevor

wir hierauf antworten, wollen wir erst sehen, wie die einzelnen Operateure mit der Wunde verfahren sind.

	Zahl der Fälle	Erfolg		
		Heilung ohne Fistel	Fistel	Tod
Die Blase wurde einfach offen gelassen (A 27, B 13)	2	—	2	—
an die Haut genäht und drainirt (H 4, 28, B 17, 18)	4	—	3	1
Ein gläsernes Knierohr eingebunden (H 5)	1	—	—	1
Die Blase wurde ligirt (A 39, H 6, B 60)	3	—	1	2
In eine Incision in der Linea alba angeheftet (H 51)	1	—	—	1
Es wurde einfache Naht gemacht . .	10	5	2	3
doppelte Naht	15	13	2	—
dreifache Naht	12	6	5	1
Ueber die Naht nichts Genaueres angegeben	10	4	5	1

Genäht wurde meist mit Catgut, weniger oft mit Seide, auch wohl die Mucosa mit Catgut, die oberflächlichen Schichten mit Seide. Meist wurde die Schleimhaut nicht mit in die Naht gefasst. In A 58 wurde nicht nur die Mucosa mit Catgut genäht, sondern sogar die Knoten nach einwärts ins Blaseninnere gerichtet. Bald wurde continuirlich, bald mit Knopfnähten vereinigt. — Ich möchte aus obiger Zusammenstellung keine gewagten Schlüsse ziehen für unser therapeutisches Handeln, da die Fälle zu ungleichartig sind, und auch zeitlich verschiedenen Perioden der Wundbehandlung (in überwiegender Mehrzahl allerdings bereits der antiseptischen Aera) angehören. Ich glaube, der zu verfolgende Weg ist klar vorgezeichnet.

In der Regel soll die Blasenwunde genäht werden, hält die Naht, so ist alles gewonnen, hält sie theilweise, so ist viel erreicht, und geht sie wieder auf, so ist nichts verloren, falls man nur dafür gesorgt hat — und das soll man in jedem Falle thun —, dass der Urin im Nothfall Abfluss durch die äussere Wunde findet. Auch wenn die Blasennaht wieder aufbricht, so hält sie doch oft die ersten Tage, in welcher Zeit die Peritonealwunde fest verkleben kann, und die äussere Wunde anfängt, zu granuliren, wodurch die Gefahr der Urininfiltration vermindert wird. Nur in Ausnahmefällen, bei schlechtem Urin, der sich hier übrigens selten findet, bei sehr zerrissenen Blasenrändern und sehr grosser Blasenwunde mit unnachgiebigen Rändern, oder wenn die Operation schnell beendigt werden muss, wird man

die Blasenwunde offen lassen oder noch besser an die äussere Haut fixiren. Man kann übrigens grosse Blasenwunden mit Erfolg vereinigen, sind die Ränder gar zu zerrissen und gequetscht, so werden sie resecirt, sogar bei Strictur der Harnröhre hat die Naht gehalten (H 9). Bei der Naht ist die Hauptsache, dass breite Wundflächen unter Vermeidung von Mucosaeinstülpung aneinanderliegen. Ob in 2 oder 3 Etagen genäht werde, ist weniger wichtig als wie der Faden durch die Wunde geführt wird. Zur Noth thut es, wie ich und Andere gezeigt haben, auch eine Etage. Die Fäden werden ganz nahe der Schleimhaut ausgestochen und wieder an derselben Stelle des gegenüberliegenden Wundrandes eingestochen, so dass beim Anziehen die Mucosaränder aneinanderliegen, und der Faden von innen nicht sichtbar ist. Die Naht der Mucosa ist principiell falsch. Ist es unmöglich in mehreren Etagen zu nähen, so soll der Faden eine Strecke weit parallel zur Oberfläche durch die Muscularis geführt werden, wodurch ebenfalls breite Flächen aufeinander zu liegen kommen. Auch bei der mehrreihigen Naht kommt der innersten Reihe die grösste Bedeutung zu, und muss dieselbe am sorgfältigsten immer als Knopfnaht angelegt werden. Die Blasenwand kann, wie es in meinem Falle und in anderen zutraf, so dünn sein, die Ränder so schmal und die ganze Wunde so tief liegen, dass es unmöglich ist, doppelt zu nähen. Ich würde Catgut vorziehen, da es weniger in die Tiefe drainirt und spurlos verschwindet.

Die genähte Blase wurde bald reponirt, bald in situ gelassen, ja sogar durch eine Schlinge in der Wunde verankert. Wegen der Gefahr des Recidives halte ich es für geboten, auch die genähte Blase hinter die Bruchpforte zu versenken und letztere, wenn sie weit ist, theilweise zu schliessen. Lässt man die Blase in der Pforte, oder ist man genöthigt, sie an die Haut zu fixiren, so erlebt man wahrscheinlich bald ein Recidiv der Blasenhernie.

Die Wunde der Bauchdecken-, resp. die Bruchpforte und die Hautwunde, wurde meist, nachdem bis zur Blasenwunde ein Drain oder ein Gazetampon eingeführt war, in der Hauptsache genäht. In anderen Fällen wurde die ganze Wunde bis zur Blasennaht tamponirt. Nur Lanz und Postempsky, auch Petit und Imbert (B 64) (nicht aber Curtis, der mit Gaze drainirte!) haben die ganze Wunde ohne Drain mit Erfolg verschlossen. — Ich halte dafür — in Uebereinstimmung mit Hermes, — dass es besser ist, mit Gaze zu drainiren und den Rest der Wunde zu verschliessen. Auch bin ich für Einlegen eines Dauercatheters, wie es schon der alte Verdier angerathen hat.

Soweit die Angaben verwerthbar sind, wurde bei genähter Blasen-

wunde 29 mal ein Catheter à demeure eingelegt, von diesen Fällen sind 17 ohne Fistel, 7 mit Fistel geheilt, 3 starben zu früh, zweimal wurde der Catheter nur 1 Tag ertragen (beide ohne Fistel geheilt).

Achtmal wurde kein Catheter eingelegt, sondern es wurde häufig catheterisirt, oder die Patienten durften selbst Wasser lassen, hiervon sind sechs ohne, zwei mit Fistel geheilt, und keiner ist gestorben.

Man könnte hieraus den Schluss ziehen, dass es besser sei, keinen Verweilcatheter einzulegen, doch sind die Fälle viel zu ungleichartig, und eine grosse Zahl konnte wegen ungenügenden Angaben bei der Zusammenstellung nicht verwendet werden.

Was geschehen soll, wenn die Blasenverletzung erst nach der Operation erkannt wird, hängt von der Schwere der Symptome oder, was fast auf dasselbe herauskommt, davon ab, wie lange nach der Operation die Verletzung erkannt wurde. Denn sind keine schweren Symptome von Anfang an da, so treten sie auch im Verlauf nicht mehr auf, und erst die sich etablirende Fistel zeigt später die Verletzung bestimmt an.

Sehen wir wieder, wie in den einzelnen Fällen die Verletzung zu Stande kam, und wie sich die Operateure derselben gegenüber verhielten: dreimal wurde die Blase für einen leeren Bruchsack gehalten und offen gelassen. 2 Patienten, bei denen das Peritoneum nicht eröffnet worden (B 4), oder das eröffnete wieder verschlossen worden war (A 60), genasen, während ein der vorantiseptischen Zeit — 1881 — angehöriger Fall, wo auch die Bauchhöhle offen blieb (H 20), rasch Exitus machte.

Einmal wurde die Blase intraperitoneal beim Abtragen eines adhärenten Netzstückes angeschnitten und die Verletzung erst nach dem bald erfolgten Tode bei der Autopsie erkannt.

Siebenmal war die Blase in die Ligatur des Bruchsackes eingebunden und beim Reseciren des Letzteren mit abgeschnitten worden.

Zehnmal wurde die Blase für sich, weil als Bruchsack oder Lipom angesehen, abgebunden und resecirt.

Nachdem die Blasenverletzung festgestellt war, wurde verschieden gehandelt. Rein exspectativ wurde verfahren in den Fällen, in welchen die Blase offen gelassen worden war (2 Fisteln, 1 Todesfall), ferner sechsmal da, wo sie in die Ligatur des Bruchsackes gefasst worden oder bei der Naht angestochen worden war (5 Fisteln, 1 Todesfall). In einigen dieser Fälle waren die Blasenbeschwerden offenbar gering gewesen, und machte erst die Fistel auf die Verletzung aufmerksam. Auch in 3 Fällen, in denen die Blase für sich ligirt worden

war, und frühzeitig sich Symptome gezeigt hatten, wurde nicht eingegriffen, einmal wurde vom Patienten ein 2. Eingriff verweigert (Exitus, H 24), die beiden anderen, B 29, 40, genasen ohne Fistelbildung.

Operativ wurde achtmal eingeschritten, und zwar einmal zwei Stunden, einmal 4 Stunden, fünfmal 24 Stunden und einmal 48 Stunden nach der 1. Operation.

In H 35 wurde nur die äussere Wunde, die ohne Drain vollständig vereinigt gewesen war, wieder geöffnet und tamponirt, die Ligatur der Blase aber in Ruhe gelassen, worauf Heilung ohne Fistelbildung eintrat.

In H 57 wurde die Wunde einfach geöffnet und tamponirt, die Blasenligatur hatte sich von selbst schon gelöst. Heilung unter Fistelbildung.

Sechsmal wurde die Blasenwunde mit ein- bis dreifacher Naht verschlossen. Um zur verletzten Blase zu gelangen, wurde die äussere Wunde entweder einfach wieder geöffnet, die Ligatur gelöst und die Blase genäht (H 37, 40, beide gestorben), oder es war ein grösserer Eingriff nöthig: Demoulin (H 19) machte einen Schnitt in der Mittellinie, durchtrennte den Rectus, ohne das Bauchfell zu eröffnen, zog die Blase hervor und nähte sie (Tod an Pneumonie). Ich selbst (B 63) spaltete den Cruralkanal nach oben und vernähte die Blasenwunde extraperitoneal (Heilung ohne Fistel). Michels (Parker H 29) erweiterte die Wunde bis in die Bauchhöhle, schloss die extraperitoneal liegende Blasenwunde und ebenso die Oeffnung im Bauchfell (Heilung ohne Fistel). Aehnlich verfuhr Jungengel (H 15). Bei seinem Patienten lag die Blasenöffnung z. Th. intra-, z. Th. extraperitoneal, die Därme schwammen in Blut. Hier war die Herniolaparotomie sehr am Platze. Die Blase wurde genäht, die Peritonealwunde, wie es scheint, offen gelassen (Heilung mit Fistel).

Die Bauchdeckenwunde wurde bei diesen Nachoperationen meist ganz offen gelassen und tamponirt, nur in H 19 und 27 wurde sie ganz oder theilweise genäht. Viermal ist bemerkt, dass ein Verweilcatheter eingelegt wurde (darunter in den beiden ohne Fistel geheilten Fällen).

Meine Ansicht in der Frage der Behandlung der erst nach der Operation erkannten Cystocelen ist noch kurz folgende:

Wird, was ja meist zutrifft, bald nach der Operation die Blasenverletzung constatirt, so wird man unter allen Umständen, so bald als möglich, die Wunde öffnen, dieselbe, wenn es nöthig ist, erweitern, ja sogar die Bauchhöhle eröffnen und dann die Blasenwunde nach den oben bei Besprechung der Operation aufgestellten Maximen be-

handeln. Die äussere Wunde muss jedenfalls so weit geöffnet werden, dass man die ganze Blasenwunde vorziehen, in ganzer Ausdehnung übersehen und nähen kann. Wenn möglich, soll man hierbei das Peritoneum schonen, was oft angehen wird, da die meisten dieser Blasenverletzungen extraperitoneal liegen. Doch muss man sich genau vorsehen, dass nicht etwa ein intraperitonealer Theil der Blasenwunde der Beobachtung entgeht, weil er in die Ligatur des Bruchsackes eingebunden ist. Wenn auch in der Literatur 2 Fälle beschrieben sind, bei denen bei unabsichtlicher Ligatur der Blase, die heftige Symptome machte, so dass an ihrem Bestehen kein Zweifel walten konnte (B 29, 40), einfach zugewartet wurde, und diese Fälle rasch heilten, so halte ich doch dieses Zuschauen für falsch und gefährlich. Denn wir sehen, dass oft die Ligatur abglitt, und schwere lebensgefährliche Erscheinungen die Folge waren (H 37, 40, 52, 57). Dass in der Hälfte der Fälle von Wiedereröffnung der Wunde und secundärer Blasennaht Exitus eintrat, ist der Schwere der Blasenverletzung an sich und dem zu späten Eingreifen zuzuschreiben. Schon 2 Stunden nach der Operation kann der Patient fast verblutet sein (H 37)! Diesen Fällen steht H 15 gegenüber, in dem ganz sicher der 2. Eingriff dem Patienten das Leben rettete. Wie es in meinem Falle beim Laisser aller gegangen wäre, ist gewiss auch sehr zweifelhaft.

Ein wenig anders verhält es sich in den Fällen, bei welchen offenbar die Blasenverletzung nicht bedeutend war, und dieselbe erst später an der Bildung der Fistel erkannt wurde (H 1, 7, 32, 54). Hier ist von jedem Eingriff abzusehen, da die Fisteln, wenn nicht besondere Hindernisse da sind, erfahrungsgemäss sich in nicht allzulanger Zeit von selbst schliessen. Eventuell wäre hier um schneller einen Verschluss der Fistel zu erzielen, ein Dauercatheter einzulegen. Auch wenn aus Versehen die Blase offen gelassen wurde (A 60, B 4), so ist keine Indication zu einem 2. Eingriff vorhanden, wenn man sicher ist, dass das Peritoneum nicht eröffnet war oder gut verschlossen wurde. Man könnte hier allerdings eine secundäre Naht der Blase versuchen, wie es Purchell gethan (H 28), doch werden durch diese Operation nicht andere Verhältnisse geschaffen als beim spontanen Verschluss der Fistel, höchstens — aber nur im Falle des Haltens der Naht — kann die Heilungsdauer etwas abgekürzt werden. Da Purchell wahrscheinlich die Bruchpforte nicht verschloss, so bildete sich bald ein Recidiv der Blasenhernie. Ob die Heilung der Blasenwunde durch das Stadium der Fistelbildung zu Recidiven des Blasenbruches Veranlassung giebt, was nicht ganz unmöglich erscheint, lässt sich aus der vorliegenden Casuistik nicht entscheiden.

Casuistik.

1. Keate.[1]) Ein älterer Herr litt 8 Jahre an einem rechtsseitigen Leistenbruche und trug deshalb beständig ein Bruchband. Vor ca. 2 Jahren consultirte er einen Wundarzt wegen einer unterhalb des Bruches aufgetretenen Geschwulst. Dieselbe wurde als Wasserbruch angesehen und punctirt, wobei sich 16 Unzen Wasser entleerten. Nach 10 Wochen hatte sich die Geschwulst wieder gebildet. Keate, der jetzt den Patienten sah, konnte die Hernie leicht reponiren und fühlte darunter deutlich die Hydrocele. Die Blasenfunctionen waren ganz normal. Auf Application von Salmiaklösung verschwand in 4 Wochen die Hydrocele, so dass der Hoden wieder gefühlt werden konnte. Mehr als ein Jahr später starb Patient, und die Section ergab einen vom Leistenring ins Scrotum herabreichenden Bruchsack, der ringsherum, besonders aber an der hinteren Seite, von einer dicken Fettmasse umgeben war. An dieser Stelle, unmittelbar unter dem Bruchsack, war Fluctuation zu fühlen, und ein Schnitt entleerte etwa 5 Unzen Urin. Die Harnblase war durch den Leistenring in eine Art Zwerchsack getheilt, ihr grösserer Theil lag im Scrotum und reichte nicht so tief hinab wie der Bruchsack, mit dem er — ebenso wie mit dem Leistenring — fest verwachsen war. Der Samenstrang lag nach aussen von Bruchsack und Blase, die Prostata war ins Becken hinaufgezogen. Keate fügt bei: „from the great abundance of fat all round the bladder it might be concluded that the fat had facilitated the descent of the bladder".

2. Ribell.[2]) Mann von 58 Jahren litt seit 30 Jahren an häufigem Urindrang. Er hatte zwei grosse Leistenhernien, die linke seit der Geburt, die rechte seit dem 15. bis 20. Jahre. Harnbeschwerden wurden von Kurpfuschern auf Stricturen der Urethra zurückgeführt und mit Bädern und Injectionen ohne Erfolg behandelt. Ribell fand keine Strictur, dagegen ergab sich Folgendes: Patient hatte um so grössere Schwierigkeit, Harn zu lassen, je grösser die linke Geschwulst war, trat während der Urinentleerung der Tumor tiefer, so wurde der Abfluss plötzlich gehemmt. Patient hatte sich gewöhnt, beim Harnlassen den Tumor in die Höhe zu heben. Die linksseitige Geschwulst war nicht zu reponiren, wohl aber die rechte. Auf Grund dieser Wahrnehmung wurde linksseitige Blasenhernie angenommen. Ein chirurgischer Eingriff wurde nicht gemacht.

3. Ranieri Menici.[3]) 60jähriger Mann wurde am 7. Juli 1820 ins Spital zu Pisa gebracht. Er hatte 2 Inguinalhernien, die rechte frei, die linksseitige incarcerirt. Er besass dieselben seit mehr als 14 Jahren

1) Cases of Hydrocele with observ. on a peculiar method of treating that disease to which are subjoined a singular case of hernia vesicae urinariae etc. London 1788. Auch in Richter's Bibliothek. XI. Bd. 212.

2) Archives générales. T. XXI. p. 375. 1829.

3) Istoria di due operazioni d'ernia incarcerata. Annali universali di medicina compitati dal sig. dott. Annibale Omodei. Vol. XVI. anno 1820. p. 301. (Ist der von Seiler in Hager: Brüche und Vorfälle 1834. p. 113, erwähnte Fall.)

und hatte nie ein Bruchband getragen. Im Liegen konnte er sie durch Druck mit der Hand reponiren, wobei beide unter Gurren verschwanden. Manchmal im Laufe der 14 Jahre konnte die linke Hernie während einiger Stunden nicht mehr reponirt werden, wobei sie grösser und ein wenig schmerzhaft wurde, ohne aber Störungen in den Unterleibsorganen zu verursachen. Die birnförmige Bruchgeschwulst links erstreckte sich von der Leistengegend nach dem Hodensack. Die Richtung ihres Halses mehr von vorn nach hinten, als nach dem Os ilei gehend, liess vermuthen, dass die Eingeweide, statt durch den Inguinalkanal, durch eine Spalte der Fasern des M. obliq. ext. gedrungen seien. Einklemmungserscheinungen, d. h. absolute Stuhlverstopfung, Schmerz und Aufgetriebensein des Leibes, Brechen, Schluchzen, sowie Fieber bestanden schon seit 2 Tagen, und da Bad, Umschläge und Taxis vergebens versucht worden waren, so blieb nur die Operation übrig, die ein geschickter Zögling des Spitals ausführte.

Es wurde eine Incision durch die Hautdecken gemacht, welche den Tumor von oben bis unten blosslegte. Nachdem das Unterhautgewebe, der Cremaster und hernach eine blätterige Schicht (wahrscheinlich die Fascia transversa) durchtrennt war, gelangte man auf den Bruchsack. Derselbe bot dem palpirenden Finger an seinem Grunde eine Härte dar, welche sich ein Stück weit über die vordere Fläche der Geschwulst erstreckte, während sich der Rest bis zur Leiste weich und elastisch, aber nicht fluctuirend darstellte. Man hielt es für besser, die Eröffnung des Bruchsackes mehr in der Nähe des Halses, als an den tieferen Theilen, wo sich die aussergewöhnliche Härte gezeigt hatte, zu machen. Nachdem dies durch schichtweises Vordringen geschehen war, wurde der Bruchsack mit Hülfe der Hohlsonde bis in seinen unteren Theil gespalten, wobei die verdickte Partie mit durchtrennt wurde. Es zeigte sich nun oben ein ganz glatter Tumor, der in ein Lymphcoagulum eingehüllt war, das mit dem Finger entfernt wurde, im unteren Theil an der Basis des Sackes war eine feste, auf der Schnittfläche gelbliche Masse. Der obere Tumor schien freigelegter Darm zu sein, aber die Prüfung der Textur seiner Oberfläche liess dies zweifelhaft erscheinen, und da eine Incision in denselben zu gewagt erschien, so zog man vor, mit dem geknöpften Messer parallel zur Linea alba eine Incision des Bruchsackhalses und der Aponeurose des M. obliq. ext. zu machen. Es erwies sich dies als unnütz, denn die Einklemmung bestand weiter, und Druck auf den blossgelegten Tumor war ohne Erfolg. Derselbe wurde daher mit Messer und Pincette in Angriff genommen. Nachdem eine dünne Haut durchtrennt war, flossen 4—5 Tropfen eines blutigen Serums aus, die Haut wurde der Länge nach gespalten, und es erschien eine entzündete Dünndarmschlinge. Nachdem mit dem Messer noch eine Haut durchtrennt worden, war die Einklemmung gelöst, und der Darm konnte leicht reponirt werden. Es blieb die Unklarheit über jene verdickte Masse, welche den Bruchsack einhüllte, und die man im Laufe der Operation gespalten hatte. Man bemerkte, dass dieselbe nach der Leiste zu ihre krankhafte Dicke verlor und die Kennzeichen eines einfachen, membranösen Bruchsackes darbot. Da dieser untere Theil ohne weitere organische Structur, vielmehr degenerationsfähig schien, und durch seine Masse ein Hinderniss für die Vereinigung der Wunde und den Eiterabfluss sein konnte, so hielt man es

für richtig, ihn abzutragen. Es wurden einige spritzende Gefässe unterbunden, das leichte Nachsickern von Blut aus kleineren Arterien wurde durch den Verband gestillt.

Nachdem der Operirte ins Bett gebracht war, entleerte er nach Klystier etwas Stuhl und nach und nach spärliche Mengen Urin. Sein Zustand verschlimmerte sich, und in der 2. Nacht nach der Operation verschied er.

Die Section ergab, dass die beiden Hernien innere waren. Die Art. epigastrica und spermatica lagen an der äusseren Seite der Bruchpforte; der Bruchsack hatte die Fasern der Aponeurose des M. obliq. internus von einander gedrängt, war in den unteren Theil des Leistenkanales getreten und hatte sich durch den äusseren Leistenring in den Hodensack gesenkt. Der Bruchsack hatte die Richtung nach der Harnblase zu und erregte Verdacht wegen dieses Eingeweides. Ein durch die Harnröhre eingeführter Katheter erschien in der Oeffnung des vermeintlichen Bruchsackes, bedeckt von einer zufälligen Membran, welche nicht der Blasenwand angehörte und auf leichten Druck nachgab. Es lag eine Verletzung der aus dem Becken herausgezogenen Blase vor, von welcher ein Theil des Vertex fehlte. Die degenerirte Portion des vermeintlichen Bruchsackes war nichts anderes gewesen, als die Blase, die eine primäre Hernie bildete und eine secundäre Hernie mit Ileum als Inhalt nach sich zog. Die Blase war mit dem Scheitel durch den Leistenring getreten, lag an der inneren Seite des Bruchsackes, umhüllte denselben oben, beim Testikel angelangt, bog sie sich nach vorn um und bedeckte den Bruchsack zu etwa 1/3 seiner Länge, während der übrige Theil der vorderen Wand des Bruchsackes bis zum Annulus nur vom Peritoneum gebildet war. Die letzte zarte Haut, welche die Dünndarmschlinge bedeckt hatte, war nicht mehr zu finden, da dieselbe bei dem löblichen Bestreben, festzustellen, ob Art. epigastr. und spermat. nicht verletzt waren, verschwunden war. — In der Cystocele war während der Operation kein Urin enthalten gewesen, nicht einmal Uringeruch war zu bemerken.

4. Thormann.[1]) 52jähriger Mann, trägt seit 12 Jahren rechtsseitige Leistenhernie, in den ersten Jahren reponibel, in den letzten Jahren nicht mehr ganz zurückzubringen. Oft kolikartige Schmerzen in der Nabelgegend mit Stuhlverhaltung während einiger Tage, nie Urinbeschwerden. Am 14. Juni 1839 bekam er wieder einen solchen Anfall mit Aufgetriebensein des Leibes, am 3. Tage darnach Stuhl, am 10. Tage wird wegen schlechten Befindens des Patienten, in der Annahme, es liege ein Darmwandbruch vor, die Herniotomie gemacht. Urinbeschwerden waren auch jetzt nie vorhanden. Nach Spaltung der äusseren Bedeckungen gelangt man auf eine missfarbige, lederartig anzufühlende, elastische Geschwulst, die durch den äusseren Leistenring fest eingeklemmt ist, mit demselben verwachsen ist und nicht reponirt werden kann. Die Geschwulst wird für Bruchsack gehalten und incidirt. Die eingeführte Sonde bewegt sich frei nach allen Seiten, man glaubt, ein Eingeweide eröffnet zu haben. Calomel bewirkt Stuhlgang und Erleichterung des Patienten. Am Tage nach der Operation Urinretention mit Catheter gehoben, am 3. Tage

1) Schweizerische Zeitschrift für Natur u. Heilkunde. 1841. S. 411.

gelangte eine Sonde durch die Wunde in die Blase und berührte dort den eingeführten Catheter. „Es unterlag jetzt keinem Zweifel mehr, dass die Bruchgeschwulst durch einen Theil der Urinblase gebildet und dieser durch die längere Zeit der Einklemmung — 10 Tage lang — von dem übrigen Theil der Blase abgesondert war und nur noch durch eine kleine Oeffnung, wodurch man kaum eine Knopfsonde einführen konnte, mit der Blase in Verbindung stand.“ Ein Bruchsack wurde nicht gefunden. Patient war in 4 Wochen ganz hergestellt und hatte keine Urinbeschwerden.

5. Palm.[1]) 80jähriger Mann, litt seit 5 Jahren an rechtsseitigem Leistenbruch, der ihm nur Beschwerden machte, wenn er zu viel getrunken hatte (er trank bis 28 Schoppen Abends) und nicht hinreichend Wasser lösen konnte. Das Bedürfniss hierzu drängte ihn dann, den vergrösserten Bruch zusammenzudrücken, worauf wieder Urin in grosser Menge abging. Anfangs Juli 1849 starb er an Incarceration. Ueber das Vorhandensein der Blase im Bruchsack und über das Verwachsensein beider war kein Zweifel, der Catheter hatte nur wenig Urin entleert. Section: das ganze Corpus vesicae bildete den Inhalt des Bruchsackes, der Blasenhals hatte eine nach allen Seiten vergrösserte Ausdehnung, die Prostata war um mehr als das Doppelte vergrössert. Der im Bruchsack liegende Theil der Blase hatte mehrere Linien dicke Wandungen mit Blutinfiltration im Zellgewebe, geringes Lumen und mehrere Verwachsung mit ersterem. Daneben frei im Bruchsack ein würfelförmiger Körper (unbekannter Natur). Als Todesursache wurde unter der Blase eine kleine eingeklemmte Darmschlinge von blaurother Farbe gefunden.

6. Morel Lavallé[2]) erwähnt einen Fall, wo der Blasenbruch von Darm- und Netzbruch begleitet war. Es bestand Einklemmung der Blase, die Schleimhaut war beinahe gangränös. Die Cystocele wurde übersehen, nach Reposition des Darmes glaubte man, der zurückgebliebene Tumor sei durch eine Hydrocele gebildet, und liess ihn an seinem Orte. Patient starb. Die Section ergab Cystocele, der Urachus war mit der Blase herabgezogen. Im Uebrigen hatte der Patient keine Symptome von Seite der Blase gezeigt.

7. Piedvache.[3]) 79jähriger Mann tritt am 4. Februar 1861 ins Hospital Bicêtre ein. Seit langem linksseitige voluminöse Hernie, welche, durch ein Bruchband zurückgehalten, wenig Beschwerden machte. Jetzt geht sie nicht mehr zurück, bis es Patient selbst gelingt, sie zu reponiren. Ausserdem in der rechten Leiste ein weicher rundlicher, aus dem Leistenkanal tretender Tumor. Am anderen Tag Tod an Blutung aus den subserösen Gefässen. Die Section ergiebt eine durch den rechten Inguinalkanal entwickelte Blasenhernie. Der grösste Theil der Blase ist vor dem Schambein fixirt und communicirt durch eine Oeffnung von 2 Cm. Weite mit dem Rest der Blase, der in der Bauchhöhle zurückgeblieben ist und

1) Medicinisches Correspondenzblatt des würtemb. ärztlichen Vereines. 1851. Nr. 34.

2) Bulletin de la société de chirurg. 1853.

3) Bulletin de la société anatomique. 1861. p. 46.

die Grösse eines Gänseeies hat. Ueber die Miction konnte nichts eruirt werden.

8. Berger.[1]) Mann von 66 Jahren, kräftig, wohlbeleibt, trägt seit langem eine irreponible rechtsseitige Leistenhernie von der Grösse eines Hühnereies. Seit 2 Tagen Koliken und Schmerzen im Bauch, einmal Erbrechen. Klagt, dass er nicht uriniren könne. Taxisversuch ohne Erfolg. In der rechten Leiste ein faustgrosser, bis zur Mitte des Scrotums herabsteigender Tumor, oberflächlich gelappt, von teigiger Consistenz, in der Tiefe gespannt, pseudofluctuirend. Operation am 13. Juni 1882: Schichtweise Trennung der Decken bis zu einem dünnen Sack, nach dessen Incision man auf weiches, ödematöses Fett stösst, das überall verwachsen ist und offenbar Netz darstellt. Es kann nicht isolirt werden, auch ein Bruchring wird nicht gefühlt. Beim Anziehen nach oben erscheint unterhalb eine grauschwarze, fluctuirende, haselnussgrosse Vorwölbung. Dieselbe wird für einen 2. Bruchsack angesehen und incidirt, wobei sich klare, rothe, Serum gleichende, geruchlose Flüssigkeit im Strahle ergiesst. Die eröffnete Höhle zeigt eine violette Schleimhaut mit einigen gelben Körnchen besetzt, lässt kein Gas ausströmen, riecht nicht, wird für angeschnittenes Colon gehalten und in 3 Schichten mit feiner Carbolseide vernäht. Oberflächliche Nähte, Drain, Listerverband. Nach der Operation Abgang von Winden, Abnahme der Leibschmerzen, kein Fieber. Am 18. Juni alkoholisches Delirium. Seit 20. Juni sickert aus der Wunde zeitweise klare, urinöse Flüssigkeit, beim Husten wird im Strahl Urin aus der Wunde gepresst. Eine bruchbandähnliche Bandage verhindert den Urinabfluss, doch entleert sich von Zeit zu Zeit noch Urin aus der Fistel, welche am 30. November 1882 noch nicht völlig geschlossen ist. Uebriges Befinden des Patienten ausgezeichnet.

9. Broca.[2]) Mann von 67 Jahren tritt am 17. December ins Hospital Necker, service de M. Guyon. Seit dem Alter von 21 Jahren Leistenhernie, die in den letzten 4 Jahren mehrmals Incarcerationserscheinungen verursacht. Seit 17. December plötzliches Anschwellen der Bruchgeschwulst, die nicht mehr reponirt werden kann. Auf der linken Scrotalseite ein irreponibler, faustgrosser, überall sonor tönender, ziemlich weicher Tumor. Uebelkeit, hier und da Erbrechen. Auf Klystier und Abführmittel Stühle, Leib treibt sich allmählich auf, und am 25. December tritt Exitus ein. Die Autopsie ergiebt allgemeine eitrige Peritonitis, im linksseitigen Bruchsack eine blauschwarze, nicht perforirte Schlinge des S romanum. Unter der hinteren Wand des Bruchsackes findet man einen weichen, vorn mit Peritoneum überzogenen Tumor, der sich mit einem abgesetzten Stiel in den Inguinalkanal fortsetzt und in die hintere Wand der Blase übergeht. Durch Injection von Flüssigkeit überzeugt man sich, dass ein Blasendivertikel vorliegt, das hinten nicht vom Bauchfell überzogen ist, sondern dort den Samenstranggebilden aufliegt. Keine Urinretention. Wände des herniösen Blasentheiles verdickt.

---

1) Duret: Variétés rares de la hernie inguinale. Thèse de Paris. 1883. p. 43.
2) Thèse Duret. p. 47.

10. Polaillon.[1]) **Mann von 50 Jahren mit grosser rechtsseitiger Inguinalhernie. Bei der Radicaloperation wurde zuerst ein Sack eröffnet, der für den Bruchsack gehalten wurde, aber Urin ausfliessen liess. Die Blasenwunde wurde sofort genäht, dann der wahre Bruchsack eröffnet. Inguinalkanal vernäht. Tod einige Stunden nach der Operation. Keine Section.**

11. Brodier.[2]) **65jähriger Bauer besitzt eine im 18. Jahre entstandene, allmählich sich vergrössernde, linksseitige Inguinalhernie, die jetzt bis zur Mitte des Oberschenkels reicht. Mit Geduld kann die ganze Hernie durch den weiten Inguinalkanal reponirt werden, indess bleibt an der inneren Seite des Leistenringes eine resistentere Masse bestehen. Seit einem Jahr kann Patient, der sehr corpulent ist und sich sonst wohl befindet, nicht allein uriniren, auch wenn er mit beiden Händen den Bruch zusammendrückt, er kann vielmehr den Urin nur dann entleeren, wenn ihm eine 2. Person den Bruch zusammendrücken hilft.**

12. Forselles.[3]) **Bei einer wegen rechtsseitiger eingeklemmter Leistenhernie vorgenommenen Herniotomie fand sich nach Reposition des Darmes an der inneren Seite des Bruchsackes eine zweite, taubeneigrosse, fluctuirende Geschwulst: die dislocirte Harnblase.**

13. Meienberger.[4]) **34jähriges Fräulein, seit 9 Jahren Tumor in der linken Leistengegend, vor 5 Jahren einmal Incarcerationserscheinungen. Im Anfang August 1890 konnte bei einer Untersuchung kein Tumor gefunden werden, ebensowenig am 15. August bei einer Explorativoperation, bei welcher der Leistenkanal gespalten wurde. Erst am 15. September gelang es, einen kleinen Tumor zu constatiren, der die Gegend des Leistenringes etwas vorwölbte und am nächsten Tage wieder verschwunden war. Operation am 17. September 1890 durch Dr. Zesas: Nach Spaltung der Hautdecken findet man eine Fettgeschwulst, die nach oben mit einem 2. Tumor in Verbindung steht, wie nach ausgiebiger Spaltung des Leistenkanales zu constatiren ist. Der 2. Tumor wird isolirt, eröffnet und erweist sich als leerer Bruchsack. Nach Ligatur und Abtragen desselben zeigt sich, dass er nach hinten und innen mit einem anderen weichen Tumor verwachsen ist. In der Meinung, es sei dies ein 2. Bruchsack, sucht man ihn mit Messer und Finger zu isoliren, wobei sich plötzlich Urin entleert. Ein per urethram eingeführter Catheter erscheint in der Wunde. Wegen der grossen Zerreisslichkeit der Gewebe wird keine Blasennaht gemacht, sondern es wird ein Drain in die Wunde, ein Dauercatheter in die Harnröhre gelegt. Letzterer muss am anderen Tage wegen Schmerzen entfernt werden, am 5. Tage wird auch der Drain entfernt. Vollständige Heilung in ca. 4 Wochen. Im Januar 1891 soll eine 3. Operation gemacht worden sein, wobei der Darm verletzt wurde. Am 16. Decbr. 1891**

---

1) Bourbon. De la cystocèle inguinale. Thèse de Paris. 1892 und Fussnote bei Lejars: Revue de chir. 1893.

2) Bourbon. De la cystocèle inguinale. Thèse de Paris. p. 32.

3) Finska forhandlingar. 1892. p. 457. Cit. Virchow-Hirsch's Jahresber. 1892. II.

4) Ueber die Leistenblasenbrüche. Diss. Zürich 1893.

wurde constatirt, dass bei jeweiliger Füllung der Blase ein kleiner, eigrosser, druckempfindlicher Tumor vor dem Cruralring erscheint. Die Narben früherer Eingriffe liegen über demselben. Am 19. December Operation durch Dr. Niehaus in Bern. Das Blasendivertikel wird von den Gefässen abgelöst, bis zur Blase freigelegt und resecirt. Es ist $4^1/_2$ Cm. lang, $2^1/_2$—3 Cm. breit. Genaue Blasennaht, Tamponade der äusseren Wunde. Blasennaht hielt gut. Heilung. Anfang August 1892 Operation der schon bei der 4. Operation bemerkten Cruralhernie, die aus Furcht vor allfälliger Insuffizienz der Blasennaht damals nicht beseitigt worden war.

14. Lanz.[1]) $2^1/_4$jähriger Knabe. Doppelseitige Leistenhernien seit den ersten Lebenswochen, rechts hühnereigross, eine leicht reponible Darmschlinge enthaltend, links Bruchpforte für einen Finger durchgängig, ab und zu tritt hier eine taubeneigrosse, leicht ohne Gurren reponible Hernie aus. Am 20. August 1892 Radicaloperation rechts, am 30. August 1892 links. Nach Freilegung des Samenstranges erscheint eine schlaffe Hydrocele testis et funiculi und nach oben und innen davon ein wallnussgrosses, subseröses Lipom, in welchem der pflaumengrosse Bruchsack versteckt liegt. Derselbe wird isolirt, fühlt sich aber so merkwürdig dickwandig und teigig an, dass die Serosa sehr sorgfältig incidirt wird. Unter derselben kommt eine Lage feiner Fasern zum Vorschein, die als Blasenmusculatur angesprochen wird. Nach Erweiterung der Bruchpforte überzeugt man sich in der That, dass das vorliegende Gebilde die Blase ist. Dieselbe kann mit Leichtigkeit reponirt werden. Eine Blutung aus der abgezogenen Serosa wird durch Tamponade gestillt. Naht der Bruchpforte und der Haut ohne Drain. Glatte Heilung.

15. Quénu.[2]) Kupferschmied, 38 Jahre alt, seit 5 oder 6 Jahren mit rechtsseitigem Leistenbruch behaftet, trägt seit einem Monat ein Bruchband, das ihm Schmerzen verursacht. Operation: 10. Februar 1893. Hernie leicht zu reponiren, ihr Sack ist jedoch, besonders an seiner Innenseite, stark am umgebenden Gewebe adhärent, man muss ihn mit dem Messer frei machen, worauf er abgebunden wird. Nun entdeckt man einen 2. Tumor, der fluctuirt und beim Anfassen aus einer Oeffnung Urin entleert. Dreifache Naht des Risses mit Ausschluss der Mucosa (Submucosa, Muscularis, äusseres Bindegewebe). Das Blasendivertikel war am Bruchsack adhärent gewesen. Naht der Muskeln und der Haut, Drain. Verweilcatheter, nach 6 Tagen entfernt, normale Heilung, ohne Fistel.

16. Demoulin.[3]) Frau, 52 Jahre alt, seit 10 Monaten rechtsseitige Cruralhernie, seit 24 Stunden eingeklemmt, von Hühnereigrösse. Bei der Operation, 23. Mai 1893, findet man einen dickwandigen, leeren Bruchsack. Beim Versuch, den Peritonealtrichter zu isoliren, stösst man ein wenig oberhalb des Bruchsackhalses, an der inneren hinteren Partie des Stieles, den man bilden will, auf ein Hinderniss, das den Finger nicht durchlässt. Während man unter mässigem Anziehen des Sackes an der

1) Bei Meienberger, l. c.

2) Piquet, Contribution à l'étude de la cystocèle inguin. Thèse de Paris. 1893. p. 56.

3) Piquet, l. c. p. 35.

äusseren Seite das Peritoneum ablöst, sieht man auf der inneren Seite eine kleine, haselnussgrosse Masse erscheinen, die bald taubeneigross wird. Dieselbe war mit gelblichem Fett von eigenthümlichem Aussehen, das nur von ferne Netz glich, bedeckt. Nachdem es an einer kleinen Stelle sorgfältig abgeschabt wär, kam ein fleischiges, röthliches Gewebe zum Vorschein, das an glatte Muskelfasern erinnerte. Injection von 200 Grm. Borwasser füllt die Masse nicht an, aber der durch die Harnröhre eingeführte Catheter gelangte leicht in dieselbe, es musste daher die Blase sein. Sowie der Zug am Bruchsack nachliess, reponirte sich die Blasenhernie von selbst „C'est donc bien l'opérateur qui l'a produite". Abbinden und Abtragen des Bruchsackes. Naht und Drainage der Weichtheile. Glatte Heilung.

17. Sebileau.[1]) Heizer, 47 Jahre alt, doppelte Leistenhernien seit ca. 20 Jahren, seit 16 Jahren Bruchband. Linkerseits kann die Hernie nicht vollständig reponirt werden, es bleibt eine Schwellung im Leistenkanal. Rechts kleinere Hernie. 5. Juli 1893 Operation links. Man findet einen kleinen, in dicke Fettmassen eingehüllten Bruchsack, der etwas Netz enthält, das resecirt wird. Der Sack ist mit dem Fett fest verwachsen, beim Versuch, ihn aus demselben auszulösen, erkennt man Muskelfasern darin, und plötzlich zeigt sich eine grosse, mit Flüssigkeit gefüllte Blase, die Harnblase, wie der Catheter zeigt, deren Mucosa durch die zerrissene Muscularis sich vorwölbt und bald ganz einreisst. Der Bruchsack wird durch mehrere Ligaturen möglichst hoch oben abgebunden, der Riss in der Blase ist zu ausgedehnt, um durch Naht geschlossen werden zu können, weshalb er an die Haut angenäht wird. Ein Kautschukcatheter wird durch den Riss in die Blase, ein anderer durch die Harnröhre eingeführt. Aus beiden entleert sich Urin. Fieberloser Verlauf. Am 5. August Fistel geschlossen.

Am 14. August wird rechts operirt und dieselbe Complication angetroffen, eine Verletzung der Blase jedoch vermieden. Sebileau wollte eben unter leichtem Anziehen des Bruchsackes ihn unterbinden, als er oben an der inneren Seite des Bruchsackhalses einen aus weichem, nicht gelapptem Fett bestehenden Widerstand findet, in dem die Blasenwand an ihren Muskelbündeln erkennbar ist. Auch der Catheter zeigt, dass es sich um ein Horn der Harnblase handelt. Die Sackligatur wird etwas tiefer gelegt, der Sack abgetragen. Reactionslose Heilung.

18. Derselbe.[2]) Mann, 42 Jahre alt. Seit 9 Jahren Leistenbruch rechts, der sich allmählich vergrössert. Seit 23. Mai 1893 ist das Urinlassen schwierig, es wird durch Compression des Bruches erleichtert. Seit 20. August Schmerz in der Lendengegend.

Operation am 27. August 1893. Man findet eine zweifaustgrosse Fettmasse, die aus dem Inguinalkanal kommt und, ohne irgendwo angewachsen zu sein, in einer Art Sack mit glatter Wand eingeschlossen ist. Sie wird für entartetes Netz gehalten und nach Ligatur des Stieles abgetragen. Auf dem Durchschnitt sieht man am inneren Umfang den Quer-

1) Thèse Piquet, p. 40.

2) Piquet, l. c. p. 61.

schnitt einer Höhlung mit glatten Wänden, aus welcher nach Lösung der Ligatur Urin quillt. Nach aussen von der Fettmasse findet man noch einen wallnussgrossen, etwas Netz enthaltenden Bruchsack, der abgebunden und resecirt wird. Die Wundränder der Blase werden, da die Blasenwand sehr dünn und zerreisslich ist, an die Hautwunde fixirt. Ein Catheter wird durch die Urethra, einer durch die Wunde eingeführt. Verlauf normal. Am 21. November 1893 noch eine feine Urinfistel.

19. Derselbe.[1]) Kutscher, 53 Jahre alt. Seit 6 Tagen taubeneigrosse, linksseitige, nicht incarcerirte Leistenhernie. Operation am 12. October 1893 ergiebt im Inguinalkanal, eingeschlossen von einer Masse gelblichen Fettes, einen dickwandigen, alten Bruchsack. Beim Versuch, ihn aus dem Fett zu lösen, erblickt man an seiner Innenseite eine Membran, die etwas eingerissen wird. Es entsteht eine Oeffnung, durch die eine Sonde hinter das Os pubis geführt werden kann. Die Blase ist eröffnet, die Wunde wird durch 2 Nähte geschlossen. Weiteres Ablösen des Bruchsackes und Resection desselben. Drain, Hautnaht. Ungestörter Verlauf, doch besteht während $1^1/_2$ Monat eine Fistel. Am 30. November vollständige Heilung.

20. Felizet.[2]) Knabe von 12 Jahren mit linksseitiger Leistenhernie, seit 9 Jahren bestehend, von des Grösse eines Taubeneies, ohne Gurren reponirbar. Bei der Operation findet man ein herniöses Eingeweide ohne Bruchsack. Der innere Leistenpfeiler fehlt, der äussere ist rudimentär. Durch verschiedene Untersuchungsarten ist es unmöglich, zu zeigen, dass eine Cystocele vorliegt. Felizet hat indess den Eindruck, dass es sich um die Blase handelt. Rasche Heilung.

21. Delorme.[3]) Mann, 47 Jahre alt, trägt seit 4 Jahren eine durch ein Bruchband zurückgehaltene Leistenhernie. Seit 4 Monaten bei der Miction Beschwerden: plötzliches Aufhören des Urinstrahles, doch wird hierauf, da der Mann nervenleidend und syphilitisch ist, wenig Gewicht gelegt. Aus dem Leistenkanal steigt durch den äusseren Ring eine hühnereigrosse, weiche, nur theilweise reductible Hernie. Die Radicaloperation ergiebt unter der oberflächlichen Fascie eine eigenthümliche Fettmasse, bei deren vorsichtiger Trennung man auf deutliche, netzförmige Muskelfasern stösst, das muss die Blase sein. Nach aussen von ihr wird ein eigentlicher, Netz enthaltender Bruchsack gefunden, isolirt und resecirt. Die Blase wird absichtlich incidirt. Der eingeführte Finger findet ein taubeneigrosses Divertikel mit etwas verengtem Stiel. Wegen schlechter Respiration muss die Operation schleunigst vollendet werden. Extramucöse Blasennaht, Naht der Decken, Drain, Dauercatheter. Am 3. Tage wird letzterer ausgestossen, Urin durch die Wunde, oberflächliche Nähte entfernt. Fistel während einiger Wochen, dann vollständige Heilung per secundam. — Nach 2 Jahren zeigt sich Patient wieder mit einer grösseren Hernie als früher, nur theilweise reponibel, schmerzhaft. Während der Miction, die sich in 2 Tempo vollzieht, muss der Bruch comprimirt werden.

1) Piquet, l. c. p. 64.

2) Hernies inguinales de l'enfance. 1894.

3) Bullet. de la soc. de chirurgie. 1894.

Bei der 2. Operation findet man von Neuem dasselbe Fett, wie das erste Mal, dahinter und nach aussen davon ein weiches, schlaffes Blasendivertikel, erkennbar an seiner musculösen Wand. Dasselbe war nicht vom Peritoneum überzogen, war nach der Isolirung 7—8 Cm. lang und an der Basis 4 Cm. breit. Es wurde, nachdem der eingeführte Finger eine genügende Capacität des intrapelvischen Blasentheiles ergeben, resecirt, die Wunde mit engliegenden, extramucösen Nähten und Lembert'schen Nähten geschlossen, das Lipom abgetragen. Verschluss des Inguinalkanales. Dauercatheter in den ersten 10 Tagen. Vollständige Heilung per primam ohne Fistel. Keine Störung der Miction mehr.

22. Raimond.[1]) 38jährige Frau, linksseitige Leistenhernie seit dem 2. Jahr, seit 3 Jahren Nabelhernie. Die erstere war reponibel bis zum Wochenbett vor 6 Jahren. Damals spürte die Frau plötzlich Schmerzen und konnte die Hernie seither nicht mehr vollständig zurückbringen. Beim Wasserlösen verkleinert sich der Bruch nicht, beim Husten füllt er sich, nach Reposition der Eingeweide bleibt eine hühnereigrosse Masse draussen liegen. Operation der Leistenhernie am 19. November 1894. Im Bruchsack neben Dünndarm, adhärende Tube und Ovarium, welche hart am Uterus abgetragen werden. Es blieb noch ein Organ, an welchem die Tube adhärent gewesen, und welches grösstentheils auch im Bruchsack lag, zurück: ein Theil der Harnblase. Es war schwierig, nach Zerreissung der Adhäsionen der Tube zu bestimmen, welcher Theil der Blase intra-, und welcher extraperitoneal lag, resp. wo das Peritoneum des Bruchsackes auf die Blase überging. Das Divertikel wurde in die Bauchhöhle versenkt. Die Wunde in 3 Etagen verschlossen. Ungestörter Wundverlauf. Die Diagnose Blasenhernie wurde gesichert durch weite Oeffnung des Leistenkanales. Die Wände des Divertikels waren dick, ohne Spur von Fettauflagerung, das Divertikel lag im Bruchsack und entsprach der seitlichen, hinteren Blasenwand.

Raimond erwähnt ferner, dass er 1894 bei einer Herniotomie eine extraperitoneale Blasenhernie beobachtete. Im Moment, wo er den Bruchsack anzog und ihn vom Umfang des Leistenkanales losschälte, sah er eine mit dickem, gelbem Fett bedeckte Masse auftauchen, von der er nachweisen konnte, dass es die Blase war.

23. Jaboulay und Villard.[2]) Leiche eines 65jährigen Mannes. Rechtsseitige Inguinalhernie von der Grösse einer Mandarine, zum Theil reductibel, kein Gurren, dumpfen Schall gebend. Bei der Präparation findet man eine Art dicken Bruchsack, der von einer Fettschicht umgeben ist, welche aus grösseren und kleineren Läppchen besteht. Aufmerksame Trennung der Schichten lässt erkennen, dass dieser Sack die Blase darstellt wegen der Dicke der Wandung und wegen des Vorhandenseins von grauweissen Muskelbündeln. Diese Blasenhernie hat absolut keinen Peritonealüberzug, die Art. epigastrica ist an ihrer äusseren Seite gelegen. Sehr ausgedehnte Balkenblase, leicht erweiterte Ureteren. Mittlerer Prostatalappen vorspringend, hypertrophisch.

1) Bulletin de la soc. anatomique. 1894. p. 842.

2) Lyon médical. 1895. p. 287.

24. Dieselben. Leiche eines 63jährigen Mannes. Beiderseits Leistenbrüche, rechts wallnussgross, links grösser. Beide geben dumpfen Schall und das teigige Gefühl von Netzhernien, selbst nachdem sie z. Th. reponirt sind. Druck auf das Hypogastrium lässt beide Brüche wieder vortreten. Die Präparation ergiebt beiderseits Blasenhernien ohne peritonealen Ueberzug, rechts mit dicker Fettumhüllung, links mit spärlicherer. Ausgedehnte Balkenblase, das Os pubis um 2 Querfinger überragend, sehr in die Breite gezogen und jederseits zwei hornförmige Fortsätze an der Innenseite der Art. epigastrica in den Inguinalkanal (durch die mittlere Leistengrube) sendend. Deutliche Prostatahypertrophie, Ureteren kleinfingerdick. Deutliche Veränderung des Nierengewebes.

25. Dieselben. Leiche eines 58jährigen Mannes. Linksseitige, bei der vollständig möglichen Reposition gurrende Leistenhernie. Die Präparation ergiebt klassischen Bruchsack mit Verdickung der hinteren inneren Wand, welche durch eine herniöse Ausstülpung der Blase bewirkt wird, wie an der Dicke und dem Vorhandensein von Muskelbündeln zu erkennen ist. Keine deutliche Fettschicht um die Hernie, die an ihrer Innenseite von der Art. epigastrica gekreuzt ist. Undeutliche Balkenblase, leichte Prostatahypertrophie.

26. Dieselben. Mann von 60 Jahren. Grosse, alte, linksseitige Leistenhernie, seit 24 Stunden incarcerirt, dumpfen Schall gebend. Operation: Reposition einer eingeklemmten Dünndarmschlinge, Abbinden und Abtragen des Bruchsackes. Unterhalb desselben findet sich eine eiförmige Masse, die aussieht wie ein Lipom. In der Meinung, einen 2. Bruchsack vor sich zu haben, wird daran gezogen und ein Hohlraum eröffnet: die Blase, denn ein per urethram ein geführter Catheter erscheint in der Wunde. Naht der Blase nach Gussenbauer, Liegenlassen derselben in situ, Urininfiltration des Hodensackes, Gangrän desselben und infolge davon Tod 3 Wochen nach der Operation.

27. Dieselben. 40jähriger Mann mit grosser, schmerzhafter, irreductibler, linksseitiger Leistenhernie. Operation ergiebt Dünn- und Dickdarm im Bruchsack, die erst reponirt werden können, nachdem die Bruchpforte bis ins Abdomen hinauf gespalten ist. Beim Ablösen des Bruchsackes wurde an seiner inneren Seite die herniöse Blase eröffnet, wobei Urin ausfloss. Anlegung einer Naht, Blase nicht reponirt. Rasche Heilung.

28. Dieselben. 70jähriger Mann. Kindskopfgrosse, rechtsseitige Inguinalhernie. Die Diagnose auf ihren Inhalt war leicht, da bei Druck auf dieselbe Urin aus der Harnröhre floss. Operation: Man kommt zuerst auf einen Bruchsack, nach Eröffnung desselben auf eine intraperitoneale Cystocèle par bascule. An derselben befindet sich ausserhalb der Bauchhöhle eine orangengrosse Geschwulst, von der festgestellt wird, dass es die Prostata ist. Denn weder bei der Untersuchung vom Rectum aus, noch bei bimanueller Palpation, noch bei directem Nachfühlen mit dem durch den Bruchring eingeführten Finger lässt sich am normalen Orte die Prostata entdecken. Blase und Prostata werden in die Bauchhöhle versenkt. Hoden und Samenstrang werden emporgehoben und dienen zum Verschluss der Bruchpforte. Vollständige Heilung.

29. Dieselben. Frau, 30 Jahre alt. Seit 7 Jahren rechtsseitige Cruralhernie, die in den zwei der Operation vorhergehenden Monaten zweimal heftige Koliken verursacht hatte, die auf Ruhe wieder nachliessen. Längliche, mandarinengrosse, weiche, einem Congestionsabscess gleichende Geschwulst in der Schenkelbeuge, aus welcher man Flüssigkeit durch Druck verdrängen kann. Die Diagnose wird auf leeren, cystösen Bruchsack gestellt. Die Operation legt denselben frei, er ist schwer aus der Umgebung zu lösen, wird incidirt, wobei Flüssigkeit ausfliesst. Der in den dickwandigen Sack eingeführte Finger dringt in einen Hohlraum, Isoliren des Sackes, festes Abbinden desselben am Annulus mit Catgut und Reseciren. Eine Stunde nach der Operation Harnzwang, der dicke, resecirte Sack wird jetzt als Blase erkannt. Während 2 Tagen heftige Tenesmen, dann verschwanden dieselben allmählich. Die Wunde heilte vollständig per primam.

30. Thiriar.[1]) 51jähriger Schmid, seit 25 Jahren linksseitiger Bruch. Derselbe stellt einen dreilappigen, 14 Cm. langen, 10 Cm. breiten Tumor dar, der sich unterhalb des Lig. Pouparti unter Gurren durch den erweiterten Cruralkanal reponiren lässt und tympanitisch klingt. Operation 26. April 1895: Freilegen des Sackes, der besonders an der Innenseite von viel Fett umgeben ist. Beim Anziehen desselben, um ihn vom Fette stumpf zu befreien, quillt plötzlich Urin hervor. Ein Nelaton wird durch die Harnröhre eingeführt und durch die Blasenwunde vorgezogen. Die Blase ist am oberen inneren Umfange des Bruchsackes fest angewachsen und wird dort mit Scalpell abgelöst. Ligatur und Resection des Bruchsackes. 6 Lambert'sche Catgutnähte schliessen die $2^1/_2$ Cm. lange Blasenwunde. Die den Bruchsack umhüllenden Gewebe werden zur Obliteration des Cruralkanales ligirt. Drain, Hautnaht. Sonde à demeure 5 Tage lang, Urin 3 Tage bluthaltig, Cystitis. Keine Fistel. Am 17. Mai 1895 geheilt entlassen.

31. John A. Wyeth.[2]) $2^1/_2$jähriges, männliches Kind mit rechtsseitiger, seit der Geburt bestehender, schiefer Leistenhernie. Seit 6 Stunden Incarcerationserscheinungen. Seit 24 Stunden kein Urin gelöst. In der rechten Inguinalgegend eine grosse, schmerzhafte Geschwulst. Sofortige Operation. Es fanden sich 2 Säcke. Der an der äusseren Seite gelegene stellte eine sogen. encystirte Hernie nach Astley Cooper dar und enthielt ein gut aussehendes Stück Omentum, das ohne Weiteres reponirt wurde. Sowie man versucht, den Finger durch den Bruchsackhals zu führen, entdeckt man an der inneren Seite des Sackes im Inguinalkanal ein zweites sackähnliches Gebilde. Dasselbe sieht aus wie die Blase, und da die Blase bei Kindern hoch liegt und gelegentlich in den Inguinalkanal gezogen wird, so wird ein Catheter in die Blase eingeführt, der aber nicht am inneren Inguinalring gefühlt werden kann. Um sicher zu sein, was vorliege, wird eine Oeffnung gemacht so gross, dass der kleine Finger eingeführt werden kann; derselbe gelang ohne Zweifel in die Blase und fühlte dort die Catheterspitze. Die Blasenwunde wird mit 6 Lambert-

1) G Pettens, La Clinique. 1895. No. 24.

2) Archives of Pediatries. March 1895.

schen Nähten geschlossen und in die Bauchhöhle zurückgebracht. Da das Kind sehr elend war, schien die Radicaloperation nicht räthlich, die Wunde wurde mit Jodoformgaze ausgestopft und der Heilung per granulationem überlassen. Die ersten 5 Tage wurde ein Catheter per urethram in die Blase gelegt, um Urinansammlung und das Aufgehen der Blasennähte zu verhüten. Das Kind genas ohne jeden Zwischenfall.

32. Sokoloff.[1]) 35jähriger Mann mit linksseitiger, reductibler Inguinalhernie. Während der Operation wurde die Cystocele durch Einführen eines Catheters erkannt und nicht verletzt. Heilung.

33. Fenger.[2]) 23jährige Lehrerin bemerkt seit 5 Monaten einen weichen, irreponiblen Tumor in der linken Schenkelbeuge. Derselbe ist jetzt wallnussgross, schmerzhaft. Häufiger Drang zum Wasserlösen, das jedoch nicht schmerzhaft ist. Patientin ist hysterisch. Am 5. November 1894 Operation: Nach Freilegung des Cruralringes wurden drei verschiedene Hohlräume, die alle miteinander communicirten und Ausbuchtungen eines Bruchsackes, der von Fett umgeben waren, darstellten, eröffnet. Im inneren Theil des Schenkelringes in der Tiefe lag ein mandelgrosser, weisslicher Körper, der einen Zoll oder mehr vorgezogen werden konnte, keinen Stiel zeigte, sondern beim Vorziehen den Ring ganz ausfüllte. Er bestand aus einem leeren, dünnwandigen Sack, der für eine weitere Bruchsackausstülpung gehalten und incidirt wurde. Da aber die innere Oberfläche etwas anders aussah als Peritoneum, wurde der Verdacht auf Blase rege, und in der That stiess der Finger in der Wunde mit einem per urethram eingeführten Catheter zusammen. Urin war nicht ausgeflossen, da die Blase vor der Operation mit Catheter entleert worden war. Sofortige zweireihige Lambert'sche Catgutnaht der 2 Zoll langen Blasenwunde. Eine Seidenschlinge wurde in der Mitte der Naht angebracht, um die Blase in der Wunde aufzuhängen, das Peritoneum wurde vereinigt, Wunde mit Jodoformgaze tamponirt, Dauercatheter. Nach einer Woche Entfernen des Seidenzügels, nach 2 Wochen des Dauercatheters. Nie Urinausfluss aus der Wunde. Gute Heilung. Entlassung $7^1/_2$ Wochen post operat. Harnbeschwerden wie vorher, aber keine Schmerzen in der Schenkelbeuge mehr.

34. Derselbe. Frau 51 Jahre alt, bemerkt seit 5 Jahren in der linken Schenkelbeuge eine allmählich wachsende Geschwulst. Vor $^1/_2$ Jahr auch eine solche in der rechten Schenkelbeuge, die durch Taxis reponirt werden konnte. Wegen Schmerzen im linken Bruche Operation am 15. November 1894. Die hühnereigrosse, irreductible Schenkelhernie wird freigelegt, der Sack geöffnet, enthält Omentum, das an der Innenseite des Sackes adhärent ist. Da dasselbe noch immer nicht reponirt werden kann, so wird das Lig. Pouparti nach oben gespalten, und man sieht nun, dass das Omentum mit dem Peritoneum der hinteren Fläche der Blase verwachsen ist. Indem man die Adhäsionen anzieht, findet man einen Sack oder ein Horn der Blase, das die innere hintere Seite des Annulus aus-

1) Chirurg. Laitop (Russisch). Moskau 1895. p. 703. Cit. Gibson. Diesen Fall konnte ich sonst nirgends angeführt finden.

2) Transactions of the Americ. surg. assoc. Phil. 1895. p. 321.

füllt. Die Verwachsungen werden getrennt, das Netz resecirt. Beim Isoliren des Bruchsackes findet man an der unteren Wand desselben eine Masse, die man für die Blase hält, und in die man in der That einen per urethram in die Blase eingeführten Catheter hineindrängen kann. Das Peritoneum der Bauchwand wird durch fortlaufende Seidennaht ans Peritoneum der hinteren Blasenwand genäht, dann die Blase hinter das Os pubis reponirt. Schenkelring wird nach Bassini geschlossen. Wunde an den Winkeln genäht, in der Mitte tamponirt. Glatte Heilung.

35. Derselbe. Mann, 30 Jahre alt, seit vielen Jahren irreductible, linksseitige Leistenhernie, jetzt orangegross, incarcerirt, dumpfen Schall gebend. Nie Harnbeschwerden. 6. März 1895 Operation: Eröffnen des Bruchsackes, Reposition der eingeklemmten Darmschlingen. An der oberen inneren Seite des Bruchsackes findet sich ein $1^1/_4$ Zoll langer, glatter, zungenförmiger, einem Lipom gleichender Tumor, in welchen ein in die Blase eingeführter Catheter eindringt und zeigt, dass es sich um ein Blasendivertikel handelt. Reposition der Blase. Naht des inneren Leistenringes. Tamponade mit Jodoformgaze. Die Hernie war eine directe. Heilung.

36. Derselbe. Kaufmann, 59 Jahre alt, seit 14 Jahren linksseitige Leistenhernie, die durch ein Bruchband zurückgehalten wird. Vor einem Jahr beim Husten Schmerzen in der linken Leistengegend und Blut im Urin, das nach 3—4 Wochen verschwand und sich nie wieder zeigte. Seit $1/_2$ Jahren ist die Hernie grösser geworden und hat sich tiefer ins Scrotum herabgesenkt. Seit 5 Wochen Urinbeschwerden: unmittelbar vor dem Urinlösen wird der Tumor breiter und gespannt, nach dem Uriniren kleiner und weich. Patient muss alle 2 Stunden uriniren und, obschon nach der Miction noch eine Geschwulst bemerkbar ist, fühlt er doch, dass die Blase leer ist. Jetzt füllt sich die Hernie vor dem Wasserlösen und verschwindet ganz oder theilweise nach demselben. Eine Operation wird verweigert.

37. Mac Gowan.[1]) 55jähriger Mann mit linksseitiger Leistenhernie. Bei der Operation wurde die zum Theil extra-, zum Theil intraperitoneal gelegene Blase für einen Tumor gehalten und verletzt. Durch Einführen des Catheters wurde die Diagnose gesichert. Die Blasenwunde wurde mit Catgut genäht. Die Weichtheilwunde genäht. Kein Dauercatheter. Heilung.

38. Fröhlich.[2]) Frau von 34 Jahren, trägt seit 4 Jahren ohne Beschwerden eine rechtsseitige Cruralhernie, welche seit 36 Stunden incarcerirt ist. Nie Störungen der Miction, jetzt ist die Hernie hühnereigross. Am 1. October 1895 Operation: abgeschnürter Dünndarm im Sack, Reposition nach Debridement nach oben. An der Innenseite des Bruchsackhalses findet sich eine längliche, weiche Verdickung der Wand (3 Cm. breit, 5 Cm. lang). Beim Isoliren des Sackes von dieser Verdickung kommen

1) South Californ. Pract. 1894—1895. Cit. Gibson.

2) Société de med. de Nancy. 5 jan. 1896. Cit. Annales des malad. des rog. généto-urin. de Guyon et Lancereau, 1896. p. 463.

erst Fettgewebe, dann rosarothe Muskelbündel zum Vorschein, die Muskelbündel reissen ein, und es erscheint eine nussgrosse, durchscheinende Blase, die sofort als Blasenmucosa erkannt wird. Naht der Muscularis mit vier Seidennähten, Reduction der Blase, ohne weiter das Peritoneum von ihr abzulösen. Der Bruchsackhals wird, da er nicht ligirt werden kann, vernäht. Die drei ersten Tage Catheterismus, 3 Tage lang Drain im inneren Wundwinkel. Vollständige Heilung in 10 Tagen. Die Einklemmung war an der Blase sehr wenig markirt. Fröhlich fügt hinzu: Je fus témoin d'un cas de lésion de la vessie à l' hôpital Saint-Antoine. Un des chirurgien distingué de Paris fit une kelotomie inguinale chez un homme de 40 ans. Il trouva au côté interne de la hernie un second sac recouvert de peritoine, l' ouvrit, n' y trouva qu'un peu de liquide, le lia et le réduisit. Le malade mourut trois jours après de péritonite. L'autopsie montra que le seconde sac était la vessie. La ligature n' avait evidemment pas été suffisante pour fermer la brèche, le malade avait uriné dans son péritoine.

39. Imbert.[1]) 40jähriger Mann. Faustgrosser Tumor in der rechten Leistengegend, vor 20 Jahren zuerst sich zeigend und vor 10 Jahren plötzlich bei einer Anstrengung grösser geworden und seither langsam gewachsen. Seit 10 Jahren häufiger Harndrang. Vor 7 Jahren wurde Blasenstein constatirt, seit 6 Monaten leichte Blasenblutungen, Vermehrung des Harndranges, Incontinenz. Die Geschwulst ist irreductibel, nicht durchscheinend, vom Hoden zu trennen und wird für Hämatocele funiculi angesprochen. Der Catheter weicht nach der Seite ab und fühlt einen Stein. Eine Punction des Tumors ergiebt fötid riechende, seröse Flüssigkeit. Auf diesen Eingriff Entzündung des Tumors, die am 5. Februar 1896 eine Incision nöthig macht, am 7. Februar Exitus an Pneumonie. Autopsie: die Geschwulst besteht aus 2 Theilen, der untere, kleinere enthält Hoden und Samenstrang, der obere von Orangengrösse zeigt einen Stiel, der in den Inguinalkanal hineinreicht. Die Incision ergiebt, dass das die Blase ist mit 3 Cm. dicker Wand, ohne jede Fettauflagerung. In ihrem Inneren beherbergt sie (d. h. das Divertikel) einen 6—7 Cm. langen, 3 Cm. dicken Stein. Wahrscheinlich ist sie durch die mittlere oder innere Leistengrube ausgetreten. Ureteren erweitert, der rechte z. Th. im Tumor enthalten, d. h. er mündet 3—4 Cm. unterhalb des Leistenringes in den herniösen Blasentheil. Nieren, besonders die linke mit kleinen Abscessen durchsetzt. Beinahe die ganze Blase liegt ausserhalb des Abdomens, eine Art Kanal, aus Blasenhals und Prostatatheil der Harnröhre bestehend, führt über das Os pubis in die Urethra. In der Prostata ein Abscess.

40. Rabineau.[2]) Mann ? alt. Hydrocele links, rechts leicht reponirbare Leistenhernie von der Grösse eines kleinen Hühnereies. Seit 3 Jahren Bruchband, das seit einiger Zeit Schmerzen macht. Operation am 20. December 1895. Man stösst auf einen rundlichen, fettreichen Tumor, der mit dem Samenstrang nicht verwachsen ist, je mehr man den-

1) Bullet. de la société anat. 1896 mars und Annales des malad. généto-urin. de Guyon et Lancereau. 1894. No. 5 u. 6.

2) De la lipocèle vésicale etc. Thèse de Paris 1896.

selben anzieht und zu stielen sucht, desto breiter wird er. Man sucht in dem Fett, das feste fibröse Lamellen enthält, vergebens nach einem Bruchsack und trägt in der Meinung, ein präperitoneales Lipom vor sich zu haben, die Fettmasse stückweise ab. Im unteren Theile derselben innig mit ihr verwachsen findet man eine Membran, die ein Bruchsack sein könnte, und incidirt wird. Es entleert sich nichts. Die Sonde dringt weit in die Bauchhöhle, die Wände des Sackes sind dünn und sehr leicht zerreisslich, auf der inneren Oberfläche violett. Sack wird abgebunden, resecirt (ca. 2 Cm.) und verschwindet sofort hinter dem Leistenring. Naht des Leistenkanales und der Haut. Schon 1 Stunde nach der Operation Entleerung blutigen Urins. Am Tage nach der Operation Dauercatheter für 10 Tage, Urin bleibt 6 Tage lang blutig, am 22. December bedrohliche Hämaturie, es entwickelt sich eine heftige Cystitis mit Fieber, und der Zustand des Patienten ist eine Zeitlang bedenklich, doch erholt er sich und wird am 22. Januar 1896 geheilt entlassen. Operationswunde heilte per primam. Nachträglich gab Patient an, dass, sowie das Bruchband verschoben war, der Bruch austrat, und dass er alsdann Schmerz in demselben beim Uriniren empfand, so dass er instinctiv ihn mit der Hand zusammendrückte. Mit Beginn der Miction verschwand der Bruch und mit ihm der Schmerz.

41. Monari.[1]) Mann 48 Jahre alt, seit 20 Jahren eine rechtsseitige, jetzt strausseneigrosse, inguinoscrotale, nur theilweise reponible Hernie. Operation nach Bassini am 28. Juni 1892. Abtragen von adhärentem Omentum. Beim Ausspülen des Sackes bemerkt man an seiner Innenseite fest anhaftend einen wallnussgrossen Fettklumpen von derberer Consistenz als beim gewöhnlichen Lipom. Es wurde festgestellt, dass während die Hernie eine Obliqua war, die Fettmasse nach innen von der Art. epigastrica heraustrat. Dadurch wurde zur Gewissheit, dass es sich um Cystocele handle. Beim sehr vorsichtigen Abtrennen vom Bruchsack riss die Blase etwas ein, und es traten einige Tropfen Urin aus. Sofortige zweifache Naht der Wunde mit Catgut. Naht des Leistenkanales nach Bassini, im unteren Wundwinkel ein Drain aus hydrophiler Gaze, der nach 3 Tagen entfernt wird. Verweilcatheter für 2 Tage. Urin Anfangs bluthaltig. Heilung per primam.

42. Derselbe. Mann 49 Jahre alt, seit langem Leistenbruch rechts, seit 9 Jahren irreponibel, faustgross, gedämpften Schall gebend. Am 23. Mai 1893 Operation. Beim Isoliren des Sackes wird eine kleine Lipocele bemerkt, die fest mit ihm zusammenhängt und sich unmittelbar unterhalb seines Halses an den epigastrischen Gefässen vorbei schräg nach innen wendet, um der inneren Leistengrube entsprechend in die Tiefe zu sinken. Die Fettmasse war derber als ein gewöhnliches Lipom, durch faserige Scheidewände in Lappen getheilt, sie wurde isolirt, wobei man bemerkte, dass sie ganz fest mit der Blase zusammenhing. Das Ganze wird in toto hinter die Muskelschicht geschoben und ohne Weiteres das Bassini'sche Verfahren angewandt.

43. Derselbe. Mann 66 Jahre alt, reponible, rechtsseitige, inguinoscrotale, seit 18 Jahren bestehende, äussere Hernie. Am 4. October 1893

1) Beiträge zur klin. Chirurgie. 1896. Bd. XVII. S. 479.

Operation. Hierbei gab die Dissection eines dichten, derben Fettklumpens, der auf einer Seite mit dem Bruchsack verwachsen war, auf der anderen die Blase überlagerte (wie beim Zergliedern deutlich zu sehen war), viel zu schaffen. Nach Isolirung der Fettmasse zeigte sich, dass jene Partie der Blase, welche sich im gleichen Niveau mit der Fovea media hindurchgedrängt hatte — denn auch in diesem Falle war dieselbe durch die epigastrischen Gefässe vom Bruchsack geschieden —, sich in den übrigen Theil der Blase auf einer $1^1/_2$ Cm. langen Strecke fortsetzte. Normale Heilung.

44. Derselbe. Mann 50 Jahre alt, doppelte Leistenhernie, links reponibel, rechts nicht. Es blieb auch links in der Nähe der inneren Oeffnung ein teigiges, nicht verschiebbares, nussgrosses Gebilde zurück. Am 10. Febr. 1894 Operation rechts, dann links, das vorher gefühlte Gebilde war ein kleines, durch die epigastrischen Gefässe vom Bruchsack geschiedenes Lipom. Ein in die Blase geführter Catheter wird in demselben gefühlt. Die Consistenz war derber als bei gewöhnlichem Fett, und die Verbindung mit den umgebenden Geweben fester. Heilung. Nachträglich giebt Patient an, dass er bei längerem Zurückhalten des Urins eine Art Zerrung in der linken Leistengegend verspüre.

45. Derselbe. Mann 53 Jahre alt, seit 20 Jahren bruchleidend, war 1891 an linksseitigem Leistenbruch operirt worden, 1894 bemerkte er auf derselben Seite eine Geschwulst von Taubeneigrösse. Am 25. Febr. 1894 Operation. Schwierige Ablösung des Funiculus. Nach innen und unten von dem vorgedrängten Peritoneum lag eine Fettmasse von faseriger Consistenz und durch mehrere ziemlich dicke Bindegewebssepten abgetheilt, welch letztere den Verdacht aufkommen liessen, es könnte die Blase darunter liegen. In der That kamen Muskelfasern zum Vorschein, und der Catheter bestätigte die Diagnose. Die Blase hatte sich ausserhalb der epigastrischen Gefässe durchgedrängt. Der Bruchsack war nur leicht angedeutet und wurde nicht ausgeschnitten. Naht nach Bassini.

46. Derselbe. Mann 37 Jahre alt, pomeranzengrosse, reponible, rechtsseitige, schiefe, äussere Leistenhernie, seit 15 Jahren bestehend, seit einiger Zeit Beschwerden verursachend, wenn der Stuhl angehalten war, oder die Entleerung der Blase Schwierigkeiten machte. Am 27. April 1894 Operation. Isoliren des an der Aussenseite des Bruchsackes verlaufenden Samenstranges. Der Sack war mit einer an der Innenseite der epigastrischen Gefässe liegenden Fettmasse, in der die Blase vermuthet wurde, fest verwachsen. Es gelang, beim Ablösen des Fettes die sehr dünnwandige Blase zu schonen. Bassini's Methode.

47. Montegnacco.[2]) 63jähriger Bauer, seit 10 Jahren mit Bruch behaftet, trug immer ein Bruchband ohne Beschwerden. Seit 3 Tagen Bruch irreponibel, schmerzhaft, Uebelkeit, Brechreiz, Stuhlverhaltung. In der linken Inguinalgegend eine kleinapfelgrosse, harte Geschwulst, Leib weich. Nach zweitägiger Beobachtung, während welcher Abführmittel Stuhl bewirkten, am 25. Novbr. 1892 Operation: dicker, leerer Bruch-

1) Atti della associazione medic. lombarda. 1896. p. 90.

sack wird eröffnet. Beim Isoliren desselben zeigt er sich an der inneren Seite des Halses stark adhärent, und unversehens wird hier ein Hohlraum eröffnet, durch den der Finger hinter die Symphyse gelangt und einen in die Blase eingeführten Catheter fühlt. Vorziehen und Emporhalten der Blasenwunde zur Vermeidung von Urinaustritt. Isoliren und Abbinden des Bruchsackes, doppelte Knopfnaht der Blase (Mucosa, Muscularis). Bassini'scher Verschluss der Bauchwand. Dauercatheter für 5 Tage. Am 12. Tag nach der Operation geheilt entlassen.

48. Derselbe. 60jähriger, fetter, schlaffer Mann. Seit 20 Jahren bildete sich allmählich eine rechtsseitige, kindskopfgrosse Hydrocele. Ueber derselben erschien eine weiche Geschwulst, welche unter deutlichem Gurren theilweise zurückgebracht werden konnte, und welche sich rasch vergrösserte. Beim Zurückhalten des häufigen Urindranges Unbehagen. Die Operation am 3. December 1894 legte eine rundliche, weiche, lipomatöse Masse frei, in der ein leerer Bruchsack gefunden und eröffnet wurde. Dahinter lag eine faustgrosse Masse, welche dem Fingerdruck nachgab, aber nicht reponirt werden konnte. Als sie nach oben gezogen und mit dem Finger das sie bekleidende Fettgewebe abgelöst wurde, erschien eine Art glatter, durchscheinender Blase, die für eine seröse Cyste gehalten und incidirt wurde, wobei sich Urin entleerte. Der Finger gelangte durch die Oeffnung in die Blase. Um den Bruchsackhals wurde mittelst einer Nadel ein Faden geführt und mit demselben die Oeffnung im Peritoneum verschlossen. Der vordere Theil des Bruchsackes wurde abgetragen, der hintere, der mit der Vorderfläche der Blasenhernie fest verwachsen war, in situ gelassen. Dreifache Blasennaht durch Mucosa, Muscularis und prävesicales Gewebe. Exstirpation der Hydrocele sammt Testis. Die Cystocele konnte nur zum Theil reponirt werden. Naht des Inguinalkanales und der Haut nach Bassini. Dauercatheter, entleert am 1. Tage blutigen, vom 2. Tage ab klaren Urin, wird am 4. Tage entfernt. — Am 9. December Fieber, Schwellung des Scrotum. Am 11. December Incision am unteren Wundwinkel, wobei sich kein Urin entleerte. Am 13. December apoplectischer Anfall. Am 30. December Exitus nach einem 2. Anfall. Wunde in Heilung begriffen, nie Urin im Verband. Section nicht gestattet.

49. Derselbe. 56jähriger Mann. Mit 22 Jahren Gonorrhoe und Cystitis, die ohne Spuren zurückzulassen heilten. Seit 29 Jahren nussgrosse, leicht reponible Hernie, die jedoch seit 1 $^1/_2$ Monaten grösser geworden ist und schwieriger zurückgebracht werden kann. Seit 10 Jahren häufiger Urindrang. Wenn der Urin lange zurückgehalten wird, so ist der Bruch gespannter, während er nach der Miction verschwindet. Die Untersuchung ergiebt eine mandarinengrosse, runde, weiche nur theilweise reductible, linksseitige (directe) Inguinalhernie. Operation am 4. December 1895: Es wird versucht, den Bruchsack vor seiner Eröffnung vom Samenstrang stumpf abzulösen, hierbei wird eine Höhlung eröffnet, welche der Blase angehörte, die nur wenig Urin enthielt. Gegen den inneren Leistenring zu wird der Bruchsack gefunden, eröffnet, mit Tabaksbeutelnaht verschlossen und seine Wände resecirt, die vordere war frei und dünn, die hintere mit dem Blasendivertikel verlöthet. Naht der Blase (Mucosa und Muscularis), Reposition derselben gelingt leicht. Vollständige Naht des Leistenkanales

und der Haut. Dauercatheter, der aber schon am 2. Tage entfernt werden muss, da er schmerzhafte Blasencontractionen verursacht. Patient urinirt alle 2 Stunden, wird am 12. Tage geheilt entlassen.

50. Derselbe. 45jähriger Lederhändler, hatte im Alter von 20 Jahren Gonorrhoe, die keine Folgen hinterliess. Seit 1 Jahr, nachdem schon seit 20 Jahren hier und da Andeutungen vorhanden gewesen, rechtsseitige, faustgrosse, ohne Gurren reponible Inguinalhernie. Hatte Patient eine Zeitlang keinen Urin gelöst, so wurde sie grösser, und Druck auf dieselbe rief alsdann Harndrang hervor und vermehrte beim Uriniren die Kraft des Harnstrahles. Operation am 6. December 1895: Es findet sich ein leerer dünner Bruchsack, der eröffnet wird, und dessen hintere Wand innig mit einem umfangreichen Tumor zusammenhing, der sich zusammendrücken liess und einen breiten, nicht gestielten Hals besass. Er wurde als Blase erkannt und nicht weiter an ihm manipulirt. Der Bruchsack wird in ähnlicher Weise wie in Nr. 48 umschnürt, die vordere Wand resecirt, die hintere in situ gelassen, das Divertikel wird leicht reponirt und der Canalis inguinalis reconstruirt. Geheilt am 11. Tage entlassen.

51. Corazza.[1]) Directe Inguinalhernie bei einer Frau. Dieselbe verschwand auf einfachen Fingerdruck und trat bei Nachlass desselben ohne Pressen gleich wieder vor. Beim Isoliren eines mit reichlichem Fett bedeckten Gebildes, das man für den Bruchsack ansah, gelangte man auf eine Schicht, die sich durch ihre Dicke und ihre Farbe vom gewöhnlichen Aussehen eines Bruchsackes unterschied. Vorsichtig dissecirend vorgehend, machte der Gefässreichthum des Gewebes, das Erscheinen von deutlichen Muskelfasern und endlich die Controle durch den Catheter die Natur der Hernie klar. Die Blase wurde zurückgebracht, der Leistenkanal genäht. Heilung.

52. Gibson.[2]) 50jährige Frau mit seit 10 Tagen incarcerirter, rechtsseitiger Cruralhernie in schlechtem, septischem Zustande herniotomirt. Es wird gangränöses Netz resecirt, mit demselben kam ein sackförmiges Stück (a panchlike knuckle of a hollow organ covered by peritoneum) eines mit Bauchfell überzogenen Hohlorganes zum Vorschein. Das nur wenig weiter vorgezogen werden konnte. Es hatte ganz das Aussehen von Blase und war sicher kein Darm. Der elende Zustand der Patientin erlaubte keine nähere Untersuchung zur Identification dieses Organes. Tod 34 Stunden nach der Operation an der schon vorher vorhandenen Sepsis. Keine Section. „I have absolutly no doubt as to the correctness of diagnosis in this case of intraperitoneal vesical hernia."

53. Derselbe. Mann von 50 und einigen Jahren. Im April 1895 Radicaloperation einer seit lange bestehenden rechtsseitigen Inguinalhernie. Der Sack war in einer Fettmasse begraben, die von ihm sorgfältig entfernt wurde. Um die tiefen Suturen nach Bassini anlegen zu können, wurde dieselbe ligirt und abgetragen. Bei Betrachtung der Schnittfläche bemerkte man ein kleines Stück Schleimhaut in derselben und nach Ent-

1) Rivista Veneta di scienze medic. 1896. Fasc. 11—14.

2) New-York Medic. record. 1896. p. 401.

fernung der Ligatur sah man, dass die Fettmasse eine kleine, fingerförmige Blasenausstülpung enthalten hatte. Durch die Wunde konnte ein Finger eingeführt werden, sie lag ganz extraperitoneal und wurde durch eine doppelreihige Seidennaht, welche die Mucosa unberührt liess, verschlossen. Reposition, Tamponade mit Gaze. Kein Catheter à demeure. Anfangs blieb die Blase dicht, nach einigen Tagen bildete sich vorübergehend (während einiger Tage) nach unnöthig heftigem Sondiren eine Fistel. Heilung.

54. R. F. Weir.[1]) Fräulein 32 Jahre alt, seit langem linksseitige Cruralhernie. Litt an chronischer Nephritis mit zeitweisen acuten Exacerbationen und Hämaturie. Radicaloperation am 25. December 1895. Freilegen und Abtragen des Bruchsackes. Im inneren Winkel der Wunde zeigte sich ein 2. Gebilde, das für einen 2. Bruchsack gehalten und incidirt wurde. Es entleerte sich Urin, der eingeführte Finger drang in die Blase, die Incision lag extraperitoneal. Zweireihige Blasennaht mit Catgut, darüber Gazestreifen, übrige Wunde offen gelassen, die ersten 5. Tage Dauercatheter. Heilung ohne jede Störung.

55. Bolton.[2]) 53jähriger Mann mit doppelseitigen, directen, reponiblen Leistenhernien. Im Juli 1896 Radicaloperation. Auf der linken Seite lag direct unter den Hautdecken die Blase, welche in der Meinung, es sei der Bruchsack, eröffnet wurde. Schluss der Blasenwunde durch Catgutnähte. Ein Bruchsack wurde nicht gefunden. Gazetamponade, nach 3 Tagen Exitus. Section ergab, dass die Blasennaht nicht gehalten hatte, und dass, obgleich die Blasenwunde extraperitoneal lag, Urin durch eine kleine hart an der Blase liegende, nicht vernähte, übersehene Peritonealausstülpung in die Bauchhöhle gedrungen war. Die Wand des herniösen Blasentheiles war von normal dicker Dicke. Auf der rechten Seite ging ein fingerförmiges Blasendivertikel von normaler Dicke, begleitet von einem kleinen Bruchsack, durch den Leistenkanal.

56. Blake.[3]) 50jähriger Mann, rechtsseitige, reductible Leistenhernie, Radicaloperation, leerer Bruchsack, extraperitoneale Cystocele, als solche an den Muskelbündeln und dem Stiel erkannt, reponirt. Heilung.

57. Tuttle.[4]) 55jähriger Mann, rechtsseitiger, irreponibler Leistenbruch, operirt 1896. Extraperitoneale Blasenhernie, erst bemerkt, als sie eröffnet wurde, mit Seidennähten geschlossen. Bruchsack genäht und drainirt, ebenso die Hautwunde. Dauercatheter. Fistel bis zum Tode, der 2 Monate nach der Operation an acuter Nephritis eintrat.

58. Breffeil.[5]) 41jährige Frau, fünf normale Geburten, letzte vor 4 Jahren. Seit 3/4 Jahren Cruralhernie rechts, seit 1 Tag incarcerirt nach Anstrengung. Am 14. Juni 1896 Operation: kleine, mit einer Fettschicht bedeckte Hernie, Sack wird eröffnet, eine mit ihm verwachsene Dickdarmschlinge gelöst und reponirt, nach Débridement multiple ausserhalb des

1) Gibson, l. c.
2) Gibson, l. c.
3) Gibson, l. c. Den Namen des Operateurs entnehme ich der Tabelle.
4) Gibson, l. c.
6) Legrand, Cystocèle crurale. Thèse de Paris. 1896.

Sackes am Lig. Gimbernati. Beim Isoliren des Bruchsackes findet sich an dessen innerer Seite eine Masse, die das Gefühl eines Hohlraumes, dessen Wände aneinandergleiten, giebt. Schon waren die oberflächlichen Fasern der dicken Wand etwas gelockert, als eine grosse Zahl erweiterter Venen an die Blase denken liess, eine Annahme welche durch Injection von Borwasser sich als richtig erwies. Die aufgelockerte Stelle wurde genäht, die Blase, die nicht eröffnet war, wurde reponirt, ebenso der in gewöhnlicher Weise verschlossene Bruchsack. Naht des Cruralkanales und der oberflächlichen Schichten, Drain. Heilung. Die Cystocele hatte die Grösse einer Haselnuss, die Cystocele und Enterocele zusammen die eines kleinen Hühnereies. Nichts in der Anamnese deutete auf das Vorhandensein einer Blasenhernie.

59. U. Guinard.[1]) Frau 74 Jahre alt, seit dem Morgen fortwährend Urindrang, Erbrechen, kein Stuhl. In der rechten Schenkelbeuge hühnereigrosser, irreductibler, schmerzhafter Tumor (Cruralhernie). Der Harndrang liess schon vor der Operation Blasenbruch vermuthen. Herniotomie am 17. Juni 1895 unter Cocainanästhesie und vorheriger Entleerung der Blase. Nach Freilegen des Bruchsackes Incision an dessen äusserer Seite, die innere Seite ist dick, man hat dort das Gefühl von zwei aufeinander gleitenden Wänden. Der constringirende Ring wird am freigelegten Lig. Gimbernati ausserhalb von Bruchsack und Blase (um letztere sicher zu vermeiden) incidirt, der Bruchinhalt, Ovarium und schwärzlicher Darm reponirt. Der Bruchsack wird isolirt, er lässt sich von der Blase mit Leichtigkeit ablösen. Die Cystocele erscheint jetzt sehr deutlich mit ihren Muskelbündeln, sie ist leer, ihre Wand von normaler Dicke ohne jede Fettauflagerung. Abbinden und Reseciren des Bruchsackes und Reponiren zugleich mit der Blasenhernie, was sehr leicht geht. Schluss des Schenkelringes und der Haut ohne Drain. Catheterismus ergiebt Urin ohne Blut. Heilung ohne Zwischenfall. Die Hernie soll seit ungefähr 10 Jahren bestanden haben.

60. J. Escat und U. Guinard.[2]) 69jährige Arbeiterin, trägt seit 30 Jahren einen Nabelbruch und ebenso lange eine Cruralhernie, welche seit einigen Tagen irreductibel ist und seit 24 Stunden Incarcerationserscheinungen macht. In der rechten Schenkelbeuge eine nicht reponirbare, mandarinengrosse Geschwulst. Keine Blasensymptome. Operation am 15. März 1896 unter Cocainanästhesie. Eröffnen des Bruchsackes. Débridement nach dem Lig. Gimbernati zu vom Inneren des Bruchsackes aus. Reposition einer schwärzlichen Darmschlinge, Isoliren des Sackes leicht an der äusseren Seite, mühsam an der inneren. Hier ist ein gefässreiches, fest am Bruchsacke haftendes Gewebe, das durchaus nicht an die Muskelbündel der Blase erinnert. Dasselbe ist sehr zerreisslich, und plötzlich bemerkt man an der inneren unteren Seite des Sackes eine Oeffnung von 1—2 Cm. Länge, die mit einer weissen Membran ausgekleidet ist, keine Flüssigkeit entleert, noch urinösen Geruch erkennen lässt. Zugleich empfindet Patient Harndrang. Der in die Oeffnung eingeführte Finger fühlt hinten einen

1) Legrand, l. c. p. 89.
2) Legrand, l. c. p 93.

harten Körper, vorn die Symphyse und nach abwärts eine Art Blindsack. Ein per urethram eingeführter Catheter kann in der Blase nur wenig bewegt werden und wird vom Finger nicht direct gefühlt, es ist, als ob noch eine dünne Membran dazwischen läge. Man ist deshalb nicht ganz sicher, ob wirklich die Blase eröffnet ist. Nach Abbinden und Resection des Bruchsackes kann die Blasenöffnung nicht mehr gefunden werden, es muss deshalb eine Massenligatur um die Stelle, wo sie lag, gelegt werden. Dauercatheter, Drain durch den Schenkelring, oberflächliche Nähte. Urin in den ersten Tagen blutig, am 19. März Entfernen des Catheters und des Drains, aus welchem nie Urin geflossen ist. Am 20. März häufiger Urindrang, am 23. März Exitus. Section ergiebt ein Uterusfibroid, das auf dem Scheitel der Blase lag und dadurch die Blase gleichsam in 2 Hörner theilte. Keine allgemeine Peritonitis. In der Nähe der Blasenligatur eine in die Bauchhöhle ausmündende Oeffnung in der rechten Seite der Blase. An dieser Stelle hatte sich offenbar im Anschluss an die Blasenverletzung ein Abscess gebildet, der durchs Peritoneum durchbrach und eine Communication zwischen Blase und Bauchhöhle herstellte.

61. Gelpke.[1]) 63jährige Frau, seit 25 Jahren rechtsseitige, leicht reponible Cruralhernie, seit 3/4 Jahren Urinbeschwerden, indem Patientin 1/2 stündlich uriniren musste. Tritt am 12. März 1897 ins Krankenhaus, nachdem ca. 48 Stunden Einklemmung bestanden. Die Hernie hat eine sonderbare Configuration, wie wenn sie aus mehreren Tumoren bestände. Die Operation ergiebt zwei getrennte Bruchsäcke (hernie en bisac), einen nussgrossen, nach der Bauchhöhle abgeschlossenen, Bruchwasser enthaltenden, darunter einen zweiten ebenso grossen, in welchen ein Darmstück mit einem Theil der Wand eingeklemmt ist (Littré'scher Bruch). Die brandige Partie des Darmes wird durch Nähte eingestülpt und der Darm versenkt. Um den Darm zu schonen, war das Débridement externe gemacht worden. Die Isolirung des Bruchsackes ist schwierig, besonders nach innen zu. Plötzlich zeigt sich ausserhalb des Bruchsackes gegen die Mittellinie zu ein bohnengrosser Schlitz, anscheinend mit Schleimhaut ausgekleidet, der sofort den Gedanken an die Blase wachruft. Der Bruchsack wird ligirt, um das Einlaufen von Urin in die Bauchhöhle zu verhindern. Der in den Schlitz eingeführte Finger trifft auf den per urethram eingeführten Catheter. Seidennaht in 2 Etagen. Schliesslich zeigt sich, dass der rechte Ureter in der Hernie vorliegt, und dass derselbe in der Bruchpforte von einer Seidenligatur gefasst ist, welche natürlich wieder gelöst wird. (Es ist nämlich die Partie um die Einmündungsstelle des rechten Ureters in den Bruch dislocirt.) Blase wird in situ gelassen, Wunde tamponirt, Verweilcatheter. Verlauf fieberlos ohne wesentliche Störungen von Seite des Darmes und der Blase. Urinentleerung später völlig normal. Die Blasenhernie war sicher präformirt, die Blase und den Ureter konnte man bei der offenen Heilung eine Zeitlang in der Wunde in situ liegen sehen.

62. Krönlein.[2]) 69jähriger Mann, wegen Hernia inguinoscrotalis dextra incarcerata operirt. Es ragte neben einer Dünndarmschlinge und

1) Correspondenzblatt f. schweiz. Aerzte. 1897. S. 265 und briefliche Mittheilung.

2) Hengeler, Beiträge zur klin. Chirurgie. Bd. XV. S. 1. Fall 270.

einem Stück adhärenten Netzes noch ein Divertikel in den Bruchsack hinein. Reposition. Heilung.

63. Brunner (eigener Fall). 22jährige Frau, früher bleichsüchtig, jetzt gesund. Hat vor 1 Jahr geboren. Seit ½ Jahr Schmerzen in der rechten Leistengegeud, wo nie eine Geschwulst zu sehen war. Am 3. April 1896 hatte Patientin bei der Defäcation das Gefühl, als ob etwas rutsche, und gleich darauf heftige Schmerzen in der rechten Inguinalgegend. Erst ca. 3 Stunden später bemerkte sie daselbst eine Geschwulst. Einmal Erbrechen. Verhaltung der Winde. Im Laufe des Nachmittages wurde die Geschwulst fast um die Hälfte kleiner, die Schmerzen liessen nach, das Erbrechen hörte auf, Winde gingen aber nicht ab, weshalb der herbeigerufene Arzt die Kranke in unsere Anstalt zur Operation schickte. Harnbeschwerden hatte Patientin früher nie gehabt, den Urin hatte sie um 5 Uhr Abends ohne Beschwerden zum letzten Male gelöst.

Status: Gesunde, ordentlich genährte Frau, Leib nicht aufgetrieben, weich, in der rechten Schenkelbeuge findet sich ein taubeneigrosser, beweglicher, druckempfindlicher, aus dem Annulus cruralis herauskommender Tumor, der sich nicht reponiren lässt.

Operation Abends 8 Uhr bei Beleuchtung durch elektrische Glühlampe. Narkose unruhig, oft Würgen und Erbrechen. Schnitt parallel dem Lig. Pouparti bis auf dem Tumor, der isolirt wird und in der That mit einem Stiel in den Cruralring hineinreicht. Die Eröffnung ergiebt einen leeren Bruchsack, der ein an der Wand fest adhärentes Blutcoagulum enthält, aber kein Intestinum einschliesst. Aussen am Sack sitzen einige grössere Fetttrauben. Er wird stark angezogen, am Halse mit doppeltem Catgutfaden durchstochen und nach 2 Seiten ligirt. Nach Anlegung der Ligatur fällt auf, dass an der inneren Seite des Bruchsackes sich noch eine 2. Geschwulst, gleichsam in der Wand desselben befindet. Deshalb wird die Ligatur wieder gelöst und diese 2. Geschwulst untersucht. Je mehr man am Bruchsacke zieht, desto mehr quillt an seiner medialen Seite von der 2. Geschwulst aus dem sehr engen Cruralring heraus. Ist es ein Darm, die Harnblase oder ein 2. Bruchsack? Darm kann es nicht wohl sein, da sie nicht in einer freien Höhle liegt. Das Einführen des Catheters in die Blase schien mir auch nicht von Nutzen, da man seine Spitze nicht durch den engen Cruralring in die Geschwulst hinein hätte bringen können. Ich entschliesse mich, den Tumor zu öffnen, und zwar von seiner medialen Seite her, und gelange in eine dickwandige Höhle, welche genau wie ein dicker Bruchsack aussieht. Keine Spur von Urinaustritt oder urinösem Geruch, auch bei starkem Druck auf den Leib entleerte sich keine Flüssigkeit. Führt man durch den erst eröffneten Bruchsack den Finger in die Bauchhöhle, eine Sonde in das 2. Cavum, so gelingt es nicht, beide in directe Berührung zu bringen. Trotzdem bestimmt mich das Fehlen des Urinaustrittes und des Uringeruches, sowie das Aussehen des Sackinneren, das durchaus nicht wie Schleimhaut, sondern wie Bauchfell aussieht, das Cavum für einen 2. Bruchsack zu halten und von der Anwendung des Catheters auch jetzt noch abzusehen. Es wird daher zwischen beiden Säcken durch ein Catgutfaden geführt und derselbe nach beiden Seiten — je einen Sack in sich fassend —

geknotet. Abtragen der Säcke, Versenken derselben. Verengern des Annulus durch 2 Catgutnähte zwischen Lig. Pouparti und Fascia pectinea. Vollständige Naht der Hautwunde ohne Drain.

Patientin wird zu Bette gebracht, sowie sie etwas bei sich ist, klagt sie über excessive Schmerzen in der Wunde und ist sehr unruhig. Um 12 Uhr Nachts geht reines Blut durch die Urethra ab, der Irrthum war nun klar. Patientin wurde sofort nochmals narkotisirt, die Naht geöffnet, der Cruralring auf dem untergeschobenen Finger nach oben durch das Lig. Pouparti bis in die Bauchmuskeln hinein gespalten. Der unterbundene Stumpf, der sich tief retrahirt hat, aber an den Ligaturen leicht zu erkennen ist, wird hervorgeholt und der innere Theil der Sackligatur, welcher die Blase mitfasste, durchschnitten. Die Ligatur war neben der Blase durch den echten Bruchsack geführt worden, so dass dieser jetzt noch ligirt und von der Bauchhöhle abgesperrt war, während die Blase wieder ganz frei wurde. Die Ränder der Blasenwunde werden mit Hakenklemmen gefasst und so weit als möglich vorgezogen, bis man die ganze Verletzung übersehen kann. Dieselbe ist 3—4 Cm. lang, der äussere Wundwinkel ist nur schwer vorzuziehen. Als Experimentum crucis wird ein Catheter per urethram in die Blase, eine Sonde in die Blasenwunde eingeführt: beide berühren sich. Am äusseren Winkel anfangend wird mit feinem Catgut und feinen Nadeln die Blasennaht gemacht, und zwar Knopfnähte. Die Nähte fassen möglichst viel Muscularis und werden hart vor der Mucosa im Wundrand selber ausgestochen, eine spritzende, ziemlich grosse Arterie wird abgebunden. Die Naht ist einfach, denn bei der nur sehr geringen Beweglichkeit der Blasenwundränder und bei der Tiefe der Wunde ist es unmöglich, eine mehretagige Naht anzulegen. Nach vollendeter Naht lag die Blase zipfelförmig in der Wunde. Die letztere wird offen gelassen, mit steriler Gaze tamponirt. Nelatondauercatheter in die Blase. Nachdem Patientin ins Bett gebracht ist, ist sie ruhig, nur würgt sie ziemlich viel.

4. April. Aus dem Catheter fliesst stark bluthaltiger Urin. Verband nicht durchtränkt. Patientin hat keine Schmerzen, weder in der Wunde, noch im Leib. Fortwährendes Würgen und Erbrechen. 5. April. Urin noch stark bluthaltig. Keine Schmerzen, Leib eingefallen, Abgang von Winden. 6. April. Dauercatheter fällt heraus. Beim Wiedereinführen kommt stark bluthaltiger Urin, nach dem Catheterismus wird fast reines Blut aus der Harnröhre gepresst. 3 Stunden darauf wird mit Catheter viel weniger blutig gefärbter Harn entleert. Von jetzt ab vierstündiges Cathetrisiren mit dünnem Nelaton. 7. April. Kein Erbrechen mehr, Urin enthält nur noch wenig Blut. 8. April. 1. Verbandwechsel. Verband ist an der Oberfläche trocken. Der Tampon in der Tiefe riecht urinös. Aus der Tiefe kommt kein Urin. 9. April. Blasenspülung, kein Blut mehr im Urin. 12. April. Patientin löst seit heute den Urin selbst, aus der Wunde dringt kein Urin. 13. April. Wunde granulirt schön, in der Tiefe noch etwas urinöser Geruch. Urin trübe, ohne Blut, wird in Mengen von $1^1/_2$—2 Decilitern gelöst. 15. April. Auch in der Tiefe der Wunde kein Uringeruch mehr. 1. Mai. Wunde verkleinert sich, Urin noch mit etwas eitrigem Sediment. Allgemeinbefinden gut. Entlassen aus der Anstalt. 16. Mai Wunde fast ganz geheilt. Urinlassen ohne Be-

schwerden, keine Schmerzen mehr. Während der Nachbehandlung hatte nie Fieber bestanden (höchste Temperatur am 3. Tage 37,7°), nie waren peritonitische Erscheinungen vorhanden gewesen, und nie war Urin aus der Wunde geflossen, es roch lediglich der tiefste Theil des Tampons während ca. 10 Tagen urinös. Auch später, 1 Jahr nach der Operation konnte die vollständige Heilung ohne jede Beschwerden constatirt werden.

Am 27. November 1897 hatte ich Gelegenheit, die Patientin wieder zu untersuchen. Es besteht auch nicht die Andeutung eines Bruchrecidives, die Narbe ist fest und unnachgiebig. Keine Harnbeschwerden, Urin ganz klar. Herr Dr. Hottinger hatte die Güte, die Blase cystoskopisch zu untersuchen und mir folgenden Status anzugeben: „An der rechten Seitenwand der Blase sieht man eine kleine, abnorme Einziehung der Schleimhaut und von da ausgehend nach unten und oben eine strahlige, gefässlose Veränderung der Schleimhaut, die heller als die Umgebung erscheint und als die von der Blasenverletzung herrührende Narbe angesehen werden muss. Im Uebrigen ist die Blase ganz normal."

64. Reymond Petit und Léon Imbert.[1]) 46jährige Frau bemerkte vor 2 Jahren in der linken Schenkelbeuge einen kleinnussgrossen Tumor, der während des Hustens und bei Anstrengungen grösser wurde, sich allmählich vergrössert hat und jetzt die Grösse einer Wallnuss besitzt. Die Kranke hat nie Beschwerden beim Wasserlösen gehabt und hat nie irgendwelche Beziehungen zwischen der Grösse des Tumors und der Miction bemerkt. In der linken Schenkelbeuge sitzt ein auf Druck etwas empfindlicher, dumpfen Schall gebender, theilweise reponibler Tumor. Radicaloperation am 10. Juli 1896. Der Sack wird leicht eröffnet, vor ihm liegt kein Lipom, der Schenkelring wird eingekerbt, die Hernie mit einiger Schwierigkeit reponirt. Das Isoliren des Sackes gelingt leicht auf der äusseren Seite, mühsam an der inneren, wo der Sack verdickt erscheint, und wo bei den Ablösungsversuchen eine glattwandige Höhlung von Haselnussgrösse eröffnet wird, welche eine kleine Menge klarer Flüssigkeit ausfliessen lässt, so dass man sofort an die Blase denkt. Man führt einen Catheter in die Blase und injicirt 30 Grm. Flüssigkeit, doch fliesst nichts aus der Wunde. Der in die Wunde eingeführte Finger aber gelangt leicht hinter das Os pubis und fühlt dort die Catheterspitze. Man bemerkt nun, dass die Blasenwand sehr dünn ist, dünner als die Wände des Bruchsackes. Nachdem der letztere isolirt und möglichst hoch abgebundon ist, schliesst man die Blasenwunde durch eine doppelte Reihe extramucöser Catgutnähte und bringt die Blase in die Bauchhöhle zurück. Naht des Schenkelringes und der oberflächlichen Schichten ohne Drainage. Verweilcatheter für die ersten 48 Stunden. Heilung per primam. Nach 12 Tagen verlässt Patientin geheilt das Spital. Vorher wird noch mit dem Cystoskop an der oberen seitlichen Blasenwand das Vorhandensein einer schönen Narbe mit leicht gefalteten und etwas eingezogenen Rändern constatirt. Nach drei Monaten vollständige Heilung ohne Urinbeschwerden bestätigt. „Chez notre malade la hernie était évidemment produite avant toute manoeuvre opératoir

1) Gazette hebd. 1896, 3. déc. und Annales des malad. des orgenes génito-urinaires de Guyon et Lancereaux. 1897. p. 101.

et le sac n' avait pas été attiré au moment où la cavité vésicale a été déchirée, il s' agissait donc bien d'une cystocèle vraie." Ein Lipome prévésical war nicht vorhanden.

Es bleibt mir noch die Pflicht, meinem Jugendfreunde F. G. Zimmermann in London, meinen Collegen Dr. Berdez, Privatdocent in Lausanne, Dr. Hottinger in Zürich und Cav. Dr. R. Livi, Capitano medico in Rom, meinen besten Dank zu sagen für die grosse Mühe, die sie sich gegeben haben, mir die Originale eines Theiles der vorstehenden Krankengeschichten zu verschaffen.

VII.

Ueber myogene Kieferklemme.[1])

Von

Prof. Dr. Heinrich Braun

in Göttingen.

Während die cicatriciellen und arthrogenen Kieferklemmen verhältnissmässig häufig zur Beobachtung gelangen und je nach ihrer Entstehung durch verschiedene Behandlungsmethoden ziemlich sicher zur Heilung gebracht werden, gehören die myogenen Kieferklemmen zu den seltener vorkommenden Erkrankungen, bei denen vielfach von einer jeden Behandlung Abstand genommen wurde. Gewiss sind aber Versuche zur Heilung auch bei allen diesen Kranken gerechtfertigt, da es sich häufig um jugendliche Individuen handelt, die infolge der Contractur der Kaumuskeln in einen äusserst trostlosen Zustand gerathen, indem sie häufig die Zähne nur wenig und schliesslich gar nicht mehr von einander zu entfernen vermögen.

Bevor ich mich jedoch mit den Versuchen zur Heilung derartig schlimmer Fälle beschäftige, möchte ich nur wenige Worte über die Entstehung der myogenen Kieferklemmen vorausschicken. Sehen wir ab von dem bei Tetanus, bei Epilepsie, Eklampsie und Hysterie vorkommenden Trismus, so können diese Kieferklemmen entweder durch tonische Krämpfe der die Hebung des Unterkiefers bewirkenden Muskeln oder durch Veränderungen der Substanz der Muskeln entstehen. Auch in letzterem Falle sind weitaus am häufigsten die Heber, nur ausnahmsweise die Herabzieher des Unterkiefers die Ursache der Kieferklemme.

Krampfhafte Zustände der Muskeln können hervorgerufen sein auf reflectorischem Wege durch Affectionen im Gebiete des Nervus trigeminus, z. B. beim Durchbruch des Weissheitszahnes, oder seltener bei Entzündungen des Kiefergelenkes, ferner bei manchen Affectionen

1) Abgekürzt vorgetragen am 23. September 1897 in der Sitzung der chirurgischen Abtheilung der 69. Versammlung Deutscher Naturforscher und Aerzte in Braunschweig.

des Gehirnes. So citirt Kocher in seiner später noch zu erwähnenden Mittheilung, die Beobachtung von Lépine, der bei einem apoplectischen Herd in der aufsteigenden Stirnwindung diesen Zustand sah, und die Fälle von Wernicke und Marot, in denen die Ursache in einem Tumor der Medulla oblongata, resp. des Pons zu suchen war. Hinzufügen möchte ich noch einen von Joffroy [1]) beobachteten Fall bei einem apoplectischen Herd in der Medulla oblongata. Man könnte diese Form der Kieferklemme, mit der ich mich im Folgenden nicht beschäftigen werde, da die Ursache in dem Nervensystem gelegen ist, am zweckmässigsten noch als cerebrale oder neurogene von den übrigen Formen abtrennen.

Veränderungen der Musculatur, welche zu einer Kieferklemme Veranlassung geben, können hervorgerufen werden durch entzündliche Processe in der Mundhöhle und am Unterkiefer. So berichtete Richet [2]) von einem jungen Officier, der eine entzündliche Muskelcontractur infolge einer durch unausgesetztes Rauchen entstandenen Stomatitis bekommen hatte. Derselbe Autor sah dann noch bei einem 29jährigen Manne [3]) nach einer Periostitis an den hinteren, unteren Backzähnen der rechten Seite eine seit 15 Monaten bestehende entzündliche Contractur der Kaumuskeln, welche die Bewegungen im Kiefergelenk völlig unmöglich machte. Fälle dieser Art hat wohl jeder von uns gesehen, und ich führe diese von Richet beobachteten nur deshalb speciell an, weil ich weiter unten nochmals auf die Behandlung dieser Kranken zurückkommen möchte. Aus demselben Grunde erwähne ich auch hier eine Beobachtung von le Dentu, der eine Verkürzung der Kaumuskeln ebenfalls im Anschluss an entzündliche Processe am Kiefer sah, ohne sonstige narbige Veränderungen der Schleimhaut und der anderen benachbarten Weichtheile.

Ausserdem kann die myogene Kieferklemme Theilerscheinung einer ausgebreiteten Myositis ossificans progressiva sein. Wie man bei dieser Erkrankung an den verschiedensten Skelettmuskeln Contracturen infolge fibröser und fettiger Entartung der Muskeln, nebst Knocheneinlagerungen in denselben beobachtet, so finden sich auch dieselben Veränderungen an den Kaumuskeln. Die Zähne werden dadurch schliesslich so fest auf einander gepresst, dass das Kauen ganz unmöglich wird, und die Ernährung nur mangelhaft stattfinden

1) Joffroy, A.: Sur un cas de paralysie labio-glosso-pharyngée à forme apoplectique d'origine bulbaire. Gaz. médicale de Paris. 1872. No. 41, 42, 44 et 46.

2) Richet: Sur le reserrement des mâchoires. L'Union médicale. 1877. p. 781, 817 et 909.

3) Richet: l. c. p. 782.

kann, nicht selten wird durch diese Complication der Eintritt des Todes wesentlich beschleunigt. Da für mich gerade ein derartiger Fall die Veranlassung war, mich eingehender mit der Frage zu beschäftigen, ob man nicht auch diesen Kranken durch eine operative Behandlung eine Heilung oder wenigstens eine Besserung ihres bejammernswerthen Zustandes bringen könnte, so möchte ich, zumal in unseren Handbüchern keine speciellen Angaben über die Betheiligung der Kaumuskeln bei der Myositis ossificans vorhanden sind, die mir in der Literatur bekannt gewordenen Angaben hier kurz einschalten.

Testelin und Danbressi[1]) geben von ihrem, gewiss an Myositis ossificans progressiva leidenden Kranken an, dass die beiden Kiefer sich stark einander genähert hatten und nicht von einander entfernt werden konnten. Der Kranke führte seine Nahrung, die aus Suppen, Eiern, Brodkrume und anderen nicht sehr cohärenten Nahrungsmitteln bestand, durch eine nach dem Verlust von 2 Zähnen entstandene Lücke ein.

Bei der Section des in seinem 39. Jahre gestorbenen Mannes (die Erkrankung hatte etwa 21 Jahre gedauert) fand sich verknöchert eine ungefähr 1″ lange und 2‴ breite Partie des rechten Schläfenmuskels, die einerseits mit dem Kronenfortsatze des Unterkiefers, andererseits mit der äusseren Fläche des grossen Flügels des Keilbeines verschmolzen war; ferner eine Partie des linken Flügelmuskels, welche den Processus pterygoideus mit dem Winkel des Kiefers verband und die Unbeweglichkeit des Kiefers erklärlich machte.

Minkiewitsch[2]) theilt mit, dass bei einer 15 Jahre alten Kranken ausser anderen Verknöcherungen in der Gegend des Ansatzes des M. temporalis an den Schädel und weiter nach unten stalaktitenförmige Knochenauswüchse vorhanden waren, infolge deren die Bewegungen in beiden Kiefergelenken, besonders in dem linken, dermaassen behindert waren, dass die oberen und unteren Zähne nur einen Finger breit auseinander wichen, so dass das Kauen sehr erschwert war. Später nahm die Kieferklemme noch zu, so dass nach der Ansicht des Autors seiner Kranken der Hungertod drohte.

Bei einer 2. Aufnahme der Kranken in das Tifliser Spital im Juni 1867 giebt Minkiewicz[3]) an, dass die Patientin weder den Mund öffnen, noch die Zunge herausstrecken, noch ordentlich kauen konnte.

Bei dem Kranken von Zollinger[4]) waren die Kaumuskeln und die Gelenkbänder der Kiefer verdickt und straff, so dass die Zahnreihen nur

1) Testelin et Danbressi: Rhumatisme terminé par l'ossification des muscles. Gazette médicale de Paris. 1839. Vol. VII. p. 170.

2) Minkiewitsch, Jwan: Fall einer aussergewöhnlich entwickelten Verknöcherung bei einer Frau. Archiv f. patholog. Anatomie. 1867. Bd. XLI. S. 412.

3) Minkiewicz, J.: Fall einer aussergewöhnlich entwickelten Verknöcherung bei einer Frau. Archiv f. patholog. Anatomie. 1874. Bd. LXI. S. 524.

4) Zollinger, J.: Ein Fall von ausgedehnten pathologischen Verknöcherungen. Inaug.-Diss. Zürich 1867.

bis zur Entfernung von der Dicke eines kleinen Fingers von einander gebracht werden konnten.

Münchmeyer[1]) sagt von seinem Kranken, dass eine Geschwulst am M. mylohyoideus und geniohyoideus zu finden war, und dass die hinteren Bäuche der Mm. biventeres beiderseits nach innen vom Unterkieferrand als härtliche, dicke Stränge zu fühlen waren. Die Bewegungen des Kiefers waren zu dieser Zeit noch in ziemlicher Ausdehnung möglich. Später betheiligten sich auch die vorderen Bäuche der Biventeres, und die Schwellung ging vom Boden der Mundhöhle auf die Regiones massetericae stärker auf die rechte, als die linke über, während zugleich die beiden Masseteren anschwollen, schmerzhaft wurden, aber sich kräftig contrahirten. Infolge dieser Veränderungen waren dann bei diesem Kranken die Kiefer nur mit grosser Anstrengung in der Mittellinie um 1 Cm. von einander zu entfernen. Die Unbeweglichkeit des Unterkiefers wurde immer bedeutender, während die zunehmende starre Verkürzung der Kaumusculatur die beiden Zahnreihen vollständig aufeinander presste. Münchmeyer glaubte, dass die Kranke, welche nur absolut flüssige Speisen geniessen konnte, sich in der Folge noch der Zahnextraction unterwerfen müsse. An anderer Stelle giebt dann Münchmeyer auch an, dass der Mund nicht mehr geöffnet werden konnte, und die Speisen durch eine künstlich in die Zahnreihe gemachte Lücke eingeführt wurden.

Mays[2]), der den Sectionsbefund dieser 22 Jahre alt gewordenen Kranken veröffentlichte, giebt an, dass Ober- und Unterkiefer vollständig unbeweglich waren.

Byers[3]) beobachtete bei einem 17jährigen Jüngling Ossificationen sämmtlicher Muskeln, einschliesslich der Kaumuskeln.

Gerber[4]) theilte dann den weiteren Verlauf eines an Myositis ossificans leidenden Kranken mit, über den 2 Jahre früher Florschütz[5]) berichtet hatte. Danach waren die Muskeln des Kopfes seit Jahresfrist befallen. Die Kaumuskeln zeigten sich verhältnissmässig lange nur intumescirt, verknöcherten dann aber um so rascher. Die Mm. masseteres und temporales erschienen im Zustande vollständigster Verknöcherung, abgeflacht, knochenhart, ohne Spur vorhandenen Muskelgewebes. Ebenso schienen die Ursprünge des M. buccinatorius in völligster Ossification begriffen zu sein, während ihre Insertionspartien sich noch frei und rein musculös erhalten hatten. Die Zungen, Gaumen- und Schlingmuskeln waren vollständig von den Veränderungen unberührt. Im M. triangularis menti zeigte sich neben Atrophie deutlich entwickelte, flächenhafte Ossification. Die Folge der geschilderten pathologischen Veränderungen war ein fast

1) Münchmeyer: Ueber Myositis ossificans progressiva. Zeitschrift f. rationelle Medicin. 1868. Bd. XXXIV. S. 9.

2) Mays, H: Ueber die sogenannte Myositis ossificans progressiva. Archiv f. pathol. Anatomie. 1878. Bd. LXXIV. S. 156.

3) Byers, Wm. M.: Almost complete ossification of the human body. New-Orleans Journ. of medic. 1870.

4) Gerber, Rich.: Ueber Myositis ossificans progressiva. Inaug.-Diss. Würzburg 1875. S. 23.

5) Florschütz: Allgemeine medicinische Centralzeitung. Jahrgang 42. 1873.

vollständiger Verschluss der Kiefer und damit der Mundhöhle. Beide mit durchweg gesunden Zähnen versehene Kiefer (in denen nur die beiden unteren und der linke obere Eckzahn durch einen Sturz verloren gegangen waren), standen wie festgemauert auf einander, wobei die obere Zahnreihe sich etwa 1 Mm. vor der unteren befand. Dadurch entstand ein schmaler Spalt, durch den der Knabe mühsam die in dünne Streifen geschnittene feste Nahrung durcharbeitete, die dann ohne Kauprocess verschlungen wurden; flüssige Nahrung wurde dem Jungen durch die eine Zahnlücke eingeflösst. Eine Abduction des Unterkiefers war absolut unmöglich, ebenso eine Vorwärtsbewegung desselben, während eine seitliche Verschiebung nur ungefähr in der Ausdehnung einer Linie zu ermöglichen war.

Mays[1]), der auch diesen im Februar 1877 gestorbenen Mann untersuchte, fand die Masseteren von fibröser Beschaffenheit, in den Temporales knöcherne Massen; die Mm. pterygoidei waren unzugänglich. Die Beweglichkeit des Unterkiefers war nahezu aufgehoben.

Nicoladoni[2]) giebt von einem Kranken an, dass am unteren Rand des klein geformten Unterkiefers nach hinten kleine knochenharte Leisten mit stumpfzackigen Fortsätzen in den Boden der Mundhöhle hineingingen und der Unter- vom Oberkiefer um 1 Cm. abgezogen, seitlich nur in geringem Grade verschoben werden konnte. Die Masseteren waren weich und contractionsfähig.

Helferich[3]) sah bei einem 15jährigen Kranken eine allmählich sich entwickelnde Kiefersperre, bei Freiheit der Kiefergelenke, bedingt durch Verknöcherung der Masseteren. Die Zahnreihen waren übereinander fixirt und nur in geringem Grade in horizontaler Richtung verschiebbar. Die Ernährung geschah mit flüssigen Nahrungsmitteln durch eine Zahnlücke.

Partsch[4]) theilt die Krankengeschichte eines 17½ Jahre alten Kranken mit, bei dem sich neben verschiedenen anderen Verknöcherungen vor etwa 2 Jahren unter den Symptomen eines Zahngeschwüres eine Verknöcherung in den linken Kaumuskeln bildete, welche die Bewegung des Unterkiefers derart beschränkte, dass Patient den Mund höchstens 1 Cm. weit zu öffnen im Stande war und nur sehr klein zerschnittene Speisen zu sich zu nehmen vermochte.

Von demselben Kranken wird dann ferner noch erwähnt: der Kiefer konnte bei der grössten Anstrengung nur so weit geöffnet werden, dass zwischen den Schnittflächen beider Zahnreihen ein Spatium von ½ Cm. blieb. Der Unterkiefer stand nach hinten etwas rechts, so dass die Zähne nicht aufeinander gebracht werden konnten. In der Gegend des linken Masseter bestand eine leichte Schwellung. Der hintere Masseterrand erschien hart und fest; im Muskel selbst zog vom Processus zygomaticus bis zum Unterkiefer eine knöcherne Spange, welche sowohl von aussen, wie von der Mundhöhle aus deutlich fühlbar war. Der rechte Masseter war intact und contractionsfähig.

---

1) Mays, H.: l. c. S. 149.

2) Nicoladoni: Wiener medic. Blätter. 1878. Nr. 20—24.

3) Helferich, H.: Bayer. ärztliches Intelligenzblatt. 1879. Nr. 45.

4) Partsch: Ueber einen Fall von Myositis ossificans progressiva. Breslauer ärztliche Zeitschrift. 1882. Nr. 6. S. 66.

Pintér[1]) erwähnt von einer in der Gerhard'schen Klinik beobachteten 22jährigen Kranken, dass eine beträchtliche Beschränkung der Beweglichkeit im Kiefergelenk vorhanden war, die auch im Sprechen störte. Wegen Ankylose beider Kiefergelenke konnte die ½ Cm. weite Mundspalte nicht erweitert werden. Der Alveolarfortsatz des Oberkiefers stand weit vor, derjenige des Unterkiefers trat weit zurück; die Zähne waren vielfach cariös. Die beiden Zahnreihen waren mit den Backzähnen fest aufeinander gepresst, zwischen den abgeriebenen kronenlosen Schneide- und Eckzähnen blieb eine 3—4 Mm. weite Lücke, durch welche die Patientin ihre Nahrung einsaugte. Die Beweglichkeit der Kiefergelenke war gleich Null, nur eine minimale, etwa 2 Mm. in horizontaler Richtung betragende, seitliche Bewegung des Unterkiefers war unter Knirschen der Zähne zu bewerkstelligen. Die Ursache dieser Bewegungsstörung fand sich in der knochenharten Consistenz der Mm. temporales und Masseteres beiderseits. Ueber den M. pterygoideus internus war wegen der Unmöglichkeit, in die Mundhöhle zu gelangen, nichts zu sagen.

Helferich[2]) stellte bei dem Chirurgen-Congress 1887 einen jungen Mann vor, bei dem ein völliger Verschluss der Kiefer vorhanden war. Der Patient konnte nur ganz kleine seitliche Bewegungen des Unterkiefers ausführen und sich nur schwer durch eine Zahnlücke links ernähren.

Wenden wir uns nun wieder zu unserer Kranken, so gestatten Sie mir wohl, zunächst die Leidensgeschichte derselben mitzutheilen, wobei ich besonders die auf unser Thema sich beziehenden Veränderungen der Muskeln genauer berücksichtige.

Krankengeschichte: Frl. E. wurde 15 Jahre alt am 18. November 1895 in die chirurgische Klinik in Göttingen aufgenommen, weil sie nicht im Stande war, die Zähne von einander zu entfernen, und nur mühsam weiche Speisen in kleinen Mengen zwischen die fast bis zur Berührung einander genäherten Zähne des Ober- und Unterkiefers einschieben konnte. Ihrer Angabe nach sollen diese Beschwerden im 7. Lebensjahre zugleich mit Störungen in den Bewegungen der Arme begonnen und von da an langsam, aber gleichmässig zugenommen haben. Bei der Aufnahme fanden sich bei der Kranken die inneren Organe ohne wesentliche Veränderungen, das Athmen war normal und leicht ausführbar. Beide Arme konnten in den Schultergelenken activ und passiv nur bis zur Horizontalebene erhoben werden, man fühlte, wenn diese Stellung erreicht war, eine sehr beträchtliche, durch Gewalt nicht zu überwindende Spannung der vom Rumpf zum Oberarm gehenden Muskeln, besonders in dem M. pectoralis major, in dem feste, als Knochenmassen imponirende Einlagerungen nachweisbar waren, und im M. latissimus. Die elektrische Erregbarkeit der Muskeln war erhalten, aber stark herabgesetzt; die Sensibilität der Haut war im Allgemeinen normal, nur im Gebiete des N. trigeminus etwas

1) Pintér, Gyula: Beitrag zur Casuistik der Myositis ossificans progressiva. Inaug.-Dissert. Würzburg 1883.

2) Helferich: Vorstellung eines Kranken mit allgemeiner Myositis ossificans. Verhandlungen der Deutschen Gesellschaft f. Chirurgie. 1887. 16. Congress. I. S. 26.

herabgesetzt. Ferner vermochte die Kranke den Mund nicht zu öffnen, die Zahnreihen standen nahe aneinander, der Unterkiefer konnte nur minimal herabgezogen werden, eine Bewegung in den Kiefergelenken war dabei nicht fühlbar. Der Unterkieferkörper erschien atrophisch, von vorn nach hinten schief geneigt, so dass seine gleichfalls schief stehenden Schneidezähne hinter denjenigen des Oberkiefers zurückstanden. Durch die dadurch entstehende schmale Spalte, konnte die Kranke mühsam die Speise mit den Fingern hineinschieben.

Aus den angegebenen Erscheinungen musste man auf eine Myositis ossificans progressiva schliessen, die besonders schwere Erscheinungen durch Mitbetheiligung der den Unterkiefer in die Höhe ziehenden Muskeln hervorrief. Professor König, der die Kranke kurz vor seinem Weggange nach Berlin noch sah, versuchte zunächst nach der von ihm angegebenen Methode [1]) in einer Sitzung beiderseits die Resection der Gelenkköpfe des Unterkiefers, worauf der Mund der Kranken sich bequem weit öffnen liess. Eine Verwachsung der Gelenkhöhle wurde bei der Operation nicht gefunden, jedoch zeigte sich der Gelenkkopf der rechten Seite breiter, als derjenige der linken, während der Knorpelüberzug beider Gelenkköpfe erhalten war. In der ersten Zeit nach dieser Operation konnte der Mund gut geöffnet werden, aber sehr bald liess die Beweglichkeit nach, und 14 Tage später standen die Zahnreihen wieder so fest aufeinander, wie zuvor. Da alle Versuche, die Kiefer durch Dilatatoren und Holzkeile von einander zu entfernen, vergeblich waren, wurde die Kranke am 21. December 1895 ungebessert nach Hause entlassen.

Am 4. Februar 1896 kam dieselbe in die Klinik zurück, weil das Einführen der Speisen fortdauernd grosse Schwierigkeiten bereitete, während ihr übriger Zustand keine Verschlechterung erfahren hatte. Hinzufügen möchte ich hier noch, dass an der grossen Zehe beiderseits das Interphalangealgelenk fehlte, und in derselben nur ein einziger langer Knochen nachzuweisen war. Da mir bei der Kranken ganz besonders die Kleinheit des Unterkiefers auffiel, glaubte ich, dass möglicher Weise das Anstossen der Process. coronoidei an die hintere Fläche der Jochbeine schuld an den Bewegungsstörungen des Unterkiefers sein möchte. Langenbeck [2]) hatte, allerdings bei einem Kranken mit congenitaler Kleinheit des Unterkiefers, eine dadurch

1) König: Die Kieferklemme infolge von entzündlichen Processen im Kiefergelenke und deren Heilung durch Gelenkresection. Deutsche Zeitschr. f. Chirurgie. 1878. Bd. X. S. 35.

2) Langenbeck, B.: Angeborene Kleinheit des Unterkiefers mit Kiefersperre verbunden, geheilt durch Resection der Processus coronoidei. Archiv f. klinische Chirurgie. 1860. Bd. I. S. 451.

hervorgerufene Kieferklemme beobachtet und durch Resection beider Processus coronoidei geheilt. Von diesem Gesichtspunkt ausgehend, führte ich am 13. Februar bei meiner Kranken diese Operation aus, und zwar, da ich mir ein möglichst genaues Bild von dem Verhalten nicht nur der Process. coronoidei, sondern auch der an ihnen sich inserirenden Mm. temporales verschaffen wollte nach osteoplastischer Resection des Jochbeines, wie ich[1]) dies früher angegeben habe. Dabei zeigte sich, dass in der That die Process. coronoidei ganz fest dem Jochbein anlagen, und verschiedene Knochmassen sich in den Mm. temporales entwickelt hatten, die exstirpirt wurden. Während nun vor der Operation, auch nicht in tiefster Narkose, die Spalte zwischen den Zähnen nicht im Geringsten zu erweitern war, so konnten unmittelbar nach Resection der Process. coronoidei die Zähne ohne besondere Mühe mehr als 2 Cm. von einander entfernt werden. Die Kranke war in der nächsten Zeit nun im Stande, wieder zu kauen. Aber sehr bald liess auch diesmal die Beweglichkeit des Unterkiefers nach, so dass 3 Wochen nach der Operation die Zähne wieder fest auf einander gepresst standen, und der Zustand so schlecht war, wie früher. Um aber der Kranken wenigstens die Möglichkeit einer besseren Ernährung zu verschaffen, zog ich ihr kurz vor ihrer Entlassung aus der Klinik am 9. März den zweiten unteren Backzahn auf der linken Seite aus. Dabei überzeugte ich mich wieder, dass die Zahnreihen bei der tief chloroformirten Kranken nicht im Geringsten von einander entfernt werden konnten.

Am 2. Juni 1896 kehrte die Kranke nochmals in die Klinik zurück. Zur Erleichterung der Ernährung erweiterte ich, da ich sonst keinen Rath wusste, ihre Zahnlücke nach Zurückschiebung des Zahnfleisches und des Periostes durch Abkneifen eines Stückes vom Unterkiefer. Allerdings konnten die Speisen jetzt besser in den Mund geführt werden, aber der Erfolg befriedigte mich selbstverständlich keineswegs. Nun entschloss ich mich zur Zurücklagerung der Insertion der Kaumuskeln, die von le Dentu[2]) und Kocher[3]) mit Erfolg in 2 Fällen von Kieferklemmen gesucht war, in denen die Ursache auch in einer Verkürzung der Kaumuskeln gesucht werden musste. In

1) Braun, H.: Neurectomie des II. Astes des Nerv. trigeminus nach osteoplastischer Resection des Jochbeines. Centralblatt f. Chirurgie. 1878. S. 148.

2) Le Dentu: Traitement de la constriction cicatricielle des mâchoires par la désinsertion du masséter. Bull. et mémoires de la société de chirurgie de Paris 1891. T. XVII. p. 64.

3) Kocher, Th.: Traitement chirurgicale de la constriction spasmodique des mâchoires. La semaine médicale 9. December 1896. No. 62. p. 493.

der Annahme, dass diese beiden Beobachtungen nicht allgemein bekannt sind, möchte ich dieselben hier kurz anführen.

Le Dentu beobachtete, wie er in der Sitzung der Gesellschaft für Chirurgie am 14. Januar 1891 mittheilte, bei einem Mädchen eine seit 24 Monaten, infolge einer eiterigen Periostitis des Unterkiefers entstandene Kieferklemme. Da abgesehen von einer Adhärenz der glatten Mundschleimhaut an dem aufsteigenden Kieferast die Weichtheile unverändert erschienen, nahm le Dentu eine entzündliche Verkürzung der beiden Masseteres und Mm. pterygoidei int. als Ursache an. Zur Heilung dieses Zustandes führte le Dentu einen Schnitt auf den unteren Kieferrand, trennte von da aus soweit nach oben als möglich beiderseits die Mm. masseteres und Mm. pterygoidei mit Messer und Elevatorium vom Knochen ab, ebenso die am Unterkiefer adhärente Schleimhaut. Hierauf gelang es, den Mund 3 Cm. weit zu öffnen. Zur Nachbehandlung wurden Keile zwischen die Zähne eingeführt und die Kranke nach 20 Tagen entlassen. Le Dentu überzeugte sich auch noch später von dem dauernd guten Erfolg der Operation.

Kocher sah bei einem Mädchen von 22 Jahren eine Kieferklemme, die plötzlich ohne nachweisbare Ursache entstanden war, vorübergehend verschwand, dann aber wiederkehrte. Kocher dachte zunächst an einen reflectorisch ausgelösten Krampf der Kaumuskeln infolge einer deformirenden Entzündung des linken Kiefergelenkes, so dass er eine Arthrotomie machte und den subluxirt gefundenen Meniscus resecirte. Der unmittelbar erzielte, günstige Erfolg verschwand aber bald wieder, und da man später auch in dem rechten Kiefergelenk Krachen verspürte, wurde 6 Wochen nach der 1. Operation auch der Meniscus aus diesem Gelenk exstirpirt. Aber auch jetzt stellte sich der krampfhafte Zustand wieder ein. Im November 1890 machte nun Kocher von einem 5 Cm. langen, auf den hinteren Rand des aufsteigenden Kieferastes geführten Schnitt aus, unter ziemlich lebhafter, venöser Blutung, beiderseits die Ablösung des M. masseter und M. pterygoideus internus vom Knochen und trennte dann noch die Insertion des M. temporalis vom Schläfenbein. Nach dieser Operation verschwand der Spasmus, und das Kauen der Kranken wurde normal. Der Erfolg hielt 6 Jahre an, dann recidivirte der alte Zustand, und Kocher glaubte, dass er möglicher Weise die eben angegebene Operation nochmals wiederholen müsste.

Durch Kenntniss dieser beiden Fälle also veranlasst, führte ich am 17. Februar 1897 diese Verlegung oder Desinsertion aller Kaumuskeln bei meiner Kranken, die in der letzten Zeit auch über Verdauungsstörungen, wohl infolge der Unmöglichkeit die Speisen zu kauen, geklagt hatte, aus. Meine Absicht war, wenn auch nicht einen activ vollkommen beweglichen Unterkiefer, so doch weit von einander abstehende Zahnreihen zu erzielen.

Zunächst wurde zu diesem Ende ein etwa 8 Cm. langer Schnitt auf den unteren Kieferrand geführt und von ihm aus mit Messer und Raspatorium, sowohl der M. masseter von der äusseren, als der M. pterygoideus internus von der inneren Seite des Knochens bis hoch nach oben hin,

ohne besondere Blutung abgetrennt. Nachdem diese Lösung der Muskeln auf beiden Seiten vorgenommen war, konnte der Mund auch gewaltsam nicht im Geringsten geöffnet werden. Deshalb wurden auch noch die beiden MM. temporales an ihrer Insertion am Processus coronoideus nach nochmaliger Zurückklappung des Jochbeines blossgelegt. Dabei zeigte sich, dass die scheinbar vollkommen fest angeheilten Jodbeine beiderseits ihre normale Lage hatten, aber an der vorderen Durchtrennungsfläche nur fibrös vereinigt waren. Die Stümpfe der Processus coronoidei fanden sich ganz in die Höhe gezogen, sie stiessen wieder an die hintere Fläche des Jochbeines an und hinderten so die Oeffnung des Mundes. Nach nochmaliges Abtrennung der Mm. temporales und Entfernung des Processus coronoidei konnten die Zahnreihen ganz leicht von einander entfernt werden. Die Nachbehandlung wurde dieses Mal bei weit geöffnetem Munde ausgeführt durch Holzkeile, die seitlich zwischen die Backzähne geschoben wurden. Die Wundheilung kam gut zu Stande. Bei einem 14 Tage nach der Operation vorgenommenen Versuche der Kranken, Kaubewegungen mit dem Unterkiefer zu machen, zeigten sich diese unmöglich, die Zahnreihen blieben fest in einer Entfernung von etwa 2 Cm. von einander stehen. Am 10. März suchte ich in Narkose den Unterkiefer beweglich zu machen, was auch in geringem Maasse unter Vorschieben des Knochens gelang. Leider konnte aber die Kranke nach dem Erwachen aus der Narkose den Unterkiefer activ auch nicht im Geringsten bewegen; sie wurde bald darauf mit weit von einander entfernstehenden Zahnreihen entlassen. Eine Entstellung des Gesichtes war dadurch nicht bedingt, da die Lippen leicht geschlossen werden konnten und die Spalte deckten.

Wenn also auch nicht ein beweglicher Kiefer und die Möglichkeit zu Kauen erzielt war, „so war die Kranke durch die letzte Operation doch insofern wesentlich gebessert, als sie schneller Flüssigkeiten und weiche Nahrungsmittel in den Mund einführen konnte. Nach einer Mittheilung der Kranken, die ich vor wenigen Tagen erhielt, stehen jetzt die Zahnreihen noch fast 1 Cm. von einander entfernt, so dass die Ernährung leicht und verhältnissmässig schnell ausgeführt werden kann.

Der Mittheilung dieser Krankengeschichte habe ich wenig hinzuzufügen, sie zeigt zur Genüge die schweren Folgen der bei Myositis ossificans vorkommenden Betheiligung der Kaumuskeln und die ganz ausserwöhnliche Schwierigkeit der Behandlung. Hervorheben möchte ich nur die bei unserer Kranken ziemlich auffallende Kleinheit des Unterkiefers, die auch bei den Kranken von Gerber, Partsch und Pintér erwähnt ist und als Folge der Inactivität angesehen werden muss. Hervorheben möchte ich ferner die Thatsache, dass die Kranke, sowohl nach der Resection der beiden Processus glenoidales, als auch noch derjenigen der beiden Processus coronoidei jedesmal eine Zeit lang den Unterkiefer activ bewegen konnte. Die Ursache für diese auffallende Erscheinung ist wohl darin zu finden, dass durch Entfernung der Gelenkfortsätze eine Annäherung der Insertionspunkte

der Kaumuskeln stattfand, welche diesen Muskeln so lange eine Thätigkeit gestattete, bis sich ihre Fasern wieder ad maximum verkürzt hatten; auf gleiche Weise ist wohl auch der günstige Einfluss der Resection beider Process. coronoidei zu erklären.

Wenn ich nun zum Schluss noch kurz auf die Behandlung der myogenen Kieferklemmen im Allgemeinen zurückkomme, so wird man, wenn eine etwa indicirte antiphlogistische Behandlung nicht zum Ziele geführt hat, in derartigen Fällen zunächst versuchen, durch Einführen von Holzkeilen oder mittelst Dilatatoren, event. in Narkose, die Erweiterung des Mundes zu erzielen. Für manche Fälle dürften vielleicht auch die etwas gewaltsameren Methoden von Bottini[1]) und Irwing[2]) zu versuchen sein. Ersterer öffnete den Mund in Chloroformnarkose mittelst eines Hebels und eines zwischen die Zahnreihen eingeführten Ledergurtes, während Letzterer zunächst den Oberkiefer durch eine über dessen Zähne geführte Schlinge fixirte und dann den Mund öffnete, indem er eine zweite über die Zähne des Unterkiefers gelegte Schlinge mit Hülfe eines Flaschenzuges stark anspannte.

Kommt man mit diesen Mitteln nicht zum Ziele, so würde man, falls die Ursache der Kieferklemme in der Verkürzung der Kaumuskeln der einen Seite liegt, die Anlegung einer Pseudarthrose nach vorn von der Insertion des M. masseter machen können. Zweckmässiger dürfte aber sein die von le Dentu und Kocher mit Erfolg ausgeführte Verlagerung der Insertion der Kaumuskeln, welche früher schon Richet[3]) in seinem obenerwähnten Falle geplant, dann aber nicht ausgeführt hat. Welche Muskeln losgetrennt werden müssen, wird sich meist an der Entstehung des Leidens ergeben. In den meisten Fällen wird die Lösung des M. masseter und M. pterygoideus internus genügen, seltener diejenige des M. temporalis noch nothwendig sein. Am zweckmässigsten wird die Lösung der beiden zuerst genannten Muskeln von einem grossen Hautschnitt aus vorgenommen, der entweder am unteren Kieferrande wie von le Dentu und mir, oder am aufsteigenden, wie von Kocher geführt wird. Jedenfalls gelingt die Ablösung auf diese Art sicherer und vollständiger, als subcutan mit einem Tenotom, wie dies Bassini[4]) nach Leichenver-

1) Bottini: Asportazione sottoperiostea d'ambo i condili della mondiboia per serramento stabile della bocca. Giorn. della R. Accademia di medicina di Torino 1872.

2) Irwin, B. J. D.: Immobility of the temporo-maxillary Articulation, following gunshot wound relieved mechanical means. Americ. Journ. of the med. scienc. 1875. January. p. 131.

3) Richet: l. c. p. 784.

4) Bassini: Sul serramento delle mascelle. Annali universali di medicina e chirurgia 1878. 2 Sem. Vol. 245. p. 555.

suchen auch bei einem Kranken am M. masseter und M. pterygoideus internus mit Erfolg ausführte.

Die subcutane quere Durchschneidung der Kaumuskeln, wie sie nach Dieulafoy's[1]) Vorgang früher häufiger geübt wurde, verdient wohl keine Anwendung, da sie leicht zu Recidiven Anlass geben wird. Besonders gross sind die Schwierigkeiten für die Behandlung der bei Myositis ossificans auftretenden Kieferklemme, weil hier die Affection meist doppelseitig vorkommt, die Kaumuskeln in ihrer Structur stark verändert sind, und oft auch die exacte Bestimmung der einzelnen erkrankten Muskeln schwierig erscheint. Während man nähmlich den M. masseter leicht palpiren und seine Beschaffenheit beurtheilen kann, ist dies bei dem M. temporalis wegen des vorgelagerten Arcus zygomaticus schon schwieriger und bei dem M. pterygoideus intern. wegen der geschlossenen Zahnreihen überhaupt unmöglich. Wegen der Contractur der Kaumuskeln auf beiden Seiten ist von der Anlegung einer Pseudarthrose, selbst von der Wegnahme einer Kieferhälfte nicht zu hoffen. Jedenfalls wird mehr geleistet durch die Verlagerung der Insertionspunkte der Kaumuskeln. Vielleicht kann dadurch in manchen Fällen, in denen die Veränderungen der Musculatur noch nicht so hochgradig sind, wie sie bei der von mir beobachteten Kranken waren, noch ein activ beweglicher Unterkiefer erzielt werden, sollte dies aber auch nicht gelingen, so wird man wenigstens weit von einander abstehende Zahnreihen erzielen, durch welche die Ernährung schneller und vollständiger geschehen kann, als durch zufällig vorhandene oder absichtlich gemachte Zahnlücken bei geschlossenem Munde.

Meine Absicht bei diesem Vortrage war, Anlass zu geben, auch bei den infolge von Myositis ossificans progressiva auftretenden Kieferklemmen den Versuch zu machen, durch Lösung der erkrankten Kaumuskeln und Verlagerung ihrer Insertionsstelle am Unterkiefer eine Besserung des Zustandes herbeizuführen.

Interessiren würde es mich, zu erfahren, ob auch von anderer Seite schon Versuche gemacht wurden, diese bei Myositis ossificans so häufig vorkommenden Contracturen der Kaumuskeln zu beseitigen, worin dieselben bestanden, und welchen Erfolg dieselben gehabt haben, weiterhin auch Vorschläge zu hören, wie man die trostlose Lage derartiger Kranker auf andere Weise zu verbessern im Stande wäre.

1) Siehe die Zusammenstellung in Bruns: Handbuch der praktischen Chirurgie. 1859. 2. Abth. Bd. I. S. 970 u. f. und Bassini, l. c. p. 546.

VIII.

Aus dem bacteriologischen Institute in Bern.

Experimentelle Untersuchungen über die Infection von Kaninchen durch Geschosse.

Von
Dr. Arnim Müller
aus Zürich.

Mitgetheilt von
Prof. Dr. Tavel.

Fräulein Pustoschkin hat in ihrer Arbeit: „Versuch über Infection durch Geschosse", die Resultate von Messner und Anderen bestätigt, dass inficirte Geschosse die Keime in eine Wunde eventuell übertragen und somit dieselbe inficiren können.

Die Versuche der früheren Forscher hatten aber den sehr wichtigen Punkt nicht berücksichtigt, ob die Infection des cylindrischen Theiles der Kugel, der mit dem Lauf in innigen Contact kommt, andere Resultate ergiebt, als die Infection der Kugelspitze, die einer Reibung mit dem Laufe nicht ausgesetzt ist.

Ferner waren die Verhältnisse der Vertheilung der Keime im Schusskanal durch die von Messner angewandte Methodik ungenügend berücksichtigt worden. Fräulein Pustoschkin hat diese für die Theorie der Infection durch Geschosse sehr wichtigen Punkte in einer experimentellen Arbeit näher untersucht und ist zum Resultate gelangt, dass weder die Reibung der Kugel mit dem Laufe, noch die Erhitzung des Laufes nach einem Magazinfeuer genügen, um eine Sterilisation des cylindrischen Theiles der Kugel oder eine solche des Laufes und noch viel weniger eine der Kugelspitze zu Stande zu bringen. Die Experimente von Fräulein Pustoschkin bezogen sich aber auf Gelatinebüchsen, konnten also nicht ohne Weiteres auf eine Wunde übertragen werden. Auf meinen Rath unternahm Dr. A. Müller eine Serie von Versuchen an Kaninchen, um festzustellen, ob die in Vitro erzielten Resultate sich im Thierkörper bestätigen, ob also eine Infection durch die Kugel übertragen werden kann, sei es, dass vorher die Kugel selbst am cylindrischen Theil oder an der

Spitze oder der Lauf oder endlich ein vorgelegtes, zu durchschiessendes Tuch inficirt werden.

Um zu einem ganz sicheren Resultate zu gelangen, war die nothwendige Vorbedingung der Gebrauch eines sehr virulenten Keimes, von dem man mit Sicherheit annehmen konnte, dass wenige Exemplare genügen, um eine Infection hervorzurufen. Wir wählten zu diesem Zweck den äusserst virulenten Streptococcus von Marmorek, der in verschwindend kleinen Dosen eine sicher tödtliche Infection des Thieres bedingt. Die Resultate dieser Versuche sind absolut beweisend. Die Infection der Stahlspitze der Kugel bedingte in vier Versuchen regelmässig den Tod des Thieres durch Streptoämie, während 2 Controlthiere gesund blieben.

Die Infection des Bleitheiles der Kugel hatte dasselbe Resultat zur Folge; es fand, wie man sich aus den Ergebnissen der Versuchsprotokolle überzeugen kann, keine Spur von Abschwächung der Virulenz statt; die drei geschossenen Thiere gingen innerhalb 48 Stunden zu Grunde. Die gleichen Resultate ergab der Versuch mit inficirtem Laufe.

Noch interessanter für die Praxis sind die Versuche mit vorgelegtem Tuch: Das Bein des Kaninchen wurde mit Soldatentuch umwickelt und mit einem an der Stahlspitze inficirten Geschoss durchschossen; der Tod an Streptoämie war die Folge des Eingriffes. Die Infection des cylindrischen Bleitheiles ergab dasselbe Resultat, sowie auch der Versuch mit Infection des Laufes oder die alleinige Infection des Tuches bei steriler Kugel und sterilem Lauf.

Man sieht daraus, dass die Abreibung des inficirten Geschosses bei einem Durchschiessen sterilen Tuches keine Sterilisation desselben bedingt; ist andererseits das Tuch inficirt, so reisst die Kugel virulente Keime mit und inficirt die dahinterliegenden Gewebe.

Die in den ersten Versuchen angewandte Geschwindigkeit von 300 Mtr. hatte den Nachtheil der Berechtigung des Vorwurfes, die Reibung, bez. die Erhitzung der Kugel seien unter diesen Umständen geringer, als bei der normalen Anfangsgeschwindigkeit von 600 Mtr.

Ich bemerke hiergegen ausdrücklich, dass ich mit Absicht die Anfangsgeschwindigkeit auf 300 Mtr. normiren liess, damit die gesetzte Wunde nicht zu grosse Zerreissung und Zerfaserung zeige, wie dies immer bei der normalen Geschwindigkeit von 600 Mtr. der Fall ist. Um aber diesen berechtigten Vorwand auch zu begegnen, liess ich noch einige Versuche mit 600 Mtr. Anfangsgeschwindigkeit ausführen. Auch hier war keine Abnahme der Virulenz zu constatiren; die Thiere gingen im gewöhnlichen Zeitraum zu Grunde.

Auch die durch ein Magazinfeuer von 12 Patronen stattfindende Erhitzung des Laufes war nicht im Stande eine am Bleitheil inficirte und sofort nach dem Magazinfeuer als dreizehnte abgeschossene Kugel zu sterilisiren: das geschossene Thier ging ebenfalls innerhalb 48 Stunden zu Grunde.

Hochvirulente Bacterien, die durch die Kugel in eine Wunde abgelagert werden, bedingen regelmässig eine tödtliche Infection, eine Abschwächung derselben durch die Reibung oder die Erhitzung ist ausgeschlossen.

Dieser Befund war die erste wissenswerthe Vorbedingung für die Vornahme therapeutischer Versuche.

Untersucht man genauer die Vertheilung der Keime in der Gelatine, wie sie so deutlich nach meiner von Fräulein Pustoschkin angewandten Methode sich ergeben, so muss man von vorn herein jeden günstigen Einfluss einer therapeutischen Maassnahme bezweifeln. Die Keime werden so weit in die Gelatine und wahrscheinlich auch in die Gewebe hineinversprengt, dass eine Zerstörung derselben in dieser Tiefe auch durch die energischsten Mittel ausgeschlossen erscheint.

Das Studium dieser Frage unternahm zuerst Dr. Müller durch Versuche mit denselben hochvirulenten Streptokokken, dann später Dr. Koller mit Bacterien von mässiger Virulenz.

Die Versuche von Dr. Koller werden in dieser Zeitschrift noch erscheinen, ich begnüge mich, hier die Resultate der Versuche von Dr. Müller anzuführen.

Als therapeutische Maassregeln wählten wir:

1. Die Drainage, als indifferentes Mittel, das nur einen Abfluss der Wundsecrete erleichtern sollte; wir wissen aus der Praxis und aus den Experimenten von Probajenski, wie wichtig die physikalisch günstigen Verhältnisse bei der Wundbehandlung sind.
2. Die Jodtinctur, ein Mittel, das die Eigenschaft besitzt, in die Tiefe einzudringen und die Bacterien abzuschwächen.
3. Den Thermocauter, der Gewebe und Bacterien vollständig zerstört und so eine Sterilisation des Schusskanalrandes sofort bewirkt, nicht aber eine solche der tieferen Gewebe, in die die Bacterien eingesprengt werden.

Sämmtliche Thiere sind zu Grunde gegangen, woraus hervorgeht, dass auch die energischsten Mittel gegen die Infection einer Schusswunde unwirksam sind.

University of California LIBRARY

Diese Versuche von Dr. Müller sind selbstverständlich nicht direct in die chirurgische Praxis übertragbar. Derartig virulente Bacterien, wie die Marmoreck'schen Streptokokken, findet man in der Natur nicht. Ohne diese Versuche hätte man aber nicht eine sichere Basis für weitere Experimente mit Bacterien von gewöhnlicher Virulenz, wie sie später von Koller ausgeführt worden sind, gehabt.

1. Versuch.

Mit inficirtem Projectil. Geschwindigkeit 300 Meter.

a) Die Stahlspitze inficirt.

6 Thiere, wovon 2 Controlthiere.

Kaninchen I. Zeichen: schwarz.

Schuss	29. November 1895	4 Uhr	Abends.
Exitus	30. = 1895	12 =	Mittags.
Autopsie . . .	2. December 1895	8 =	Morgens.

Sectionsprotokoll.

Localbefund: Im Schusskanal finden sich einige Tropfen seröser Flüssigkeit. Das umgebende Gewebe ist entzündet. Oedema intermusculare.

Allgemeinbefund: Die Musculatur zeigt eine auffallend dunkle Farbe. Die beiden Psoas sind von einer gallertigen Schicht überzogen. in den serösen Höhlen, als Pleura und Peritoneum, findet sich wenig blutig seröser Flüssigkeit. Im Pericardialsack dagegen ist dieselbe bedeutender und blutiger, das Bild einer Pericarditis haemorrhagica darbietend. Die Nieren sind stark bluthaltig und ebenso die Därme und Geschlechtsorgane. Die Blase ist leer. Die Leber wenig vergrössert, von fester Consistenz und gelblicher Farbe.

Bacteriologischer Befund: In dem der Wunde selbst entnommenen Flüssigkeit, sowie in dem Peritonealsecret finden sich zahlreiche Streptokokken, welche in kleinen Ketten von 3 bis 8 Gliedern geordnet sind, während das aus dem Pericard gewonnene Blut nur Diplokokken aufweist, die sich indessen auf Serum zu Ketten entwickeln und eine Reincultur von Streptokokken darstellen. Andere Bacterien konnten nicht gefunden werden.

Kaninchen II.

Schuss	29. November 1895	4 Uhr	Abends.
Exitus	30. = 1895		Mittags.
Autopsie . . .	2. December 1895	8 Uhr	Morgens.

Sectionsprotokoll.

Localbefund: Starke Schwellung und Röthung der den Schusskanal umgebenden Weichtheile. Dieselben sind ausserdem mit einer glasigen, ödematösen Schicht überzogen. In der Wunde finden sich einige kleinere Blutcoagula. Nirgends Eiter.

Allgemeinbefund: Dunkle Farbe der Musculatur. Das Pericard ist prall mit einem blutigen Exsudat gefüllt. In der Bauch- und Beckenhöhle wenige Cubikcentimeter röthlicher Flüssigkeit. Die beiden Nieren

sind sehr gross und auf dem Durchschnitt stark bluthaltig. Die Milz ist normal, die Leber gelblich verfärbt und hart.

Bacteriologischer Befund: In der Wunde finden sich viele, zu langen Ketten geordnete Streptokokken; daneben der Bacillus des malignen Oedems. In den serösen Höhlen finden sich nur Streptokokken, die auf Agar und Serum zu virulenteren Culturen auswachsen.

Kaninchen III.

NB. Die zur Infection der Stahlspitze des Projectils benutzten Streptokokken wurden einer Reincultur entnommen, welche aus dem Pericardialblut des vorhergehenden Kaninchens II gewachsen war.

Schuss	9.	December	1895	4	Uhr Abends.
Exitus	10.	=	1895	2	= =
Autopsie . . .	10.	=	1895	3	= =

Sectionsprotokoll: Genau wie in den vorhergehenden Fällen findet sich eine Pericarditis haemorrhagica und eine Nephritis. Die peritonitischen Erscheinungen sind in diesem Falle bedeutend stärker ausgesprochen, wie in Fall I und II, indem die Darmschlingen unter einander verklebt sind und eine fibrinöse Auflagerung zeigen. Die Blase ist prall gefüllt. Die schon zweimal gefundene gelbliche Verfärbung der Leber ist auch hier wieder schön ausgesprochen. Alle Organe ausser der Milz bieten das Bild einer heftigen Infection.

Was den bacteriologischen Befund anbetrifft, so finden sich überall zahlreiche Streptokokken. Sogar aus dem Blut und dem Urin gelang es, Reinculturen zu züchten.

NB. Weil diese Streptokokken mir sehr virulent schienen, habe ich sie zur Impfung der Kugeln in den folgenden Versuchen gebraucht.

Kaninchen IV.

Schuss	10.	December	1895	4	Uhr Abends.
Exitus	11.	=	1895	8	= Morgens.
Autopsie	11.	=	1895	3	= Abends.

Sectionsprotokoll: Dieser Fall ist dem vorhergehenden vollkommen congruent, mit Ausnahme, dass das Blut noch viel mehr Streptokokken enthält. Ebenso erzeugt der über Agar geflossene Urin Reinculturen. In allen diesen Fällen fand sich nirgends Eiter oder Abscess.

Kaninchen V und VI, welche als Controlthiere mit desinficirten Kugeln geschossen wurden, gingen nicht zu Grunde. Die Wunde heilte per primam, und es blieb keine Störung der Function zurück.

b) Der Bleitheil der Kugel inficirt.

5 Thiere, wovon 2 Controlthiere.

NB. Die Infection geschah vermittelst des von Kaninchen IV des vorhergehenden Versuches gewonnenen Blutes, welches in kleinen zugeschmolzenen Glasröhrchen aufgehoben wurde.

Kaninchen I.

Schuss . . . . 12. December 1895 3 Uhr Abends.
Exitus . . 13.—14. = 1895 Nachts.
Autopsie . . . 14. = 1895 11 Uhr Morgens.

Sectionsbefund ergiebt die schon jetzt mehrfach constatirten typischen Veränderungen, als da sind eine hämorrhagische Pericarditis, leichte Peritonitis und Hyperämie der Nieren. Ferner ist mir die constant auftretende eigenthümliche, gelbliche Verfärbung der Leber, die pralle Füllung der Blase und das Fehlen irgend welcher Milzveränderung aufgefallen.

Der bacteriologische Befund war positiv.

Kaninchen II.

Schuss . . . . 18. December 1895 4 Uhr Abends.
Exitus . . 19.—20. = 1895 Nachts.
Autopsie . . . 20. = 1895 9 Uhr Morgens.

Sectionsbefund: Im Uebrigen den vorhergehenden gleich, finden sich hier noch in grosser Anzahl Bacillen des malignen Oedems neben zahlreichen Streptokokken.

Als Erklärung hierfür dürfte der Umstand angenommen werden, dass im Moment, als der Schuss abgefeuert wurde, das Thier mit sammt dem Brett auf die Erde stürzte und sich so mit diesen Mikroben inficirte.

Kaninchen III.

Schuss . . . . 18. December 1895 4 Uhr Abends.
Exitus . . 19.—20. = 1895 Nachts.
Autopsie . . . 20. = 1895 10 Uhr Morgens.

Befund wie oben.

Kaninchen IV und V (Controlthiere) befinden sich wohl.

2. *Versuch.*

Infection des Laufes (desinficirte Kugel).
3 Thiere, wovon 1 Controlthier.

Kaninchen I.

Schuss . . . . 10. Januar 1896 4 Uhr Abends.
Exitus . . . . 12. = 1896 2 = =
Autopsie . . . 13. = 1896 3 = =

Kaninchen II.

Schuss . . . . 10. Januar 1896 4 Uhr Abends.
Exitus . . . . 12. = 1896 1 = =
Autopsie . . . 13. = 1896 2 = =

Sectionsprotokoll: In beiden Fällen haben wir das Bild einer reinen Streptokokkeninfection, wie sie nun schon mehrmals beschrieben ist.

Kaninchen III. Controlthier.

Schuss . . . . 10. Januar 1896 4 Uhr Abends.
Exitus . . . . 14. = 1896 2 = =
Autopsie . . . 14. = 1896 4 = =

Dieses Controlthier erlag einer Infection von malignem Oedem, wofür Kaninchen sehr prädisponirt sind. Der Unterschied von einer Streptokokkeninfection ist so bedeutend, dass auf den ersten Blick an eine solche nicht mehr zu denken war, indem keines von den oben beschriebenen charakteristischen Zeichen vorhanden war. Ausserdem ergab die bacteriologische Untersuchung die Reinheit der Infection.

3. Versuch.

Das rechte Bein des Thieres wird mit Militärtuch bedeckt und abwechselnd Tuch oder Geschoss inficirt.

a) Infection der Stahlspitze des Geschosses. Lauf und Tuch steril.

Kaninchen I.

Schuss . . . . 15. Januar 1896 4 Uhr Abends.
Exitus . . . . 17. = 1896 Mittags.
Autopsie . . . 17. = 1896 4 Uhr Abends.
Sectionsbefund positiv.

b) Infection des Bleitheiles des Geschosses. Lauf und Tuch steril.

Kaninchen I.

Schuss . . . . 21. Januar 1896 3 Uhr Abends.
Exitus . . . . 23. = 1896 Mittags.
Autopsie . . . 23. = 1896 3 Uhr Abends.
Sectionsbefund positiv.

c) Infection des Laufes. Kugel und Tuch steril.

Kaninchen I.

Schuss . . . . 21. Januar 1896 4 Uhr Abends.
Exitus . . . . 23. = 1896 Morgens.
Section . . . 23. = 1896 4 Uhr Abends.
Sectionsbefund positiv.

d) Infection des Tuches. Kugel und Lauf steril.

Kaninchen I.

Schuss . . . . 15. Januar 1896 4 Uhr Abends.
Exitus . . . . 17. = 1896 Morgens.
Section . . . 17. = 1896 4 Uhr Abends.
Sectionsbefund positiv.

In der ganzen Versuchsreihe erhielten wir wieder das typische Bild einer Streptokokkeninfection, d. h. pericarditisch-hämorrhagisch eine mehr oder weniger fortgeschrittene Peritonitis und starke Congestion der Nieren. Ferner starke Schwellung und Röthung der die Wunde umgebende Weichtheile und Musculatur. Endlich die Verfärbung der Leber und in den

heftigsten Fällen pralle Füllung der Blase. Dies alles neben dem positiv-bacteriologischen Ergebniss aus Pericardialinhalt und Wundsecret.

Die Controlthiere heilten sämmtlich.

4. Versuch.

Grosse Geschwindigkeit. 600 Meter.

NB. Bis jetzt wurde mit Projectilen geschossen, welche eine Anfangsgeschwindigkeit von 300 Metern besassen. Die gleiche Versuchsreihe wird nun mit der doppelten Geschwindigkeit vorgenommen, um den Einfluss der durch vermehrte Reibung erhöhten Erhitzung auf die Streptokokken zu untersuchen.

a) Infection des Laufes.

Kaninchen I.

Schuss . . . . 24. Januar 1896 3 Uhr Abends.
Exitus . . 26.—27. = 1896 Nachts.
Autopsie . . . 27. = 1896 3 Uhr Abends.

Sectionsbefund: Die Wunde ist bedeutend grösser als in den vorausgehenden Fällen. Die Haut ist zerrissen und hängt in Fetzen herunter. Muskelstücke treten aus der Wunde hervor. Desgleichen ist die Blutung entsprechend grösser, und bedurfte es einer complicirten Naht, um die Wunde vollständig zu schliessen. Der Inhalt der Wunde enthält massenhaft Streptokokken. Der übrige pathologisch anatomische Befund entspricht vollständig den vorhergehenden Fällen.

b) Infection des Bleitheiles der Kugel (als desjenigen Theiles, der am meisten der Reibung ausgesetzt ist).

Kaninchen I.

Schuss . . . . 26. Januar 1896 3 Uhr Abends.
Exitus . . 27.—28. = 1896 Nachts.
Section . . . . 28. = 1896 2 Uhr Abends.

Sectionsbefund wie im vorhergehenden Fall.

Als Controle wurden 3 Kaninchen geschossen, von denen eines unmittelbar nach dem Schuss an einer Blutung aus der Femoralis zu Grunde ging. Die anderen heilten in einigen Tagen. Immerhin eignen sich diese Versuche mit der grossen Geschwindigkeit nicht gut für Kaninchen, da die gesetzten Verletzungen zu heftig sind.

5. Versuch.

Magazinfeuer mit unmittelbar folgendem, am Bleitheil inficirtem Projectil.

Kaninchen I.

Schuss . . . . 3. Februar 1896 3 Uhr Abends.
Exitus . . . . 5. = 1896 Morgens.
Autopsie . . . 5. = 1896 3 Uhr Abends.

Auch in diesem letzten Falle war das Resultat ein positives, d. h. trotz der Erhitzung fand eine Infection mit Streptokokken statt.

Anhang.

In den nun folgenden Versuchen haben wir versucht, die Entwicklung der Streptokokken und ihr Eindringen in andere Organe zu verhindern, und zu diesem Zwecke uns dreier Mittel bedient:

1. das Jod
2. die Drainage
3. der Thermocauter.

1. Versuch.

Unmittelbar nach dem Schuss wurde der Schusskanal mit einem in Tinct. jodi getauchten Pinsel sorgfältig ausgewischt.

Kaninchen I.
(Die Stahlspitze der Kugel wurde inficirt.)

Schuss	4.	Februar	1896 3 Uhr Abends.
Exitus	6.	=	1896 Mittags.
Autopsie . . .	7.	=	1896 3 Uhr Abends.

Sectionsbefund: Der Schusskanal ist in eine ziemlich grosse Höhle verwandelt, welche mit einer röthlichen, weichen Masse angefüllt ist. Auf dem mikroskopischen Präparat findet man eine ungeheure Menge Streptokokken, welche zwischen in kleine Stücke zerbröckelten, quer gestreiften Muskelfasern liegen.

Der allgemeine Status zeigt ebenfalls das Bild einer heftigen Streptokokkeninfection.

Kaninchen II.
(Der Lauf inficirt.)

Schuss	4.	Februar	1896 4 Uhr Abends.
Exitus . .	6.—7.	=	1896 Nachts.
Section	7.	=	1896 4 Uhr Abends.

Sectionsbefund dem vorhergehenden analog.

Kaninchen III.
(Inficirtes Tuch.)

Schuss	5.	Februar	1896 3 Uhr Abends.
Exitus	7.	=	1896 3 = =
Autopsie . . .	7.	=	1896 4 = =

Sectionsbefund positiv.

Es ist also in keinem dieser Versuche gelungen, mit Jod die Entwicklung der einmal in die Wunde gesprengten Streptokokken zu hemmen, im Gegentheil scheinen die vom Jod gestörten Gewebe noch einen guten Nährboden für dieselben zu bilden.

2. Versuch.

Unmittelbar nach dem Schuss wurde in die Wunde ein kleiner Gummidrain eingelegt, so dass das Wundsecret freien Abfluss hatte.

Kaninchen I.

(Der Bleitheil der Kugel wurde inficirt.)

Schuss	17. Februar	1896	3 Uhr Abends.
Exitus	19. =	1896	Mittags.
Autopsie . . .	19. =	1896	2 Uhr Abends.

Sectionsbefund: Localstatus. Der Schusskanal und der eingeführte Drain ist voll gefüllt mit einer dünnen, serösen Flüssigkeit, welche bei der geringsten Bewegung ausfliesst. Die umgebenden Weichtheile sind wenig geschwollen und nur leicht geröthet. In der Flüssigkeit finden sich wenige Streptokokken.

Allgemeiner Befund: giebt das Bild einer Streptokokkeninfection in allen Punkten.

Kaninchen II.

(Das Tuch wurde inficirt.)

Schuss	17. Februar	1896	4 Uhr Abends.
Exitus . .	19.—20. =	1896	Nachts.
Autopsie . . .	20. =	1896	1 Uhr Abends.

Kaninchen III.

(Der Lauf wurde inficirt.)

Schuss	17. Februar	1896	5	Uhr	Abends.
Exitus	19. =	1896	5	=	=
Autopsie . . .	20. =	1896	10	=	Morgens.

In diesen beiden Fällen ergab sich das nämliche wie beim Kaninchen I. Die Controlthiere erholten sich in wenigen Tagen.

Wir finden also, dass auch die Drainage nicht eine Infection des Gesammtorganismuss verhindern konnte, bemerken aber, dass die Fälle dieser Versuchsreihe sowohl weniger Streptokokken aufwiesen, als auch die anderen charakteristischen Veränderungen in geringerem Grade zeigten.

3. Versuch.

Unmittelbar nach dem Schuss wurde die ganze Wunde mit dem Thermocauter energisch ausgebrannt.

Kaninchen I.

(Infection der Kugel.)

Schuss	21. Februar	1896 2 Uhr Abends.
Exitus	23. =	1896 Abends.
Section	24. =	1896 8 Uhr Morgens.

Sectionsbefund: Im Schusskanal finden sich nur ganz wenige Tropfen einer blutigen Flüssigkeit, die indess eine grosse Menge zu langen Ketten geordneter Streptokokken enthält. Die umgebenden Gewebe sind stark geschwollen und fühlen sich derb an.

Eine heftige Pericarditis haemorrhagica und eine schon weit vorgeschrittene Peritonitis vervollständigen das Bild einer Streptokokkämie.

Kaninchen II.
(Infection des Laufes.)

Schuss	20. Februar	1896	2 Uhr Abends.
Exitus	21. »	1896	Morgens früh.
Section	21. »	1896	2 Uhr Abends.

Kaninchen III.
(Infection des Tuches.)

Schuss	21. Februar	1896	3 Uhr Abends.
Exitus	22. »	1896	Mittags.
Section	22. »	1896	2 Uhr Abends.

Wie in dem 1. Falle findet sich auch in diesen beiden eine starke Infection durch Streptokokken, welche sich trotz der Cauterisation entwickelt haben.

Die Controlthiere blieben am Leben.

Resumé.

I. Eine Infection durch Geschosse ist möglich.

Sie kann stattfinden:

a) durch ein inficirtes Projectil,
   α) Stahlspitze,
   β) Bleitheil,
b) durch einen inficirten Lauf,
c) indem sie ein inficirtes Tuch passirt.

II. Die Infection wird weder beeinflusst
a) durch die Reibung bei grosser Geschwindigkeit (600 Mtr.), noch
b) durch die Erhitzung des Laufes im Magazinfeuer.

III. Eine Infection kann nicht verhindert werden, weder
a) durch Application von Jodtinctur,
b) Drainage,
c) Cauterisation des Schusskanales.

IV. Die Mikroben müssen daher in die den Schusskanal umgebenden Gewebe hineingesprengt werden.

V. Für eine Streptokokkeninfection giebt es beim Kaninchen typische Veränderungen der Organe, nämlich:

Pericarditis haemorrhag. Hyperämie der Nieren und Därme, bei welch' letzteren es häufig zu einer förmlichen

Peritonitis kommt. Das Fehlen von Abscessen. Intermusculäres Oedem in der Wundgegend. Dunkle Farbe der Musculatur. Endlich eine helle Verfärbung (eigene Beobachtung) der Leber und in ganz violenten Fällen eine prall gefüllte Blase. Die Milz zeigt keine Veränderung.

Streptokokken finden sich nur in der Wunde und dem Pericard, zuweilen auch im Blut und im Harn.

IV. Die Virulenz der Streptokokken kann sehr gesteigert werden durch fortwährende Ueberimpfungen vom Kaninchen auf Serum und zurück.

IX.

Aus dem bacteriologischen Institut in Bern (Prof. Dr. Tavel).

Experimentelle Versuche über die Therapie inficirter Schusswunden.

Von

Dr. med. Hartmann Friedrich Koller,
z. Zeit Assistenzarzt der chirurg. Universitätsklinik in Bern.

In der reichhaltigen Literatur über Schusswunden sind die bacteriologischen Untersuchungen dieser Verletzungen in verschwindend kleiner Zahl vertreten. Dieselben seien im Folgenden, so weit sie wenigstens mit vorliegender Arbeit in Zusammenhang stehen, erwähnt.

Als einer der ersten hat Messner[1]) die Schusswunden bacteriologisch untersucht und ist der früher überall vertretenen Ansicht, dass die Erhitzung des Geschosses die denselben anhaftenden Keime abtödte, entgegengetreten.

Lagarde[2]), Habart[3]) und Faulhaber[4]) bestätigten die Richtigkeit dieser eminent wichtigen Thatsache.

In den letzten Jahren nun gingen aus dem bacteriologischen Laboratorium des Herrn Prof. Tavel in Bern eine Reihe von Arbeiten hervor, die sich die Lösung der bacteriologischen Seite der Frage über Schusswunden zur Aufgabe machten, und welche, die Resultate der einschlägigen Untersuchungen berücksichtigend, manchen bis jetzt unklaren oder falsch aufgefassten Punkt klarlegten. Da diese Experimente der Ausgangspunkt für meine Arbeit bilden, muss ich dieselben eingehender berücksichtigen.

In erster Linie sind die Versuche über Infection durch Geschosse,

---

1) Arbeit von Messner: Wird das Geschoss durch die im Gewehrlauf stattfindende Erhitzung sterilisirt? Gesammelte Abhandlungen bacteriologischen, anatomischen und chirurgischen Inhalts. München 1896.

2) Now-York Medical Journal. Oct. 22. 1892.

3) Das Kleincaliber und die Behandlung der Schusswunden im Felde. Wien. Verlag von Josef Šafář. 1894.

4) Citirt von Habart.

welche Fräulein Pustoschkin[1]) im berner bacteriologischen Institut angestellt hat, zu erwähnen. Dieselben ergaben folgende interessante Resultate:

1. Die Kugel reisst etwaige, an den durchschossenen Gegenständen haftende Infectionsstoffe sowohl, wie Partien der Gegenstände selbst mit sich und deponirt sie in später getroffenen Objecten, und zwar bleiben dabei die Infectionsstoffe entwicklungsfähig, gleichviel ob nach Magazinfeuer oder als Einzelschuss.

2. Weder die Reibung der Kugel im Laufe, noch dessen starke Erhitzung infolge eines Magazinfeuers können die Entwicklungsfähigkeit der durch die Kugel transportirten Mikroorganismen beeinträchtigen.

3. Bei den Versuchen mit inficirtem Lauf sind die Bedingungen für das Mitgerissenwerden noch lebensfähiger Bacterien durch die Kugel ungünstiger als bei den Versuchen mit inficirter Kugel, und zwar speciell nach Magazinfeuer.

4. Die Infectiosität nach den Schüssen mit inficirtem Laufe oder inficirter Kugel ist in der Regel erloschen.

5. Dieses Gesetz gilt ohne Ausnahme für Schüsse mit inficirter Kugel, während es bei solchen mit inficirtem Lauf nicht absolut gültig ist.

6. Auf Grund dieser Versuche kann man sagen, dass die Schusswunden für inficirt gehalten werden müssen, da die Möglichkeit dazu von mehreren Seiten gegeben wird. Von der Kleidung und der Haut werden die Bacterien sicher in die Wunde implantirt, ebenso diejenigen, welche die Kugel auf sich, im sie bedeckenden Fette trägt, etwas weniger sicher ist die Infection durch Passiren eines inficirten Laufes bedingt. Thatsache ist, dass in der freien Natur die Infection dieser Gegenstände nicht von einer so grossen Menge von Bacterien bedingt ist.

Hiermit war also die Beobachtung Meilly's[2]), der bei 128 Schusswunden dreimal Tod durch Tetanusinfection beobachtete und als Träger der Infection in einem dieser 3 Fälle einen Papierfetzen der Platzpatrone anschuldigte, richtig, und ebenso wird die Ansicht Brun's[3]), der die Meinung jener Autoren, welche glauben, dass jede Schusswunde möglichst schnell geschlossen werden muss, weil sie ganz

1) Versuche über Infection durch Geschosse (Schweizerisches Ordonanzgewehr, Modell 1889). Inaugural-Dissertation. Bern 1895.

2) Ref. Centralblatt f. Chirurgie. 1891.

3) Bericht über die Verhandlungen der deutschen Gesellschaft f. Chirurgie. XXI. Congress. Beilage zum Centralblatt für Chirurgie. 1892. Nr. 32. Originalreferat.

aseptisch ist, bestritt, durch die Versuche von Frl. Pustoschkin gestützt.

Nicht weniger wichtig sind die Ergebnisse einer 2. Arbeit, welche unter Leitung von Herrn Prof. Tavel von Dr. Probst ausgeführt wurde. Sie ist betitelt: Recherches sur l'infection des plaies par armes à feu. Role de la lésion traumatique et de la Virulence du Microbe.[1]) Die Resultate sind folgende:

1. Le traumatisme special résultant des plaies par armes à feu produites par des projectiles à vitesse reduite de moitié constitue une lésion qui affaiblit la résistance des tissus dans une mesure bien plus considérable qu'une simple incision linéaire faite avec un instrument tranchant.

2. La présence des germes pathogènes dans une plaie produite par arme à feu n'entraîne pas nécessairement une infection de ces blessures. Ces germes doivent posséder un certain degré de virulence.

Der erste von Probst hingestellte Satz wird durch die Untersuchungen von Dun[2]), die ebenfalls im bacteriologischen Institut zu Bern ausgeführt wurden, gestützt. Dieselben beziehen sich auf die verschiedenen (mechanischen, chemischen und physikalischen) Factoren, welche die Resistenz der Gewebe herabsetzen und so eine Infection (Lesions-Infection) begünstigen und beweisen, dass eine Anzahl von Bacterien, die an und für sich ungenügend ist, um in einem normalen Gewebe eine Reaction hervorzurufen, eine solche erzeugt, sobald die Widerstandsfähigkeit des Gewebes herabgesetzt ist durch mechanischen, thermischen oder chemischen Einfluss.

In einer 3. Richtung trug Dr. Schwarzenbach[3]) zum bacteriologischen Studium der Schusswunden bei, indem er seine experimentellen Beiträge zur Frage der Infection der Schusswunden durch mitgerissene Kleiderfetzen veröffentlichte und in denselben folgende für die Praxis wichtige Thatsachen bewies:

1. Wir können es als unzweifelhaft annehmen, dass Soldatenkleider stets virulente Keime enthalten. Es ist daher ein in eine Schusswunde mitgerissener Tuchfetzen stets als eine schwere Complication aufzufassen, und sind solche Wunden stets als inficirt zu betrachten und demgemäss zu behandeln.

2. Die Infectionsfähigkeit von Schusswunden ist infolge der

1) Thèse inaugurale. Berne 1896.

2) The conditions interfering with the healing of Wounds with experiments on lesion and implantation infection. Edinburgh 1895.

3) Inaugural-Dissertation. Bern 1897.

stärkeren Läsion der Gewebe bei denselben eine bedeutend höhere, als die von Schnittwunden, derart, dass dieselben Keime, welche in Schnitten keine Infection hervorrufen, in Schusswunden eingeimpft, Abscedirung und in der Folge sogar den Tod verursachen können.

3. Die experimentell aus Schnittwunden gewonnenen Resultate können auf Schusswunden nicht bezogen werden.

4. Glatte, mit scharfem Messer hergestellte Schnittwunden, deren Wände durch nichts geschädigt werden, sind wenig infectionsfähig.

5. Die Infection der Schusswunden ist nicht secundär, sondern primär, und hat sich deshalb die Behandlung darnach zu richten.

Dr. Conrad Brunner[1]) hat ebenfalls aus Soldatenkleidern virulente Keime gezüchtet: er sagt: „Als die häufigste und wichtigste Quelle der primären Infectionsmöglichkeiten im Felde müssen wir wohl die mitgerissenen Kleidungsbestandtheile betrachten.

Die Resultate der Arbeit von Schwarzenbach stimmen also, was Schnittwunden anbelangt, so ziemlich mit denjenigen von Fränkel[2]) und Pfuhl[3]) überein, welche auch Stückchen von getragenen Kleidern in Wunden von Kaninchen implantirten; widerlegen aber in klarer und überzeugender Weise die ferneren Schlüsse Pfuhl's, nach welchen Schuss- und Schnittwunden in Bezug auf Infectionsfähigkeit neben einander gestellt werden.

Eine 4. Arbeit hat Dr. Armin Müller aus Zürich bis jetzt leider noch nicht veröffentlicht; dieselbe wurde mir im Original durch die Freundlichkeit von Herrn Prof. Tavel zum Studium überlassen. Müller bestätigt die Injectionsmöglichkeit durch Geschosse, negirt den Einfluss der Reibung des Projectils und der Erhitzung des Laufes, und beweist die für die Behandlung von Schusswunden wichtige Thatsache, dass eine Infection weder durch Application von Jodtinctur, noch durch Drainage, noch durch Behandlung mit dem Glüheisen verhindert werden kann, woraus er schliesst, dass die Mikroben in die den Schusskanal umgebenden Gewebe hineingesprengt werden müssen.

Gestützt auf die erwähnten 4 Arbeiten und gleichsam als Abschluss dieser Serie bacteriologischer Untersuchungen der Schusswunden machte ich im Sommer 1896 und 1897 auf Veranlassung des Herrn

1) Ueber die Infection der Schusswunden durch mitgerissene Kleiderfetzen. Correspondenzblatt f. Schweizerärzte. 1896. Nr. 5—7.

2) Ueber die Bedeutung von Fremdkörpern in Wunden. Wiener klin. Wochenschrift. 1888. Nr. 30—32.

3) Ueber die Infection der Schusswunden durch mitgerissene Kleiderfetzen. Zeitschr. f. Hygiene u. Infectionskrankheiten von Koch u. Flügge. Bd. XIII. 1893.

Prof. Tavel im berner bacteriologischen Institut eine grosse Zahl von Experimenten an Kaninchen um durch dieselben die Frage: „Welche therapeutischen Maassnahmen lassen uns mit dem bestmöglichen Erfolge eine durch ein inficirtes Geschoss geschaffene Wunde behandeln, zu beantworten. In zweiter Linie war es mir aber daran gelegen, mit Hülfe von mikroskopischen Präparaten, die an frischen Schusskanälen von Kaninchen angelegt wurden, die Behauptung Müller's: „Die Mikroben werden in die die Schusswunde umgebenden Gewebe hineingesprengt", auf ihre Richtigkeit zu prüfen. Und endlich hoffte ich, durch meine Untersuchungen die durch Staphylococcus aureus, Pyocyaneus und Streptococcus capsulatus bedingten Infectionstypen beim Kaninchen weiter studiren und präcisiren zu können, wie dies Müller für den Streptococcus gethan hatte.

Versuchsordnung. Bei der Anordnung meiner Schiessversuche ging ich folgendermaassen vor: Vor Allem handelte es sich darum, die Kugelspitzen mit Bacterien zu inficiren, die 1. für das Kaninchen virulent waren, die aber 2. nicht einen so hohen Grad von Virulenz erreichten, dass das Thier in den ersten Tagen nach der Infection derselben erlag, sondern blos langsame Allgemeinerscheinungen oder locale Abscesse erzeugten. Ferner musste je nach der Virulenz der Cultur die Grösse der Dosis, mit welcher eine Kugel inficirt wurde, bestimmt werden, und um nun annähernd ein Maass für die Dosirung zu besitzen, benutzte ich im ganzen Verlauf meiner Arbeit dieselbe Platinöse und strich bald eine halbe, bald 2, 3 u. s. f. Oesen auf die Kugelspitze. Folgende Bacterienarten wurden zu den Experimenten benutzt: Staphylococcus aureus, Pyocyaneus und Streptococcus capsulatus. Zur Erhöhung, resp. zur Erzeugung der Virulenz diente mir die Passage durchs Thier. Ich setzte einem Kaninchen über den Adductoren des Oberschenkels eine etwa 2—3 Cm. lange Schnittwunde, durchtrennte von dieser aus die unter derselben liegenden Weichtheile mit einem sterilisirten Messer, eine grössere Blutung vermeidend, und strich in diese relativ tiefe Schnittwunde 1—2 Platinösen der betreffenden Cultur. Die Hautwunde wurde fortlaufend mit Seide genäht und die Wunde mit Collodium bestrichen. Je nach dem Virulenzgrad der betreffenden Bacterienart starb nun das als Impfthier bezeichnete Kaninchen schon in den ersten Tagen, oder es erlag nach vielen Wochen erst einer langsam fortschreitenden Allgemeininfection; in einem 3. Falle aber erholte sich das Thier nach einer gewissen Zeit vollständig, oder aber es zeigte nach wenig Wochen einen localen Abscess. Waren aber die Bacterien gar nicht virulent oder in zu kleiner Dosis übertragen worden, so befand sich das

Kaninchen nach Verschwinden der localen Wundsymptome völlig normal. Es liegt auf der Hand, dass diese Regulierung der Virulenzverhältnisse viel Zeit, Geduld und Thiere erforderte, und zum Beweis meiner Aussage möchte ich hier die Versuchsreihe mit Milzbrandbacillen, die allerdings für die Arbeit im Speciellen wegfallen muss, anführen.

Am 30. März 1897 inficirte ich ein Kaninchen in der oben beschriebenen Weise mit einer Oese einer virulenten Milzbrandcultur, in der zahlreiche Sporen nachgewiesen worden waren. Schon am 1. April 1897 trat Exitus ein, und zwar in der bekannten plötzlichen Weise. (Das Thier, das völlig gesund scheint, fällt plötzlich todt um.) Die Dosirung dieser äusserst virulenten Cultur war also eine zu grosse gewesen; daher impfte ich am 6. April in gleicher Weise ein Thier mit 1 Oese einer Verdünnung von 2 Ccm. Bouillon auf 1 Oese der Milzbrandcultur. Der Tod trat wiederum plötzlich am 9. April ein. Ein 3. Thier wurde am 9. April mit 2 Oesen einer Verdünnung von 3 Ccm. Bouillon auf eine halbe Oese der Milzbrandcultur geimpft; es starb am 12. April, und erst ein 4. Mal war es möglich, durch folgende Versuchsanordnung das Kaninchen am Leben zu erhalten:

Man verdünnte in 6 Ccm. Bouillon 1 Oese der Milzbrandcultur und stellte diese Verdünnung 20 Minuten in den Ofen bei einer contanten Temperatur von 58°. Nachträglich wurde nun das Thier mit 1 Oese dieser der Temperatur ausgesetzten Verdünnung geimpft. Impfung am 13. April; Heilung am 16. Mai. Gleichzeitig wurde aus jener Verdünnung auf Schrägagar geimpft und nach 8 Tagen das Wachsthum der Cultur constatirt. Weder in der ausgeheilten Wunde des getödteten Thieres, noch in den Organen und im Blut desselben konnten Milzbrandbacillen nachgewiesen werden. Somit kann man annehmen, dass durch die 20 Minuten lang einwirkende Temperatur von 58° die Milzbrandbacillen in der Bouillon abgetödtet und nur noch die wenigen Sporen am Leben erhalten wurden, die aber andererseits nicht genügten, das Thier zu Grunde zu richten.

Hatte man sich nun einmal eine Cultur von bestimmter Virulenz bei genau bekannter Dosirung geschaffen, so wurden damit die Kugelspitzen inficirt. Die Geschosse befreite man aber vorher zuerst von dem sie umgebenden, durchfetteten Papier mit Hülfe eines Messers, reinigte sie gründlich mit Aether und wickelte sie in Watte ein, die mit 1 pro Mille Sublimatlösung durchtränkt war. So wurde das Geschoss bis zum Gebrauche in der feucht gehaltenen Umhüllung aufbewahrt. Bevor die Kugelspitze mit der Bacterienmenge bestrichen wurde, suchte man durch flüchtiges Erwärmen über der Gasflamme alle

Feuchtigkeit auf dem Geschoss zum Verdunsten zu bringen. Ohne die einmal inficirte Kugel weiter zu verunreinigen, wurde sie in ein schweizerisches Ordonnanzgewehr, Modell 89, gebracht.

Zur Erhöhung der Treffsicherheit traf man folgende, in den früheren Arbeiten genauer beschriebene Anordnungen (vide Photogramm von Frl. Pustoschkin). Das Geschoss wurde auf einen Schiessbock gelegt, die Distanz bis zum Ziel betrug ungefähr 8 Mtr. und die Stelle, wo man die Adductoren des Oberschenkels des Kaninchens durchschiessen wollte, bezeichnete man mit einem mittelst Carbolfuchsin angebrachten rothen Fleck.

Das Kaninchen selbst wurde im Gebiet des ganzen rechten Oberschenkels sorgfältig geschoren, gründlich mit 1 pro Mille Sublimatlösung abgewaschen und das Bein bis zur Vornahme des Versuches in mit Sublimatlösung (1 pro Mille) getränkte Watte gewickelt. Das Thier spannte man auf ein Brett auf und band die zu verletzende Extremität an einen neben demselben in die Erde eingesteckten eisernen Stab. (Genaueres vide in den Arbeiten von Probst (l. c.) und Schwarzenbach (l. c.).)

Nach dem Schuss, durch welchen vor Allem Arterie, Nerv und Knochen nicht verletzt werden durften, trat die bei den einzelnen Versuchsreihen beschriebene Behandlung ein.

Die einmal gesetzte Schusswunde wurde nun innerhalb einer Versuchsserie folgendermaassen behandelt:

Das I. Thier benutzte man als Controlthier, d. h. dasselbe sollte den Beweis für die Virulenz und die richtige Dosirung liefern. Die Ein- und Ausschussöffnung des Schusskanales dieses Kaninchens wurde also sofort nach dem Schuss mit Seide fortlaufend genäht und bei den einen Experimenten mit Collodium, bei den anderen mit einem Schlussverband aus Watte bedeckt. Diese Abwechslung der Nachbehandlung traf man wegen der eventuellen Secundärinfection beim Collodialverband, die aber glücklicher Weise in keinem der Fälle eintrat.

Die Schusswunde eines II. Kaninchens wurde unmittelbar nach dem Schuss energisch mit dem Thermocauter ausgebrannt und in allen Fällen durch einen grossen Watte-Occlusivverband gegen äussere Einflüsse geschützt.

In einem III. Falle pinselte man den Schusskanal mit Tinctura jodi fortior mit Hülfe eines um eine Sonde gewickelten Wattebausches aus; nachher ebenfalls Occlusivverband.

Einem IV. Kaninchen drainirte man die Wunde mit Jodoformgaze, die durch den ganzen Schusskanal durchgezogen und durch eine Naht fixirt wurde. Occlusivverband.

Bei einem V. Thiere legte man in den Kanal eine Drainröhre aus Glas, wie solche auf der chirurgischen Klinik des Herrn Professor Kocher im Gebrauch sind. In diesen Fällen schloss man die Ausschussöffnung durch fortlaufende Seidennaht und bedeckte den Drain mit Watte und Binde.

Einem weiteren Thier desinficirte man den Kanal mit 5proz. Carbolsäure mittelst Sonde und Wattebausch. Beide Offnungen wurden mit in Carbolsäure getränkter Watte abgeschlossen. Bindenverband.

Anfänglich hatte man grosse Mühe, das Thier zu verhindern, die Verbände abzureissen, was erst gelang, als man die verletzte Extremität vollkommen unter Hinzufügen von Beckentouren einwickelte und die Bindentouren mit einigen Seidennähten an das Fell des Kaninchens befestigte.

Jedes Kaninchen wurde in Intervallen von einigen Tagen controlirt, vor und mehrmals nach der Verletzung gewogen, die Temperatur mittelst eines hoch graduirten kleinen Thermometers per anum gemessen, der Verband, wenn nötig, erneuert, aus den Abscessen abgeimpft und nach erfolgtem Exitus eine genaue Section vorgenommen.

Ergebnisse unserer Versuche.

So vorbereitet, experimentirte man im Sommer 1896 zuerst mit Staphylococcus aureus, welcher von einem Furunkel am Halse abgeimpft und gezüchtet worden war. Zu Beginn meiner Versuche war ich mir über die oben erwähnte Regulirung der Virulenz noch nicht vollkommen klar, weshalb ich bei der ersten Reihe der Experimente 18 Kaninchen, für jede folgende aber nur sechs, ausgenommen die Impfthiere, gebrauchte.

Zur leichteren Uebersicht sind die Ergebnisse der Versuche jeweils in eine Tabelle geordnet.

Anfänglich bestrich ich die Kugelspitzen mit 2 Oesen der Staphylokokkenreincultur und schoss und behandelte das Thier nach den in Abschnitt II erwähnten Kautelen.

I. Serie.

Staphylococcus aureus. 2 Oesen. Schwache Cultur.

Nr. des Versuches	Art der Behandlung	Schuss	Tod	Heilung	Anzahl der Tage	Anfangsgewicht	Endgewicht	Niederstes Gewicht	Temperatur
I.	Controlthier.	22. Mai 1896.	—	10. Juni.	20	2,140	1,800	1,750	40.0
II.	Thermocauter.	22. Mai	18. Juni.	—	28	2,130	1,300	1,300	41.0

Nr. des Versuches	Art der Behandlung	Schuss	Tod	Heilung	Anzahl der Tage	Anfangsgewicht	Endgewicht	Niederstes Gewicht	Temperatur
III.	Drainage mit Jodoformgaze.	22. Mai.	—	19. Juni	29	1,600	1,840	1,470	39,5
IV.	Jodtinctur.	5. Juni.	13. Juni.	—	9	1,860	1,370	1,370	39,6
V.	Glasdrain.	5. Juni.	—	25. Juni	21	2,200	1,250	1,250	40,0
VI.	5 proc. Carbolsäure.	10. Juni.	17. Aug.	—	69	2,500	1,920	1,920	39,6

Aus dieser Zusammenstellung ersehen wir also, dass in Bezug auf den therapeutischen Erfolg folgende Scala aufgestellt werden kann:

Geheilt wurden:

nach 20 Tagen das Controlthier,
= 21 = das mit Glasdrain behandelte Thier,
= 29 = das = Jodoformgaze = =

Gestorben sind:

nach 69 Tagen das mit 5proc. Carbolsäure behandelte Thier,
= 28 = = = d. Thermocauter = =
= 9 = = = Jodtinctur = =

Da man nun bei dieser Versuchsreihe vorher keine Bestimmung der Virulenz vorgenommen hatte, war es angezeigt, dieselben Experimente mit einer stärkeren Cultur bei gleicher Dosirung zu wiederholen. Man impfte deshalb aus dem Herzblut eines an Staphylomykose zu Grunde gegangenen Thieres auf Schrägagar und benutzte diese Cultur, nachdem sie sich im Brüttofen kräftig entwickelt hatte, für die folgenden Experimente. In untenstehender Tabelle sind die Ergebnisse dieser Versuchsreihe angegeben.

II. Serie.

Staphylococcus aureus. 2 Oesen. Starke Cultur.

Nr. des Versuches	Art der Behandlung	Schuss	Tod	Heilung	Anzahl der Tage	Anfangsgewicht	Endgewicht	Niederstes Gewicht	Temperatur
VII.	Controlthier.	29. Mai.	31. Mai malignes Oedem.	—	3	2,300	2,200	2,200	38,4
VIII.	Thermocauter.	3. Juni.	9. Juni.	—	7	1,750	1,370	1,370	39,0
IX.	Jodtinctur.	30. Mai.	2. Juni.	—	4	2,100	2,000	2,000	40,2
X.	Drainage mit Jodoformgaze.	3. Juni.	31. Juli.	—	59	1,650	1,320	1,320	40,1
XI.	Drainage mit Glasdrain.	3. Juni.	7. Sept.	—	97	1,800	1,350	1,350	41,0
XII.	5proc. Carbolsäure.	3. Juni.	9. Juni.	—	7	2,050	1,550	1,550	40,0

Aus dieser Scala resultirt, dass wir hier keinen Erfolg der Therapie zu verzeichnen haben, ein Umstand, der sich aus der sehr grossen Virulenz der Bacterien erklären lässt. Wenn wir aber die Lebensdauer des einzelnen Thieres mit der Wirksamkeit der angewandten therapeutischen Mittel vergleichen, so erhalten wir folgende Resultate:

Gestorben sind:

nach 97 Tagen das mit Glasdrain behandelte Thier,
" 59 " " " Jodoformgaze " ",
" 7 " " " 5 proc. Carbolsäure " ",
" 7 " " " Thermocauter " ",
" 4 " " " Jodtinctur " ",
" 3 " " " Controlthier.[1])

Nun suchte man bei einer 3. Versuchsreihe durch Verkleinerung der Dosirung bei gleicher Virulenz der Cultur (statt zwei, blos eine halbe Oese) die Resultate günstiger zu gestalten.

III. Serie.

Staphylococcus aureus. 1/2 Oese. Starke Cultur.

Nr. des Versuches	Art der Behandlung	Schuss	Tod	Heilung	Anzahl der Tage	Anfangsgewicht	Endgewicht	Niederstes Gewicht	Temperatur
XIII.	Controlthier.	12. Juni.	—	15. Juli.	34	2,300	2,050	1,950	40,6
XIV.	Thermocauter.	13. Juni.	14. Juli.	—	32	2,100	1,840	1,720	40,5
XV.	Jodtinctur.	12. Juni.	14. Juli.	—	33	1,450	1,320	1,250	39,9
XVI.	Drainage mit Jodoformgaze.	12. Juni.	—	23. Juli.	42	1,630	1,350	1,350	40,0
XVII.	Drainage mit Glasdrain.	12. Juni.	—	21. Sept.	102	2,740	2,000	1,350	40,4
XVIII.	5 proc. Carbolsäure.	13. Juni.	25. Juni.	—	13	2,240	1,500	1,500	40,2

Diese Tabelle ergiebt als geheilt:

nach 34 Tagen das Controltbier,
" 42 " " mit Jodoformgaze behandelte Thier,
" 102 " " " Glasdrain " ".

Es starben:

nach 33 Tagen das mit Jodtinctur behandelte Thier,
" 32 " " " Thermocauter " ",
" 13 " " " 5 proc. Carbolsäure " ".

Wie erwähnt, wurden die Thiere von Zeit zu Zeit controlirt und dabei folgende wichtige Veränderungen constatirt. Bei allen kranken

1) Dieses Thier ist aber an einer zufälligen deuteropathischen Infection mit malignem Oedem gestorben.

Kaninchen konnte man in den 1. Tagen nach der Verwundung in der Umgebung der Schusswunde eine starke Infiltration der Weichtheile constatiren, die auf leise Berührung hin dem Thier schmerzhaft zu sein schien. Bei Zunahme der Schwellung, die sich oft bis in die Inguinalgegend hinauf erstreckte, wurde die Extremität in starker Flexionsstellung gehalten, und der Versuch, das Bein mit Gewalt zu strecken, war dem Thiere so schmerzhaft, dass es dabei laut aufschrie. Bei den mit dem Thermocauter und Jodtinctur behandelten Objecten waren die erwähnten Symptome am ausgeprägtesten. Oftmals konnte man auch eine auffällige ödematöse Anschwellung der rechten Scrotalhälfte (bei den Versuchen wurde stets der rechte Oberschenkel durchschossen) constatiren, die meistens erst nach Abklingen der heftigsten Entzündungserscheinungen oder nach Ausbildung eines Abscesses verschwand. Die Gewichtsabnahme, ein sehr wichtiges Kriterium für die Beurtheilung des Allgemeinzustandes des Tieres, und die Temperaturerhöhungen sind in den Tabellen der einzelnen Serien notirt. Zwischen dem 10. und 14. Tage etwa, nachdem die Entzündungserscheinungen etwas in den Hintergrund getreten waren, bildete sich in allen Fällen ein grösserer oder kleinerer Abscess aus, der einen dicken, weissen Eiter von eigenthümlichem Geruch enthielt, in welchem immer Staphylokokken nachgewiesen wurden.

Als Zeichen der Allgemeininfection sind zu erwähnen: Abscesse am Ohr (Thier II. Staphylokokken nachgewiesen); hochgradige Abmagerung; Diarrhöe, die vor dem Tode oft sehr profus wurde. (Thier II, VI, XI, XIV, XV); ausgesprochene Corrhyza (Thier VI, XI, XIII, XVI, XVII), die einmal in eiterigen Ausfluss aus der Nase überging. (Thier XVI.)

Diejenigen Kaninchen, welche Dank der angewandten Therapie keine Allgemeininfection zeigten, wurden nach längerem Fehlen von ausgesprochenen Krankheitserscheinungen mittelst Schlag auf das Genick getödtet, allerdings wird dabei ausdrücklich betont, dass die an der Verletzungsstelle aufgetretenen Abscesse bei keinem der Tiere vollkommen verschwanden, sondern im günstigsten Falle sich verkleinerten, niemals sich aber vergrösserten.

Die Kaninchen aber, die einer Allgemeininfection zum Opfer fielen, wurden secirt und dabei folgende, für die Staphylomycosis des Kaninchens wichtige Veränderungen notirt:

Localbefund: Im Schusskanal, der oft in eine grosse Abscesshöhle umgewandelt ist, findet man reichlich weissen Eiter, der neben nekrotischen Gewebsfetzen zahllose Staphylokokken enthält. Auf Schrägagar verimpft, erweist sich derselbe als Staphylococcus aureus.

Das umgebende Gewebe ist entzündet, die Musculatur leicht ödematös durchtränkt.

Allgemeinbefund: Die Musculatur des übrigen Körpers zeigt keine Veränderungen, bei den Thieren der II. Serie (Bacterien von grosser Virulenz) constatirte man starke Hyperämie der Nieren, Herzklappen unverändert. Gelenke zeigten nie Veränderung. In den meisten Versuchen fand man ferner eine mehr oder weniger stark ausgebildete seröse und serösblutige Peritonitis; in den Pleurahöhlen zweimal eine Andeutung eines Ergusses. Pericarditis fehlte stets. Die Harnblase war bei dem einen Thiere stark gefüllt, bei den anderen aber wieder fast leer, mehrmals wurden im Urin Staphylokokken nachgewiesen. Die Milz zeigte in der Mehrzahl der Fälle eine leichte Vergrösserung, die Leber war immer stark hyperämisch, Abscesse in derselben fehlten. Man impfte aus den verschiedensten Organen (Herz, Milz, Blase, Inhalt der serösen Höhlen) ab und fand stets Staphylokokken, die sich auf Schrägagar als Staphylococcus aureus entpuppten.

Eine Zusammenstellung der Experimente mit Staphylococcus aureus ergiebt uns also folgende Resultate:

1. Geheilt wurden in Serie I und III das Controlthier und die mit Jodoformgaze und Glasdrain behandelten Kaninchen. (Zurückbleiben eines kleinen Abscesses.)

2. Es starben die mit Jodtinctur, Carbolsäure und Glüheisen behandelten Thiere.

3. Unter den geheilten Thieren nimmt das Controlthier die erste Stelle ein (Heilung bei schwacher Cultur und 2 Oesen nach zwanzig, bei starker Cultur und einer halben Oese nach 34 Tagen). Ihm folgen die mit Jodoformgaze und Glasdrain behandelten Thiere. (Heilung nach 21, 29, 42 und 102 Tagen.)

4. Die Kaninchen der II. Serie starben alle, da die Virulenz der Cultur und die Dose eine zu grosse war. Aber auch in dieser Versuchsreihe starben die drainirten Thiere erst nach 97 und 59 Tagen, die übrigen viel früher, nach 7 und 4 Tagen. Das Controlthier dieser Serie fällt ausser Betracht, da es sich nachträglich mit malignem Oedem inficirte und schon am 3. Tage starb.

5. Unter den nicht geheilten Thieren lässt sich in Bezug auf Wirksamkeit des Mittels keine Scala aufstellen, bald starben die mit dem Thermocauter behandelten Kaninchen früher, als diejenigen, deren Wunde mit Carbolsäure oder Jodtinctur ausgewischt worden war, bald war das Verhältniss ein umgekehrtes.

Eine II. Serie von Versuchen wurde mit Pyocyaneus angelegt. Derselbe stammte von einer Strumitis, die Herr Dr. Lanz zu beobachten Gelegenheit hatte und über dessen Virulenz mir folgende Angaben gemacht wurden: „2 Ccm. einer 5 Tage alten Bouilloncultur auf ein Kaninchen verimpft, rufen die charakteristischen, krankhaften Symptome hervor, fünf weitere Ccm., die nach 2 Wochen applicirt wurden, haben den Tod des Thieres zur Folge gehabt. Als Eigenthümlichkeit dieser Pyocyaneusart muss hervorgehoben werden, dass sie auffällig lange Faden bildet, und dass die Farbstoffbildung sehr langsam und blos unter Einfluss des Tageslichtes vor sich geht."

Die Versuche sind in folgende Tabelle eingeordnet:

Nr. des Versuches	Art der Behandlung	Schuss	Tod	Heilung	Anzahl der Tage	Anfangsgewicht	Endgewicht	Niederstes Gewicht	Temperatur
XIX.	Controlthier.	16. März 1897.	—	13. April.	29	1,880	1,970	1,790	38,6
XX.	Jodtinctur.	17. März.	15. Mai.	—	60	1,700	1,440	1,440	38,2
XXI.	Thermocauter.	17. März.	30. April.	—	45	1,930	1,730	1,730	38,4
XXII.	Drainige mit Glasdrain.	17. März.	—	12. April.	27	1,870	2,205	1,750	38,5
XXIII.	Drainage mit Jodoformgaze.	17. März.	—	19. April.	34	1,870	1,880	1,720	38,0
XXIV.	5proc. Carbolsäure.	19. März.	—	2. Mai.	45	1,900	2,600	1,850	38,7

Die Kugelspitzen wurden stets mit 2 Oesen der Reincultur bestrichen und die Experimente, wie bei den übrigen Serien auch, in von einander wenig getrennten Zeitintervallen angelegt, um bei allen Schüssen gleichvirulente Bacterien zu besitzen.

Aus der obigen Zusammenstellung ergiebt sich, dass geheilt wurden:

nach 27 Tagen das mit Glasdrain behandelte Thier,
= 29 = = Controlthier,
= 34 = = mit Jodoformgaze = = ,
= 45 = = 5proc. Carbolsäure = = .

Dann aber starben

nach 60 Tagen das mit Jodtinctur behandelte Thier,
= 45 = = = Thermocauter = = .

Das Protokoll, in welches von Zeit zu Zeit die Allgemein- und Localveränderungen notirt wurden, weist folgende Krankheitssymptome der Thiere auf.

Bei allen Kaninchen trat in den ersten Tagen nach dem Schuss in der Umgebung der Wunde Schwellung und Infiltration der Weichtheile ein,

die aber hinter den höchsten Graden der Entzündungserscheinungen der mit Staphylococcus aureus geschossenen Thiere sichtlich zurückstand. Oedem der Scrotalhaut wurde nie beobachtet. Mit der Steigerung dieser Symptome trat Flexionsstellung des Beines und bei Correction derselben Schmerzäusserung ein. Auch bei diesen Experimenten wurde viel Werth auf die Gewichts- und Temperaturbestimmung gelegt, die Ergebnisse derselben sind in der Tabelle verzeichnet. Einige Zeit nach stattgehabter Verletzung fing die Infiltration der Gewebe an, etwas abzunehmen, dafür konnte man in allen Fällen im Gebiete des Schusskanales Fluctuation, d. h. die Entstehung eines Abscesses nachweisen. Die Abscesse erreichten ganz verschiedene Grösse; am kleinsten war die Eiteransammlung beim Controlthier, am grössten bei den mit Jodtinctur und Thermocauter behandelten Thieren. Hie und da constatirte man geschwollene Drüsen in der rechten Inguinalgegend. Mit Ausnahme einer langsam fortschreitenden Abmagerung konnten keine Zeichen von Allgemeininfection constatirt werden.

Auch bei dieser Versuchsreihe werden die längere Zeit geheilt gebliebenen Thiere künstlich getödtet. Unter denselben figurirt auch das mit 5proc. Carbolsäure behandelte Kaninchen, obschon dasselbe, im Gegensatz zu den übrigen, an dem Tage, an welchem es getödtet wurde, noch einen kleinen Abscess, in dem Pyocyaneus nachgewiesen worden war, in der Einschussöffnung zeigte. Man glaubte aber das Kaninchen hier einreihen zu dürfen, weil dasselbe am 45. Tage nach dem Schuss eine Gewichtszunahme von 1,900 Grm. auf 2,600 Grm. gezeigt hatte, und weil der Abscess am Schenkel entschieden in Rückbildung begriffen war. Bei den übrigen Thieren war local Alles geheilt, die Culturen, die aus den Organen angelegt wurden, blieben steril.

Die Section der zwei gestorbenen Thiere ergab folgendes: Localbefund: Der Schusskanal ist in einen grossen Abscess, der mit weisslichem, stark übelriechendem Eiter angefüllt ist, umgewandelt. Er enthält zahlreiche Zellen im Zustande des Zerfalles, und eine Reincultur von Pyocyaneus, der in der Cultur erst nach mehreren Tagen einen immer intensiver werdenden grünen Farbstoff bildet. Zum Unterschied von der Stammcultur erzeugt der im Thierkörper gezüchtete Pyocyaneus keine langen Fäden mehr, sondern kommt als zierliche, schlanke, isolirte Stäbchen zur Beobachtung. Bei dem mit dem Thermocauter behandelten Thier wuchsen in der Cultur neben den Colonien von Pyocyaneus noch spärliche Colonien von Staphylococcus aureus. Die Umgebung des Schusskanales, der bei den Tieren eine Weite von fast 1 Cm. erreicht hat, ist blutig durchtränkt und leicht infiltrirt.

Allgemeinbefund: Bei beiden Sectionen konnten aus dem Blute Pyocyaneusbacillen gezüchtet werden, Abscesse in den inneren Organen wurden nicht gefunden. Das eine Thier (Nr. XX) zeigte einen deutlichen,

leicht blutig gefärbten Erguss im Pericard, das andere Thier (Nr. XXI) eine seröse Flüssigkeitsansammlung in der Bauchhöhle. Weder aus jenem, noch aus diesem konnten aber Bacillen gezüchtet werden. Innere Organe normal; beide Male fiel eine starke Füllung der Harnblase auf, Urin leicht trübe. Beide Kaninchen litten endlich an starken Diarrhöen.

Endlich legte man noch eine 3. Experimentenreihe an und inficirte in derselben die Geschossspitzen mit einem Streptococcus capsulatus, der auf der chirurgischen Klinik des Herrn Prof. Kocher von einer an Pneumonie leidenden Patientin gezüchtet worden war. Dieser Coccus zeigte deutlich Lanzettform und in wiederholten Präparaten constatirte man eine Anordnung zu zweien, blos die der Bouillonkultur entnommenen Präparate liessen relativ kurze Ketten erkennen. In allen Fällen war der Coccus von einer deutlichen Kapsel umgeben, die bei längerer Züchtung auf Schrägagar verschwand, bei Ueberimpfung auf Blutserum aber nach 1—2 Tagen wieder auftrat. Da über den Virulenzgrad dieses Pneumococcus für das Kaninchen nichts bekannt war, wurden zur Feststellung desselben 3 Thiere in der früher erwähnten Weise durch Schnitt inficirt.

Einem 1. Kaninchen (Nr. XXV) wurden am 19. März 1897 5 Oesen einer 2 Tage alten Serumcultur eingeimpft. Am 22. März, also nach 4 Tagen, war das Thier, dessen Anfangsgewicht 1,470 Grm., dessen Endgewicht 1,360 Grm. betrug, bereits der Infection erlegen; es zeigte kurz vor dem Tode eine Maximaltemperatur von 41,5°. Die Section ergab leichte Schwellung der verletzten Extremität, eiterigen Belag im Bereich des Wundgebietes, grossen acuten Milztumor, sonst keine Veränderungen der inneren Organe. Sowohl in der Wunde, wie im Blute und in der Milz wurden gekapselte Kokken gefunden, welche aber in Ketten zu 4—6 Gliedern angeordnet und auffällig klein waren; einen eigentlichen Diplococcus konnte man nie constatiren. Diese Thatsache unterstützt die Annahme, dass der Diplococcus pneumoniae Fränkel einfach ein Streptococcus capsulatus ist.

In die Schnittwunde eines 2. Thieres wurde 1 Oese einer Verdünnung der Reincultur von 1 Oese auf 1 Platinlöffel Bouillon geimpft. (Thier XXVI.) Impfung am 24. März, Tod am 21. April, also nach 28 Tagen. Anfangsgewicht 1,400 Grm., Endgewicht 1,250 Grm.; höchste Temp. 40,1°. Section ergab einen mit weisslichem Eiter angefüllten, kleinen Abscess, an der Impfstelle geringe Schwellung der afficirten Extremität; Vergrösserung der entsprechenden Inguinaldrüsen; Conjunctivitis, die bei einem Thiere die Erblindung eines Auges nach sich zog; Nasencatarrh; hochgradigste Abmagerung; starke seröse Peritonitis und Pleuritis; Verkleinerung der Milz. Nieren und Leber hyperämisch. Lungen und Pericard intact. Local, im Blut, in den Organen und im Nasensecret gekapselte kleine Streptokokken in Ketten von 4—6 Gliedern. Kapsel wird nur bei Züchtung auf Serum behalten.

Ein 3. Thier wurde am 31. März mit 1 Oese der Cultur auf 1 Ccm. Bouillon in der beschriebenen Weise geimpft. (Nr. XXVII.) Anfangs-

gewicht 1,750 Grm.; Endgewicht 1,470 Grm. Getödtet am 5. Mai nach vollkommener Heilung und Gewichtszunahme auf 1,800 Grm. Anfangs zeigte das Kaninchen eine grosse Inguinaldrüse, leichte Schmerzhaftigkeit des rechten Beines, leichte Schwellung und Temperatursteigerung an der Impfstelle und geringe Abmagerung. 2 Wochen nach der Impfung hatte es sich völlig erholt. Section ergab normale Verhältnisse, nirgends die in Betracht kommenden Kokken.

Die Resultate der Virulenzversuche veranlassten uns nun, mit der letzterwähnten Verdünnung zu arbeiten und die Kugelspitzen mit einer Oese derselben zu inficiren.

In der folgenden Tabelle sind die Versuche registrirt:

Nr. der Versuche	Art der Behandlung	Schuss	Tod	Heilung	Anzahl der Tage	Anfangs-Gewicht	Endgewicht	Niederstes Gewicht	Temperatur
XXVIII.	Drainage mit Jodoformgaze.	5. April.	—	20. Mai.	46	1,820	1,475	1,350	40,0
XXIX.	Thermocauter.	5. April.	26. April.	—	21	2,000	1,225	1,225	39,8
XXX.	5 proc. Carbolsäure.	5. April.	14. April.	—	10	1,820	1,460	1,460	39,6
XXXI.	Jodtinctur.	5. April.	25. April.	—	21	1,630	1,255	1,180	39,0
XXXII.	Controlthier.	5. April.	—	17. Mai.	43	2,230	2,200	2,035	39,7
XXXIII.	Drainage mit Glasdrain.	10. April.	—	17. Mai.	38	2,180	2,000	1,930	40,1

Es wurden also geheilt:

nach 38 Tagen das mit Glasdrain behandelte Thier,
= 43 = = Controlthier,
= 46 = = mit Jodoformgaze = =

Es starben:

nach 21 Tagen das mit Jodtinctur behandelte Thier,
= 21 = = = Thermocauter = =
= 10 = = = 5 proc. Carbolsäure = =

Bei sämmtlichen Thieren war local ein Abscess constatirt worden, der beim Controlthier und bei den mit Glasdrain und Jodoformgaze behandelten Thieren sich nach und nach zurückbildete, während er bei den übrigen Kaninchen sich vergrösserte und endlich zusammen mit den übrigen Symptomen zum Tode führte. Bei den geheilten Thieren blieb die Schwellung und die Infiltration der die Wunde umgebenden Gewebe weit hinter derjenigen zurück, die sich bei den Thieren Nr. XXIX, XXX, XXXI ausbildete. Ueberhaupt waren die krankhaften Symptome, wie Schmerzhaftigkeit, Flexionsstellung der Extremität, Infiltration des Wundgebietes, Drüsenvergrösserung, Conjunctivitis, Corrhyza, allgemeine Abmagerung, Gewichtsabnahme u. s. w. bei den letzt erwähnten 3 Kaninchen viel intensiver ausgeprägt als bei den Thieren Nr. XXVIII, XXXII, XXXIII.

Die geheilten Thiere waren in der That geheilt; denn einerseits zeigten sie an dem Tage, an welchem sie getödtet wurden, weder Abscesse, noch Zeichen von allgemeiner Erkrankung, andererseits konnten weder in den geheilten Wunden, noch im Blute, noch in den Organen gekapselte Streptokokken nachgewiesen werden.

Die Section der der Infection erlegenen Kaninchen ergab im Grossen und Ganzen die Veränderungen, wie sie früher beim 2. Impfthier constatirt worden waren: Local mächtige Abscesshöhlen mit weisslichem, nekrotische Fetzen enthaltendem Eiter gefüllt, verhältnissmässig geringe Schwellung der afficirten Extremität, Vergrösserung der entsprechenden, in einem Fall (Nr. XXX) beider Inguinaldrüsen, ferner zweimal (Nr. XXX und XXXI) starke Conjunctivitis, zweimal (Nr. XXX und XXXI) Corrhyza, in allen Fällen hochgradige Abmagerung und bei sämmtlichen Thieren ausgesprochen seröse Peritonitis, mit welcher bei Kaninchen XXIX eine seröse doppelseitige Pleuritis vergesellschaftet war. Die Milz, die Leber, die Nieren zeigten mit Ausnahme einer leichten Hyperämie in keinem Falle Veränderungen, die Lungen waren bei allen Thieren intact. Pericarditis haemorrhagica wurde nie gefunden. Local sowohl als in den Flüssigkeiten der Körperhöhlen, in den Organen und im Blut wurde Streptococcus capsulatus angetroffen, der blos bei häufiger Ueberimpfung auf Serum die Kapsel behielt, sie aber auf Schrägagar verlor.

Nachdem nun die einzelnen Experimente einheitlich besprochen worden sind, möchte ich in folgenden 2 Tabellen einen kurzen Ueberblick über die Wirksamkeit unserer therapeutischen Maassnahmen bei inficirten Schusswunden geben.

Heilungen.

Art der Behandlung	Nr. des Versuches	Schuss mit	Dosis und Stärke der Cultur	Heilung nach Tagen
Controlthier.	I. *	Staphylococc. aureus.	Schwache Cult. 1 Oese.	25
	XIII. *		Starke " ½ "	34
	XIX.	Pyocyaneus.	Verdünnung 2 Oesen.	29
	XXXII.	Streptococcus capsul.	" 2 "	43
Drainage mit Glasdrain.	V. *	Staphylococc. aureus.	Schwache Cult. 1 Oese.	21
	XVII. *		Starke " ½ "	102
	XXII.	Pyocyaneus.	Verdünnung 2 Oesen.	27
	XXXIII.	Streptococcus capsul	" 2 "	38
Drainage mit Jodoformgaze.	III. *	Staphylococc. aureus.	Schwache Cult. 1 Oese.	29
	XVI. *		Starke " ½ "	42
	XXIII.	Pyocyaneus.	Verdünnung 2 Oesen.	34
	XXVIII.	Streptococcus capsul.	" 2 "	46
5proc. Carbolsäure.	XXIV. *	Pyocyaneus.	Verdünnung 2 Oesen.	45

Die mit * bezeichneten Thiere zeigten am Tage, an dem sie getödtet wurden, noch einen kleineren Abscess.

Ausdrücklich soll hier hervorgehoben werden, dass auch diejenigen Thiere, die nach mehreren Wochen nach der Schussverletzung an der Verletzungsstelle zwar noch einen kleinen Abscess zeigten, bei denen aber alle übrigen Symptome einer Infection fehlten, bei welchen im Gegenteil eine Besserung des Allgemeinzustandes an der oft recht beträchtlichen Gewichtszunahme deutlich zu erkennen war, auch unter die geheilten Kaninchen gerechnet wurden. Der Begriff „geheilt" lässt sich im strengsten Sinne des Wortes allerdings nur auf die mit Pyocyaneus und mit Streptococcus capsulatus geschossenen Thiere anwenden, wobei bei jenen das mit 5 proc. Carbolsäure behandelte Thier nicht eingerechnet werden darf, das, wie sämmtliche mit Staphylococcus inficirten Kaninchen, am Tage, an welchem sie getödtet wurden, noch kleine Abscesse an Stelle des Schusskanales zeigten.

Im Gegensatz zu diesen Thieren erlagen die in der folgenden Tabelle aufgeführten Objecte der Infection:

Exitus.

Art der Behandlung	Nr. des Versuches	Schuss mit	Dosis und Stärke der Cultur	Exitus nach Tagen
5 proc. Carbolsäure.	VI.	Staphylococc. aureus.	Schwache Cult. 1 Oese.	69
	XVIII.		Starke ½ "	13
	XXIV.	Pyocyaneus.	Verdünnung 2 Oesen.	—
	XXX.	Streptococcus capsul.	" 2 "	15
Glüheisen.	II.	Staphylococc. aureus.	Schwache Cult. 1 Oese.	28
	XIV.		Starke " ½ "	32
	XXI.	Pyocyaneus.	Verdünnung 2 Oesen.	45
	XXIX.	Streptococcus capsul.	" 2 "	21
Jodtinctur.	IV.	Staphylococc. aureus.	Schwache Cult. 1 Oese	9
	XV.		Starke " ½ "	33
	XX.	Pyocyaneus.	Verdünnung 2 Oesen.	60
	XXXI.	Streptococcus capsul.	" 2 "	21

Die II. Serie der I. Versuchsreihe ist in den Tabellen nicht aufgeführt, da die Dosirung bei der Stärke der Cultur zu gross war, und infolge dessen alle Thiere zu Grunde gingen.

Untersuchung der mikroskopischen Präparate.

Bevor ich auf die aus den Experimenten resultirenden Schlussfolgerungen näher eintrete, möchte ich in diesem Kapitel noch auf einen Punkt näher eingehen, der mir für die Wirksamkeit der therapeutischen Massnahmen bei Schusswunden von grosser Wichtigkeit erscheint. Dr. Probst sagt in seiner Arbeit (l. c.): Le traumatisme spécial résultant des plaies par armes à feu produites par des projectiles à vitesse réduite de moitié constitue une lésion qui affaiblit la resistence des tissus dans une mesure bien plus considérable qu'une simple incision linéaire faite avec un instru-

ment tranchant, und auch Dr. Schwarzenbach (l. c.) will gerade wegen dieser traumatischen Schädigung einen scharfen Unterschied zwischen Schnitt- und Schusswunde beobachtet wissen. Ich untersuchte nun an Hand von mikroskopischen Präparaten die Richtigkeit dieser Behauptungen und ging dabei folgendermaassen vor: Das Kaninchen wurde am rechten Bein geschoren und wie bei den früheren Versuchen in einer Entfernung von etwa 8 Mtr. vor den Gewehrlauf aufgespannt. Auch zu diesen Versuchen wurden Geschosse verwendet, deren Anfangsgeschwindigkeit auf die Hälfte (statt 600 Mtr. blos 300 Mtr.) reducirt war. Die Kugel wurde von dem sie umgebenden durchfetteten Papier befreit, nicht sterilisirt und mit der Spitze in eine über der Flamme flüssig gemachte Wachsmasse, die mit fein gepulverter Holzkohle vermischt war, getaucht. Das mit einer solchen Wachskohlekappe überzogene Geschoss wurde in ein schweizerisches Ordonnanzgewehr, Modell 89, geladen und abgeschossen. Gleich nach dem Schuss tödtete man das Kaninchen und schnitt den Schusskanal sorgfältig aus, legte das Präparat für 24 Stunden in 5 proc. Sublimatlösung, nachher in eine Lösung von Alkohol absolutus + Jodtinctur im Verhältniss von 1:4, bis sich das Gemisch nicht mehr entfärbte, und bewahrte endlich das Object bis zum Gebrauch in 80 proc. Alkohol auf. Im Ganzen wurden 4 Schüsse abgegeben (Thier Nr. XXXIV, XXXV, XXXVI, XXXVII), bei welchen die Kugelspitzen mit dem erwähnten Kohlewachsmantel überzogen waren. Bei diesen Versuchen ging man von der Ueberlegung aus, dass es später leichter sein werde, in den mikroskopischen Präparaten die Kohlenpartikelchen aufzufinden, als Bacterien, die durch bestimmte und wirksame Färbemethoden erst sichtbar gemacht, wegen ihrer Kleinheit jedenfalls nur mit Mühe constatirt werden konnten, und suchte dabei in der möglichst feinen Pulverisirung der Kohle dem eigentlichen Versuch, der mit Bacterien auszuführen war, möglichst nahezukommen. Die mikroskopischen Präparate, die mit Pikrocarmin gefärbt wurden, zeigen mit aller Deutlichkeit, dass die feinen Kohlepartikelchen nicht etwa nur im Schusskanal abgelagert werden, sondern, dass eine grosse Zahl derselben in das den Kanal umgebende Gewebe seitlich hineingesprengt wird. Diese Seitensprengung muss eine relativ grosse sein; denn in einer Distanz von etwa $^1/_2$ Cm. wurden noch Kohlenstückchen gefunden. Dass die Fremdkörper entlang den Spalten des intermusculären Bindegewebes auseinander getrieben werden, beweisen die Präparate deutlich. Frl. Pustoschkin hat überdies in ihrer Arbeit (l. c.) beim Durchschiessen durch Gelatine eine die bewiesene Thatsache unterstützende Beobachtung gemacht. Sie sagt: „Es fiel mir beim Durchschiessen der Gelatine auf, dass ausser der Bildung des Schusskanales im Centrum man noch in der Mehrzahl der Fälle eine Bildung von Spalten beobachtete; dieselben gingen in Form von radiär gestellten Rippen vom Centralkanal nach den Seiten, erreichten aber die Wände des Glases nicht. Das Wachsthum der Colonien wurde im Centralkanal und in diesen Rippen beobachtet. Im Allgemeinen verminderte sich die Zahl der Colonien vom Centralkanal nach den Rippen zu.“ Auch in meinen Präparaten ist die Grosszahl der mit dem Geschoss eingedrungenen Fremdkörperbestandtheile im Schusskanal abgelagert, während dieselben, je weiter man sich vom Centralkanal seitlich entfernt, an Zahl abnehmen.

Eine 2. Serie mikroskopischer Präparate legte ich auf vollkommen analoge Weise an; allein bei denselben bestrich man die Kugelspitzen mit einer Reincultur von Bacterien, einmal mit Milzbrand (Thier Nr. XXXVIII), ein zweites Mal mit Staphylokokken (Thier Nr. XXXIX). Die oben erwähnte Schwierigkeit, die Bacterien in den Schnitten deutlich machen zu können, bestätigte sich, man legte die in Celloidin eingebetteten und mit dem Mikrotom hergestellten Schnitte 20 Minuten lang in Xylol, 10 Minuten in Alkohol absolutus, spülte sie in Aqua destillata ab, färbte sie kurz mit Methylviolett, entfärbte sie nach Gram, legte sie wieder in Aqua destillata und mehrere Male in absoluten Alkohol, färbte sie nach mehrmaliger Ausspülung in Wasser in Eosinalkohol nach und brachte sie aus destillirtem Wasser und nachher aus absolutem Alkohol lange Zeit in Oleum origanum, um sie endlich in Canadabalsam einzubetten. Da die grossen Schnitte nicht in der gewünschten Feinheit angelegt werden konnten, machte das Aufsuchen der Bacterien grosse Schwierigkeit, so dass ich nicht wage, diese Präparate als Beweismittel unserer Beobachtung mit heranzuziehen.

Schlussfolgerungen.

Aus den objectiv festgestellten Resultaten unserer Versuche ergiebt sich zunächst die Richtigkeit folgender Thatsachen, welche in den in der Einleitung erwähnten Arbeiten festgestellt worden sind:

1. Eine Infection durch Geschosse ist möglich; denn weder die Erhitzung des Geschosses, noch die Reibung der Kugel im Lauf sind im Stande, Keime, welche derselben anhaften, abzutödten.

2. Damit aber eine Infection bei Schusswunden zu Stande kommt, ist es nöthig, dass die pathogenen Keime einen gewissen Vilurenzgrad besitzen. (Bewiesen durch die Versuche über Steigerung der Virulenz.)

3. Es besteht ein durchgreifender Unterschied zwischen Schnitt- und Schusswunden, indem die Infectionsfähigkeit dieser infolge der starken Läsion der Gewebe eine bedeutend höhere ist als bei jenen. (Bewiesen durch den Vergleich zwischen Impf- und Controlthier.)

Wenn wir nun auf die Beantwortung unserer Hauptfrage: „Welche therapeutischen Maassnahmen lassen uns mit dem bestmöglichen Erfolg eine durch ein inficirtes Geschoss geschaffene Wunde behandeln", näher eintreten, so entnehmen wir aus der Tabelle „Heilungen", in der folgende Kaninchen aufgeführt sind:

1. das Controlthier,
2. das mit Glasdrain behandelte Thier und
3. = = Jodoformgaze drainirte =

In Bezug auf die Dauer der Heilung besteht zwischen den 3 Kategorien kein wesentlicher Unterschied; die durchschnittliche Heilungszeit beträgt ungefähr 30 Tage. Wie erwähnt zeigten die Thiere I, XIII (Controllthiere), ferner V, XVII (Kaninchen, die mit

Glasdrain behandelt wurden) und III und XVI (Thiere, die man mit Jodoformgaze drainirte) am Tage, an welchem sie getödtet wurden, im Bereich des Schusskanales noch einen kleinen Abscess, trotzdem wurden sie aber unter die geheilten Objecte gerechnet; denn erstens fehlten alle übrigen Symptome einer Infection, wie man sie bei den ungeheilten Thieren immer fand, und zweitens verriethen sie in der oft beträchtlichen Gewichtszunahme eine entschiedene Besserung des Allgemeinzustandes. Der Grund, warum die an Staphylokokkeninfection erkrankten Kaninchen zu einer Zeit, als die mit Pyocyaneus und Streptococcus capsulatus inficirten Thiere schon vollkommen genesen waren, noch kleine Abscesse zeigten, scheint mir in der grossen Pathogenität dieses Coccus für das Kaninchen zu liegen. Thier XXIV, das mit Pyocyaneus inficirt, mit 5 proc. Carbolsäure behandelt und am Tage, an dem es getödtet wurde, ebenfalls einen kleinen Abscess am rechten Oberschenkel zeigte, muss aus diesem Grunde auch noch zu den geheilten Objecten gezählt werden.

Die 2. Tabelle führt uns die der Infection erlegenen Kaninchen auf: 1. Diejenigen, die mit 5 proc. Carbolsäure behandelt wurden, 2. Diejenigen, deren Schusskanal entweder mit dem Thermocauter ausgebrannt oder mit Jodtinctur ausgepinselt wurde. Die durchschnittliche Lebensdauer betrug 30—35 Tage; ein Thier (No. IV) starb schon am 9.; ein anderes aber (No. VI) erst am 69. Tage nach dem Schuss. Zwischen den Kaninchen, deren Wunde mit 5 proc. Carbolsäure ausgewischt wurde, und denjenigen, bei welchen die Behandlung in Anwendung des Thermocauters und der Jodtinctur bestand, constatirte man insofern einen wesentlichen Unterschied, als bei jenen der Schusskanal relativ geringe Veränderungen zeigte, und die Abscesse eine mässige Ausdehnung erreichten, während bei diesen wenige Tage nach dem Schuss sehr heftige Entzündungserscheinungen und gewaltige Abscesse entstanden. Der Allgemeinzustand der letzterwähnten Kaninchen war in kurzer Zeit ein entschieden schlechterer als bei den mit Carbolsäure behandelten, auch magerten sie viel schneller und viel stärker ab.

Warum wurden aber nun die mit Drainage behandelten Thiere und die Controlthiere geheilt, warum erlagen andererseits diejenigen Kaninchen der Infection, bei welchen die Behandlung mit Carbolsäure, mit Jodtinctur, mit dem Thermocauter durchgeführt wurde? Sollte man nicht eher erwarten, dass gerade die letzterwähnten Maassnahmen den Lebensbedingungen der mit dem Geschoss in die Wunde getragenen Bacterien energischer entgegenwirkten als einfache Drainage? Dieser scheinbare Widerspruch lässt sich ungezwungen an

Hand der angelegten mikroskopischen Präparate erklären; denn dieselben zeigen uns, dass die dem Geschoss anhafteten Fremdkörperbestandteile und Mikroorganismen nicht etwa nur im Verlaufe des Schusskanales abgelagert, sondern dass sie vielmehr in das den Kanal umgebende Gewebe seitlich eingesprengt werden. Somit können wir also auch durch energische Desinficientien, wie Jod, Carbolsäure, Glühhitze nur die im Schusskanal und die in seiner nächsten Umgebung deponirten Bacterien abtödten, die weiter seitlich versprengten Kokken werden nicht mehr beinflusst. Wenn wir uns nun aber erinnern, dass Probst (l. c.) und Schwarzenbach (l. c.) nachgewiesen haben, dass sich eine Schusswunde von einer mit einem Messer gesetzten Verletzung dadurch wesentlich unterscheidet, dass bei jener eine bedeutend stärkere Läsion der Gewebe zu Stande kommt, wenn wir ferner die Erfahrungsthatsache, dass Glühhitze und starke Desinficientien ebenfalls die Gewebe schädigen und infolge dessen ihre Widerstandsfähigkeit herabsetzen, berücksichtigen, so scheinen mir die Resultate meiner therapeutischen Maassnahmen bei Schusswunden nicht unverständlich zu sein. Die doppelte Läsion der Gewebe schafft nämlich für die in der Umgebung des Schusskanales noch lebenden Bacterien einen äusserst günstigen Nährboden; die vitalen Kräfte und deren bactericide Wirkung sind in einer solchen Wunde vollständig aufgehoben, woraus hervorgeht, dass die anwesenden Kokken in ihrer Entwicklung nicht gehindert, im Gegentheil beträchtlich gefördert sind. Bei einer drainirten Schusswunde aber fällt die Herabsetzung der Widerstandsfähigkeit der Gewebe durch das angewandte therapeutische Mittel weg, es bleibt nur noch die Läsion der Wunde durch die Geschosswirkung, die im Vergleich zu jener eine untergeordnete Rolle spielt, daher die günstigen Resultate bei der Drainage der Schusswunden. Dieselben Ueberlegungen erklären uns auch die Heilungen der Controlthiere, die allerdings in sofern unter schlechteren Heilungsbedingungen als die drainirten Thiere stehen, als bei ihnen dem Wundsecret durch die Vernähung der Ein- und Ausschussöffnung des Schusskanales kein Abfluss gewährt ist. Aber die relativ geringe Herabsetzung der vitalen Kräfte der Gewebe lässt selbst unter diesen etwas ungünstigeren Verhältnissen die verheerende Wirkung der Bacterien besiegen. Ferner ist es ja wohl denkbar, dass gerade durch die Isolirung und Vertheilung der Keime in den Geweben, welche wenigstens noch bis zu einem gewissen Grade lebensfähig sind, dieselben leichter von den Phagocyten überwunden werden können.

Obige Ueberlegungen scheinen mir auch die Erklärung für die

Heilung des einen Thieres, das mit Carbolsäure behandelt wurde, zu enthalten; denn die lädirende Eigenschaft der 5 proc. Carbolsäure für Gewebe des thierischen Körpers ist jedenfalls eine weniger intensive als bei Tinctura jodi fortior und bei Glühhitze.

In vollem Maasse stimme ich, gestützt auf die Resultate meiner Versuche, mit der Ansicht Schwarzenbach's überein, dass die bekannte leichte Inficirbarkeit von Operationswunden sich aus der Schädigung der Gewebe durch Zerrung, Druck und vor Allem durch die Berührung mit reizenden Antiseptica während der Operation erklärt. Ich glaube, dass man in Zukunft diese Thatsache noch in höherem Maasse beachten wird, als dies bis jetzt geschehen ist, und dass man einsehen lernt, dass eine mit scharfen Instrumenten gesetzte Wunde, die nur mit physiologischer Kochsalzlösung bespült worden ist, bessere Ansichten auf Primaheilung eröffnet, als eine Läsion der Gewebe, die zum grössten Theil stumpf angelegt worden ist, und die mit Sublimat- oder Carbolsäurelösung, selbst wenn diese Antiseptica in schwachen Concentrationen angewandt werden, in Berührung gekommen ist. Auf der Klinik von Herrn Prof. Kocher machte ich z. B. mehrmals die Erfahrung, dass inficirte Wunden zu reichlich mit Tinctura jodi fortior behandelt, langsamer heilten, als Wunden, die mit Maass mit Jodtinctur bestrichen wurden. So gilt also als wichtiger Grundsatz für unsere Operationstechnik eine möglichst geringe Beeinträchtigung der vitalen Kräfte der Wunden.

Bis jetzt haben wir, gemäss dem Titel unserer Arbeit, nur von inficirten Schusswunden gesprochen, und wir gehen auf Grund der Resultate der Versuche über Infection durch Geschosse, wie sie aus den in der Einleitung erwähnten Arbeiten gewonnen worden sind, nicht fehl, wenn wir sagen, Schusswunden müssen für inficirt gehalten werden. Das Geschoss kann an und für sich mit Keimen behaftet sein, oder aber, es wird mit denselben beladen dadurch, dass es einen inficirten Gewehrlauf passirt, drittens implantirt es Keime in die Wunde beim Passiren von Kleidungsstücken, beim Durchdringen der in den meisten Fällen mit Kokken, vor Allem mit Staphylokokken verunreinigten Haut. Allerdings lehrt die Erfahrung, dass in Wirklichkeit die Infection dieser Gegenstände nicht von einer so grossen Menge von Bacterien bedingt ist, wie dies in den betreffenden Versuchen der Fall war, und dass ferner bei den erwähnten Möglichkeiten nur selten virulente Keime im Spiele sind. Diese beiden Bedingungen müssen aber nach den Ergebnissen der Experimente von Dun (l. c.) und Probst (l. c.) vorhanden sein, damit eine Infection zu Stande kommt. Andrerseits erklärt uns das häufige Fehlen dieser beiden wichtigen

Factoren die lange Zeit für richtig gehaltene Annahme, dass Schusswunden nur zur Seltenheit primär inficirt sind. Aber gerade diese enorm wichtige Thatsache, dass weitaus die Grosszahl der durch ein Geschoss erzeugten Wunden primär inficirt sind, hat die grösste Bedeutung für die Behandlung solcher Verletzungen.

Sind wir also vor die Aufgabe gestellt eine einfache Schusswunde zu behandeln, so müssen wir uns dabei erinnern, dass dieselbe, was allerdings nur in seltenen Ausnahmefällen der Fall sein wird, gar keine Keime enthalten kann. Häufiger sind durch das Geschoss Bacterien in die Gewebe implantirt worden, aber diese Kokken sind in zu kleiner Anzahl und, was vor allem von grosser Bedeutung ist, in zu geringem Virulenzgrad vorhanden, um eine Infection zu erzeugen. Die erwähnten Arbeiten beweisen zur Genüge, dass die meisten Schusswunden in die 2. Categorie eingereiht werden müssen. Endlich aber ist es möglich, dass die durch das Geschoss geschaffene Wunde eine genügende Anzahl von Keimen, und zwar von virulenten Keimen enthält, eine Möglichkeit, die nach meiner Ansicht häufiger vorhanden ist, als man im Allgemeinen glaubt.

Da wir nun aber nicht im Voraus wissen können, in welche dieser 3 Categorien unsere Schusswunde gehört, so werden wir vor Allem durch Auflegen eines sterilen Verbandes oder eines Pflasters dafür Sorge tragen, dass sich die Wunde nicht von aussen secundär inficiren kann. Der reactionslose Verlauf, das ungetrübte Allgemeinbefinden des Kranken u. s. w. werden uns bald Gewissheit verschaffen, dass die Wunde in der That nicht inficirt ist, was allerdings als Ausnahme gelten muss; oder aber, dass in derselben durch das Geschoss Keime abgelagert worden sind, deren Zahl und Virulenz zu gering ist, um eine Infection hervorzurufen. In diesem Falle muss angenommen werden, dass die Gewebe, durch das Geschoss allerdings verletzt, immerhin noch so viel vitale Kraft besitzen, dass sie mit Erfolg den nicht sehr gefährlichen Bacterien widerstehen können und dieselben nach und nach abtödten. Sollte aber die Schusswunde zu der 3. Kategorie gehören, d. h. sollte sie mit genügend und mit virulenten Keimen inficirt sein (Schuss durch kranke Organe, z. B. durch eine pneumonische Lunge, Schuss durch einen mit Koth gefüllten Darm u. s. f.), so werden wir dieselben gemäss den Resultaten unserer Versuche sofort drainiren, gleichgültig ob mit Jodoformgaze oder mit Glasdrain. Der Erfolg der Therapie hängt natürlich von der Zahl und dem Virulenzgrad der Bacterien ab, mit denen die Wunde inficirt wurde. Ist nämlich in derselben ein Streptococcus von sehr grosser Virulenz abgelagert, ist derselbe in sehr grosser Zahl

in die Wunde eingedrungen, so wird das Thier wahrscheinlich trotz der Drainage zu Grunde gehen; hat aber doch durch dieselbe von allen therapeutischen Maassnahmen die grössten Chancen, die Infection zu überwinden. Ist die Zahl und Virulenz der implantirten Kokken aber eine nicht übermässige, so wird die Drainage das Thier am Leben erhalten, während die anderen Mittel: Thermocauter, Jodtinctur, 5 proc. Carbolsäure, die durch das Geschoss an und für sich schon verletzten Gewebe derart schädigen, dass sämmtliche antibactericide Wirkungskräfte derselben aufgehoben werden, und sich die Keime in dem ausgezeichneten Nährboden rasch und sicher vermehren können, so dass der Organismus unfehlbar einer Allgemeininfection erliegen wird.

Wir bestreiten also mit Bruns (l. c.) die Ansicht jener Autoren, welche glauben, dass jede Schusswunde möglichst schnell geschlossen werden müsse, weil sie ganz aseptisch ist, und heben nochmals ausdrücklich hervor, dass man eine rasche Schliessung nur bei den Schusswunden leichteren Grades ausführen darf, d. h. in den Fällen, in welchen die Wunden von der Infection fern bleiben. Die Mehrzahl der Schussverletzungen gehört aber nicht zu dieser Categorie.

Anhangsweise möchte ich, wie in der Einleitung angedeutet ist, die durch den Staphylococcus aureus, den Pyocyaneus und den Streptococcus capsulatus bedingten Infectionstypen beim Kaninchen kurz erwähnen.

Bei der Staphylokokkeninfection fand ich beim Kaninchen folgende Veränderungen der Organe:

Local: Je nach der Virulenz grössere oder kleinere Abscesse, Umgebung der Wunde leicht ödematös durchtränkt, Schwellung der Inguinaldrüsen, starke Hyperämie der Nieren, leichte Vergrösserung der Milz, Hyperämie der Leber, in der wie in den anderen Organen nie Abscesse gefunden wurden. Herzklappen immer unverändert, Gelenke normal, hie und da seröse und serösblutige Peritonitis, selten Pleuritis, und Pericarditis. Staphylokokken konnten im Blut, in der Milz, in den Flüssigkeiten der serösen Höhlen und im Urin nachgewiesen werden.

Die Veränderungen, welche man bei den mit Pyocyaneus inficirten Thieren constatirte, waren folgende:

Local: Kleine Abscesse, die einen stark übelriechenden Eiter enthielten, Reaction des Wundgebietes gering, innere Organe normal, stets ohne Abscesse; seröse Ergüsse in der Bauchhöhle und einmal blutig gefärbte Flüssigkeitsansammlung im Pericardium; Diarrhoeen starke Füllung der Blase. Bacillen, aus dem Blute in Reincultur

gezüchtet, zeigen keine fadenförmige Anordnung mehr wie in der Stammcultur.

Der Streptococcus capsulatus, mit welchen ich die neun Kaninchen der 3. Versuchsreihe inficirte, erzeugte endlich folgende Abweichungen vom Normalen:

Grosse Abscesse an der Verletzungsstelle, geringe Schwellung der Extremität, Vergrösserung der Inguinaldrüsen, Conjunctivitis, Nasencatarrh, hochgradigste Abmagerung, stets ausgesprochene seröse Peritonitis und Pleuritis, Verkleinerung und Hyperämie der Milz, Hyperämie der Nieren und der Leber. Nie wurde eine Pericarditis constatirt. Lungen blieben immer gesund. Bei einem sehr acut verlaufenden Falle fand man einmal einen Milztumor. Streptococcus capsulatus wurde nachgewiesen im Eiter der Wunde, im Blut, im Nasensecret, in den Flüssigkeiten der Körperhöhlen, in der Milz; aber erst auf Serum erlangte der Kokkus seine Kapseln wieder.

Zum Schluss erfülle ich noch die angenehme Pflicht, Herrn Prof. Tavel für die Anregung zu dieser Arbeit und für die stets bereitwillige Unterstützung während derselben meinen verbindlichsten Dank auszusprechen.

X.

Die angeborenen Nasenspalten und ihre Operation.[1])

Von

Dr. L. Kredel,

dirigirender Arzt der Kinderheilanstalt zu Hannover.

(Mit 2 Abbildungen.)

Die im Bereiche der Nase vorkommenden angeborenen Spaltbildungen, sowohl die mediane Nasenspalte (Doggennase, Witzel), als auch die seitliche Nasenspalte sind äusserst seltene Vorkommnisse. Besonders spärlich ist die Zahl der an lebenden Kindern beobachteten Fälle; Präparate von nicht lebensfähigen Föten sind einige mehr beschrieben und werden vermuthlich noch häufiger beobachtet, aber minder beachtet worden sein, weil sie hier meist mit anderen schweren Missbildungen complicirt sind und diesen gegenüber in den Hintergrund traten. So ist es nicht wunderbar, wenn sich bislang keine Gelegenheit gefunden hat, eine ausgebildete mediane Nasenspalte operativ zu behandeln[2]); in der That scheint der folgende Fall der erste dieser Art zu sein.

Das Kind wurde im Alter von 11 Wochen behufs Operation in die Hannov. Kinderheilanstalt aufgenommen. Es stammt von gesunden, normal gebildeten Eltern und hat vier völlig normale Geschwister. Die Missbildung des Gesichtes ist eine höchst auffällige (s. Abbildung 1). Die Nase ist in 2 Hälften gespalten, welche weit auseinander gedrängt sind und parallel verlaufen, so dass die Nasenwurzel ebenso breit klafft, als die Nasenöffnungen, und dass die Augen erheblich weiter auseinander entfernt liegen, als in der Norm. Jede Nasenöffnung ist cylindrisch von Knorpel umgeben, die linke Nasenhöhle lässt eine Sonde frei passiren, rechts stösst die Sonde in einer Höhe von etwa 2 Cm. auf knöchernen Widerstand. Das Kind hat bei der Aufnahme Schnupfen, dessen Secret fast ausschliesslich von der linken Nasenhälfte geliefert wird.

---

1) Theilweise vorgetragen in der chirurgischen Section der Naturforscherversammlung zu Braunschweig.

2) Die Operation des von Liebrecht mitgetheilten Falles (s. u.) kommt hier nicht in Betracht, da es sich dabei nur um eine durch die Nasenscheidewand verlaufende Furche, also den leichtesten Grad dieser Missbildung handelte.

Die breite Nasenspalte wird ausgefüllt und überragt von einem massigen, halkugligen, weichen Tumor, auf dessen Oberfläche verschiedene Unebenheiten zu sehen sind, nämlich eine etwa 1 Cm. tiefe kleine Grube, ein $1^1/_2$ Cm. langer, dünner, mit langen Härchen besetzter Fortsatz und eine etwa zehnpfennigstückgrosse, unebene Erhöhung, welche mit verdünnter, zum Theil telangektatischer Haut bedeckt ist. Keine Fluctuation, auch verkleinert sich der Tumor bei längerem Druck nicht.

Fig. 1.

Die Oberlippe weist eine breite mediane Spalte auf; Gaumen und Uvula sind normal; ebenso ist am Stirnbein keine Spalte oder Defect zu fühlen. Kein Hydrocephalus.

Im Uebrigen ist das Kind wohlgestaltet, ausgenommen eine schwere Missbildung des linken Armes, nämlich Defect des Vorderarmes, von welchem nur das obere Viertel vorhanden ist. Am Stumpf sieht man zwei fingerartige Fortsätze, deren einer nur ein Hautgebilde darstellt, während der andere einen phalangenartigen mit dem (oder den) Vorderarmknochen ohne Gelenk verschmolzenen Knochen enthält.

Der Kräftezustand des Kindes war zwar kein besonders guter, erlaubte aber immerhin die Vornahme der gewünschten Operation, welche ich auf 2 Sitzungen vertheilt habe. Im 1. Act Vereinigung der Lippenspalte nach Mobilisirung der Nasenflügel durch breite Ablösung von der Unterlage und Exstirpation des die Nasenspalte ausfüllenden Tumors. Hierbei wurde alle brauchbare Haut erhalten in Form von 2 Lappen, von welchem der grössere seine Basis an der Stirn und Nasenwurzel hatte,

der zweite in der Gegend des zu bildenden Septums belassen wurde. Der Tumor selbst bestand in der Hauptmasse aus auffallend blutleerem, weissem Fettgewebe, nur an der erwähnten Ausbuchtung rechts wurden cavernöse Blut- und Lymphräume getroffen und an der linken Seite des Vomer einige linsengrosse, mit heller Flüssigkeit gefüllter Cysten dicht am Knochen theils eröffnet, theils exstirpirt. Mit grosser Vorsicht wurde der obere an das Stirnbein grenzende Theil des Tumors ausgelöst, aber auch hier weder ein Hirnbruch, noch ein Defect der Schädelkapsel gefunden. Nach völliger Entfernung des Tumors lag der ungewöhnlich breite Vomer zu Tage, der wohl annähernd normale Höhe, aber eine ganz auffällige Breite zeigte, die ich auf 1—1½ Cm. schätzte. Die knorpelige Nasenscheidewand war in 2 Hälften gespalten und bildete jederseits die innere Umrandung des Nasenloches. Die rechte Nasenhöhle endigte blind am Vomer, die linke war frei. Von den Nasenbeinen war nichts aufzufinden, die Nasen-, resp. Stirnfortsätze der Oberkiefer dagegen waren normal entwickelt, nur weit von einander entfernt und gerade nach vorn gerichtet.

Es erschien zweckmässig, die Operation hiermit zunächst zu unterbrechen, einmal um den Kräften des Kindes nicht zuviel zuzumuthen, und ferner weil es zweifelhaft war, ob nicht ein Theil der oberen, langen Hautlappen der Gangrän verfallen würde. Indessen das Kind erholte sich rasch und beide Hautlappen blieben völlig erhalten. So konnte 16 Tage später der 2. Act der Operation vorgenommen werden, welche die Vereinigung der Nasenhälften und die Verschmälerung der Nasenwurzel zur Aufgabe hatte. Gerade der letztere Punkt war in kosmetischer Hinsicht besonders wichtig, denn diese Nasen bilden, um einen Ausdruck von Hoppe zu wiederholen, einen viereckigen Kasten von gleicher Länge und Breite. Die Stirnfortsätze der Oberkiefer klafften in meinem Falle so weit auseinander, dass es von vornherein unwahrscheinlich war, sie erhalten zu können. Ich habe es jedoch versucht, sie an ihrer Basis vom Oberkiefer abzumeisseln und gegen die Mittellinie hin zu verlagern; allein sie federten so stark zurück und bildeten auch mit dem Vomer zusammen noch eine so unförmliche Masse, dass ich vorzog, sie gänzlich bis zum Stirnbein hinauf zu reseciren. Der Entschluss war um so leichter, als der ausserordentlich dicke Vomer eine breite Stützfläche für die Weichtheile abgab.

Es erübrigte die Bildung der Nasenspitze nebst den Nasenflügeln und Septum. Auch hier war die grosse Entfernung der Ansätze der Nasenflügel an die Wange sehr störend; zwar waren sie schon bei der ersten Operation durch die Vereinigung der Lippenspalte und die vorhergehende Ablösung der Nasenflügel einander etwas genähert worden, trotzdem aber blieb ihre Entfernung noch so stark, dass ich der ganzen Umrandung der Nasenlöcher als Material bedurfte, um die Nasenflügel an den Vomer anlegen zu können, mit anderen Worten, es musste das Septum cartilagineum von beiden Seiten zur Bildung des Nasenflügels mit verwendet werden. Zu diesem Zwecke wurde dasselbe vom Nasenboden abgetrennt und so lospräparirt, dass es nach aussen aufgerollt und an den Vomer angeheftet werden konnte. Zwar erreichten auch so die beiden Nasenflügel noch nicht die Mittellinie, aber sie berührten doch die Kanten des Vomer, an welchen sie ihre Stütze fanden, und es konnte der obere, an der Stirn

gestielte Hautlappen, entsprechend zurechtgeschnitten, zwischen sie eingepflanzt werden, um die Nasenspitze zu bilden. Als Ersatz für die knorpelige Scheidewand sollte der untere Hautlappen dienen, welcher gedoppelt — natürlich mit der Wundfläche nach innen — an das vordere Ende des Vomer angeheftet werden konnte. Indessen es war leider nicht viel Verwendung dafür möglich, denn nach ihrer Aufrichtung überragten die Nasenflügel den Vomer kaum nach vorn; der Steg konnte daher nur sehr kurz ausfallen, und die Vernarbung hat nachträglich das ihrige dazu gethan, um den gedoppelten Hautlappen auf den breiten Vomer wieder zu entfalten und so eine unschöne Breite des Steges zu verursachen.

Auch die 2. Operation wurde gut vertragen; ihr Resultat zeigt die 2. Abbildung. Unter den gegebenen Verhältnissen ist es selbst im günstigsten Falle nicht anders zu erwarten, als dass die neue Nase eine bedeutende, unschöne Breite behält, mit der man sich bescheiden muss.

Nicht unerwähnt möchte ich lassen, dass das Kind vor und nach der Operation auffallend viel hustete. Die Mutter gab an, dass dieser Husten alsbald nach der Geburt begonnen habe. Wir haben natürlich die Lungen wiederholt untersucht, sie wurden aber stets ganz normal befunden, es war nie ein Rhonchus zu hören. Ich lasse es deshalb dahingestellt, ob der Husten auf reflectorischem Wege von der Nase aus verursacht wurde. Etwas wunderbar bleibt es dann freilich, dass die Operation ohne Einfluss darauf blieb, allein der Reiz könnte von der verschlossenen rechten Nasenhöhle ausgehen.

Die Untersuchung des exstirpirten Tumors hat Herr Dr. Beneke, Prosector am herzoglichen Krankenhause zu Braunschweig gütigst übernommen und mir folgenden Bericht zur Verfügung gestellt:

„Das ausgeschnittene Stück besteht in der Hauptsache aus stark hyperplastischem Fettgewebe mit normalem Hautüberzuge; die Operationsfläche zeigt eine tiefe, grubige Aushöhlung, in deren Wand Theile von Cysten u. a. nicht zu finden sind. An der Hautoberfläche sieht man drei auffallende Stellen, eine kleine Grube a, einen taschenartigen, 1½ Cm. langen, dünnen, mit langen Härchen besetzten Fortsatz b, und eine eigenthümlich höckerige Stelle c, an welcher die Haut verdünnt und streckenweise haarlos ist. Die Grube a erweist sich mikroskopisch als tiefe, kräftiger entwickelte Epitheleinsenkung; an den Epithelfortsatz setzt sich ein derber, rundlicher, aus festem, faserigem Bindegewebe bestehender Strang an, welcher eine Strecke weit in das Fettgewebe reicht und sich von diesem scharf abhebt. Gegen das Fettgewebe sowohl, wie gegen die Hautepithellage wird der Strang durch festes, faseriges Cutisgewebe bestimmter Richtung abgegrenzt, während die eigentliche Strangmasse Faserzüge zeigt, welche sich nach allen Richtungen kreuzen: offenbar die Anlage eines besonderen embryonalen Organes ohne besondere charakteristische Ausbildung. Der Zapfen b zeigt sich aus Cutisgewebe aufgebaut.

Die Stelle c zeigt beim Einschnitt mehrere, mit klarem Serum gefüllte,

communicirende, im Ganzen etwa erbsengrosse Cysten mit glatter, weissgrauer Wand, sowie eine Anzahl kleinerer gefüllter Cysten, die ersteren reichen streckenweise bis dicht unter das Hautepithel, welches hier dünn erscheint. Mikroskopisch zeigen diese Cysten eine glatte fibröse Wand mit sehr platten, nur an einigen Stellen etwas grösseren und dann eher epithelähnlichen, im übrigen durchaus endothelartigen Zellen als innere Auskleidung. An einer Stelle der fibrösen Wand liegt ihren äusseren Schichten ein kleines, mondsichelförmiges Stück ausgebildeten Knochens an; dasselbe entsteht direct im Bindegewebe; kein Knorpelgewebe. — In der Nähe der Cysten, welche auch in der Lage im Cutisgewebe und der durch sie erzeugten starken Verbreiterung einer Papille Aehnlichkeit

Fig. 2.

mit cystischen Lymphangiomen aufweist, findet sich, gerade wie bei Letzteren, ein sehr hypertrophisches Lymphgefässlumen, mit starker, muskelreicher, aber unregelmässiger Wandung. Weiterhin findet sich in der Nähe der Cysten, dicht unter dem Cutisgewebe, eine Partie kräftigen, quergestreiften Muskelgewebes, dessen Faserzüge verschiedene Richtungen verfolgen.

Von den kleineren Cysten liegt eine noch tiefer unter der Haut, als die erstbeschriebenen. Dieselbe zeigt eine mit hohem Cylinderepithel besetzte Wand, welche kleine Falten bildet, im Lumen liegt eine fädige Masse und dazwischen grosse rundliche Zellen (Schleim?). Die äussere Wand besteht aus Bindegewebe und enthält eine Anzahl acinöse Drüsen. Obwohl das Bild an eine Augenanlage erinnern könnte, scheint doch der Mangel von Pigment, ferner die Beziehung zu den Drüsenacinis und die Aehnlichkeit mit einem leicht dilatirten, benachbarten Schweiss-

drüsenausführungsgange die Deutung dieser Cyste als erweiterter Schweissdrüsengang zu gestatten.

Eine zweite, ebensogrosse Cyste liegt unmittelbar unter der Cutis; sie erweist sich nach Art ihres Epithels und ihrer Beziehung zu Haarbalg und Talgdrüsen als eine bedeutende atheromatöse Bildung und würde vielleicht in späterem Alter als „Epidermoid" gedeutet worden sein; in diesem jungen Stadium ist die Beziehung zum Haarbalg ganz evident. In ihrer Nähe finden sich noch mehrere kleinere, unzweifelhafte Atherome.

Die Oberfläche der Haut ist überall glatt; die Entwicklung derselben selbst in ihren Anhangsorganen sehr kräftig.

Diagnose: Die Annahme einer Doppelmissbildung unvollkommenen Grades (Teratom) hat am meisten für sich. Hierfür spricht die Gewebemischung: Haut, Fettgewebe, quergestreifte Muskeln, Knochen. Die grossen Cysten könnten als locale Lymphstauung (Lymphangioma cysticum) gedeutet werden, wofür auch das hypertrophische Lymphgefäss spricht. Die epithelialen Cysten waren dann wohl infolge der durch die hochgelegenen Lymphcysten erzeugten Compression der Ausführungsgänge u. s. w. erzeugt worden. Letztere Bildungen könnten auch als Ansätze zu embryonalen Organen gedeutet werden, doch erscheint dies bei dem Mangel an charakteristischen Eigenthümlichkeiten durchaus unsicher.

Weiterhin spricht der Zapfen b für die Diagnose Doppelmissbildung; derselbe stellt einen einfachen Excess des Hautorganes dar, mit der dabei oft charakteristischen Hypertrichose. Einem normalen Organe entspricht er ebensowenig wie die Grube a nebst ihrem Strang, deren Entstehung auch am einfachsten auf rudimentäre Entwicklung einer Doppelbildung zu beziehen sein möchte."

Die Auffassung Beneke's, dass der Tumor zu den Teratomen zu rechnen sei, wird kaum auf Widerspruch stossen; wollte man auch die vorgefundenen Knochenstückchen als Rudimente des normalen Nasenbeines ansprechen und die quergestreiften Muskelfasern als verlagerte normale Nasenmuskeln, so bleibt doch der Tumor durch die Einsprengung der verschiedenen Cysten u. s. w. ein complicirter. Das Vorkommen eines Teratoms in dieser Gegend ist übrigens im Vergleich mit den angeborenen Fisteln und Dermoiden der Nase [1]) eine ausserordentliche Seltenheit. Gross ist die Aehnlichkeit unseres Falles mit dem von Salzer veröffentlichten und von Billroth operirten Falle, in welchem ein grosses Teratom der rechten Stirnhöhle zugleich mit rechtsseitiger Lippen- und Gaumenspalte vorlag, und wo nach der beigegebenen Zeichnung auch eine seitliche Spalte des rechten Nasenflügels vorhanden war, welche Salzer im Text merkwürdiger Weise gar nicht erwähnt.

Ob man berechtigt ist, in unserem Falle mit Beneke von einer

1) Vgl. die Arbeit von v. Bramann. Ich selbst habe wiederholt solche Fälle operiren können.

Doppelmissbildung zu sprechen, ist wohl mit Bestimmtheit nicht zu entscheiden. Es ist mehrfach, besonders von Arnold, betont worden, dass man als Doppelmissbildungen nur solche Teratome bezeichnen dürfe, welche wirklich fötale Organe enthalten; er theilt die Teratome in heterochthone, „bei welchen mit Rücksicht auf die Anwesenheit fötaler Organe ein Ursprung aus einem zweiten, bezw. weiteren Keime vorausgesetzt werden muss", und in autochthone, welche als das Resultat der Entwicklung abnormer Keime an einem Embryo und Dislocation dieser aufzufassen wären. Auch v. Recklinghausen spricht sich dagegen aus, dass die von ihm bei der Spina bifida occulta gefundenen myofibrolipomatösen Tumoren als Teratome, Rudimente von einem embryonalen Parasiten, anzusehen seien, sondern nimmt an, dass die Keime des Fett- und Muskelgewebes von aussen durch die Lücke der Wirbelbogen in den Kanal hinein „transponirt" worden seien. v. Recklinghausen weist auf die Analogie hin, welche zwischen der Spina bifida occulta und den von Arnold beschriebenen Fällen von angeborenem, lipomatösem Teratom der Stirngegend und von congenitalem, zusammengesetztem Lipom der Zunge und des Pharynx besteht. Es bedarf kaum des Hinweises, dass auch in unserem Falle diese Aehnlichkeit mit der Spina bifida occulta eine sehr augenfällige ist, und mit Rücksicht darauf, wie auch unter dem Eindruck der Arbeit Witzel's (s. u.), habe ich bei der Operation mit besonderer Sorgfalt nach einer Spalte in der Schädelkapsel gesucht. Nach Arnold würde unser Tumor bestimmt keine Doppelmissbildung vorstellen, sondern zu erklären sein durch Versprengung — und Vermehrung — von Bestandtheilen des äusseren und mittleren Keimblattes desselben Embryo. Salzer hat in der oben erwähnten Arbeit die Bildung eines Gesichtsteratoms ähnlich zu erklären versucht, indem er sich auf die embryologischen Untersuchungen van Beneden's stützt, welche zeigen, dass bis zum 9. Tage der Kaninchenembryo im Bereiche des Vorderkörpers noch vom Proamnion, d. h. einer nur aus Epiblast und Hypoblast bestehenden Membran eng umhüllt wird. Zwischen 9. und 15. Tage erst vollzieht sich hier die Bildung des Amnions, das Mesoderm wächst zwischen die beiden Schichten des Proamnion, und der Embryo zieht sich gleichsam in seine Schwanzscheide zurück. Da nun in diese Zeit auch die Entstehung der Spalten und Grübchen im Bereiche des Kopfes und Halses fällt, und das Proamnion dem Embryo inniger anliegt als das Amnion, so wird es nach Salzer zuweilen vorkommen, dass das Epiblast allein oder sammt dem unter dasselbe wachsenden Mesoderm in Form einer Falte in die Vertiefungen der Embryooberfläche

hineingeräth, hier eventuell anklebt und so den Grund für eine persistirende Gesichtsspalte abgiebt. Andererseits kann die in den Spalt des Fötus hineingelangte Falte abgeschnürt werden und dann in der Tiefe als Geschwulst weiter sich entwickeln. Für die spätere Entwicklung der Geschwulst wird es von Bedeutung sein, ob blos Elemente des Ectoderm includirt sind, oder ob auch das mittlere und innere Keimblatt betheiligt sind.

Dass diese Hypothese für die Dermoidanlage an Kopf, Gesicht und Hals besonders gut passt, hat v. Bramann später in einer ausführlichen Arbeit nachgewiesen.

Freilich muss man zugeben, dass von diesen einfach angelegten Tumoren bis zu den complicirtesten, Organe enthaltenden Teratomen zahlreiche Uebergangsformen beobachtet sind. Es wird daher nicht immer eine bestimmte Entscheidung sich treffen lassen; namentlich wird man sich auch darüber einigen müssen, was als fötales Organ bezeichnet werden soll. In unserem Falle kann ich nicht leugnen, dass ich der Ansicht Arnold's, Salzer's u. A. zuneige, weil durch sie die Entstehung der Spalte sowohl als die Entwicklung des Tumors auf die gleiche Ursache zurückgeführt wird.

Eine Erklärung für das Zustandekommen der medianen Gesichtsspalte ist zuerst 1882 von Witzel versucht worden. Er hatte Gelegenheit, ein Präparat der Rostocker Sammlung zu untersuchen, stellte im Anschluss daran embryologische Untersuchungen an und sammelte die in der Literatur zerstreuten, vereinzelten Fälle. Die Ausbeute aus der Literatur war gering; Witzel fand an Lebenden beobachtete Fälle nur vier, Präparate inclus. sein eigenes sieben. Seitdem sind nur wenige neue hinzugekommen, obwohl sich eingehende chirurgische Arbeiten (v. Bramann, Landow) mit diesen Fragen beschäftigt haben. Nasse hat zwei an Lebenden beobachtete Fälle kurz beschrieben, Kundrat einige Präparate demonstrirt.

Witzel ging von der Betrachtung aus, dass die Erklärung dieser Missbildung besondere Schwierigkeiten bietet, weil die Spaltung einen Knochentheil betrifft, welcher nicht paarig, sondern einfach angelegt ist, den Stirnfortsatz. Die übrigen Spaltbildungen im Bereiche des Rumpfes, Halses und Gesichtes werden mit Recht so aufgefasst, dass die Vereinigung der von beiden Seiten einander entgegen wachsenden Theile irgendwie verhindert worden ist, und lassen sich mit fötalen Entwicklungsstadien vergleichen. Ein fötaler Medianspalt des Stirnfortsatzes dagegen existirt nicht. Bei der Untersuchung von Embryonen vom Ende des 2. Monates fand Witzel

eine breite, seichte, mediane Einsenkung am mittleren Stirnfortsatze, welche seitlich von den eben hervortretenden Nasenwulsten begrenzt wird. Diesem Stadium entspricht seiner Meinung nach die Hemmungsbildung u. a. in seinem eigenen Präparate. An Embryonen des dritten Monates erkannte er an den breiten, niedrigen, kastenähnlichen Nasen auf das deutlichste eine mediane Furchung, ein Zustand, wie er dem Falle von Hoppe entspricht. An älteren Föten bestätigte er die Ansicht Dursy's a. A., dass die knorplige Nasenscheidewand doppelt angelegt ist und sich aus frei mit einander verschmelzenden Platten aufbaut. —

Bei der Frage nach der Ursache dieser Hemmungsbildung berücksichtigt Witzel hauptsächlich den in seinem eigenen Präparate gefundenen Defect im Bereiche der Stirnbeine. Obwohl kein ausgesprochener Hirnbruch vorlag, die Dura vielmehr die Knochendefecte glatt überzog, nimmt W. doch an, dass die Spaltbildung durch vermehrten intracraniellen Druck verursacht sei, und weist auf die wirklichen Hirnbrüche hin, welche bei den monströsen, hierher gehörigen Bildungen gefunden wurden. Die Zwischenlagerung des von oben sich zwischen die Nasenhälften drängenden Hirnbruchs soll die Vereinigung der beiden Nasenhälften verhindern.[1]) Auch für Fälle von Hoppe und Trendelenburg glaubt W. das Vorhandensein eines Hirnbruches nachweisen zu können, und bezeichnet als einzige Ausnahme den Fall von Liebrecht. Er macht deshalb darauf aufmerksam, dass man bei operativen Eingriffen in solchen Fällen auf das Vorhandensein eines Schädeldefectes gefasst sein müsse. Mir scheint, dass Witzel sich durch den Stirnbeindefect seines Präparates zu sehr hat beeinflussen lassen. Thatsache ist vielmehr, dass in sämmtlichen lebenden Fällen (Beely, Trendelenburg, Hoppe, Liebrecht, Nasse 2 Fälle, Kredel) ein sicherer Hirnbruch nicht nachgewiesen ist. So gering die Zahl der bisherigen Beobachtungen ist, so bilden sie doch eine continuirliche Stufenleiter, deren Betrachtung, wie ich glaube, bestimmte Rückschlüsse erlaubt. Ich führe daher in Kürze das bisher Bekannte hier nochmals auf, indem ich die leichteren Grade voranstelle.

Beely: Die Furche war besonders in der unteren Hälfte der Nase ausgebildet, das Septum sehr kurz, fast fehlend, so dass die Nasenspitze sich nur wenig über das Niveau der Umgebung erhob, und die Missbildung den Eindruck machte, als sei die Nase in der Mittellinie eingezogen.

1) Eine 2. Möglichkeit deutet Witzel an, dass der persistirende Gaumenfortsatz wie ein hinten eingeschobener Keil eine Diastase der vorderen Hälfte der Sella turcica und des Gesichtsschädels bewirke.

Liebrecht: 20jähriger Mensch mit auffallend grosser, abgeplatteter Nase, ihre Breite gleich 1/3 der Gesichtsbreite. In der Medianlinie befand sich eine seichte Furche, welche, in eine tiefere Furche sich fortsetzend, längs des unteren Randes der Nasenscheidewand bis zur Oberlippe verläuft. Diese 2. Furche war so tief, dass sie der Nase eine gespaltene Form gab. Bei der Operation zeigte sich, dass hauptsächlich die knorplige Nasenscheidewand mächtig entwickelt war und die Hauptschuld an der Deformität trug. Oberkiefer, Gaumen u. s. w. normal.

v. Ammon (Taf. VI, Fig. 3). Mediane Spalte der Oberlippe, welche sich durch das Philtrum bis in die knorplige Nasenscheidewand fortsetzt; es ist damit eine Gaumenspalte verbunden. Man sieht eine eigene, nach oben hin in der Glabella breit gedrückte Nase, wie man sie an Embryonen findet. Auch die Unterlippe zeigt eine kleine mediane Einkerbung.

Hoppe: 15jähr. Bauernbursche; die Nase bildet bei nicht auffallender Höhe einen viereckigen Kasten von gleicher Länge und Breite. Längs der Mitte derselben verläuft von der Nasenwurzel an bis in das häutige Septum hinein eine ziemlich breite und tiefe Furche. Beide Nasenhöhlen sind vollkommen getrennt und normal beschaffen; es bestehen zwei knopfartige Nasenspitzen. In der Tiefe der Furche fühlt man die Scheidewand, Vomer und knorpliges Septum, der Rand derselben erscheint ziemlich breit und dick. An der Glabella zeigt die Cutis eine lochartige Höhle, wie eine angeborene Fistel; ein Hautanhang an der Nasenwurzel war bei der Geburt vom Arzt abgeschnitten worden. — 30 Jahre später berichtete Hoppe an Landow über diesen Fall, dass sich nachträglich die Nasenbeine entwickelt haben. Sie liegen als zwei biegsame, nach der Mittellinie hin concave, stellenweise rundliche, knöcherne Platten jederseits neben der Spalte des Nasenrückens. Sie sind mit den Oberkieferfortsätzen nicht knöchern verwachsen und in der Mitte nicht zusammenhängend.

Nasse: 18jähr. junger Mann; die obere Gesichtshälfte ist ausserordentlich breit. An Stelle des Nasenrückens eine breite Hohlrinne, welche oben in der Gegend der Glabella flach beginnt und in der Höhe der Nasenspitze am tiefsten ist. Weiter abwärts wird sie schnell flacher und endet noch im häutigen Septum der Nase. Das Septum narium kann man weit hinauf abtasten bis zur Stirn hin. Dasselbe ist auffallend niedrig und seine vordere Kante auffallend breit. Der Nasenfortsatz des Stirnbeines ist sehr flach, jedoch ist kein durchgehender Defect des Knochens, keine Spaltbildung am Schädel zu finden. Im oberen Theil der Rinne, zwischen den Augen eine eigenthümliche, hahnenkammähnliche Faltenbildung der Haut in der Medianlinie. Bemerkenswerth ist noch, dass Patient gar kein Riechvermögen hat. Oberlippe, Kiefer und Gaumen normal.

Nasse: Kind von wenigen Wochen. Die Nase war in der Medianlinie gespalten, jedoch betraf die Spaltung nur den knorpligen Theil und das Septum der Nase. Die Nase war platt und niedrig. Die rechte Nasenhälfte hatte ungefähr normale Länge, die linke dagegen war kürzer; dabei war das linke Nasenloch verengert und schaute, wie die Mündung eines Kanonenrohres, direct nach vorn. An der linken Seite der Nase befand sich eine kleine, eiternde Fistel, welche mit dem Thränensack communicirte.

Trendelenburg: Lebendes Kind, mediane Spalte der Oberlippe und der Nase. Während die untere Hälfte der Nase eine tiefe Spaltung zeigt, liegt in der oberen Hälfte, bis zur Stirn hinauf, zwischen der Nasenhälfte eine runde, prominirende Geschwulst. Eine kleine, knopfartige Erhabenheit liegt mitten auf dem rechten Nasenflügel.

Hier wäre mein Fall einzureihen, welcher mit dem Trendelenburg'schen viel Aehnlichkeit hat.

Witzel: Präparat eines neugeborenen Kindes. Die Nase ist in zwei gleich grosse, symmetrisch stehende Hälften gespalten; die Entfernung sowohl der Spitzen, als Mitte der Wurzeln beträgt 3 Cm. Die von normaler Haut überzogene Furche ist unten tief, so dass ihr Grund noch unter dem Niveau der Oberlippen liegt, oben dagegen erhebt sich, der Glabella entsprechend, ein rundlicher, flacher, eindrückbarer Hügel. Oberlippe ebenfalls 1 Cm. breit, median gespalten, zwischen den Alveolarfortsätzen der Oberkiefer ein 3 Mm. breiter, medianer Spalt. Am linken Stirnbein verläuft eine Fissur schräg von oben innen nach aussen unten, ein viereckiges Stück fast vollständig abtrennend. Am rechten Stirnbein in gleicher Höhe ein dreieckiger, membranös verschlossener Defect; in der vorderen Schädelgrube fehlt die Crista galli, die Dura überzieht glatt die vordere Schädelgrube. Die gesammte vordere Schädelgrube stellt eine Höhlung dar, deren tiefster Punkt in der Gegend der Glabella gelegen ist. „Offenbar haben wir die Andeutung einer Meningocele ant. inf. med. eigener Art vor uns, bei der die Vorwölbung der Dura in einen Raum statt hat, welcher durch eine mediane Diastase der Nase entstanden ist." Vomer 5 Cm. breit und ebenso hoch, seitlich davon 2 Knorpelplatten, welche den mesialen Seitenflächen der Nase angehören. An den röhrenförmigen Nasen sind lateral die Nasenfortsätze der Oberkiefer gut ausgebildet; an den einander zugekehrten Seiten beider Nasen besteht unten zunächst beiderseits ein 4 Mm. hoher, weicher Saum, das gespaltene Septum cutaneum, daran schliesst sich jederseits oben eine viereckige Knorpelplatte, welche ohne Unterbrechung in das vordere Ende des Vomer übergeht — das gespaltene Septum cartilagineum.

Kundrat demonstrirte einige Encephalocelen mit Spaltung des Nasenseptums, resp. mit beiderseitiger Nase.

Aehnliche Präparate sind ferner beschrieben von Leuckart (Taf. VIII, IX, Fig. 30, 31), v. Ammon (Taf. IV, Fig. 7, 8, 11), Foerster (Taf. XV, Fig. 8, 9), Ahlfeld (Taf. XXVI, Nr. 4, 6, XLIII, Nr. 1, 2). Bei diesen liegen gleichzeitig mehr oder weniger schwere anderweitige Missbildungen vor, so dass die Nasenspalte mehr nebensächlich erscheint, wie Hemicephalie, Acephalie (v. Ammon), Schädelspalte, Hydrocephalus (Ahlfeld), schwere Gesichtsmissbildung und Schädeldefect (Leuckart) u. s. w.

Es findet sich also als charakteristisch für die leichtesten Grade unserer Hemmungsbildung die Furche oder Spalte der knorpligen Nasenscheidewand, in den schwereren Fällen ist die ganze Nase gespalten, dann tritt Spalt der Oberlippe, des Gaumens, des Stirnbeines hinzu, während schwere Missbildungen des Schädels und Gehirnes die Reihe schlössen. Angesichts dieser fast lückenlosen Reihenfolge

kann es wohl keiner Frage unterliegen, dass — mindestens in den meisten, vielleicht in allen Fällen — das ursächliche Moment nicht in einem von innen heraus wirkenden Druck (Witzel) zu suchen ist, sondern dass die Entwicklungsstörung von aussen eingewirkt haben muss. Auch hier werden wir also auf das Vorhandensein von Abnormitäten des Amnions, Druck von Amnionfalten oder Verklebung und Zerrung durch dieselben, hingewiesen, eine Annahme, welche bekanntlich auch von Morian für die schräge Gesichtsspalte verwerthet ist, von Landow für die seitliche Nasenspalte, von Nasse für die mediane Nasenspalte, von v. Bramann für die Dermoide und Fisteln, von Salzer für die Teratome des Gesichtes. Diese Annahme gewinnt für unsere Fälle umsomehr an Werth, als mit ihr ungezwungen alle Grade der Hemmungsbildung, auch die schwersten Schädel- und Gehirndefecte, zu erklären sind, während die Theorie des vermehrten intracraniellen Druckes für die leichtesten Fälle gewiss nicht passt. Es sei übrigens darauf hingewiesen, dass die sincipitale Encephalocele, wie v. Bergmann hervorhebt, durchaus seitlich liegt; „nur bei einer grossen und umfangreichen Lücke im Schädel wird diese ursprüngliche Entwicklung von der Seite verwischt und nicht wahrgenommen und dadurch der Eindruck einer medialen Lage vorgetäuscht". v. Bergmann weist deshalb besonders auf die Complication der sincipitalen Encephalocele mit der schrägen Gesichtsspalte hin und hebt für beide den Einfluss der Kopfkappe des Amnions hervor, sei es, dass fötale Entzündungen mit nachfolgenden Verwachsungen vorausgingen, sei es nur ein verspätetes Sich-Ableben derselben an irgend einer Stelle der Kopfanlage und eine dadurch verursachte Raumbeengung. Will man einen Hirnbruch für die Entstehung von Gesichtsspalten verantwortlich machen, wird man mehr eine seitliche Nasenspalte oder eine schräge Gesichtsspalte erwarten müssen, während die mittlere Nasenspalte sich dafür weniger gut eignet.

Was meinen eigenen Fall betrifft, so ist oben schon besprochen worden, wie hier das vorgefundene Teratom in gleicher Weise, wie die Spaltbildungen durch amniotische Störungen erklärt werden kann. Ganz besonders muss ich aber hervorheben, dass dieser Fall von allen bisher bekannten gewiss die deutlichsten Beweise für das Vorhandensein entwicklungshemmender Amnionstränge an sich trägt; die Spontanamputation des linken Vorderarmes, die verschiedenen kleinen Hautanhängsel an der Nase und am Armstumpf lassen gar keine andere Deutung zu. Aehnliche Hautanhänge an der Nasenwurzel bei medianer Nasenspalte sind auch von Hoppe und Nasse erwähnt.

Sobald wir uns übrigens von der Vermuthung Witzel's frei machen, dass bei der medianen Nasenspalte stets ein Defect im Stirnbein zu Grunde liege, sobald wir statt dessen die Spaltung des Nasengerüstes als das Primäre betrachten, hat auch das Verständniss der Hemmungsbildung keine Schwierigkeit mehr. Denn die Nase baut sich zwar aus dem einfach angelegten Stirnfortsatz auf, ist aber selbst bilateral angelegt. Die Verschmelzung der von zwei Seiten einander entgegenwachsenden Nasenwülste kann ebenso gestört werden, wie die der Oberkieferfortsätze bei der Entstehung der Lippen-Gaumenspalte. Maassgebend für die Schwere der Spaltbildung wird hier wie dort die Ausdehnung, der Zeitpunkt und die Dauer der Amnionverwachsung sein.

Das Vorhandensein des Vomer ist anscheinend bei der medianen Nasenspalte die Regel, jedenfalls ist noch in keinem der bekannten Fälle ein Defect derselben beobachtet. Ausdrücklich ist dagegen eine auffällige Verbreiterung derselben, wie auch in meinem Falle, mehrfach erwähnt, so in den Fällen von Witzel, v. Ammon (Taf. IV, Fig. 11), Hoppe, Nasse. Die zuweilen beobachteten Defecte des Vomer gehören in eine andere Gruppe von Missbildungen, welche in mangelhafter Entwicklung des mittleren Stirnfortsatzes bestehen (Trendelenburg), und welche unter Umständen zu ganz entgegengesetzten Resultaten führen, als die mittlere Nasenspalte. Namentlich existirt ein Fall von Engel, der hier insofern von Interesse ist, als er ein directes Gegenstück zu meinem Falle ist, und den ich aus diesem Grunde hier einflechten möchte. Bei einem neugeborenen Kinde fehlten die Nasenbeine und die Nasenscheidewand gänzlich, der Zwischenkiefer fast gänzlich, es war nur ein Zahnfach für einen Schneidezahn genau in der Mitte des Alveolarfortsatzes vorhanden, rechts und links davon die Fächer für die Eckzähne. Beide Oberkiefer an der Gesichtsfläche fest miteinander verwachsen. Die Apertura pyriformis stellt eine schmale, fast spaltförmige Oeffnung dar, die Gegend der Glabella wie eingedrückt, die Stirnnaht lag daher in einer leichten Furche. Der Zwischenraum zwischen beiden Orbitae betrug nur 2—3 Mm. Die hintere Nasenöffnung fast dreiseitig, untere Breite 8 Mm., Höhe 4 Mm. Der harte Gaumen sehr schmal. Ausserdem einige Abnormitäten an der Schädelbasis.

Die **seitliche Nasenspalte** scheint die vorige an Seltenheit fast zu übertreffen. Rechnet man die gewöhnlich citirten Fälle von Broca und Thomas ab[1]), welche von Landow mit Recht nicht

1) Der Fall Bidalot rechnet schon Morian zu den schrägen Gesichtsspalten.

als seitliche Nasenspalten anerkannt werden, und welche man sich entweder mit Landow als schräge Gesichtsspalten oder — was vielleicht zutreffender ist — als Uebergangsformen zwischen beiden vorzustellen hat, so bleiben in der Literatur 6 Fälle übrig.[1]) Ich darf diese hier noch einmal zusammenstellen, da ich ihnen eine eigene Beobachtung zuzufügen habe. Zuvor nur einige entwicklungsgeschichtliche Bemerkungen, in welchen ich mich der ausführlichen Arbeit von Landow anschliesse. In der Entwicklung der Nase besteht nur an einer Stelle, nämlich im Gebiete der unteren Umrandung der Nasengrube, eine Rinne und somit eine Trennung zwischen mittlerem und seitlichem Nasenfortsatz — die Nasenfurche. Trendelenburg deutet die seitliche Nasenspalte als ein Offenbleiben dieser Nasenfurche. Landow wendet sich gegen diese Auffassung, weil die Nasenfurche mit der Bildung der äusseren Nase nichts zu thun hat, sondern später zum Theil als unterer Nasengang, zum Theil als Stenson'sche Gänge im Canalis incisivus auftritt. Sollte die seitliche Nasenspalte die Bedeutung der Persistenz einer embryonalen Spalte haben, so müsste man diese in der oberen oder seitlichen Peripherie der Nasengrubenwandung suchen. Eine solche Spaltung konnte Landow weder an Zeichnungen, noch an den ihm zur Untersuchung verfügbaren Exemplaren von 6—10 wöchentlichen Embryonen auch nur andeutungsweise finden. Zudem sind in einigen Fällen (Leuckart, Angerer, Salzer, v. Bramann), so hochgradige, zum Theil über den Bereich der Nase hinaus reichende, zum Theil mit teratoiden Tumoren complicirte Spalten beschrieben, wie sie zu keiner Zeit der fötalen Entwicklung bestehen. So kommt auch Landow zu der einzig befriedigenden Erklärung, dass die seitliche Nasenspalte auf mechanische Ursachen zurückzuführen ist, auf Amnionstänge, welche sich über das Nasenfeld herüberspannen und in dem eigenthümlichen Faltungsprocesse desselben ausserordentlich günstige Bedingungen finden für Zwischenlagerung und Verwachsung.

Von den bisher bekannten Fällen ist zunächst der schon bei den mittleren Nasenspalten erwähnte Fall von Leuckart (Fig. 31) zu erwähnen, da sich bei ihm die mittlere Nasenspalte complicirte mit einer seitlichen. Die rechte Seite ist normal ausgebildet, die linke Nasenhöhle ist gespalten. Die linke Augenhöhle ist gegen die Nasenhöhle geschlossen, dabei aber regelwidrig zu weit nach links und aussen gerückt, so dass das Auge dieser Seite dem Rudiment des linken Ohres um ein Bemerkbares näher

1) Ausserdem hat v. Langenbeck auf dem 13. Congress der Deutschen Gesellschaft f. Chirurgie Zeichnungen von Fällen vorgelegt, welche nicht genauer publicirt zu sein scheinen, in denen das Nasenloch nicht geschlossen war.

steht als das rechte Auge der rechten Ohröffnung. Jenes linke Auge ist nicht gehörig ausgebildet, atrophisch oder mehr rudimentär vorhanden, die Augenlider, insbesondere das obere, vollkommen entwickelt. Das linke Ohr ist nur durch einen einfachen, warzenartigen Vorsprung, hinter dem die Ohrmündung zu sehen ist, angedeutet. Oberlippe und Gaumen links breit gespalten, rechts eine unvollkommene Spalte zwischen Ober- und Zwischenkiefer. Mediane Spalte der Nase und des weichen Gaumens. Den kleinsten Theil des linken Nasenflügels sieht man rechts an der inneren Hälfte der linken Oberlippe, den grösseren Theil links über der äusseren Hälfte der linken Oberlippe, und beide klaffen 13 Linien auseinander. Die Muscheln der linken Nasenhälfte sind, links an die Wandung der Spalte gedrängt, vorhanden. Nach dem Anfühlen scheint das linke Stirnbein nicht vorhanden zu sein.

Madelung: Abbildung eines 20jährigen Menschen; dreieckiger Defect mitten durch den knorpeligen Nasenflügel. Keine sonstige Bildungsanomalie.

Angerer-Kindler. Das Kind war im Alter von 4 1/3 Monaten gestorben. Schräge Spalte durch die linke Nasenhälfte, unten am Nasenloch beginnend, nach oben 5 Mm. über der Höhe der Augenspalte endigend, vom inneren Augenwinkel durch eine 2 Cm. breite Hautbrücke getrennt. Das linke Nasenbein fehlt, das rechte ist vorhanden. Grosser Defect im Bereiche des Stirnbeines, hauptsächlich das linke betreffend; derselbe ist ausgefüllt durch eine derbe fibröse Membran, in deren Medianlinie ein ungefähr bohnengrosses, eiförmiges Knochenstück eingelagert ist. Dura normal, an der Stelle des Defectes nicht mit der Pia verwachsen. Zwischen der 2. und 3. Stirnwindung eine fast 4 Cm. lange, 2—3 Mm. breite strangförmige Verdickung, welche den weichen Hirnhäuten angehört. Durchschneidet man diesen Strang, so sieht man ein deutliches Lumen, das für eine Federspule ganz bequem durchgängig ist. Dieses Lumen endigt blind. (Der Defect am Stirnbein in diesem Falle hat ausserordentliche Aehnlichkeit mit dem des Witzel'schen Falles von medianer Nasenspalte.)

Ueber den Salzer'schen Fall ist bereits oben S. 242 berichtet.

Landow. Kind von 5 Wochen, rechte Nasenhälfte vollkommen entwickelt, die linke fehlt. Die erstere erscheint an ihrer Wurzel plattgedrückt, ihre mediale Wand ist auf der Aussenseite mit normaler Haut bekleidet und läuft nach der Oberlippe zu in 2 Schenkel aus, welche eine seichte Furche zwischen sich lassen. An Stelle der linken Nasenhälfte besteht ein etwa 1 1/2 Cm. langer und 3/4 Cm. im Durchmesser haltender, rings mit Haut bedeckter, rüsselförmiger Körper. Derselbe sitzt zwischen einem Augenwinkel und der Nasenwurzel auf und hat an seinem unteren Ende eine Oeffnung, durch welche man in einen mit Schleimhaut ausgekleideten Kanal gelangt, welcher unten einen Durchmesser von fast 1/2 Cm. besitzt und, sich nach oben verjüngend, den Rüssel in seiner ganzen Länge durchzieht. Daneben befindet sich linkerseits ein Kolobom des unteren Lides in der Nähe des Augenwinkels.

Der Rüssel wurde operativ entfernt, es hinterblieb eine etwas Schleim resecirende Fistel. Bei einer 4 Jahre später vorgenommenen Untersuchung fand Landow die Nasenbeine beiderseits vorhanden, nur bildete das

linke mit seinem lateralen und dem medialen Rande des angrenzenden Nasenfortsatzes des Oberkiefers eine kleine, rundliche Oeffnung für den Durchtritt der Fistel.

Landow deutet diesen interesanten Fall so, dass zur Bildung des Rüssels das für die seitliche Nasenwand und den Flügel bestimmte Material, also im wesentlichen der seitliche Nasenfortsatz verwandt ist; da dieser nur an seinem oberen Ende fixirt, im Uebrigen aber nirgends mit den benachbarten Theilen verwachsen war, so muss die Vereinigung zwischen seitlichem Nasen- und linkem Oberkieferfortsatz ausgeblieben sein, und der erstere sich vor den letzteren geschoben haben. Der Defect zwischen Oberkiefer- und mittlerem Nasenfortsatz wurde dann von dem Oberkieferfortsatz überbrückt und hinterblieb nur das Kolobom des unteren Augenlides als Andeutung davon.

v. Bramann (Fig. 8). 4 Tage altes atrophisches Kind; aus dem linken Nasenloch hing ein nicht ganz bohnengrosser Tumor heraus, der birnenförmig über der Oberlippe lag, mit seinem konischen Stiel in das Nasenloch eintrat, um hier in den Rand des Nasenflügels überzugehen. Der letztere war deutlich verkürzt und zeigte einen etwa dreieckigen Defect, dessen Basis dem freien Rande des Nasenflügels entsprach, während er mit der Spitze bis zur halben Höhe der knorpeligen Nase hinaufhinaufreichte. An dieser Stelle inserirte der Tumor mit einem Stiele, der noch vor dem unteren Rande der knöchernen Nase vollends in den Nasenflügel überging. Der Tumor war im unteren Theile von etwas blasser Haut, von Nasenschleimheit im oberen Theile bedeckt und fühlte sich weich, nicht fluctuirend an. Eine Hernia cerebri, sowie ein Dermoid konnten ausgeschlossen werden.

Der Fall, welchen ich in den letzten 1½ Jahren beobachten konnte, war folgender:

Uneheliches Kind, zuerst im Alter von 4 Monaten wegen allgemeiner Ernährungsstörungen u. s. w. aufgenommen. Die Angaben der Pflegemutter sind wenig zuverlässig, es soll längere Zeit eiterähnlicher Nasenfluss bestanden haben; der Vater des Kindes sei syphilitisch gewesen. Ob die Nasendeformität von Geburt an bestand oder später entstand, ist nicht sicher zu ermitteln. Der linke Nasenflügel ist genau in seiner Mitte durch eine strichförmige Furche tief eingeschnitten; dieselbe beginnt am freien Rande des Nasenflügels, reicht bis zur knöchernen Nase und hat eine schräge Richtung. Gleicht man die Furche durch Anheben des Nasenflügels von innen heraus, was leicht gelingt, so fühlt man einen unter ihr liegenden Knorpeldefect von annähernd dreieckiger Form. Weder die bedeckende Haut, noch die Schleimhaut zeigen Spuren von Narben. Lippen, Gaumen und Augenlider normal. Keine Zeichen von Lues am ganzen Körper.

Da die Entstellung eine recht augenfällige war, so habe ich, als das Kind ein Jahr später in kräftigerer Verfassung von Neuem zur Aufnahme kam, in folgender Weise operirt: Durch einen T-Schnitt wurde die die Furche überziehende dünne Haut lospräparirt, dann aus dem linken Ohrknorpel ein keilförmiges Stückchen excidirt und unter die Hauttasche in den Knorpeldefect des Nasenflügels hineingeschoben, gewissermaassen „oculirt". Obwohl an dem einen Wundwinkel eine kleine Strecke

der dünnen Haut nekrotisch wurde, so dass eine kleine Knorpelecke einige Zeit frei lag, ist doch das ganze Stück tadellos eingeheilt und ich konnte mich noch mehrere Monate später überzeugen, dass der Nasenflügel nicht wieder eingesunken, und der Wulst des überpflanzten Knorpels noch völlig unverändert war. Wir haben uns neuerdings bemüht, das Kind wieder ausfindig zu machen, aber es war zu einer anderen Pflegemutter gebracht worden, deren Adresse nicht richtig zu erhalten war.

Ich gebe zu, dass die Deutung dieses Falles als seitliche Nasenspalte durchaus nicht einwandfrei ist; ich habe wegen der vorausgegangenen Eiterung anfangs selbst geglaubt, dass es sich um eine durch Lues bedingte narbige Einziehung des Nasenflügels handle. Aber die Abwesenheit von Narben in der Umgebung der Furche, die leichte Möglichkeit, die Furche auszugleichen, macht mir die Annahme eines angeborenen Defectes wahrscheinlicher, und ich glaubte ihn umsomehr erwähnen zu sollen, als die gelungene Knorpelüberpflanzung ein gewisses Interesse verdient. Ohne auf das Thema der Knorpeltransplantation, das dieser Arbeit völlig fern liegt, näher einzugehen, will ich nur hinweisen auf die zahlreichen experimentellen Untersuchungen von Gies, Barth, Hildebrand, A. Schmidt, Helferich a. A., welche sich mit dem Schicksal ausgesprengter Knochen-Knorpelstücke in Gelenkhöhlen oder Ueberpflanzung solcher in die Bauchdecken (Schmidt) oder Transplantation, bezw. Replantation von Epiphysenknorpeln (Helferich) beschäftigen. Es geht daraus übereinstimmend hervor, dass Knorpelstücke in anderen Geweben einheilen und zunächst ihre Vitalität behalten. Barth wird, wie er mir brieflich mitzutheilen die Güte hatte, in einer im Druck befindlichen Arbeit auf diese Frage näher eingehen; nach seiner Ansicht ist es bis jetzt nicht gelungen, solche ausgesprengte Knorpelstücke länger als etwa 6 Monate im Gelenk zu erhalten; später waren sie immer resorbirt. Es ist mir nicht bekannt, ob in ähnlicher Weise, wie in meinem Falle, Knorpelüberpflanzungen vom Ohr in die Nase anderweit versucht worden sind. Der Erfolg spricht gewiss zu Gunsten dieses Versuches, für den eine Gelegenheit sich freilich selten bieten wird, der sich aber wohl auf manche plastische Operation an der Nase übertragen liesse. Dass das überpflanzte Knorpelstück in meinem Falle durch Resorption allmählich schwinden wird, ist mir sehr unwahrscheinlich, weil es sich innerhalb mehrerer Monate gar nicht verändert hat.

Literatur.

Ahlfeld, Die Missbildungen des Menschen.

v. Ammon, Die angeborenen chirurgischen Krankheiten des Menschen.

Angerer, 18. Congress der Deutschen Gesellschaft für Chirurgie. 1889.

Arnold, Ein Fall von angeborenem lipomatösen Teratom der Stirngegend. Virchow's Archiv. Bd. XLIII. S. 181.

Derselbe, Ein Fall von congenitalem, zusammengesetzten Lipom der Zunge und des Pharynx mit Perforation in die Schädelhöhle. Virchow's Archiv. Bd. L. S. 482.

Derselbe, Ueber behaarte Polypen der Rachenmundhöhle und deren Stellung zu den Teratomen. Virchow's Archiv. Bd. CXI. S. 176.

A. Barth, 25. Congress der Deutschen Ges. f. Chirurgie. 1896. I. S. 31.

Beely, Gerhard's Handbuch der Kinderkrankheiten. Bd. VI. S. 91.

van Beneden, Recherches sur la formation des annexe sfoetales chez les mammifères. Gand 1884.

v. Bergmann, Die chirurgische Behandlung der Hirnkrankheiten. 1889. S. 10

Bidalot, Observations de variétés rares de bec-de-lièvre. Thèse de Strasbourg 1867.

v. Bramann, Ueber die Dermoide der Nase. Arch. f. klin. Chir. Bd. XL. S. 101.

Broca, Gaz. des hôpit. 1862. No. 32.

Engel, Prager Vierteljahrsschr. 1864. Bd. LXXXII. S. 115.

Förster, Atlas der Missbildungen.

Gies, Deutsche Zeitschr. f. Chirurgie. Bd. XVII. S 340.

Helferich, Zur Biologie wachsender Röhrenknochen. 23. Congr. der Deutschen Ges. f. Chir. II. S. 519.

Hildebrand, Experimentelle Beiträge zur Lehre von den freien Gelenkkörpern. Deutsche Zeitschr. f. Chirurgie. Bd. XLII. S. 292.

Hoppe, Med. Zeitung des Ver. f. Heilkunde in Preussen. 1859. S. 164.

Kindler, Linksseitige Nasenspalte verbunden mit Defect des Stirnbeines. Inaug.-Diss. Münch. 1889.

Kundrat, K. k. Gesellsch. der Aerzte. Wien 1887. 28. Januar.

Landow, Ueber einen seltenen Fall von Missbildung der Nase u. s. w. Deutsche Zeitschr. f. Chir. Bd. XXX. S. 544.

Leuckart, Untersuchungen über das Zwischenkieferbein des Menschen. Stuttgart 1840.

Liebrecht, Observation d'un cas de difformité congénitale du nez. Journ. de méd. de Bruxelles. 1877.

Madelung, Arch. f. klin. Chir. Bd. XXXVII. S. 271.

Morian, Ueber die schräge Gesichtsspalte. Arch. f. klin. Chir. Bd. XXXV. S. 245.

Nasse, Zwei Fälle von angeborener medianer Spaltung der Nase. Arch. f. klin. Chir. Bd. XLIX. S. 767.

v. Recklinghausen, Spina bifida occulta etc. Virchow's Arch. Bd. CV. S. 243.

Salzer, Zur Casuistik der Geschwülste am Kopfe. Arch. f. klin. Chir. Bd. XXXIII. S. 134.

A. Schmidt, 25. Congr. der deutschen Ges. f. Chir. 1896. I. S. 35.

Trendelenburg, Deutsche Chirurgie. Lieferung 33.

Thomas, Gaz. du hôp. 1873.

Witzel, Ueber die angeborene mediane Spaltung der oberen Gesichtshälfte. Arch. f. klin. Chir. Bd. XXVII. S. 693.

XI.

Aus dem alten allgemeinen Krankenhause Hamburg-St.-Georg.

Eine Modification der Schede'schen Thoraxplastik bei Totalempyemen.

Von

Dr. Paul Sudeck,
Secundärarzt der chirurgischen Abtheilung.

(Mit 2 Abbildungen.)

Die Gelegenheit zur Ausführung einer Thoraxplastik gab mir ein 22jähriger Patient, der im Anschluss an eine perforirende Schussverletzung in der Herzgegend 3 Monate lang auf einem Dampfer ohne ärztliche Hülfe an einem Empyem der linken Pleurahöhle und Pericarditis gelitten hatte. Gleich nach seiner Aufnahme in das alte allgemeine Krankenhaus wurde ihm eine Rippe resecirt und eine grosse Menge Eiter entleert. Die Lunge dehnte sich jedoch begreiflicher Weise nicht wieder aus, und der Patient behielt einen totalen Pneumothorax. Nachdem weitere 4 Monate verstrichen waren, hatten sich die Rippen aneinander gelegt, und es war ein weiterer Fortschritt der Spontanheilung nicht mehr zu erwarten.

Angesichts der vollständigen Retraction der Lunge war von einfacher subperiostaler Resection der Rippen (sog. Estlander'sche Operation) kein ausreichender Erfolg zu hoffen, und ich entschloss mich, die Schede'sche Thoraxplastik auszuführen.

Der Patient, der schon vor der Operation wiederholt am heftigen Delirium cordis mit starker Dyspnoe gelitten hatte, starb leider 1½ Tage nach der Operation. Bei der Section fand man eine offenbar von der Schussverletzung herrührende tiefe Narbe in der Wand des linken Ventrikels und eine obliterirende Pericarditis, so dass das Herz in seiner Leistungsfähigkeit stark beeinträchtigt war. Vielleicht ist der letale Ausgang auch deswegen so rasch eingetreten, weil ich einen Theil der Wundhöhle mit Jodoformgaze tamponirt hatte.

Trotzdem ich also eine Heilung nicht aufzuweisen habe, glaube ich doch den Fall mittheilen zu sollen, da ich eine Modification des Schede'schen Verfahrens angewendet habe, deren Vortheile mir einleuchtend zu sein scheinen.

Die Thoraxplastik bei Totalempyemen gestaltet sich nach Schede's[1]) Vorschrift folgendermaassen:

„Man macht einen Lappenschnitt vom äusseren Rande des M. pectoralis major in der Höhe der 4. Rippe bogenförmig nach abwärts, bis er die unterste Stelle des Cavum pleurae erreicht. Dann steigt er im Bogen aufwärts und läuft an der medialen Seite der Scapula, die unterdessen durch den stark über die Brust hertübergezogenen Arm möglichst aus dem Wege gezogen wird, nach oben. Dann wird dieser nach oben gestielte Lappen gelöst und die ganze Brustwand bis zur 2. Rippe incl. resecirt. Und nun muss man versuchen, die Thoraxhöhle, die nun eine flache muldenförmige Gestalt angenommen hat, mit dem Hautmuskellappen zu bedecken. Die grössten Schwierigkeiten macht dabei die oberste Kuppe des Pleuraramus, wo dann auch gewöhnlich die Ausfüllung nicht ganz gelingt, und eine noch länger dauernde fistulöse Eiterung bestehen zu bleiben pflegt, bis auch diese, da ja wenigstens von einer Seite bewegliche Weichtheile hinein bezogen werden können, versiegt."

Bei der Ausführung der Thoraxplastik hat man es in der Regel mit sehr geschwächten, meist tuberculösen Individuen zu thun, die dem recht bedeutenden Eingriff oft nicht mehr gewachsen sind. Es muss deshalb das Streben darauf gerichtet sein, die Operation so wenig eingreifend wie möglich zu machen und sie möglichst in mehrere Theile zu zerlegen.

Ich führte die Operation in folgender Weise aus.

Der erste Schnitt begann ungefähr am Knorpelansatz der 4. Rippe und verlief horizontal noch hinten über den unteren Scapulawinkel bis dicht an die Wirbelsäule. Parallel zu diesem Schnitt wurde ein zweiter gelegt in der Höhe der untersten Stelle der Empyemhöhle. Diese beiden Schnitte wurden in der mittleren Axillarlinie mit einander verbunden, so dass die Figur eines H entstand. Die so gebildeten beiden vorn und hinten gestielten thürflügelartigen Lappen wurden nach vorn und hinten von der Thoraxwand abpräparirt. Jetzt begann die Resection der Rippen von der 10. bis 3. einschliesslich, dann wurden die Weichtheile der Thoraxwand mit-

1) Die Behandlung der Empyeme. Verhandlungen des Congresses für innere Medicin. IX. Congress. 1890. S. 19.

sammt der costalen Pleuraschwarte in der ganzen Ausdehnung der Höhle bis zur 2. Rippe hinauf entfernt. Trotzdem die beiden Hautlappen ziemlich stark schrumpften, konnte man doch fast die ganze frei gelegte Pleurafläche damit bedecken. Weil nämlich die Wölbung der Brustwand wegfiel, wurde so viel Haut gewonnen, dass man die Lappen neben einander legen konnte. Vergl. Fig. 1, die genau nach einer post mortem aufgenommenen Photographie gezeichnet ist. Situation der Lappen und Tamponade der Wundfläche.

Fig. 1.

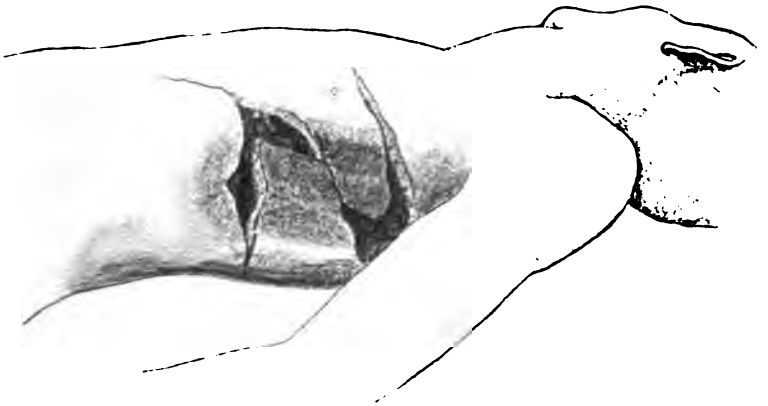

Die Lappen werden durch die Tamponade angedrückt und die noch ungedeckten Partien haben völlig offenen Abfluss.

In einer 2. Sitzung soll die Zwerchfellfläche entweder durch Hautlappen vom Bauche her oder durch Transplantationen gedeckt werden.

Der weitere Plan der Operation ging nun dahin, in einer dritten Sitzung die noch ungedeckte trichterförmige Einsenkung der costalen Lungenspitzenpleura (also von der 2. Rippe aufwärts) mit gestielten Lappen von der Brusthaut zu decken. Man kann etwa die Axillarfläche durch einen dreieckigen Lappen, der in der Achselhöhle gestielt ist (Fig. 2), die Vorderfläche und einen Theil der Hinterfläche mit einem grossen Lappen, der zum grössten Theil von der rechten Brustseite genommen wird, decken. Nach Leichenversuchen, die ich anstellte, glaube ich, dass es gelingen wird, diese Fläche auch ohne Resection der 2. Rippe zu bedecken. Sollte dieser Versuch im gegebenen Falle nicht rathsam erscheinen, kann man die 2. Rippe noch reseciren, und die Deckung wird dann auf keine grossen Schwierigkeiten stossen.

Was mich nun veranlasst hat, auf diese Weise von der Schede-schen Vorschrift abzuweichen, war folgende Ueberlegung:

1. Man kann zwischen den einzelnen Sitzungen beliebig lange Zeit verstreichen lassen, bis die unteren Partien völlig ausgeheilt sind. (Das Princip der Theilung der Operation in mehrere Abschnitte ist auch schon von Kümmell[1]) ausgesprochen und befolgt, jedoch

Fig. 2.

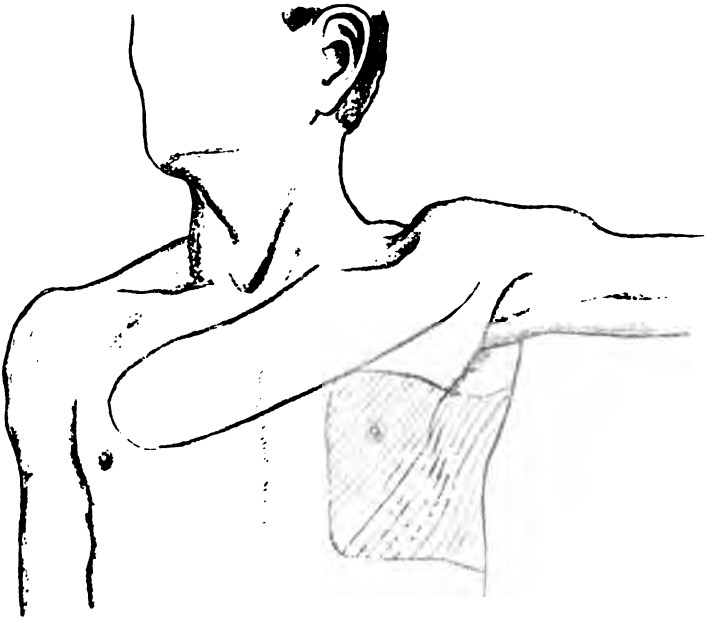

lässt sich dieses nur unvollkommen erreichen, wenn man nach Schede's Methode einen einzigen grossen Lappen bildet.)

2. Ich glaube, dass es gelingen wird, die 2. Rippe zu erhalten, was eine geringere Entstellung verursachen würde, und für die Function des Armes sicher von Bedeutung ist.

3. Man vermeidet die Hauptschwierigkeit des Schede'schen Verfahrens, die nach Schede's eigener Aeusserung darin besteht, die Basis des ungeheuer grossen Lappens der trichterförmigen Einsenkung des Lungenspitzenpleura überall gut anzulegen. Wenn man hierzu mehrere kleine Lappen verwendet, wird man diese Partie genauer und ohne Retention von Secret und Höhlenbildung austapeziren können.

1) Deutsche medicinische Wochenschr. 1897.

Aus einer im Mai 1897 veröffentlichten Dissertation von Bowenter[1]) aus der Greifswalder Klinik, die mir erst nach Abfassung dieser Arbeit zu Gesicht gekommen ist, geht hervor, dass Helferich den oben beschriebenen Thürflügellappen schon vor Jahren in genau derselben Weise bei Empyemen, die nur den unteren Theil der Pleurahöhle betrafen, gemacht hat. Wenn dieser Schnitt also schon bei diesen Fällen sich als praktisch erwiesen hat, so scheint er mir, gerade mit Rücksicht auf die spätere Deckung der Lungenspitzenpleura, erst recht empfehlenswerth zu sein.

Helferich wendet ein Verfahren an, das geeignet erscheint, die Dauer der Operation abzukürzen. Er durchschneidet nämlich die ganze Thoraxwand nach Ablösung der Haut auf einmal mittelst einer passenden Säge (Stichsäge, grosse Bogensäge, Gigli'sche Säge) ohne vorhergehende subperiostale Resection der Rippen.

1) Ueber Thoraxplastik.

XII.

Kleinere Mittheilungen.

1.

Aus der chirurgischen Abtheilung des Altonaer Krankenhauses (Oberarzt Prof. Dr. Krause).

Ein Fall von Appendicitis perforativa im inguinalen Bruchsack. Operation. Heilung.

Von

Dr. Heinrich Gross,

Assistenzarzt.

(Mit 1 Abbildung.)

Folgender Fall von Appendicitis perforativa kam im Verlauf des vorigen Wintersemesters zur Beobachtung. Die Eigenart seines klinisch-anatomischen Bildes, wie der Aetiologie dürfte die Veröffentlichung rechtfertigen.

Der 41jährige Cigarren-Arbeiter Carl Struss aus Bahrenfeld wurde am 10. November 1896 ins Krankenhaus aufgenommen.

Die Anamnese ergab: Seit frühester Jugend leidet Patient an einem hochgradigen Buckel (Kypho-Scoliosis sinistro-convexa dorsalis mit compensatorischer Verkrümmung der Lendenwirbelsäule). Vor 26 Jahren zog sich Patient einen rechtsseitigen Leistenbruch zu, der seitdem durch ein Bruchband zurückgehalten wird. Nach Ablegen des Letzteren ist der Bruch öfter vorgetreten, jedesmal bis in das Scrotum; die Reposition war immer leicht und erfolgte unter Gurren.

Ende August v. J. acquirirte Patient Gonorrhoe. 10 Tage vor der Aufnahme, bei nur noch spärlichem Ausfluss aus der Harnröhre, trat plötzlich eine Anschwellung des rechten Hodens ein. Im Anschluss hieran soll sich innerhalb der nächsten 3 Tage eine leichte, sehr schmerzhafte Vorwölbung der rechten Leistenbeuge entwickelt haben. Patient fühlte selbst einen Strang, der sich durch den Leistenkanal zum Hoden hinzog. Der behandelnde Arzt constatirte Nebenhoden mit Samenstrangentzündung und überwies den Patienten nach kurzer Behandlung dem Krankenhause.

Seit Eintritt der Nebenhodenentzündung, die zum sofortigen Ablegen des Bruchbandes zwang, ist der Bruch nicht wieder hervorgetreten.

10. November 1896. Aufnahme. Der Befund ergab: Die Gonorrhoe der Harnröhre ist fast verheilt; nur Morgens findet sich geringer seröser

Ausfluss mit spärlichen Gonokokken. — Rechterseits besteht starke, typische Schwellung des Nebenhodens und Vorwölbung der Inguinalbeuge. Letztere wird bedingt durch den Samenstrang, der in seinem ganzen Verlaufe durch den Leistenkanal bis zum Nebenhoden als daumendicker Strang sich verfolgen lässt. Vas deferens ist in ihm nicht abzugrenzen; nur etwas oberhalb des Nebenhodenkopfes ist es undeutlich von Bleistiftdicke durchzufühlen.

Das Vorhandensein einer Hernie ist nicht nachzuweisen; soweit die Schmerzhaftigkeit eine Palpation des inneren Leistenringes erlaubt, ist dieser zum grössten Theil durch den Samenstrang ausgefüllt. Vorstoss einer Darmschlinge beim Husten ist nicht zu fühlen.

Temperatur 39,5°.

Diagnose: Epididymitis und Funiculitis gonorrhoica.

12. December 1896. Patient wird auf Wunsch entlassen. Die Schwellung des Nebenhodens ist seit dem 20. November 1896 ganz zurückgegangen; Patient ist seitdem fieberfrei.

Entlassungsbefund: Hoden, wie Nebenhoden sind von normaler Grösse, nur am Kopfe des letzteren fällt eine bohnengrosse, auf Druck schmerzhafte Verdickung auf. Unmittelbar hinter diesem Knoten fühlt man das Vas deferens noch leicht verdickt, weiter nach oben verliert es sich in den Samenstrang, dessen Schwellung ebenfalls zurückgegangen ist, auch äusserlich nur wenig als Vorwölbung der Inguinalbeuge hervortritt, aber immerhin noch dem Umfange eines kleinen Fingers entspricht. — Der Ausfluss aus der Harnröhre hat seit einigen Tagen ganz aufgehört.

Am 28. December 1896 erfolgte die Wiederaufnahme. Patient hatte sofort nach der Entlassung die Arbeit wieder aufgenommen. Die Schwellung des Samenstranges war, wie er angiebt, noch mehr zurückgegangen. Nach 8 Tagen hatte er sein Bruchband wieder angelegt und es trotz heftigster Schmerzen mehrere Stunden getragen. Schon an demselben Abend war unter Fieber und grosser Schmerzhaftigkeit eine stärkere Schwellung der Samenstranggegend eingetreten, die in den nächsten Tagen zunahm. Der Arzt stellte die Diagnose auf „Samenstranggeschwulst" und veranlasste die Wiederaufnahme des Patienten ins Krankenhaus behufs Operation.

Bei der 2. Aufnahme fällt die wulstförmige Vorwölbung der rechten Inguinal- und oberen Scrotalgegend auf: Vom inneren Leistenring an verläuft ein zweifingerdicker Strang von derber Consistenz durch den Leistenkanal bis unmittelbar zum Hoden. Eine Fortsetzung über den inneren Leistenring hinaus, ins Abdomen, ist nicht nachzuweisen. Im Scrotum lässt sich nur der Hoden palpiren; er scheint von normaler Grösse und Form und ist auf Druck nicht schmerzhaft. Der Nebenhoden ist in dem geschwulstartigen Strang nicht abzugrenzen; die frühere knotenförmige Verdickung am Kopf lässt sich nicht mehr fühlen. Jedoch ist hier die Haut intensiv geröthet, ebenso wie über dem untersten Drittel des Leistenkanales, und leicht mit der Unterlage verwachsen.

Die Temperaturen schwankten in der nächsten Beobachtungszeit zwischen 37,8 und 39,8°.

Schon bei der 1. Entlassung, am 12. December 1896, hatte die am Kopfe des Nebenhodens restirende, knotenförmige Verdickung, wie

die Hartnäckigkeit der Schwellung des Samenstranges mit dem Vas deferens an eine Complication der gonorrhoischen Entzündung, vielleicht mit Tuberkulose, denken lassen. Patient war deshalb angewiesen worden, zur weiteren Beobachtung sich von Zeit zu Zeit in der Poliklinik wieder vorzustellen.

Das jetzige Bild machte die Diagnose: Tuberkulose wahrscheinlich. Der ganze Habitus des kleinen schmächtigen Mannes sprach auch für diese Annahme; zudem ergab die Auscultation über dem 2. und 3. linken Intercostalraum verschärftes Vesiculäratmen, bei trockenem Husten. Die Untersuchung des Urins fiel negativ aus, die Palpation der Prostata und der Samenbläschen wies weder Vergrösserung, noch Schmerzhaftigkeit der beiden Organe nach.

Operation am 8. Januar 1897. 8 Cm. langer Schnitt entsprechend der Länge des Samenstranges innerhalb des Leistenkanales bis auf die Tunica vaginalis communis. Stumpfe Blosslegung derselben in ganzer Ausdehnung, worauf Hoden und Samenstrang aus ihrem Bette ausgeschält werden. Der Samenstrangtumor zeigt bei derber Consistenz (besonders in seiner oberen Hälfte) gleichmässige Oberfläche, wie Umfang bis zum Hoden. Dieser sitzt dem voluminösen Strange unmittelbar auf, ist dabei nach aussen und hinten gelagert; die Form des Nebenhodens lässt sich nicht abtasten.

Die Loslösung der fest verwachsenen und leicht verdickten Tunica von dem eingehüllten Samenstrang gelingt erst, nachdem sie unterhalb des inneren Leistenringes quer eingeschnitten wird. Beim Versuch, sie von diesem Schnitt aus nach unten zu präpariren, quillt aus der Tiefe des Samenstranges, in der Höhe des äusseren Leistenringes, ein halber Fingerhut voll eitrig zerfallener Granulationsmasse hervor. Da, wo der Samenstrang frei gelegt ist, zeigt er eine auffallend schwielige Oberfläche.

Der innere Leistenring, der fest mit dem Samenstrang verwachsen ist, wird nach Verlängerung der Incisionswunde oben eröffnet. Das schwartig verdickte Gewebe des Leistenringes wird mühsam vom Samenstrang, der hier eine deutliche Schnürfurche aufweist, abgelöst. Oberhalb des Leistenringes glaubt man jetzt durch die bedeckenden Weichtheile die abdominale Fortsetzung des Stranges, den Anfang seines Descensus ins kleine Becken zu fühlen. Die Hautincision wird weiter nach oben, bis über die Spina superior verlängert, und die Wundränder werden auseinander gezogen. Es wird nunmehr behufs Orientirung und weiterer Isolirung des Stranges mit dem Finger vorgegangen. Hierbei wird jedoch oben das Peritoneum eröffnet; die vermeintliche abdominale Fortsetzung der Samenstranggeschwulst wölbt sich vor und erweist sich als das Coecum, das nach aussen drängt, mit ihm die einmündende Dünndarmschlinge. Das Coecum reicht bis zum inneren Leistenring; die erwähnte Schnürfurche entspricht seiner Verwachsung mit ihm.

Der Processus vermiformis, nach dem gesucht wird, kommt zum Vorschein, als das Coecum von seiner Verwachsung mit dem inneren Leistenring gelöst wird: sein centrales Ende liegt im Leistenring, und die weitere völlige Lösung der Coecumkuppe ergiebt, dass er gänzlich in den Leistenkanal verlagert und hier fest verwachsen ist. Daher wird er

an seiner Basis vom Coecum abgetrennt, die coecale Oeffnung in der üblichen Weise (Unterbindung, Uebernähung) versorgt.

Die nähere Untersuchung des „Samenstrangtumors" ergiebt, dass dieser von dem vorgefallenen Wurmfortsatz und einer reichlich ½ Cm. dicken, derben Schwiele gebildet wird, die ihn nach allen Richtungen hin umgiebt. Inmitten dieser Schwiele, im hinteren Theil derselben, liegt der Samenstrang, ganz fest und untrennbar, eingebettet. Die Schwiele zieht sich bis zum Hoden, den sie in seinem hinteren Abschnitt umgreift, so dass der Nebenhoden ganz von ihr eingeschlossen ist.

Bei der Einführung einer Sonde in den Appendix kommt diese zum Vorschein an der Stelle, wo sich bei der Präparation der Tunica communis Granulationseiter entleerte. Hier liegt eine typische Perforation des Wurmfortsatzes vor, wie wir sie bei der Perityphlitis zu sehen gewohnt sind, und zwar an der Grenze zwischen seinem mittleren und unteren Drittel. Der Appendix wird in seiner ganzen Länge aufgeschnitten; er reicht bis zum Nebenhoden und ist hier besonders fest in der Schwiele eingebettet. In seiner hinteren Wandung, nach dem Samenstrange, findet sich eine 2. Perforation, die der ersteren direct gegenüber liegt. — Die Mucosa zeigt leichte Röthung und Schwellung. Die ganze Wandung ist in ihren sämmtlichen Schichten (besonders Serosa) verdickt und derb, im Lumen ist kein Inhalt (weder Koth, noch Schleim).

Vas deferens wird durch Scheerenschnitt freigelegt; es ist nicht verdickt und anscheinend gesund. Da aber eine Lösung des Samenstranges mit Erhaltung der Gefässe aus seinem schwieligen Bett nicht möglich ist, wird die Castration vorgenommen.

Der Darm wird ins Abdomen zurückgelagert. Die Bruchpforte wird der Sicherheit wegen durch ein Drainrohr offen gehalten und die Operationswunde provisorisch durch einige Nähte geschlossen.

12. Januar 1897. Am ersten Abend nach der Operation stieg die Temperatur bis 38,5°; seitdem ist der Kranke fieberfrei und befindet sich wohl. Am 2. Tage nach der Operation erfolgte spontan Stuhlentleerung ohne Schmerzen.

Da das Aussehen der Wunde durchaus gut ist, wird das Drainrohr entfernt; die ganze Bruchpforte und der Leistenkanal werden durch eine grosse Anzahl etagenförmig angelegter Seidenknopfnähte verschlossen. Darüber wird die Hautwunde exact genäht.

23. Februar 1897. Der Kranke wird geheilt entlassen. An der Stelle des Operationsfeldes fühlt man einen dicken, wulstförmigen Narbenstrang.

Die beigefügte, nach einem Photogramm hergestellte Zeichnung illustrirt die anatomischen Verhältnisse; sie ist 14 Tage nach der Operation aufgenommen, das Präparat in Formalin gehärtet und geschrumpft.

Betrachten wir in kurzem Rückblick die eigenartige Entstehung und Entwicklung des vorliegenden Falles.

Die Anamnese ergiebt, dass der Kranke seit 26 Jahren einen ausgesprochenen Leistenbruch hatte, der leicht reponirt und durch ein Bruchband zurückgehalten wurde. Als die acute Entzündung des Samenstranges und des Nebenhodens einsetzte, ist bei der sofort eingenommenen Bettruhe der Bruch in die Bruchhöhle zurückgebracht worden oder nicht wieder

hervorgetreten, nachdem das Bruchband abgelegt war. Dagegen ist offenbar der Wurmfortsatz in den Bruchsack vorgefallen, bezw. bei einer Reposition des eigentlichen Bruches zurückgeblieben.

Die Entzündung des Vas deferens und des interstitiellen Gewebes des Samenstranges theilte sich dem Wurmfortsatz und seinem Bette, dem Bruchsack, mit und führte zu einer entzündlichen Schwellung dieser Theile. Die Bruchpforte wurde dadurch verschlossen.

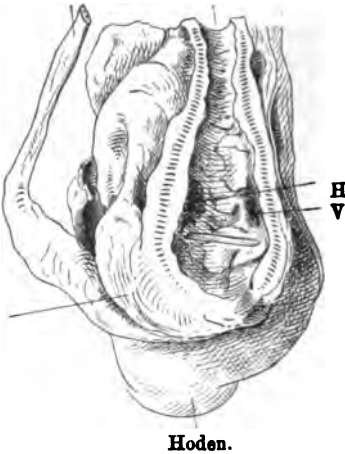

Abbildung des Präparates nach vorgenommener Eröffnung des Wurmfortsatzes (nach einer Photographie). 3/5 der natürlichen Grösse.

Die Entzündung des Bruchsackes, wie des Appendix äusserte sich im weiteren Verlaufe in der Production von neuem Gewebe, der Neigung der serösen Häute gemäss, auf einen andauernden, entzündlichen Reiz hin durch Gewebeverdickung und Gewebsneubildung zu reagiren.

Bei der Operation zeigte sich die Wandung des Wurmfortsatzes erheblich verdickt; an Stelle des Bruchsackes fand sich eine derbe Schwiele, die die Gebilde des Leistenkanales, wie des Scrotums mit Ausnahme des unteren Hodenabschnittes umschloss und in sich aufgenommen hatte. Vas deferens und Nebenhoden lassen auch mikroskopisch von einer überstandenen Erkrankung nichts mehr erkennen.

Es ist durchaus anzunehmen, dass nur diese schwartigen Gewebsneubildungen durch die vom Samenstrang mitgetheilte Entzündung hervorgebracht sind. Die weiter sich vorfindenden Veränderungen, die Perforationen des Wurmfortsatzes, die eitrige Granulationsmasse, traten erst später auf, und stehen unserer Ansicht nach im ursächlichen Zusammenhang mit einer 2. Einwirkung rein mechanischer Natur.

Klinisch, wie anatomisch lässt sich diese Annahme durchaus vertreten. 8 Tage nach der 1. Entlassung, wo die Symptome (weitere Abnahme

der noch vorhandenen Schwellung, Aufhören der localen Schmerzen) bereits für einen gewissen Abschluss der Entzündung sprachen, legte Patient sein Bruchband wieder an. Unmittelbar darauf erfolgt eine beträchtliche Zunahme der Schwellung mit den Erscheinungen der acuten Entzündung. Der Druck des Bruchbandes facht den Process von neuem an und führt zur Perforation des Wurmfortsatzes.

Beide Perforationen sind als unmittelbare, directe Folgeerscheinungen dieser rein mechanischen Einwirkung aufzufassen. Sie liegen sich gegenüber, in der vorderen und hinteren Wandung des Wurmfortsatzes, in der Höhe des äusseren Leistenringes, entsprechen dem horizontalen Schambeinast und der Lage der Bruchbandpelotte. Zwischen beiden Resistenzen wurde das unelastische, da fixirte Gewebe des Wurmfortsatzes eingequetscht. Für diese Deutung der Perforationen als reine Druckulcerationen spricht auch durchaus die Natur unserer Appendicitis, die eine Schwellung und Verdickung des ganzen Organes aufweist, aber keine Veränderung der Schleimhaut, die eine spontane Perforation erklären könnte.

Es ist auffällig, dass diese Appendicitis, wie die Entzündung des Bruchsackes von Anfang an ohne jede peritonitische Reizung verliefen.

Eine Entnahme von Granulationseiter aus der oberen Perforationsstelle zu Culturzwecken schien uns im weiteren Verlaufe der Operation, nachdem sich die wahre Natur des vorliegenden Leidens herausgestellt hatte, nicht mehr einwandsfrei und unterblieb deshalb.

Für die gütige Ueberlassung des eigenartigen Falles, der seiner Zeit auf meiner Abtheilung zur Beobachtung kam, spreche ich meinem verehrten Chef Herrn Prof. Krause meinen verbindlichsten Dank aus.

2.

Aus der Greifswalder chirurgischen Klinik (Prof. Helferich).

Ein Fall von Bruchsackruptur durch Trauma.

Von

Dr. P. Sick,

Assistenzarzt.

(Mit 3 Abbildungen.)

Am 27. Juli 1897 liess sich ein 49jähriger Arbeiter in die Klinik aufnehmen und bat, ihn durch die Operation von seinem Bruch zu befreien.

Zur Anamnese gab er an, dass er seit vielen Jahren einen rechtsseitigen Hodenbruch habe, der ihm aber niemals Beschwerden gemacht hätte; deshalb habe er auch kein Bruchband getragen und überhaupt nie ärztliche Hülfe in Anspruch genommen. Anfangs sei der Bruch klein gewesen, dann allmählich gewachsen, seit etwa 10 Jahren habe er dauernd Faustgrösse gehabt. Stets habe er den Bruch leicht zurückbringen können.

Vor 14 Tagen habe er den Versuch gemacht, mit Aufbietung aller Kräfte eine schwere Kiste vom Boden aufzurichten, und habe sich, um die Hände abzulösen, gegen die halb aufgerichtete Kiste mit den Oberschenkeln gestemmt, wobei diese und der Hodensack das ganze Gewicht der mit der Kante etwas zurückfallenden Kiste auffingen. Sofort habe er starken Schmerz in der Bruchgegend gefühlt und habe sich niederlegen müssen. Er bemerkte, dass der Bruch etwa ums Doppelte grösser geworden war, doch gab er Repositionsversuche wegen sehr grosser Schmerzhaftigkeit wieder auf. In den folgenden Tagen habe er sich vergeblich bemüht, den Bruch zurückzubringen, die Schmerzen seien zwar geringer geworden, aber nicht verschwunden, vielmehr habe er von da an stets Beschwerden, Uebelkeit, Reissen, Verdauungsstörungen gehabt; eigentliche Einklemmungserscheinungen scheinen aber nie vorhanden gewesen zu sein, auch sei ihm keine Verfärbung des Hodensackes aufgefallen. Er komme nur, da ihn die bestehenden Beschwerden sehr erheblich an der Arbeit hinderten; von einem Unfall im Sinne des Gesetzes äusserte er nichts und hatte deshalb auch keine Absicht, Ansprüche zu machen.

Die Untersuchung ergab einen Mann von untersetztem, kräftigen Knochenbau, guter Musculatur, wenig Fettpolster. Innere Organe ohne pathologischen Befund.

Das rechte Scrotum ist zu einem Beutel von Kleinkindskopfgrösse ausgedehnt, mässig gespannt, leicht livide gefärbt, ein Theil der Penishaut zur Bedeckung des Tumors mit herübergezogen.

Die Form des Tumors ist im Stehen des Mannes fast kugelig, ohne sichtbare Einschnürungen, im Liegen sackförmig, wenig kleiner, an der Innenseite unten ist der Hode angedeutet. Die Palpation und Auscultation stellt eine Hernia inguinalis externa acquisita fest, der Inhalt ist Darm, der äussere Leistenring ist für 2 Finger bequem durchgängig. Der Bruchsack ist von sehr verschiedener Consistenz, nach hinten sehr derb, gegen vorn sind Darmschlingen leicht durchzupalpiren. Der Versuch, die Hernie im Liegen zu reponiren, wird mehrmals vergeblich ausgeführt. Es geht nur ein Theil des Inhaltes zurück. Deshalb wird eine theilweise Verwachsung desselben mit den Bruchhüllen angenommen.

In den linken äusseren Leistenring lassen sich 2 Fingerkuppen einführen; beim Husten Anschlagen der Intestina.

Am 29. Juli 1897 wurde zur Radicaloperation geschritten, mit der ich von meinem Chef gütigst betraut worden war. Nach Durchschneidung der Haut und Tunica dartos liegt eine dünne Fascie vor, unter welcher die Intestina deutlich vorschimmern. Diese Fascie wird deshalb als Bruchsack angesprochen und damit begonnen, ihn stumpf mit Krüllgaze zu isoliren. Sehr bald reisst aber die ausserordentlich dünne Schicht ein, und es drängen sich mehrere Dünndarmschlingen aus dem Riss. Freie Flüssigkeit ist nicht vorhanden. Nach mühsamer Reposition des Darmes und Präsentation des eröffneten Sackes durch Klemmpincetten sieht man, dass derselbe sich nicht in den Leistenring fortsetzt, sondern vorn oben median an der Symphyse entspringt und sich lateral nach hinten und unten zwischen den Blättern der verschieblichen, bindegeweblichen Hüllen, Bestandtheilen der Tunica vaginalis communis, verliert, ohne dass man ihn bis zu seinem Ansatz, lateral oben in der Gegend des Tuberculum pubicum

am Ligamentum Pouparti verfolgen könnte. Seine Innenfläche ist nicht glatt, serös, sondern die ganze Membran unterscheidet sich in nichts von den leicht blutigen Bindegewebshüllen, welche sich oft in grosser Anzahl vom Bruchsack abziehen lassen.

Von dieser Bindegewebsmembran schalenförmig umschlossen liegt nun nach unten median der von seiner Tunica vaginalis bekleidete Hoden, während der grösste Theil des Raumes nach oben lateral durch den durchaus charakteristischen, eigentlichen Bruchsack ausgefüllt ist. An seiner Rückseite zieht der Samenstrang nach oben, dessen einzelne Bestandtheile etwas auseinandergedrängt sind (Vas deferens weit nach hinten und medial verlagert). An der Vorderseite des Bruchsackes befindet sich eine fast kreisrunde, thalergrosse Oeffnung: hinter diese sind die Intestina bei der oben ausgeführten Reposition zurückgetreten, so dass der Bruchsack noch mit mehreren Dünndarmschlingen gefüllt erscheint. Dieselben können jetzt leicht in die Bauchhöhle reponirt werden, nachdem ein kleiner, adhärenter Netzzapfen doppelt unterbunden und der centrale Stumpf versenkt ist; der nachfolgende Finger kommt durch den Inguinalkanal in die freie Bauchhöhle; Verwachsungen am inneren Leistenring bestehen nicht, die A. epigastrica pulsirt medial (nach innen). Alsdann wird durch stumpfe Lösung von theilweise ziemlich derben Verwachsungen der Bruchsack ganz isolirt und nach oben ein starker Bruchsackhals gewonnen. In der von Herrn Geheimrath Helferich seit längerer Zeit geübten Weise wird schliesslich die Operation beendigt: der Bruchsackhals hoch oben, unter Führung des Zeigefingers im Bruchsack, mit Tabaksbeutelcatgutnaht umstochen, unterbunden, abgetragen und der kurze Stumpf versenkt. Es folgte das Aneinanderlagern (ohne Schnüren) der Bruchkanalschenkel mit 3 Silberdrahtnähten, Offenlassen eines kleinen, unteren Schlitzes für den Samenstrang; versenkte Catgutnaht für oberflächliche Fascie und Unterhautzellgewebe, Schluss der Hautwunde durch Seidenknopfnaht. — Heilung per primam; nach dreiwöchentlicher Bettruhe und zweitägigem Aufsein wurde Patient als geheilt ohne Bruchband entlassen.

Nach dem Operationsbefunde bleibt keine andere Deutung übrig, als dass es sich um Zerreissung des seit vielen Jahren bestehenden, erworbenen Bruchsackes an der oben beschriebenen Stelle handelte, und dass dabei der Bruchinhalt, Dünndarm, durch den Schlitz zwischen die Aussenseite des Sackes und die Blätter der Tunica vaginalis communis trat, wo er sich einen neuen präperitonealen Bruchsack bildete. Dieser lag dem alten Bruchsack dann in ähnlicher Weise auf, wie eine vergrösserte Epididymis der Orchis; beide hatten nahezu gleichen Umfang; nach der Ruptur des eigentlichen Bruchsackes waren weitere Dünndarmschlingen nachgerückt.

Schematisch lässt sich das Verhältniss so darstellen:

Differentialdiagnostisch können nur drei seltenere Formen von Hernien in Frage kommen: 1. die Rosenkranzform des Bruchsackes, Hernien mit Divertikelbildung; 2. eine Doppelhernie; 3. Hernia saccata sive encystica (Travers und Cooper) mit secundärer Ausfüllung des Cystenraumes durch Intestina.

Gegen die Rosenkranzform des Bruchsackes (Fig. 2b), dadurch entstehend, dass sich dünnere Stellen und festere Stränge in der Bruch-

sackwand befinden, welche zu Ausbuchtungen, bezw. Schnürringen werden, oder dadurch, dass sich der Bruchsackhals aus der Bruchpforte loslöst und andere dehnbarere Partien des Bauchfelles nachrücken, sprechen hauptsächlich 2 Momente: 1. Der Befund an der Oeffnung des Bruchsackes, aus der die Intestina heraustraten, 2. die Beschaffenheit der Umhüllung

Fig. 1.

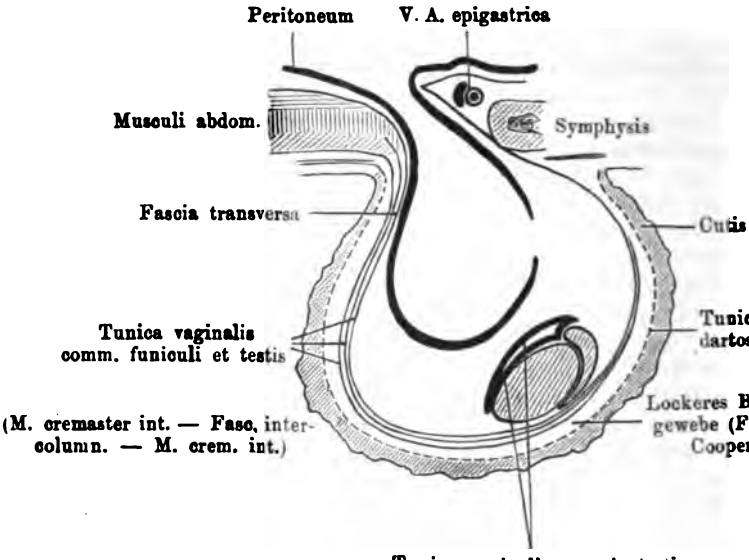

Darstellung des beobachteten Falles von Bruchsackruptur in schematischem Längsschnitt.

Fig. 2a.

Bruchsackruptur. (Fig. 1.)

Fig. 2b.



Rosenkranzform des Bruchsackes.

der ausgetretenen Darmschlingen im Gegensatz zu dem eigentlichen Bruchsack. Mit scharfem, auf 1 Mm. verdünntem, glattem Rande ist die erwähnte Oeffnung (aus dem 2—4 Mm. dicken Bruchsack) von 3½ Cm. Längs- und 3 Cm. Querdurchmesser, wie herausgeschnitten. Sie ist nahezu rund, nur nach oben und unten etwas schlitzförmig, was für die noch nicht ganz

vollendete und deshalb frische Erweiterung der Oeffnung aus einem ursprünglichen Risse spricht. Weitere Spuren eines gewaltsamen Entstehens dieser Oeffnung (kleinere Einrisse, Blutextravasate u. s. w.) sind nicht zu sehen. Es fehlt aber auch jede Andeutung einer Umschlagfalte (vergl. Zeichnung 2b) an der event. Rupturstelle des Bruchsackes, sie stellt vielmehr ganz unvermittelt eine Communication (ein Fenster) zwischen einem birn- und schalenförmigen Hohlraum dar. Die Wand des letzteren hat weiterhin keine Aehnlichkeit mit der des Bruchsackes, sie besteht, wie schon oben gesagt, aus einer blutig gefärbten, ganz dünnen, bindegeweblichen Membran und setzt sich vorn median an die Symphyse an, während sie sich nach hinten lateral zwischen den Blättern der Tunica vaginalis communis verliert. Dies letztere Verhalten ist ausserdem ein Beweis für die erst kürzlich erfolgte Occupation der ursprünglichen Bindegewebsspalte durch den Bruchinhalt.

Gegen das Bestehen einer Doppelhernie spricht gleichfalls die Beschaffenheit des rein bindegeweblichen Bruchsackes, ferner das Fehlen eines zweiten Bruchsackhalses, speciell gegen einen congenitalen zweiten Bruch die Bedeckung des Hodens; und das Vorhandensein der offenen Communication wäre wieder durch Ruptur zu erklären.

Ebenso verhält es sich bei der 3. Art, der Hernia saccata: hier stülpt sich ein wandernder Bruchsack in eine Hydrocele ein, bei gleichzeitiger Bedeckung des Hodens in eine Hydrocele funiculi (Kocher); und es bedürfte nun wieder einer Eröffnung der Hydrocele, bezw. des Bruchsackes ineinander, um den Gehalt beider Räume an Intestinis zu rechtfertigen.

Jedesmal ist nicht ein einzelnes Moment, sondern die Gesamtheit der Erscheinungen ausschlaggebend für die Diagnose einer Ruptur des Bruchsackes. Die Ruptur kam in unserem Falle nach Anamnese und Befund mit grösster Wahrscheinlichkeit durch den Unfall, sei es direct durch Aufschlagen der schweren Kiste bei gleichzeitigem, höchstem Druck der Bauchpresse, oder — weniger plausibel — durch letzteren allein an einer zufällig schwächeren Stelle zu Stande, wie es Lloyd beschrieben hat (Citat nach König, Lehrb. der spec. Chir.). Für eine Ruptur nach umschriebener Entzündung (z. B. Tuberculose), was gleichfalls beobachtet ist, fehlt anamnestisch und örtlich ein Anhalt.

Vielmehr ist der Vorgang dem einer Entstehung jener Form der Hernia inguinoproperitonealis (Krönlein) zu vergleichen, bei welcher durch Taxis der Bruchsackhals reisst, und der Darm zwischen Peritoneum und Fascia transversa innerhalb der Bauchdecken sich einlagert. Auch in letzterem Falle ist eine traumatische Blutung aus dem gefässarmen unelastisch gewordenen Peritoneum nicht beobachtet. Die Parallele lässt sich aber noch weiter verfolgen: in beiden Fällen haben wir schwere Störungen, Einklemmungserscheinungen, die in unserem Fall allerdings nur mehr andeutungsweise vorliegen, da die Verhältnisse für den Riss an der freien Wand des Bruchsackes viel günstiger liegen, und eine Erweiterung des Fensters in kurzer Zeit erfolgen kann, bezw. erfolgt ist. Schliesslich liegt die Schwierigkeit, den Doppelbruch zu reponiren, auf der Hand.

Die Bedeutung eines solchen Vorkommnisses soll bei dem Fehlen

ganz paralleler Beobachtungen (soweit die durchgesehene Literatur reicht) nicht überschätzt werden. Vielleicht wird aber in manchen Fällen das klare Bild, das wir hier bekommen haben, durch ein längeres Bestehen der Complication verwischt und später nach Verdickung des neugebildeten Bruchsackes und Ueberkleidung desselben mit Endothel etwa als Rosenkranzform angesehen.

Endlich liegt hier ein Ereigniss vor, das, wie ich glaube in einwandsfreier Weise, einen Beitrag zu dem Standpunkt des Unfallversicherungsgesetzes liefert, indem dieses traumatische Einflüsse, speciell Verschlimmerungen durch Trauma in seiner Stellung zu Bruchunfällen berücksichtigt.

3.

Aus dem städtischen Krankenhause zu Worms.

Notiz über Sterilisirung von Jodoformmull.

Von
L. Heidenhain.

Bekanntlich geht bei der Sterilisirung von Jodoformmull recht viel Jodoform verloren. Die Operationsschwester in meinem Krankenhause hat gefunden, wie es möglich ist, diesen Verlust zu vermeiden. Der von ihr bereitete Mull ist ausserordentlich schön und gleichmässig und hält das Jodoform ganz fest, obgleich es nur eingerieben ist. Sie überschüttet in einer ausgekochten Schale sterilisirten und vollkommen trockenen Mull, der schon in Streifen und Stücken geschnitten ist, mit feinst pulverisirtem Jodoform und reibt und klopft mit desinficirten, behandschuhten, trockenen Händen das Pulver in den Mull ein. Nur wenn Hände, Handschuhe und Mull vollkommen trocken sind, vertheilt sich das Pulver gleichmässig in den Mull. Der jodoformirte Mull wird fest in ein steriles Gazestück eingepackt und dann in ein Handtuch fest eingerollt, dieses in ein zweites und so fort, bis zum 6. Tuche. Diese vielfache Umhüllung scheint eine Verflüchtigung des Jodoforms völlig zu verhindern. Es verträgt der so verpackte Mull eine Sterilisirung im Rohrbeck'schen, mit Druckdifferenz arbeitenden Vacuumsterilisator von 1 1/4 Stunden Dauer, ohne dem Ansehen nach an Gehalt einzubüssen. Wir verbrauchen 10 Grm. Jodoform für einen Meter Mull.

4.

Irreponirte Luxatio axillaris, Fractur des Tuberculum majus mit vollkommener Function.

Von
Ferdinand Bähr
in Hannover.

(Mit 1 Abbildung.)

Unsere Kenntniss des pathologisch-anatomischen Verhaltens bei veralteten Schulterluxationen basirt auf einigen, wenigen Präparaten. Sie

zeigen, wie das bekannte Cooper'sche, durchweg, dass die neue Gelenkpfanne sich in dem Gelenkfortsatz der Scapula gebildet hat. Aus meiner Praxis ist mir sonst nur ein Fall erinnerlich, wo der Patient bei einer typischen Axillarisstellung den Arm wieder nahezu zur Verticalen erheben konnte. Es war nach Ablauf eines Vierteljahres von sachkundiger Hand vergeblich die Reposition versucht worden. Der nachfolgende Fall bietet wegen der Wiederherstellung der fast normalen Function gewisses Interesse, besonders lehrreich ist er aber für das meines Wissens noch nicht beschriebene Verhalten bei der nachfolgenden Gelenkbildung.

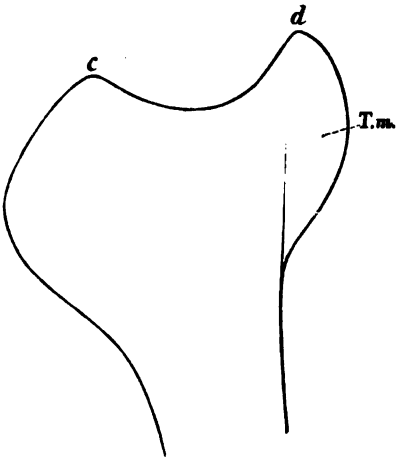

Frl. K., 23 Jahre alt, wollte am 11. Januar 1897 einem Wäscheschrank einen Fuss wieder untersetzen, wobei dieser umfiel und sie von hinten auf die linke Schulter traf. Die Behandlung bestand Anfangs in kalten Umschlägen und Einreibungen. Nach 14 Tagen wurde ein Bindenverband angelegt, weil man fand, dass der Knochen geknickt sei. Bei einer Narkose, 4 Wochen nach der Verletzung, wurde „der Arm wieder ordentlich in die Gelenkhöhle gebracht", wie der behandelnde Arzt versicherte. Späterhin Behandlung mit passiven Bewegungen und Massage. 8 Tage vor meiner Untersuchung war Pat. abermals narkotisirt worden zur Erhebung eines genauen Befundes, — der Kopf soll recht gestanden haben (?) —, und Beweglichmachung des Armes. Am 24. April wurde mir die Patientin zur Nachbehandlung überwiesen.

Ich constatirte eine typische Axillarisstellung, bei verbreitertem Gelenkkopf. Ohne hier einen genauen Befund zu geben, bemerke ich, dass Elevation und Abduction bis zur Horizontalen möglich, die Rotation auffallend frei war. Der letztere Umstand, die berechtigte Annahme einer Fractur, die bereits gemachten gewaltsamen Versuche an dem Gelenke, bestimmten mich, den Rath zu geben, von einem weiteren Repositionsversuche — nach 15 Wochen — Abstand zu nehmen. Die Function war bei der geringen Rotationsbehinderung bei etwas Energie noch wesentlich zu bessern, und die Reposition hätte voraussichtlich kein günstigeres Resultat

ergeben als das bis dahin erreichte. Die Folge hat diese Prognose gerechtfertigt, — Pat. hatte sich inzwischen meine Ansicht von anderer competenter Seite auf meine Veranlassung bestätigen lassen —, so dass am 11. Juni eine fast normale Beweglichkeit erzielt war. Bei einer am 10. Januar 1898 vorgenommenen Nachuntersuchung theilte Pat. mit, dass sie mit dem Arm alle Bewegungen ausführen könne, nur das Zurückbringen des Unterarmes auf den Rücken gelinge noch nicht so leicht wie früher. Sie ist geprüfte Turnlehrerin und nimmt an den Uebungen wieder ohne Unterschied theil. Das nunmehr aufgenommene Röntgenbild ergab folgenden Befund:

Am oberen Humerusende findet sich eine Auskratzung nach aussen, welche wohl als das abgesprengte Tuberculum majus (*T. m.*) aufzufassen ist. Die Form des oberen Endes wird durch die beigefügte Skizze erläutert, welche direct von der Platte durchgepaust ist. In die Ausbuchtung *cd* ragt der Gelenkfortsatz der Scapula hinein, der Humerus bildet in unserem Falle die Gelenkpfanne. Im Gegensatz zu den erwähnten Präparaten bewegt sich das Caput humeri nicht in einer Gelenkfläche der Scapula, sondern der Humerus bewegt sich um den Gelenkfortsatz derselben. Die Behinderung der Innenrotation lässt sich leicht erklären durch das Anstossen des inneren Abschnittes des Caput nach hinten an die Scapula. Vielleicht findet hier mit der Zeit ein Abschleifen statt, und verschwindet auch diese Behinderung.

Das Resultat ist in erster Linie der unermüdlichen Energie der Patientin zu verdanken.

XIII.

Besprechungen und Anzeigen.

1.

Handatlas der Anatomie des Menschen. Von W. Spalteholz. I. Bd. 2. Abth. (3 Mark) und II. Bd. 1. Abth. (7 Mark). Verlag von S. Hirzel, Leipzig 1896.

Von dem schönen Werk, dessen 1. Abtheilung schon besprochen wurde (diese Zeitschrift Bd. XLII, S. 623), liegen uns die beiden folgenden Hefte vor; sie umfassen den Rest der Knochen, Gelenke und Bänder, sowie die Muskeln. Die Abbildungen sind in ein- oder mehrfarbiger Autotypie wiedergegeben und entsprechen den höchsten, wahrhaft künstlerischen Anforderungen in jeder Beziehung. Dazu sind die Bilder, mit höchster Sachkenntniss ausgewählt, in vollendeter Weise belehrend. Wer diese Bilder sich einprägt, mit dem selbstgefertigten Präparate vergleicht, der wird sich die dargestellten Thatsachen leicht zu einem dauernden Besitz erwerben. Für Studirende und Aerzte ist das Werk unentbehrlich.

Helferich.

2.

Traité de chirurgie clinique et opératoire, herausgegeben von Le Dentu und P. Delbet. Paris, librairie J. B. Baillière & fils. 1896—1897.

Von dem grossen chirurgischen Sammelwerk, dessen 1. Band in dieser Zeitschrift schon besprochen wurde, ist nunmehr der 2., 3., 4. und 5. Band erschienen. Das Werk ist unter der Redaction der beiden bekannten Pariser Chirurgen Le Dentu und Delbet in gleicher Weise weitergeführt. Der 2. Band umfasst die Krankheiten der Knochen, der 3. die Gelenke, Muskeln, Sehnen, Schleimhäute, der 4. die Nerven, Arterien, Venen, Lymphgefässe, der 5. Augen, Ohren, Nase, Schädel und Gesicht. Die Verfasser der einzelnen Abschnitte sind ihrer Aufgabe in vortrefflicher Weise gerecht geworden, die Einheitlichkeit des Ganzen ist erhalten geblieben. Das gut ausgestattete Werk, dessen voller Preis (10 Bände) nur 100 Frcs. beträgt, wird sicher in Deutschland viele Freunde gewinnen.

Helferich.

3.

Die otitischen Erkrankungen des Hirns, der Hirnhäute und der Blutleiter. Von O. Körner. II. Aufl. Verlag J. Alt, Frankfurt am Main, 1896. Preis 5 Mark.

Das durch eine Vorrede von Bergmanns' ausgezeichnete Werk enthält einen allgemeinen (27 Seiten) und einen speciellen Theil (134 Seiten). Dieses vortreffliche Werk giebt eine genaue Darstellung aller in Frage kommenden pathologischen Processe. Die Sinusphlebitis (79 operirte Fälle), die Hirnabscesse (92 Operationen) sind eingehend gewürdigt; die septischen und die pyämischen Erkrankungen im Gefolge von Ohreiterungen, das Krankheitsbild der Meningealhyperämie mit Hirnödem, die Meningitis serosa nach Ohreiterung — sind kapitelweise bearbeitet.

Helferich.

4.

Beiträge zur Gallenblasenchirurgie. Von G. B. Schmidt. Jena, Verlag von G. Fischer. 1896. Preis 1 Mark 20 Pfg.

Der aus Czerny's Schule erfahrene Verf. bereichert mit vorliegenden Mittheilungen die Casuistik der Gallenblasenchirurgie und fügt die einzelnen Krankengeschichten in einen wohlgelungenen Rahmen, welcher die Diagnostik, Untersuchungsmethoden, Indicationen und Operationsmethoden berücksichtigt.

Helferich.

5.

Transactions of the clinical Society of London. Vol. XIII. London 1897.

Von dem reichen Inhalt sind als chirurgisch interessante Mittheilungen zu erwähnen: Spencer, Stichwunde des Herzens; Clutton, Fall von Resection der Flexura sigmoidea wegen chronischer Verstopfung; Wallis, Abdominale Nephrectomie wegen Nierenruptur; Robinson, Heilung bei eiteriger Pericarditis nach Incision und Drainage; Spencer, die „ventrale" Form der Leistenhernie; Parkin, Fall von Operation eines Kleinhirntumors, Heilung noch 2½ Jahre später; Rolleston, Resection des Coecum; Wallace, Fractur des Epistropheus; A. Lane, Hirntumor, erfolgreich operirt; Lockwood, Wunde des Mesenterium mit nachfolgender Darmgangrän; Bidwell, zwei Fälle von Befund des Appendix vermiformis im Schenkelbruch.

Helferich.

6.

Festschrift zum goldenen Jubiläum des St. Hedwigkrankenhauses zu Berlin, herausgegeben von Dr. Rotter. 1896.

Der schön ausgestattete stattliche Band (482 Seiten) enthält 10 Arbeiten des Herausgebers und seiner Assistenzärzte, welche die Beachtung der Fachgenossen in hohem Grade verdienen. Es sind namentlich praktisch wichtige Fragen behandelt mit Verwerthung des reichen Materiales des Krankenhauses und unter Einhaltung eines ruhigen, gemässigten Stand.

punktes. Dieses tritt namentlich in Rotter's grosser Arbeit über Perityphlitis (213 Fälle, zum Theil innerlich, zum Theil operativ behandelt) zu Tage. Weitere Aufsätze beziehen sich auf Operation bei Varicen, Bauchfelltuberculose, Lungen-Aktinomykose, Chirurgie der Gallenwege, subphrenische Abscesse, Radicaloperation der Hernien, Tuberculose der Gelenke und der Wirbelsäule.

Helferich.

7.

Medical and surgical Report of the Presbyterian Hospital in the City of New-York. Vol. II. Jan. 1897, edited by Andrew J. Mc Cosh and Walter B. James.

Der Band ist durch eine grosse Anzahl meist guter Abbildungen ausgezeichnet, welche zum Theil die Baulichkeiten und inneren Einrichtungen des Krankenhauses, zum Theil pathologische Befunde und therapeutische Methoden erläutern. In letzterer Hinsicht sind namentlich der Nierentuberculose zahlreiche Bilder gewidmet.

In chirurgischer Hinsicht interessant sind Aufsätze über Chirurgie der Gallenwege (Briddon), Nierentuberculose (Tilden Brown), Lungenabscess (Northrup), Darmchirurgie (Briddon), Intracranielle Verletzungen (Eliot), Pulsirendes Empyem (Mc Cosh), Intussusception bei einem 7monatlichen Kinde (Northrup), Appendicitis (Hawkes), Tuberculöse Lymphadenitis in der Achselhöhle (Eliot), Ruptur der Quadricepssehne (Mc Cosh), Angeborene Nabelhernie (Mc Cosh), Nephrectomie Hawkes).

Auch die genaue Beschreibung des Operationshauses ist interessant.

Helferich.

8.

Oeuvres de Léon Le Fort, publiées par F. Léjars. III. Band (1 starker Band in 8°, 20 Fr.). Verlag von Félix Alcan, Paris, 1897.

Während die beiden 1. Bände der Le Fort'schen Arbeiten hygienische und kriegschirurgische Fragen behandelten (vgl. das Referat in dieser Zeitschr. Bd. XLII, S. 624), enthält der 3. Band (Schlussband des Werkes) Aufsätze klinisch chirurgischen Charakters: Operationsmethoden und Resultate, chirurgische (orthopädische) Apparate u. s. w. Dies Werk ist durch Tabellen und gute Abbildungen bereichert und giebt ein gutes Bild von der umfassenden und werthvollen Thätigkeit des verdienten Chirurgen.

Helferich.

9.

Epithéliome primitif de l'urèthre, von M. Wassermann, Paris, G. Steinheil, éditeur.

Fleissige Monographie über das primäre Carcinom der Urethra. Der in der deutschen Literatur wohlbewanderte Verfasser hat 47 Beobachtungen zusammengestellt und für seine Studien verwerthet. Einige Tafeln illu-

striren die eigene Beobachtung des Verfassers, in welchen die Totalexstirpation des Penis und der Hoden („émasculation") zur Ausführung kam. Helferich.

10.

Nouveaux éléments de Pathologie chirurgicale générale, par Gross, Rohmer et Vautrin. J. B. Baillière et fils, Paris 1898, Preis 14 Frcs.

Der bekannte Chirurg in Nancy, Prof. Gross, ist der leitende Verfasser dieser allgemeinen Chirurgie, bei welcher er von einigen seiner jüngeren Collegen in Nancy unterstützt wurde. Die Arbeiten des Verfassers haben sich immer durch eine sorgsame und fleissige Benutzung der französischen und fremden, namentlich der deutschen Literatur ausgezeichnet. So auch das vorliegende Buch, welches dem Leser einen tieferen Einblick in die abgehandelten Fragen verschafft, als es z. B. unsere gangbaren deutschen Lehrbücher in der Regel thun. Der vorliegende Band (in 8, 700 Seiten) enthält in der Hauptsache die Kapitel über Wunden, Wundheilung und Wundkrankheiten und Tumoren, leider ohne Abbildungen. Der 2. Band soll die chirurgischen Affectionen der einzelnen Gewebe behandeln. Der deutsche Leser wird mit Interesse und Vortheil das Buch lesen. Helferich.

11.

Le torticollis et son traitement. Von P. Redard, G. Carré et C. Naud. Paris 1898.

Das Buch ist brillant ausgestattet und giebt viele gute Abbildungen der bisher gebräuchlichen Apparate, dazu eine Fülle schöner Bilder von Patienten, vor und nach der Behandlung, aus der Furtado-Heine-Anstalt in Paris, in welcher R. als leitender Chirurg thätig ist. R. ist durch die wichtigen Arbeiten, welche im Laufe der letzten Jahre über Torticollis publicirt wurden, zu seinem Buche angeregt worden. Er behandelt die Aetiologie und pathologische Anatomie, die Symptomatologie (auch die Varietäten berücksichtigend), Diagnose, Prognose und recht ausführlich die Behandlung. Die ausländische Literatur (grosses Verzeichniss am Schlusse!) ist ausreichend gewürdigt. Helferich.

12.

Therapie der Hautkrankheiten, von L. Leistikow, Verlag Leop. Voss, Hamburg und Leipzig 1897.

Leistikow ist langjähriger Assistent bei Unna gewesen und mit dessen Behandlungsmethoden genau vertraut. Dieselben, z. Th. auf Grund eigener Erfahrung modificirt, bilden den wesentlichen Inhalt des Buches. Die Aufstellung therapeutischer Indicationen in Abhängigkeit von den histopathologischen Zuständen — das ist das Charakteristische des Buches, welches übrigens nicht allein wissenschaftlich gehalten, sondern gerade

aus reicher, praktischer Erfahrung für den Praktiker geschrieben ist. Ein Vorwort von Unna dient dem Buche zur Einführung.

Helferich.

13.

Die Technik der Chloroformnarkose für Aerzte und Studirende, von A. Czempin, IV. Aufl. Verlag O. Enslin, Berlin 1897.

Diese interessante Schrift ist in 1. Linie ein Beitrag zur Abwägung des Werthes der Anaesthetica, speciell Chloroform und Aether. Czempin ist ein warmer Anhänger des Chloroforms. Dass ein so heftiger Kampf gegen das Chloroform entstehen konnte, ist nach Czempin's Ansicht nur ermöglicht durch die längere Zeit hindurch ungenügende Schulung der Aerzte in der Technik der Chlorofarmnarkose. Czempin schildert auf Grund eigener, sehr grosser Erfahrung den Verlauf und die möglichen Zufälle einer Chloroformnarkose. Der Verlauf derselben wird in ingeniöser Weise graphisch dargestellt. Das Studium der hübschen Schrift wird Jeden befriedigen.

Helferich.

14.

Lehrbuch der speciellen Chirurgie, von Prof. E. Albert, 5. Aufl. I. Bd. und II. Bd., 1. Hälfte. Urban und Schwarzenberg, Wien und Leipzig 1898.

Das „Lehrburch der Chirurgie und Operationslehre" erscheint hier in seiner 5. Auflage mit etwas verändertem Titel. Das berühmte Buch bedarf keiner besonderen Empfehlung, seine bekannten Vorzüge: lebhafte Darstellung mit zahlreich eingestreuten, eigenen Erfahrungen des Verfassers, ausgezeichnet klare Diction, Berücksichtigung der neuesten Errungenschaften, Illustration durch eine sehr grosse Anzahl eigener und sehr gelungener Abbildungen, kommen auch in der neuen Auflage voll zur Geltung. Hoffentlich wird das schöne Werk bald vollendet sein!

Helferich.

15.

Atlas und Grundriss der chirurgischen Operationslehre, von O. Zuckerkandl, J. F. Lehmann, München 1897.

Das Buch soll namentlich dem elementaren Unterrichte in dieser Disciplin dienen. Daher sind die Operationen, welche dem Chirurgen von Fach vorbehalten sind, weniger eingehend geschildert, als diejenigen, deren Einübung an der Leiche grundlegend ist. Das Buch enthält 24 farbige Tafeln und 217 Abbildungen im Text. Die Tafeln sind von hervorragender Schönheit; ein Blick auf Tafel 1 erfreut und belehrt in gleich hohem Grade. Die schwarzen Tafeln sind z. Th. weniger gut gelungen; z. B. Fig. 56, 57 und 61 sehen aus, als wäre die Haut sogar ohne die Fascie vom Unterschenkel abpräparirt!; Fig. 62, 64 sind nicht schön; in Fig. 81 ist das Tenotom von aussen her eingestochen; Fig. 91, 96, 97, 99, 145, 146 sind weniger gelungen. Das Ganze verliert dadurch

jedoch nicht an Werth. Vielmehr gehört das Buch zu dem Besten in seiner Art und verdient weite Verbreitung. Helferich.

16.

Handbuch der Inhalations-Anaesthetica (Chloroform, Aether, Stickstoffoxydul, Aethylbromid, Pental) für Aerzte, Zahnärzte und Studirende von E. Hanckel, II. Aufl. Verl. A. Langkammer, Leipzig 1898.

Das vorliegende Buch ist von einem in der vollen Praxis stehenden Arzte bearbeitet. Derselbe beabsichtigt, seinen Lesern besonders eine klare, auch die Details berücksichtigende Darstellung der Erscheinungen bei der Narkose und der dabei beobachteten Gefahren zu geben, sowie die zur Abwehr der Gefahren geeigneten Mittel und Verfahren aufzuführen. Dieses ist dem Verfasser in vorzüglicher Weise gelungen; der reiche Stoff ist übersichtlich geordnet, die Darstellung klar und auf genauer Kenntniss der Literatur begründet. Dass die strafrechtliche Verantwortlichkeit bei Anwendung der Narkose besonders berücksichtigt wird, dafür wird der Leser dem Verfasser besonders dankbar sein. Das Buch verdient grosse Verbreitung. Helferich.

17.

Die typischen Operationen und ihre Uebung an der Leiche. Von E. Rotter. V. Aufl. J. F. Lehmann, München 1898.

Das Buch ist längst gut eingeführt und bewahrt sich seinen Platz neben anderen neueren Bearbeitungen desselben Gegenstandes durch die übersichtliche Anordnung des Stoffes und durch besondere Berücksichtigung der Interessen des praktischen Arztes und des Studirenden. Die neue Auflage ist wieder vielfach vermehrt und verbessert; 115 Abbildungen. Helferich.

18.

La pratique de l'eviscération en chirurgie abdominal. L. Tixier. Paris, J. B. Baillière et fils. 1898. Preis 7 Frcs.

Dr. Tixier legt hier eine umfassende Arbeit wissenschaftlichen Charakters vor, für welche er eingehende Studien (auch die neuere deutsche Literatur ist berücksichtigt) gemacht hat. Das Buch umfasst 340 Seiten; 22 Curven sind abgebildet. Der Inhalt umfasst 1. Indications de l'éviscération, 2. Manuel opératoire, 3. Du shok abdominal.

Die Eventration bei Contusion des Bauches, bei perforirenden Bauchwunden, beim Ileus, bei der Peritonitis — wird einzeln besprochen. Das Buch ist in hohem Grade lesenswerth und giebt einen guten Ueberblick über die Lehren, besonders der neueren französischen Chirurgie.

Helferich.

Anzeigen literarischer Neuigkeiten, welche der Redaction zugeschickt worden sind:

Archiv der Augenheilkunde. Bd. XXXV. Heft 4.

Die Therapie der Gegenwart, red. von Prof. Loebisch. 1897. Heft 10, 11, 12.

Monatshefte für praktische Dermatologie, red. von Dr. Unna. Bd. XXVI. Heft 1.

Revista de Chirurgie, Director Th. Jonnescu. Rumänische Zeitschrift, erscheint in Bukarest.

Revista de la Sociedad médica Argentina. Argentinische Zeitschrift, erscheint in Buenos Aires.

Le Languedoc Médico-chirurgical, erscheint in Toulouse. Die zugesandten Hefte enthalten Originalartikel über Syphilis, Muskelatrophie, Otitis, Radiographie, Formol, le Tubage.

Revue de Chirurgie. XVII. Heft 9—12. 1897. Inhalt von chirurg. Interesse: la désarticulation tibio-tarsienne, von Bonnardière; Wanderleber von Terrier u. Auvray; Echinococcus der Gl. thyreoidea (Vitrac); Apparat zur Behandlung der Unterkieferfractur (Mahé); Contractur der Palmar-Aponeurose (Féré); Amputatio interscapulo-thoracica (Posadas); Uranoplastik nach Oberkieferresection (Sapiéjko); Schusswunde des Schädels (Dupraz et Patry); Histologie der Rectalcarcinome (Quénu et Lendel); Néphrectomie bei eiteriger Pyelonephritis (Coelho); Osteoperiostitis der Metatarsalknochen (Busquet).

Neuer Katalog von Reiniger, Gebbert u. Schall über Röntgenstrahlen, resp. die Apparate und Hülfsmittel zu deren Erzeugung, in klarer, übersichtlicher Darstellung.

J. Rosenthal, Ueber Röntgenstrahlen. Vortrag auf der 69. Naturforscher-Versammlung (Braunschweig).

Dr. med. L. Löwenstein, Die Beschneidung im Lichte der heutigen medicinischen Wissenschaft. Trier 1897. Preis 1 Mark 80 Pfg.

Nordiskt Medicinskt Arkiv. Bd. VII. Heft 4.

Atti della Accademia delle scienze Mediche in Palermo. 1896.

Handbuch der Laryngologie und Rhinologie, herausg. von P. Heymann in Berlin. Verlag von Alfr. Hölder, Wien 1897, Lieferung 19, 20.

Berichtigung.

Zu meiner Mittheilung „Ueber myogene Kieferklemme“ möchte ich hinzufügen, dass die beiden Notizen von Helferich (S. 191 und 192) sich auf einen und denselben Kranken beziehen.

H. Braun.

XIV.

Aus der chirurgischen Universitätsklinik in der Charité-Berlin.

Die Bedeutung des Röntgenbildes für die operative Behandlung der tuberculösen Coxitis.

Nebst Bemerkungen zur operativen Behandlung grosser Beckenherde.

Von

Prof. König

(nach einem in der Berliner medicinischen Gesellschaft gehaltenen Vortrag).

(Mit 6 Abbildungen und Tafel I.)

Gross sind die Wandlungen, welche die Behandlung der tuberculösen Gelenkerkrankungen überhaupt und zumal die der tuberculösen Coxitis im Lauf der letzten 20 Jahre gemacht hat. Gewiss war es nicht zu verwundern, dass Angesichts der langen Dauer und des oft aussichtslosen Verlaufs die Segnungen des Lister'schen Verfahrens ihrer Zeit für eine rasche und sichere Behandlung der traurigen Krankheit verwerthet wurden. Es gab eine Zeit, in welcher die Gelenke nicht viel galten. Die guten Resultate mancher Fälle von Gelenkausschneidung hatten bei einer Anzahl Chirurgen den Glauben erweckt, als brauche man nur ein krankes Gelenk zu resecíren, um alsbald einen neuen Gelenkmechanismus fast von gleicher Güte, wie den normalen, entstehen zu sehen. Eine solche Anschauung zog die Missgeburt der „Frühresection" gross, und das Hüftgelenk hat am meisten darunter zu leiden gehabt. Die Zeit ist vorüber, die Erkenntniss ist gekommen, dass in der Regel eine gut geleitete Behandlung ohne eingreifende Operation zum Ziel führt, und dass ein Gelenk, dessen Heilung ohne Operation gelingt, im Grossen und Ganzen bessere functionelle Ausheilungsgarantien bietet, als das operirte, das resecirte Gelenk.

Wenn diese Erkenntniss zum Theil wenigstens auf den schlechten Resultaten der Operation erwachsen ist, so haben wir dagegen eine weitere Erkenntniss durch die zahlreichen, das Hüftgelenk dem Auge erschliessenden Operationen gewonnen: das ist die Erkenntniss der pathologischen Anatomie der erkrankten Gelenke.

Und nur auf die Resultate dieser Befunde dürfen wir die Stellung der Indication für die Behandlung aufbauen. —

Der operativen Hochfluth, welcher wir soeben gedachten, folgte mit den zahlreichen Misserfolgen eine starke Ernüchterung, und es war nicht zu verwundern, dass im Grossen und Ganzen die Behandlung der tuberculösen Coxitis danach eine absolut conservative wurde. An die Stelle des Messers und der Resectionssäge trat der orthopädische Apparat, im höchsten Fall unterstützt durch die medicamentöse Punction des Gelenkes. Ich bin der Letzte, der diese Richtung principiell verwerfen möchte, ich erkenne sie als berechtigt an, und ich erkenne an, dass mancherlei Fortschritte in dieser Richtung zu verzeichnen sind. Aber auch Rückschritte! Die orthopädische Behandlung beschäftigt sich zunächst mit der Correctur der schlechten Stellung, mit der Ruhigstellung des Gliedes. Sie fragt dabei nicht, wie es in dem kranken Gelenk pathologisch-anatomisch aussieht. Der Schwerpunkt liegt in der exacten Ausführung der Apparate und Verbände, welche der Correctur der Deformität und der Richtigstellung dienen. Es sind nicht immer Aerzte, welche die besten Apparate und Verbände zu machen verstehen. Zuweilen freilich sind es auch Aerzte, welche sich eben so wenig Sorge machen um das, was sich unter den Gelenkweichtheilen vollzieht, und um die pathologisch-anatomischen Verhältnisse, als die eigentlichen Orthopäden im künstlerischen Sinne, denen der Ballast des käsigen Abscesses und des tuberculösen Infarctes die Stimmung nicht verdirbt.

Jede, auch die best geleitete orthopädische Behandlung ist als eine unwissenschaftliche und schlechte zu bezeichnen, wenn sie unsere mühsam errungenen pathologisch-anatomischen Kenntnisse mit ihren Einflüssen auf den klinischen Verlauf sowohl der Gelenkkrankheit als solcher, als auch des Allgemeinbefindens des Individuums nicht kennt und missachtet.

Zwei Indicationen bleiben für die operative Behandlung der tuberculösen Gelenke und der Coxitis zumal bestehen, das ist die in die Länge gezogene, den üblichen Mitteln nicht zugängliche Eiterung und der ausgedehnte Knochenprocess. Wir sagen ausdrücklich: die in die Länge gezogene Eiterung, denn wir sind nicht der Meinung, dass jeder kalte Abscess ohne nachweisbare schwere Destruction des Gelenkes die Resection indicirt; wir wissen, dass viele solche Abscesse bei einfacher Ruhigstellung des Gelenkes, andere nach Punction und Jodoforminjection, und wieder andere nach Eröffnung unter aseptischen Cautelen zurück-

Fig. 1.

Fig. 2.

Verlag von F. C. W. Vogel in Leipzig.

Druck von A. Pries in Leipzig.

gehen. Aber wir haben die feste Ueberzeugung, dass es mit dem Leben und der Gesundheit des Kranken spielen heisst, wenn man, trotz endloser Eiterung die orthopädische Behandlung weiter treibt, und wir glauben, dass es kaum einen chirurgisch geschulten Orthopäden giebt, der diese Indication, welche einfach und verständlich erscheint, nicht anerkennt.

Anders steht es mit der zweiten Indication. Wir halten ein operatives Eingreifen für geboten, wenn ausgedehnte Erkrankungen der Gelenkenden vorhanden sind. Grosse Knochenherde schliessen in der Regel die Ausheilung des Gelenkes aus, und der operative Eingriff, welcher fast stets nothwendig ist, um die Herde blosszulegen und zu beseitigen, ist die Resection. Aber mit vollem Bewusstsein verlangen wir, dass es sich um grosse, ausgedehnte Knochenerkrankung handelt, denn dass kleine Granulationsherde mit der Ausheilung des Gelenkes verschwinden können, sei es, dass es sich um einen oder um mehrere handelt, das ist uns längst bekannt. Ganz besonders aber halten wir grössere tuberculöse Sequester, sei es, dass sie lose in einer grossen, mit käsiger Granulation gefüllten Höhle liegen, sei es, dass sie als Infarcte noch in bald mehr, bald weniger vollständigen Verbindung mit dem anliegenden Knochen stehen.

Oft sind diese Sequester die Ursache unheilbarer fistulöser Processe; in seltenen Fällen heilen sie aus. Wenigstens haben wir uns daran gewöhnt, jene Sequestration, welche durch Sklerose der Umgebung des Knochens, durch derbe, bindegewebige Massen der Weichtheile auch um grosse Knochenherde zuweilen geschaffen werden, so dass sich eine gewisse Gelenkfunction und ein Gebrauch des Gliedes wieder herstellt, als „Heilung“ anzusehen. In der That handelt es sich um eine Scheinheilung, und nicht selten ereignet es sich, dass die Barrière, welche um den tuberculösen Herd durch den Heilungsprocess geschaffen wurde, früher oder später durchbrochen wird, und neue locale Gelenkinfection, unter Umständen auch allgemeine Infection des Körpers entsteht.

Auch mit dieser Indication werden wir wieder die chirurgisch denkenden und arbeitenden Orthopäden auf unserer Seite haben. Aber während die Diagnose des Zustandes, welcher als erste Indication aufgestellt wurde, klar zu Tage liegt, und hier nur gewisse Differenzen bestehen bleiben werden über die Wahl des Zeitpunktes der Operation, so strandet gar vielfach die Aufstellung der zweiten Indication an der Mangelhaftigkeit der Diagnose. Denn abgesehen von den bereits oben angedeuteten Fällen, bei welchen grosse Knochen-

herderkrankung mit unheilbarer Eiterung zusammentreffen, oder gar derer, wo die Fistel direct in den grossen Herd hineinführt, musste man bis vor Kurzem zugeben, dass wir in der Diagnose dieser Zustände nicht weiter gekommen sind, als unsere Grossväter waren. Sie wussten bereits, dass starke Schmerzen sowohl spontan als hervorgerufen durch stossweises Eindrängen des Kopfes in die Pfanne im Allgemeinen für Knochenprocesse sprechen, und sie nahmen dies besonders dann an, wenn sich bei solchen Fällen rasch Zeichen von Gelenkdestruction einstellten. Wir haben dazu gelernt, dass für eine Reihe solcher Erkrankungen bestimmte klinische Erscheinungen charakteristisch sind. Wenn eine Coxitis mit sehr geringen klinischen Erscheinungen einsetzt, wenn die Erscheinungen bei Bettlage, bei mässiger Extension verschwinden, um sich nach einiger Zeit wieder einzustellen, und wenn dazu locale Schmerzpunkte nicht direct am Gelenk, sondern am Trochanter, am Becken oberhalb des Gelenkes, zunächst ohne erhebliche Schwellung, eintreten, so muss man an das Vorhandensein grösserer Knochenherde denken, welche möglicher Weise noch gar nicht in das Gelenk durchgebrochen sind, und wenn solche Gelenke plötzlich, vielleicht erst Jahr und Tag nach dem Auftreten der ersten Erscheinungen spontan und bei Bewegungen sehr schmerzhaft werden, dann darf man das Vorhandensein eines grösseren, jetzt breit mit dem Gelenkinneren communicirenden Herdes annehmen.

Damit sind wir aber auch am Ende unserer Weisheit, und wenn wir demnach schon zugeben müssen, dass selbst für den Fall, dass die Krankheit derart verläuft, wie wir soeben schilderten, eine specielle pathologisch-anatomische Diagnose unmöglich ist, so bleibt zu bedenken, dass eine grosse, ja die grössere Anzahl der Fälle schwerer Knochenerkrankung gar kein bestimmtes, klinisches Bild zeigt und nur dadurch ausgezeichnet ist, dass trotz zweckmässiger Behandlung das kranke Gelenk nicht zur Ruhe, nicht zur Ausheilung kommt.

So ist es denn nicht zu verwundern, wenn wir den Wunsch haben, ein directes Bild der kranken Knochen vor unsere Augen zu zaubern. Das Röntgenbild ist unter den geschilderten Verhältnissen in der That als das Zaubermittel erschienen. Dass es bis jetzt nicht alles erfüllt hat, was wir erwarteten, das ergiebt sich aus den wenig zahlreichen Mittheilungen über Knochenveränderungen in dem gedachten Sinne, welche bis jetzt trotz der reichen Mittheilungen nach anderer Richtung vorliegen.

Der Gründe, warum dies so ist, giebt es zahlreiche. Bekanntlich sind überhaupt die Bilder am Hüftgelenk, zumal erwachsener

Personen, keine sehr klaren. Die Dicke der Theile macht es oft unmöglich, ein Bild wiederzugeben, welches die Architektonik des Knochens entwirft. Weder den Femurkopf, noch die Pfanne sieht man jemals mit der Schärfe wie das Fersenbein. Und nimmt man hinzu, dass beispielsweise grössere tuberculöse Infarcte, selbst wenn man den Knochen durchsägt, nur sehr unsichere Merkmale für den directen Beschauer der Sägefläche bieten können, dass schon hier ein sachverständiges Auge für die Erkenntniss des kranken Knochens nöthig ist, so begreift man, dass solche Veränderungen von dem Röntgenbild entweder gar nicht oder nur unvollkommen wiedergegeben werden. Aber auch kleine Granulationsherde werden leicht übersehen, verwechselt mit abnormen Verhältnissen von Markraumbildung; genug die Unvollkommenheit der Durchleuchtungsbilder lässt nicht etwa für alle Fälle ein deutliches Erkennen zu.

Aber man muss auch gerade an der Hüfte bestimmte Verhältnisse genau kennen, um keine Irrthümer zu begehen. Dazu rechnen wir vor Allem die Umbildung des Kindergelenkes von einem knorpligen zu einem knöchernen Gelenkmecha-

Fig. 1.

Hüftkopf eines Neugeborenen.

Fig. 2.

Hüftkopf eines 2jähr. Knaben.

Fig. 3.

Hüftkopf eines 3jähr. Knaben.

nismus. Sie sind vorläufig viel zu wenig beachtet, und ich will hier, indem ich einige schematische Zeichnungen wiedergebe, welche ich durch Studien von Kindergelenken gewonnen habe, kurz auf die Frage eingehen, weil doch eine grosse Anzahl der Erkrankungen bei Kindern vorkommen.

Das Neugeborene und das Kind im ersten Lebensjahre hat zunächst in seinem Hüftgelenk eine geringe Knochenanlage. So vor Allem in dem Gelenkkopf (Fig. 1). Hier ist dem Schaft des Oberschenkels, wie aus der Fig. 1 hervorgeht, ein grosser Knorpelkörper, die Anlage für Trochanter, Schenkelhals und Gelenkkopf aufgesetzt.

In diesem Körper entwickelt sich ganz allmählich der Knochen, zuerst in Gestalt eines kleinen Knochenkernes im Gelenkkopf und noch später eines solchen für den Trochanter major, beide noch gleichsam wie Inseln in dem Knorpelkörper (Fig. 2). Erst ganz allmählich schiebt sich der Schaft von unten in den Schenkelhals hinein und bewirkt, während er gegen den Schenkelkopf und gegen die Seitenfläche des Trochanters wächst, die Bildung des Epiphysenknorpels als Scheibe gegen den Gelenkkopf und den Trochanter. Jetzt ist der Schenkelhals knöchern, der Gelenkkopf hat einen grossen, runden, von Knorpel rings umhüllten Knochenkörper. Ebenso der Trochanter (Fig. 3). Und nun haben wir die fertige Bildung des Kindergelenkes mit seinen Epiphysenscheiben, die von Jahr zu Jahr kleiner werden.

Ganz ähnlich sieht es in der Pfanne aus. Auch sie hat beim Neugeborenen nur ganz sparsame Andeutung von Knochen. Ganz allmählich schiebt sich solcher, gleichzeitig aber vom Darmbein zumeist in Gestalt eines Keiles nach der Mitte. Darmbein, Sitzbein und am wenigsten das Schambein schieben sich allmählich in die knorplig präformirte Pfanne hinein, und es dauert bis zum 4. Lebensjahr, ehe sich das Verhalten der tiefen Gelenkgrube ausgebildet hat, bei welchem der knöcherne Theil durch einen Vförmigen Knorpel in 3 Gebiete, das des Darmbeines, Sitzbeines, Schambeines geschieden ist.

Es genügen diese kurzen Bemerkungen und ein Blick auf unsere schematischen Bilder der Gelenkköpfe, um zu verstehen, wie different sich die Hüftgelenksbilder kleiner Kinder bei der Durchleuchtung gegenüber den Bildern ausgewachsener Gelenke verhalten müssen.

Lassen wir es bei diesen Andeutungen bewenden, so geht schon daraus hervor, dass wir unsere Anforderungen an das Röntgenbild, um es zur Begründung einer operativen Therapie zu verwerthen, nicht allzu hoch spannen dürfen. Aber wir glauben, wir müssen uns vorläufig zufriedenstellen, wenn wir erfahren, dass wenigstens in einer Anzahl von Fällen die Bilder ausreichen, um bestimmte prognostische Aussprüche, um die Stellung einer folgenschweren Indication zu rechtfertigen.

Zwei Krankengeschichten sollen zum Beweis, dass dies in der That möglich ist, zunächst vorausgeschickt werden.

1. 5jähr. Knabe, angeblich gesund, hat noch 10 Geschwister; ein Bruder ist vor einen Jahr an acuter Tuberculose nach einer Hüftresection gestorben.

Seit 1 Jahr bemerkt die Mutter, dass der Knabe das linke Bein schont. Seit derselben Zeit treten wiederholt sehr heftige Knie- und Hüftschmerzen auf, welche nach Extensionsbehandlung nachliessen. Aber das Bein blieb schwach und zu längerem Gehen unbrauchbar.

Der, abgesehen von der jetzigen Erkrankung, stets gesunde, wohlgenährt aussehende Junge hat keinerlei sonstige Krankheitssymptome; Herz, Lungen und Nieren erschienen normal. Das linke Bein, nicht wesentlich abgemagert, hat eine geringe Abductionscontractur (1 Cm. Verlängerung), auch ist es in der Flexion, Abduction und zumal in der Rotation mässig beschränkt. Schmerzen treten wechselnd in Knie und Hüfte auf. Druckschmerz vorn und hinten an der typischen Stelle des Gelenkes mässig.

Nach Beseitigung der Contractur wird der Knabe einstweilen mit Gypsverband entlassen.

Die Röntgenaufnahme hatte bereits in der Heimat Bilder ergeben (Dr. Rörig), welche mit grosser Wahrscheinlichkeit für das Vorhandensein schwerer Knochenprocesse sprachen. Im Schenkelhals fanden sich Unterbrechungen in der Continuität der Knochenbildung, vor allem aber zeigte der Schenkelkopf von der Oberfläche nach der Tiefe gehende Veränderungen. Ein eigenthümlich, dreieckiger Keil mit der breiten Fläche nach der Oberfläche des Gelenkes liegt in der oberen, inneren Partie des Schenkelkopfes. Nach aussen schliesst sich

Fig. 4.

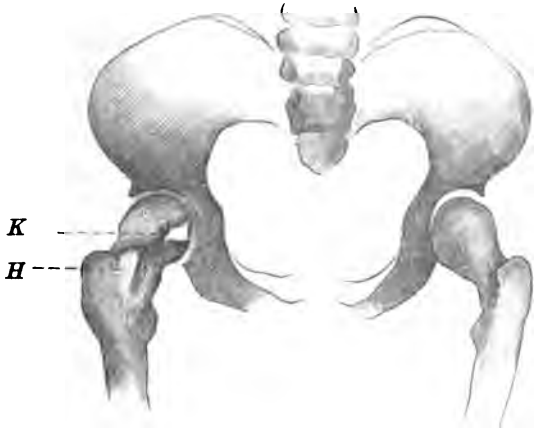

Schematische Zeichnung zum Röntgenbild[1]) des 5jähr. Knaben.
(*K. H.* Herderkrankungen an Kopf und Hals.)

eine Trübung an, welche auch auf tiefe Veränderung im Knochen an dieser Stelle schliessen lässt. Die hier aufgenommenen Bilder

1) Es hat sich keine zur Demonstration brauchbare Nachbildung herstellen lassen.

haben das Vorhandensein von Knochengewebsabnormitäten an den bezeichneten Stellen ebenfalls erwiesen. Sie zeigen ungefähr die gleichen Unterbrechungen der normalen Architectur des Knochens

2. Ein 19jähriger, angeblich sonst gesunder Schlossergeselle, der zur Zeit der Aufnahme wenigstens frei von Organerkrankung (Herz, Lungen, Nieren u. s. w.) ist, leidet seit über 2 Jahren an Schmerzen im rechten Knie- und Hüftgelenk. Er ist wohl genährt, muskelkräftig, hat keinen Gelenkrheumatismus, auch keine Gonorrhoe gehabt.

Aufgenommen 14. Juli 1897, geht er in Abductionsstellung. Bei Rückenlage ist das Bein 3 Cm. verlängert durch Beckensenkung, die Lendenwirbelsäule liegt nicht auf dem Lager, es besteht eine Flexionscontractur von 45°. Die Rotation ist fast ganz aufgehoben, die Adduction desgleichen. Kein Trochanterhochstand.

Ueber dem Poupart'schen Band finden sich grosse Drüsen. Vordere und hintere Hüftgegend ist geschwellt und empfindlich.

Der Kranke wird zuerst mit Extension behandelt, die Contractur beseitigt. Dann bekommt er einen Gypsverband, aber nach einiger Zeit treten in dem gut liegenden Gypsverband derartige Schmerzen auf, dass derselbe entfernt und durch Extensionsverband ersetzt werden muss. 10. September. Für einige Tage verlässt der Kranke das Hospital, kommt aber bald mit sehr heftigen Schmerzen wieder.

Nun wird ein Röntgenbild aufgenommen. In dem Hüftgelenk fehlt offenbar der Knorpelüberzug, und zwar, wie es scheint, sowohl am Kopf als an der Pfanne. Hier sind überhaupt die Ergebnisse derart, dass man erhebliche Abnormitäten der Oberfläche annehmen muss. Ganz bestimmte Veränderungen zeigen sich aber an dem Darmbeintheil oberhalb und am äusseren Abschnitt der Pfanne. Hier findet sich eine etwa 4 Cm. breite, 3 Cm. hohe Partie am Knochen, welche sich aus der Structur des Knochens durch ihre ungefähr eiförmige Gestalt, sowie durch ihre leicht wolkige Beschaffenheit heraushebt und nicht der naheliegenden Knochensubstanz gleicht. Der eigenthümlich wolkige Fleck erinnert entfernt an die Veränderungen, welche man im Knochen sieht, wenn sich eine Geschwulst dem Knochen substituirt hat.

Es bewies demnach das Röntgenbild, dass erhebliche Veränderungen der beiderseitigen Oberflächen des Gelenkes vorhanden waren. Diese mussten als secundär aufgefasst werden, als Knorpelschwund mit Ostitis granulosa superficialis. Kurz gesagt musste es sich also um Caries der Gelenkoberfläche handeln, während tiefergehende Veränderungen im Kopftheil des Gelenkes nicht nachweisbar waren. Dagegen schlossen sich an den Pfannentheil des Gelenkes, und zwar an den äusseren Darmbeinabschnitt Veränderungen des Knochens an, welche zweifellos als destructive bezeichnet werden mussten. Am

nächsten lag die Annahme einer Herderkrankung, und zwar die Annahme eines käsigen Sequesters. Dass derselbe in das Gelenk durchgebrochen sein würde, war nach dem klinischen Verlauf sowohl als nach dem Bild ganz ausserordentlich wahrscheinlich. Die ganze Geschichte des Falles klärte sich damit auf. Als das primäre war die ostale käsige Tuberculose aufzufassen. Solange sie nur Reizungsphänomene des Gelenkes veranlasste, bestanden die relativ geringen, schwankenden Gelenkserscheinungen. Als aber der Process

Fig. 5.

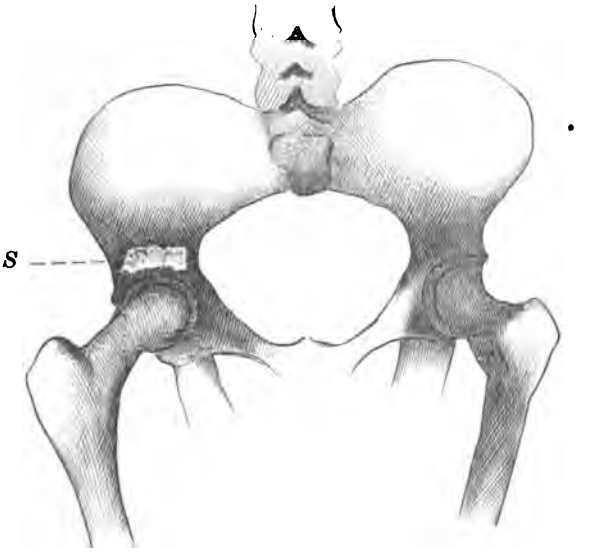

Schematisches Bild zum Röntgenbild Tafel I, Fig. 1
(20jähr. Schlachter).
(*S.* Tuberculose Sequester.)

in das Gelenk durchbrach, da entwickelte sich Caries des Gelenkes unter den klinischen Erscheinungen der schweren, nur durch Entlastung des Gelenkes mittelst Zuges zu beseitigenden neuralgischen Schmerzen.

Unter diesen Verhältnissen erschien jede weitere, abwartende Behandlung ausgeschlossen und ein operativer Eingriff entschieden indicirt. Dass man sich den Weg zu der Knochengelenkerkrankung nur durch vorläufige Entfernung des Kopfes würde bahnen können, lag auf der Hand, und diese Operation wurde dann auch am 25. Novbr. 1897 ausgeführt. Ein Langenbeck'scher Längsschnitt drang in das Gelenk ein. Nach breiter Eröffnung desselben wurden Periost und Muskelinsertionen vom Trochanter abgeschält, jetzt die Stichsäge auf den Schenkelhals eingeführt und derselbe in der Richtung nach dem Trochanter minor

hin durchsägt. Derselbe zeigte sich vom Knorpel entblösst, einzelne verdünnte grosse Fetzen des Knorpels hingen noch an der Oberfläche der mit Granulation bedeckten Kugel herum. Jetzt wurde der bereits früher angelegte Ausschnitt am hinteren Pfannenrand mit dem Meisel erheblich vergrössert. Es zeigte sich der grössere Theil der knorpelentblössten Pfanne mit schwielig tuberculösem Gewebe bekleidet. Nur der etwa 2 Quadratcentimeter grosse, obere, hintere Abschnitt lag zum Theil frei da, während der Rest fehlte. Durch den so entstandenen Meisseldefect gelangte man in einen mit einem rauhen Knochen angefüllten Hohlraum. Der rauhe Knochen liess sich, nachdem der Meissel noch das Loch entsprechend vergrössert hatte, mittelst starkem Elevatorum herausheben, ein grosstaubeneigrosser, käsiger Infarct. Nach seiner Entfernung zeigte sich ein Loch im Becken, in dessen oberem Ende ein zweiter kleiner Sequester erst nach Incision von der Darmbeinseite (von vorn neben Spina anterior superior) entfernt werden konnte. Die gesammte Höhle der Pfanne und Sequesterhöhle wurde mit dem Meissel und starkem Löffel gereinigt, die Granulation aus dem Gelenk entfernt.

Die Operationswunde ist bis auf einen mässig secernirenden Gang (Anfang Januar) geheilt.

Die beiden vorstehenden Krankengeschichten zeigen uns wohl, was wir nach dem heutigen Stand der Untersuchung mit der Durchleuchtung für die Diagnose der Knochenerkrankung am Gelenk erwarten dürfen, und sie gestatten uns, die Consequenzen für die Praxis daraus zu ziehen.

Bei dem 5jährigen Knaben haben sich überraschender Weise schwere Knochenveränderungen, welche sich bis zur Oberfläche des Gelenkes erstrecken, herausgestellt. Die keilförmigen Herde werden wahrscheinlich bereits den Knorpel zur Usur gebracht haben. Trotzdem ging der Knabe mit wenig Beschwerde, und die Contractur war ausserordentlich gering. Dagegen bestanden lebhafte, intermittirende neuralgieartige Schmerzen.

Die Prognose musste unter diesen Umständen als eine schlechte bezeichnet werden. Eine Restitutio ad integrum ist sicher auszuschliessen, schwere Destruction des Gelenkes Angesichts der Sequester im Kopf ausserordentlich wahrscheinlich. Ebenso muss als wahrscheinlich bezeichnet werden, dass zur Heilung eine Operation, eine Entfernung des Kranken, eine Resection nöthig wird, wie denn auch die Eltern daraufhin verständigt wurden. Vorläufig war es freilich gestattet, bei

dem Fehlen aller bedrohlichen Erscheinungen im Gypsverband, selbstverständlich in keinem ambulatorischen, den Verlauf abzuwarten.

Anders bei dem 2. Fall. Nach Jahre lang dauerndem, mildem Verlauf der bestehenden coxitischen Erscheinungen traten ziemlich plötzlich heftige Gelenkschmerzen ein. Dazu ein Symptom, welches wir aber vergassen anzuführen, charakteristische, tuberculöseitrige Fiebercurve. Hier waren schwere tuberculöse Veränderungen zu erwarten, trotzdem dass die sonstige objective Untersuchung keine Zeichen dafür ergab. Das Röntgenbild bestätigte die Diagnose in dem Nachweis der Oberflächendestruction des Gelenkes und eines grossen Knochenherdes neben demselben in so ausgezeichneter Weise, dass ein Zweifel an der Nothwendigkeit eines operativen Eingriffes dadurch vollkommen ausgeschlossen war.

Wir betrachten es demnach als erwiesen, dass durch die Röntgenaufnahme eine Anzahl von Knochenherden in tuberculös erkrankten Hüftgelenken nachgewiesen, und dass dadurch eine präcise Prognose möglich, die Stellung der Indication für operative Behandlung gesichert wird.

An dem Tag, an welchem ich in der Berliner medicinischen Gesellschaft über vorstehende Frage sprach, stellte Herr Prof. Gluck einen kleinen Patienten vor, welchem er seiner Mittheilung nach wegen Tuberculose die gesammte Pfannenumrandung des Beckens (Sitzbein, Schambein u. s. w.) entfernt hatte. Der schlechte Gang des kleinen Patienten bringt mich darauf, die Frage im Anschluss an den letzten mitgetheilten Fall kurz zu besprechen, welche Eingriffe durch ausgedehnte Pfannenerkrankung indicirt werden. Bekanntlich hat man sich auf Anregung Bardenheuer's und Schmidt's im Laufe der letzten Jahre verschiedenfach dazu entschlossen, bei ausgedehnter Knochenerkrankung des Beckens eine typische Entfernung der gesammten Pfanne durch Trennung der sie constituirenden Knochen vorzunehmen. Ich will als Zusatz zu der Beschreibung des eben gegebenen Operationsfalles die kurze Geschichte eines Kindes geben, welches ich mit sehr ausgedehnter Arbeit an der Pfanne operirte, und das jetzt ganz vorzüglich geht, weil ich ein Röntgenbild desselben mittheilen kann. Dasselbe demonstrirt in ausgezeichneter Weise die Vortheile der Erhaltung der Pfanne.

Die 10 Jahre alte E. Krüger (Aufnahme am 10. Juni 1897) wird bereits seit 4 Jahren in der üblichen Weise mit Streck- und Gypsverbänden von verschiedenen Krankenhäusern behandelt. Seit 2 Jahren entwickelte sich (rechtes Hüftgelenk) am Oberschenkel ein Abscess, welcher durchbrach, nach einiger Zeit zuheilte, um wieder aufzubrechen. Inzwischen stellte sich schwere Deformität und Contractur der Hüfte ein.

Bei der Aufnahme des mässig genährten, sonst gesunden Kindes steht das stark atrophische rechte Bein in Flexionscontractur fest. Der Trochanter überragt die Sitzdarmbeinlinie um 6 Cm. Auf der Vorderseite des Oberschenkels findet sich nahe unter der Spina anter. sup. beginnend und auf der Aussenseite unter der Mitte fistulös endigend ein Abscess. Die hintere Gelenkgegend ist schwielig verändert.

Diagnose: Schwere abscedirende, destructive, tuberculöse Coxitis.

Therapie: Resection.

25. Juni. 12 Cm. langer Schnitt auf der Hinterseite (Langenbeck) überall in das Gelenk vertieft. Weichtheile stark schwielig. Vom Trochanter und der Kapsel werden die Weichtheile nach der Seite von der Mitte des Schnittes abgeschält, Schenkelhals noch am Trochanter mit Stichsäge durchtrennt und mit vieler Mühe der destruirte, theils knöchern, theils bindegewebig verwachsene Kopf herausbefördert. Er ist total deform. ohne Knorpel, theils verwachsen, theils ulcerirt gegenüber der Pfanne. Im Halse liegt ein kirschgrosser, käsiger Sequester, der die Sägefläche überragt und mit einem centimetergrossen zweiten Theil durch den vorderen Abschnitt des Trochanter in den Schaft hineinragt, so dass dieser Theil noch mit Meissel und Hammer gesäubert werden muss, und eine stark ausgehöhlte Fläche zurückbleibt. Der ganze obere und vordere, ein Theil des hinteren Pfannenrandes, sowie der Pfannenboden ist käsig infiltrirt, und muss die Pfanne in ihrer Umrandung breit, bis fast zum Foramen ischiadicum, vorn bis unter die Spina anterior sup. und am Boden soweit entfernt werden, dass ein Defect von über Markstückgrösse nach dem Becken entsteht, und die Pfanne schliesslich zu einer fast auf das Doppelte vergrösserten Knochenhöhle wird. Das Becken ist von Eiter frei, aber tuberculöse Granulation findet sich überall und wird mit Pincette und Scheere, mit scharfem Löffel gründlich entfernt. Schliesslich wird der grosse Abscess am Oberschenkel gespalten, gereinigt und wie die Resectionswunde jodoformirt und offen erhalten. Nähte werden nicht angelegt.

Der sehr verbreiterte Endtheil des Schaftes lässt sich durch einen Abductionsverband vollkommen in die sehr vergrösserte Pfannenhöhle hineinstellen (siehe Fig. 6, Taf. I, Fig. 2). Bis zum September ist die Hüfte vollkommen geheilt. Eine leichte Flexionsstellung ist geblieben, die Verkürzung zum grossen Theil durch Abduction (Beckensenkung) ausgeglichen. Leichte Bewegungen sind im Gelenk möglich.

Ende December stellt sich die Patientin mit Verkürzung von 3 Cm. und sehr gutem, mässig kinkendem Gang wieder vor. Sie ist

schmerzlos und hat keine Fistel mehr. Ihre Ernährung hat sich sehr gehoben.

Es handelte sich in dem beschriebenen Fall um eine schwere ostale und fistulöse Coxitis. Die cariöse Oberfläche des Kopfes war zum Theil mit der Oberfläche der Pfanne verwachsen, zum Theil stand sie derselben cariös gegenüber. Im Kopf, Schenkelhals und dem Uebergangstheil des Halses in den Schaft fand sich eine mit grossem Sequester gefüllte tuberculös käsige Knochenhöhle. Die ganze Pfanne war erkrankt, der knöcherne Rand derselben, zumal der vordere obere und der obere waren käsig infiltrirt, ebenso wie der Boden der Pfanne.

Fig. 6.

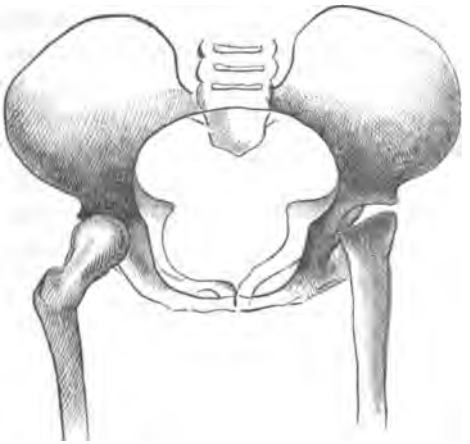

Resecirtes Hüftgelenk
(hierzu Tafel I, Fig. 2).

Es musste somit die ganze Pfanne breit und tief mit dem Meissel von ihrer käsigen Umrandung befreit, der infiltrirte Boden vollkommen entfernt werden, dermaassen dass die Knochenhöhle um das Doppelte erweitert erschien und ein grosser Defect nach dem Becken entstand.

Nach gründlicher Befreiung der ganzen Wundhöhle, der Kapsel wie des gespaltenen Abscesses gelang es, die breite Fläche des Oberschenkels an ihrer Durchsägungsstelle derart in die stark vertiefte und verbreiterte Pfanne hineinzustellen, dass das innere Gebiet des Trochanter minor und das äussere des Trochanter major sich vollkommen gegen entsprechende Gebiete der Pfannenhöhle anlehnten. Dies gelang wegen der stark verbreiterten Pfanne bereits in mässiger Abductionsstellung.

Es ist nicht zweckmässig, unter solchen Verhältnissen durch einen Extensionsverband die Abduction zu erreichen, weil man dadurch gleichzeitig den Schenkel aus dem Becken herauszieht. Ich erziele die Abductionsstellung seit Jahren in solchen Fällen durch eine im offenen Winkel abgeknickte Holzschiene, welche, nachdem ein die ganze Hüfte deckender angefeuchteter Moospappenverband angelegt ist, mit der Stärkebinde diesem Verband fixirend aufgewickelt wird.

Die gute Stellung der Extremität und der vortreffliche, schmerzlos andauernde Gang veranlasste uns, ein Röntgenbild anzufertigen. Dasselbe zeigt wie die breite Knochenfläche des Femur sich vollkommen in die operativ vegrösserte Pfanne hineinstellt, so dass die Stützverhältnisse, wie aus dem Schema und dem Bild hervorgeht, ausgezeichnet gute sind. Offenbar ist der Zwischenraum zwischen einem Theil des Schaftes und der vergrösserten Gelenkhöhle (siehe schemat. Figur) durch Bindegewebe ausgefüllt.

Da dies Resultat bei ausgedehnt schwerer Pfannenerkrankung durch die geschilderte Behandlung nicht ein einmal, sondern ein vielfach von uns constatirtes ist, so empfehlen wir wiederholt gegenüber der radicalen Entfernung des Pfannentheiles des Beckens die radicale Säuberung der Pfanne mit Meissel und Hammer.

XV.

Aus der königlichen chirurgischen Universitätsklinik zu Königsberg.

Ueber Complicationen nach Trendelenburg'scher Varicenoperation bei aseptischem Wundverlauf.

Von

Dr. Franz,

Assistenzarzt I. Classe, commandirt zur Klinik.

Seit Trendelenburg zur Beseitigung der durch Varicen der unteren Extremität bedingten Beschwerden und zur schnellen und endgültigen Ausheilung varicöser Unterschenkelgeschwüre die Durchschneidung und Resection der Vena saphena magna empfohlen hat, sind seinem Beispiele Viele gefolgt. Alle wissen von befriedigenden Erfolgen zu berichten. Etwaige Misserfolge, in Recidiven bestehend, erfolgten nur dann, wenn der Parallelast der Vena saphena nach der Ligatur der letzteren vicariirend für dieselbe eintrat, oder aber eine Regeneration der Vene erfolgte. Aus diesem Grunde ist denn auch von Faisst, Studsgaard und Rautenberg empfohlen worden, die Durchschneidung nicht nach der Angabe Trendelenburg's auf der Grenze zwischen mittlerem und unterem Drittel, sondern dicht oben an der Einmündungsstelle der Vena saphena in der Gegend der Fossa ovalis zu machen.

Irgend welche specielle üble Zufälle während der Operation oder im Anschluss an dieselbe sind nach allen Berichterstattern nicht zu befürchten. Schon der Erfinder der Methode hatte sich eben dahin geäussert und bezüglich der von eventuell auftretenden Thrombosen drauenden Gefahr gemeint: „Ausgedehntere Thrombosen sind bei aseptischem Wundverlauf durchaus nicht zu fürchten, abgesehen von den seltenen Fällen, in denen die Venenwand rigid geworden ist, so dass die Vene nicht collabiren und sich nicht entleeren kann. Bei einem meiner ersten Patienten kam es bei auch nicht ganz aseptischem Wundverlauf unter diesen Umständen zu einer unangenehmen Thrombosirung des Saphenastammes. Meist kommen höchstens dicht

unter der Ligatur oder in den Varicen ganz circumscripte Thromben zu Stande, welche ohne jede Bedeutung sind." Bei der Durchsicht der Literatur zeigt sich jedoch, dass dieser Ausspruch Trendelenburg's nicht für alle Fälle zutrifft. Denn nicht nur Faisst berichtet über eine sich am 5. Tage post operationem entwickelnde Thrombose vom Knie bis zur Unterbindungsstelle bei glatter Prima intentio, sondern auch Perthes erwähnt, dass unter 86 Operationen trotz völlig aseptischen Wundverlaufes achtmal Thrombosen aufgetreten seien, von denen sieben allerdings nur klein entweder in der Nähe der Ligaturstelle oder peripher von ihr, dreimal zugleich auch oberhalb der Ligaturstelle sassen, während in dem einen Falle (Nr. 24) die Thrombose bis unterhalb des Knies und nach oben bis zur Mitte des Oberschenkels um die Operationswunde herum reichte.

Von einer weiteren Complication, bestehend in einer Lungenembolie, die allerdings ohne ernstere Folgen für die Patienten blieb, berichten Studsgaard und Perthes. Allein in dem letzteren Falle (Fall 9) war der Wundverlauf kein aseptischer, denn es bestand eine Vereiterung der Operationswunde und Fasciennekrose, so dass die ausgedehnte Thrombosirung als auf Infection beruhend nicht Wunder nehmen dürfte. In dem Fall von Studsgaard dagegen war die Lungenembolie bei glatter Prima intentio aufgetreten. Und diesem analog dürfte auch der unserige sein, der im Juni des Jahres 1896 in der Klinik zur Beobachtung kam und in verschiedener Hinsicht grosses Interesse darbot:

Bei einem 35jährigen, kräftigen, sonst gesunden Arbeiter wurde am 6. Mai wegen sehr starker Varicen des rechten Unterschenkels und eines immer wieder recidivirenden, über handtellergrossen Geschwüres — Thrombosen oder Phlebitis bestanden nicht — die Unterbindung und Durchschneidung der Vena saphena in der Mitte des Oberschenkels gemacht. In derselben Sitzung wurde das Geschwür umschnitten, die callösen Ränder desselben entfernt und der stellenweise von missfarbigen, schlaffen Granulationen eingenommene Grund mit dem scharfen Löffel abgekratzt. Der Wundverlauf war reactionslos. Die am 11. Mai entfernten Nähte zeigten keine Eiterung der Stichkanäle. Und doch war die Vene unterhalb der Ligaturstelle bis zur Mitte der Wade thrombosirt; eine Thrombose centralwärts von der Ligatur liess sich nicht deutlich nachweisen. An demselben Tage wurden auf das Geschwür vom linken Oberschenkel genommene Krause'sche Läppchen (Hautläppchen ohne subcutanes Fettgewebe) gepflanzt, wenn auch die Granulationen des Geschwürsgrundes nicht überall gute waren. Am 13. Mai Vormittags bekam dann Patient, angeblich weil er, aus dem Schlafe geweckt, sich sehr erschreckt hatte, plötzlich heftiges Stechen in der rechten Seite, verbunden mit mässiger Athemnoth, die sich bei Wendungen auf die linke Seite ver-

mehrte. Es stellte sich serös-schleimiger Auswurf ohne Beimengungen von Blut ein. Die Athemnoth vergrösserte sich im Laufe des Nachmittags.

Die Untersuchung der Lungen ergab eine 2 Finger breit über dem unteren Scapularwinkel beginnende Dämpfung, rechts hinten, die nach unten zu absolut wurde. Das Athemgeräusch war sehr leise, unrein vesiculär. Ueber den Pectoralfremitus konnte ein sicherer Aufschluss nicht gewonnen werden, weil bei jedem lauten Zählen der Patient sofort stärkere Athemnoth bekam. Die orthopnoische Athmung war oberflächlich, ausgeprägt costal. Die Frequenz betrug 40 in der Minute. Die Pulsfrequenz war beschleunigt; die Pulswelle mässig kräftig. Temperatur normal: 37°.

Abends um ½11 Uhr bekam Patient plötzlich sehr heftige Dyspnoe, hochgradiges Angstgefühl, verbunden mit äusserst starken Schmerzen in der rechten Seite und Brechneigung. Der Puls sehr beschleunigt. Temperatur normal, 36,8°. Aengstlicher Gesichtsausdruck, kalter Schweiss auf der Stirn. Geringer Hustenreiz, etwas serös-schleimiger Auswurf ohne Blutbeimengungen. Ueber den Lungen keine Veränderungen gegen den am Nachmittag aufgenommenen Befund. Ord.: Sitzende Stellung. Eispillen. Wein. 1 Grm. Chloralhydrat. Im Verlauf einer halben Stunde schwand das Oppressionsgefühl allmählich; die Dyspnoe sowie die Schmerzen wurden geringer, und am nächsten Morgen bot der Patient dasselbe Bild, wie am Vormittage des vorhergehenden Tages. Der Befund über den Lungen zeigte, abgesehen von etwas feinblasigem, feuchtem Rasseln über dem rechten Unterlappen, keine Veränderung. In den nächsten Tagen nahm dann die Dyspnoe und das Seitenstechen weiter ab. Auch die Dämpfung über der rechten Thoraxhälfte reichte nicht mehr so weit herauf. Eine am 20. Mai vorgenommene Probepunction war negativ; dagegen ergab eine zweite, am 29. Mai vorgenommene, ein serös hämorrhagisches Exsudat. Die physikalische Untersuchung der Lungen an diesem Tage zeigte: etwa 1½ handbreite Dämpfung über dem rechten Unterlappen, Abschwächung des Pectoralfremitus, wenig abgeschwächtes Vesiculärathmen mit einigen feuchten Rasselgeräuschen. Infolge von Anregung der Diurese und Diaphorese nahm das Exsudat ab, so dass am 10. Juni die Dämpfung nur noch 4 Finger breit war. Am 15. Juni waren alle Erscheinungen von Seiten der Lungen bereits geschwunden. Inzwischen hatte sich die Beschaffenheit der auf Druck empfindlichen Thrombosen insofern geändert, als sie nur noch bis zum Kniegelenk reichte, während der unterhalb desselben gelegene Abschnitt der Vene als dünner, mässig derber Strang anzufühlen war.

Die auf das Ulcus aufgepflanzten Läppchen waren zum grössten Theil angeheilt; an den anderen Stellen waren frische, gute Granulationen; an den Rändern zeigte sich überall ein frischer Epithelsaum, so dass bei der Entlassung des Patienten am 1. Juli 1896 die Heilung des Geschwüres ausser Frage war.

Der vorliegende Fall ist dadurch ausgezeichnet, dass 1. infolge der Operation trotz aseptischen Wundverlaufes eine ausgedehnte Thrombosirung der Vena saphena eintrat, und 2. im Anschluss daran

eine Lungenembolie mit Infarct und Exsudatbildung erfolgte. Wie ist nun hier die Entstehung der Thrombose zu erklären?

Durch die Untersuchungen von Lesser und von Hodara ist festgestellt, dass alle varicös erweiterten Venen bald mehr, bald weniger eine Alteration der Gefässwände, namentlich der Intima zeigen. Diese Alteration besteht in einer Neubildung von zum grössten Theil elastischem Gewebe, in geringerem Maasse von Binde- und Muskelgewebe, und sie ist die Folge des verstärkten Blutdruckes. Wird der Blutdruck noch stärker, so tritt nach Hodara eine Atrophie der verdickten Venenwand ein, die namentlich die elastischen Elemente betrifft, und es sind nun 2 Ausgänge möglich: entweder eine Thrombosirung, oder aber die Intima reisst ein, während das durch die Lücke sich ergiessende Blut durch den elastischen Cylinder der Media aufgehalten wird.

Die Bildung von Thromben ist sehr erklärlich, da in derartig erweiterten Venen sehr leicht Circulationsstörungen auftreten, und andererseits Endothelläsionen bei der auch von Hodara[1]) hervorgehobenen, selbst bei starker Hypertrophie der Wand vorhandenen Brüchigkeit sehr leicht vorkommen können. Die Annahme Hodara's jedoch, dass schon allein die auf die vorangegangene Hypertrophie folgende Atrophie Thrombose bewirken könne, scheint mir nach den Untersuchungen von Bizzozzero, Eberth und Schimmelbusch nicht eben wahrscheinlich. Auch darin möchte ich ihm nicht beipflichten, was er bezüglich des 2. Endausganges bei zunehmender Einwirkung eines zu starken Blutdruckes sagt[2]): „Auf die Weise erfährt das Lumen solcher Gefässe allemal eine langsame excentrische und unregelmässige Erweiterung, das Blut ist in seiner Circulation in keiner Weise behindert, und es kommt daher weder zu einer Thrombose, noch zur Hämorrhagie." Denn einmal, glaube ich, sind derartig rupturirte Gefässwandstellen besonders prädisponirt zur Ablagerung von Strömungsthromben, andererseits scheint mir aber auch der Umstand dagegen zu sprechen, dass man verkalkte Thrombusreste, die Phlebolithen, gewöhnlich an den am stärksten erweiterten Partien der Venen, bei denen also eine excentrische Erweiterung in Hodara's Sinne vorliegen dürfte, findet.

Wie dem auch sei, in den varicösen Venen beobachten wir sehr häufig Thromben und wissen, dass durch diesen Vorgang eine Spontanheilung erfolgen kann. Können dieselben nun schon durch die all-

1) Hodara, Zur Histologie der Varicen. Monatshefte für praktische Dermatologie u. Syphilis. 1895. I. S. 16.

2) Ibidem S. 106.

mählich eintretenden Circulationsstörungen hervorgerufen werden, um wie viel eher wird die Möglichkeit dazu vorliegen, wenn durch die Ligatur die Blutströmungsverhältnisse in dem betreffenden Gefässbezirk plötzlich verändert werden? Indess müsste, um die Entstehung einer so ausgedehnten Thrombose verständlich zu machen, auch noch eine besonders leichte Verletzbarkeit des Endothels der Intima vorliegen. Denn es muss doch Wunder nehmen, woher so selten nach den Unterbindungen nach Trendelenburg derartige Zufälle vorkommen.

Konnte die Thrombosirung in dem vorliegenden Fall nun aber nicht die Folge einer Infection sein? Eine Infection im gewöhnlichen Sinne bestand jedenfalls nicht. Denn der Wundverlauf war frei von Fieber, und die locale Wundheilung verlief völlig reactionslos, so dass, als am 5. Tage die Nähte entfernt wurden, sich keine Stichkanaleiterung zeigte, und die Schnittwunde per primam verklebt war. Allein es bestand in der Nähe ein Eiterherd, von dem aus die Verschleppung von Keimen möglich war, in Gestalt des grossen, schon Jahre lang bestehenden Geschwüres, dessen Oberfläche sicher eine ganze Flora von Spaltpilzen enthielt. Nun wissen wir jedoch schon lange — und Nötzel hat noch auf dem letzten Chirurgencongress über dies beweisende Experimente berichtet —, dass gerade die meist hypertrophischen Granulationen solcher Geschwürsflächen einen sicheren Schutzwall gegen das Tieferdringen der Bacterien bilden. Darin aber, dass bei unserem Falle in derselben Sitzung, in welcher die Trendelenburg'sche Operation gemacht wurde, die kallösen Ränder des Geschwüres entfernt wurden, und der ganze Geschwürsgrund mit dem scharfen Löffel abgetragen wurde, liegt die Möglichkeit der Infectionsgefahr; wurden doch dabei zahlreiche Blutbahnen eröffnet, die mit der Vena saphena communicirten. Und daher ist der Gedanke nicht von der Hand zu weisen, dass durch diese Infectionsmaterial in die Vene verschleppt wurde und hier, weil in derselben durch die vorangegangene Ligatur bereits eine Stagnation des Blutes eingetreten war, den besten Boden zur Thrombenbildung fand. Und diese Erklärung wäre sehr einleuchtend, wenn die Thrombose der Vene nicht nur bis zur Mitte der Wade, sondern bis zum Geschwürsrande gereicht hätte. Doch ist es immerhin noch denkbar, dass die Infectionskeime durch einen Venenast, der in einer gewissen Entfernung vom oberen Geschwürsrand in die Saphena einmündete, verschleppt wären. Und wäre der Wundverlauf durch Fiebererscheinungen complicirt gewesen, so würde die Erklärung, dass die ausgedehnte Thrombenbildung auf Infection beruhe, gesichert gewesen sein. Allein da eine

ohne Fieber verlaufende infectiöse Thrombophlebitis sicher etwas äusserst Seltenes ist, so muss auch dieser Erklärungsversuch in suspenso bleiben. Und es ergiebt sich daraus nur die Frage, ob es überhaupt rathsam ist, Resection der Vene und Ausschneidung eines varicösen Unterschenkelgeschwüres in derselben Sitzung zu machen. Doch reichen die bisher gemachten Beobachtungen zu der Beantwortung derselben noch nicht aus.

Wenn uns nun bezüglich der Aetiologie der Thrombosen trotz aseptischen Wundverlaufes sowohl die Fälle von Faisst, Perthes und Studsgaard als auch der unserige völlig im Stich lassen, so muss uns in dieser Hinsicht von ganz besonderem Interesse ein Fall sein, der in der Sitzung für wissenschaftliche Heilkunde vom 22. November 1897 von Herrn Prof. Nauwerck mitgetheilt wurde. In dem Sitzungsbericht heisst es wörtlich:

„Am 22. October wurde in der chirurgischen Abtheilung des städtischen Krankenhauses (Prof. Schneider) bei einer 64jährigen, sehr fettleibigen Frau die beiderseitige Unterbindung (Resection der Vena saphena wegen 20 Jahre bestehender Varicen, bezw. varicösen Geschwüres der Unterschenkel vorgenommen; durchaus gutes Allgemeinbefinden, tadellose Wundheilung. Am 10. Tage — die Operirte war noch nicht aufgestanden — plötzlich Dyspnoe und Tod nach einer halben Stunde. Die Section ergab embolische Verstopfung beider Lungenarterien; als Ursprung erwies sich die rechte Vena saphena, die von der proximalen Unterbindungsstelle aus noch einen fast fingerlangen Thrombus enthielt: keine Spur von Eiterung, keine Bacterien. Wahrscheinlich war die Thrombose veranlasst durch die mikroskopisch nachgewiesene Nekrose des unterbundenen Venenstumpfes."

In diesem Falle ist somit die Aetiologie aufgedeckt. Aber nun daraus folgern zu wollen, dass dieselbe Ursache bei den meisten oder gar allen bisher bekannten Fällen vorliege, dürfte schon deswegen nicht am Platze sein, weil es sich in dem Falle Schneider um eine 64jährige, sehr fettleibige Person gehandelt hat, und wir wissen, dass sowohl das Alter als auch starke Fettleibigkeit prädisponirende Momente für die Entstehung von Thromben sind.

So müssen wir uns denn vorläufig mit der Feststellung der Thatsache begnügen, dass die Trendelenburg'sche Operation nicht immer, wie man bisher anzunehmen geneigt war, eine völlig gefahrlose ist, sondern dass selbst bei genauer Beobachtung der Asepsis aus uns bisher noch unbekannten Gründen ausgedehnte Thrombosen und aus ihnen resultirende Complicationen, wie Lungenembolie, Lungeninfarct u. s. w., auftreten können. Und demgemäss ist die Operation nicht in allen Fällen von Varicen, resp. varicösen Ulcera indicirt,

sondern nur dann, wenn die durch dieses Leiden hervorgerufenen Beschwerden sehr grosse sind und den gewöhnlichen Behandlungsmethoden nicht weichen wollen.

Literaturverzeichniss.

1) Amat, La pathogénie des varices. Gaz. de Paris. 1895. No. 24.
2) Bizzozzero, Blutplättchen und Blutgerinnung. Centralblatt für das med. Wissen. 1882, 83.
3) Delore (Lyon), Traitement des varices par injection jodotanniques et son mécanisme. Revue de chirurgie. 1894. p. 918.
4) Eberth u. Schimmelbusch, Die Thrombose nach Versuchen und Leichenbefunden. Stuttgart 1888.
5) Faisst, Ueber die Unterbindung der Vena saphena magna nach Trendelenburg bei Unterschenkelvaricen. Beiträge zur klin. Chirurgie. Bd. XIV.
6) Hodara, Zur Histologie der Varicen. Monatshefte für praktische Dermatologie und Syphilis. 1895.
7) Kirchenberger, Aetiologie und Histogenese der varicösen Venenerkrankungen und ihr Einfluss auf die Diensttauglichkeit. Centralbl. f. Chirurgie. 1893. S. 1068.
8) v. Lesser, Ueber Varicen. Virchow's Archiv. Bd. CI. 1885.
9) Derselbe, Ueber Varicen. Centralbl. f. Chir. 1893. S. 712.
10) Matlakowsky, Exstirpation der Vena saphena bei Fussgeschwüren. Centralblatt f. Chirurgie. 1892. S. 24.
11) Noetzel, Ueber die Infection granulirender Wunden. Langenbeck's Archiv. Bd. LVI. 3. Heft.
12) Perthes, Ueber die Operation der Unterschenkelvaricen nach Trendelenburg. Deutsche med. Wochenschr. Bd. XXI. 1895. Nr. 254.
13) Prandobuboff, Zur Therapie der varicösen Venenerweiterungen der unteren Extremitäten nach Trendelenburg. Boludschmata Gazeta Potkena III. p. 49. 1892.
14) Remy, Traitement des varices et des ulcerès variqueux. Gaz. des hopitaux. 1892. p. 497.
15) Rautenberg, Ueber die mit Trendelenburg'scher Operation bei Krampfadern am Unterschenkel erzielten Dauererfolge. Centralbl. f. Chir. 1896. S. 1254.
16) Schelkly, Behandling van Varices. Centralbl. f. Chir. 1895. S. 588.
17) Segond, Varice anévrysmoidale irréductible de la saphène interne du voisinage de son embouchure. Centralbl. f. Chir. 1895. S. 759.
18) Soldani, La sezione e la resezione delle vene nei casi di varici degli arti inferiori. Riforma med. No. 189—191. 1894.
19) Studsgaard, Om Behandlinger af Varicer par Underextremiteterne Hospitaltetende 4 R. Bd. III. No. 32. Virchow-Hirsch. 1895. II. S. 238.
20) Trendelenburg, Ueber die Unterbindung der Vena saphena magna bei Unterschenkelvaricen. Beiträge zur klin. Chir. Bd. VII.

University of California LIBRARY

XVI.

Aus der chirurgischen Klinik der Universität Greifswald
(Prof. Helferich).

Zur Casuistik der Rückenmarksverletzung bei Wirbelfracturen.

Von
Assistenzarzt I. Kl. im Fussartillerie-Regiment Nr. 10 Dr. Trapp,
bisher commandirt zur Klinik.

(Mit 4 Abbildungen.)

Indem ich Bezug nehme auf die Arbeit über Wirbelfracturen, welche in der Deutschen Zeitschr. f. Chir., Bd. XLV, S. 434 erschienen ist, möchte ich hier 2 Fälle von Wirbelfractur kurz besprechen, bei deren Diagnose die bei der vorigen Arbeit niedergelegten Erfahrungen zur Anwendung gekommen sind.

Durch einen glücklichen Zufall sind gerade in diesen Tagen 2 Fälle von Wirbelfracturen zur Beobachtung gekommen, welche die Anwendung der Tafel zuliess, und bei beiden Fällen hat sich die Richtigkeit der Diagnose durch die Autopsie bestätigt.

Eigenthümlicher Weise sind die zwei zur Section gekommenen Fälle sowohl im Symptomencomplex, wie in dem anatomischen Befund einander fast bis auf die kleinsten Einzelheiten gleich und noch besonders bemerkenswerth durch die in beiden Fällen vorhandene Fractur im Brustbeinhandgriff.

Fall I. F. P., 37 Jahre alte Tagelöhnerin, fiel am 30. Juli 1897 beim Futterholen durch eine Luke des Bodens 5 Mtr. hoch herab in einen Stall. Sie schlug mit dem Hinterkopf auf und verlor das Bewusstsein. Sie wurde aufgehoben und auf die Tenne flach ausgestreckt hingelegt. Als sie das Bewusstsein wiedererlangte, fühlte sie sofort eine Beengung der Athmung und merkte, dass sie eine grosse Kopfwunde hatte. In den Beinen hatte sie kein Gefühl, und dieselben waren bewegungslos. Sofortige Ueberführung in die Klinik (mehrere Stunden über Land). Aufnahme 6 Stunden nach dem Unfall.

Nach Erhebung der Anamnese wurde Patientin, da sofort der Verdacht auf Wirbelfractur vorlag, flach ausgestreckt gelagert, zur Untersuchung nicht aufgerichtet und nur die Vorderseite des Körpers untersucht.

Befund: Mittelgrosse, kräftige, gut genährte Frau, mit ziemlich starkem Fettpolster, die völlig bei sich ist und über den Hergang des Falles gut Auskunft giebt. Klagt über mässige Schmerzen im Genick. Von der Scheitelhöhe bis zur Protuberantia occipitalis zieht sich eine breit klaffende, buchtige, stark verunreinigte Wunde, Knochen liegt in grosser Ausdehnung bloss.

Nervenbefund: Complete, motorische und sensible Lähmung von der 3. Rippe abwärts (rechts 3., links 2. Rippe).

An den Armen sensible Lähmung der Ulnarseite beiderseits. Volarwärts geht die Grenze beiderseits durch die Mitte des Mittelfingers, dorsal ist rechts nur die Ulnarseite des Kleinfingers und des Kleinfingerballens anästhetisch, links geht die Grenze durch die Mitte des 4. Fingers.

Am linken Arm, ungefähr entsprechend dem Verbreitungsbezirk des N. cutan. ext. vom Musculo-cutaneus eine hyperästhet. Zone.

Motorisches Verhalten des Armes: Erhebung bis zur Horizontalen ausführbar, ebenso Pro- und Supination und Beugung im Ellbogengelenk. Streckung fehlt. Handgelenke können gebeugt und gestreckt werden, Finger sind unbeweglich, stehen in halber Faustschlussstellung. Die motorischen Störungen waren rechts etwas geringer als links. Es besteht reine Zwerchfellathmung. Urin und Stuhl sind angehalten.

Sämmtliche Reflexe unterhalb der 3. Rippe fehlen.

Nach dem obigen Nervenbefund wurde die Diagnose auf Bruch des 6. Halswirbels mit Rückenmarksquetschung, wahrscheinlich völliger Querdurchtrennung, gestellt.

Die Behandlung bestand in Extension am Kopf, unter 15 Pfund Belastung, Catheterismus. Eine später in aller Ruhe unter Kopfextension vorgenommene Untersuchung der Wirbelsäule ergab eine stärker druckempfindliche Stelle in Höhe des 6. und 7. Halswirbels, keine nachweisbare Depression oder abnorme Beweglichkeit vom Dornfortsatz.

Ohne dass sich eine Aenderung im Befund gezeigt hätte, trat der Tod 36 Stunden nach dem Unfall ein, unter hoher Temperatur (41,5°) und Erstickungserscheinungen.

Section ergab (nur die wichtigen Daten angeführt): Bruch des Brustbeines an der Ansatzstelle des Handgriffes. Blutung im hinteren Mediastinum, im Bereich der unteren Hals- und oberen Brustwirbel. Dislocation zwischen 6. und 7. Halswirbel. Der oberhalb des 7. gelegene Theil der Halswirbelsäule ist um 1/4 Cm. nach ventralwärts verschoben. Nach Herausnahme der Wirbelsäule vom 1. Hals- bis zum 3. Brustwirbel ist eine Fractur des 6. Halswirbelbogens deutlich, man kann zwischen Spina 6 und 7 in den Wirbelkanal hineinsehen, die Bruchstücke des hinteren Bogens sind leicht verschieblich. Nach sagittaler Durchsägung findet sich der hintere Bogen des 6. stark zersplittert, der Dornfortsatz völlig von ihn abgetrennt. Mehrere Splitter springen in den Wirbelkanal, ihn verengend, vor. Die Bandscheibe zwischen 6. und 7. Brustwirbel ist völlig zerrissen, wodurch die Wirbel völlig von einander getrennt sind. Trümmer von ihr ragen in den Wirbelkanal hinein. Die Bandscheibe zwischen 5. und 6. Halswirbel

ist gelockert, keine Trennung. Von der vorderen oberen Kante des 7. Wirbelkörpers ist ein dreieckiges Stück oben abgesprengt, an der Hinterfläche des 6. Wirbelkörpers das Periost abgelöst. Zwischen dem Periost der hinteren Bögen und der Dura befindet sich ein Bluterguss, der bis zum Hinterhauptsloch und bis zum 3. Brustwirbel reicht. Vorderseite frei. Nach Aufschneiden der Dura kein Bluterguss zwischen ihr und der Pia. In Höhe des 6. Halssegmentes ist im Marke eine Erweichung fühlbar, die sich noch um 1 Segment tiefer erstreckt. Ebensoweit reicht eine bläuliche Verfärbung. An der ventralen Seite, in Höhe der 6. Halswurzel, findet sich starke, bläuliche Färbung, hauptsächlich links, die bis zum Abgang der 8. Halswurzel reicht.

Bis zur 6. Wurzel ist die Erweichung deutlich fühlbar, oberhalb ist das Mark derb, wie an den nicht verletzten Stellen. Beim Einschneiden in diese erweichte Stelle entleert sich eine dunkelgraurothe, homogene, breiige Masse. Bei Anlage von Querschnitten ober- und unterhalb der Verletzungsstelle fällt sofort in der Gegend der Vorder- und Hinterhörner eine blutige Färbung auf, die sich bis zum 1. Halsabschnitt nach oben, bis zum 2. Brustabschnitt einschliesslich nach unten, verfolgen lässt. Drückt man sanft auf das Mark, so entleert sich, wie aus einer Röhre, an diesen Stellen eine dunkelrothe, gerinnselartige Masse, ohne dass die umgebende, hellweisse Marksubstanz irgendwelche Veränderung zeigt.

Die mikroskopische Untersuchung des frischen Markes ergab an der Verletzungsstelle einen aus Blut, Myelintropfen, Ganglienzellen und Nervenfasern gemischten Brei, in dem sich spärliche Körnchenzellen fanden.

Etwa einen Monat später kam ein 2. Fall zur Aufnahme, der diesem sehr ähnlich ist.

Fall II. G. St., Arbeiter, 46 Jahre alt, wurde am 9. September von einer Kuh und einem Bullen derart überrannt, dass beide mit ihrer ganzen Last auf ihn drückten, und er nach vorn stark zusammengedrückt wurde. Ohnmächtig wurde er nicht, fühlte nur heftige Schmerzen im Nacken und konnte sich nicht aufrichten und nicht die Beine bewegen.

Aufnahme 4 Stunden nach dem Unfall, nach Transport über Land. Die sofort vorgenommene genaue Untersuchung in flacher Rückenlage ergab: Kräftiger Mann in gutem Ernährungszustand. Klagt über Bewegungs- und Gefühllosigkeit der Beine, taubes Gefühl in den Händen. Er ist völlig bei Bewusstsein und giebt den oben geschilderten Hergang des Unfalles an. Puls 80, regelmässig.

Die Athmung ist reine Zwerchfellathmung. Der Brustkorb steht völlig still.

Der Kopf liegt in einer nach vorn gebeugten Haltung, wird in dieser Lage steif gehalten, da sonst Schmerzen im Nacken auftreten. Eine Untersuchung der Wirbelsäule wird beiseite gelassen, der Patient völlig flach gelagert und am Kopf extendirt. Nun folgt die Aufnahme des Nervenbefundes.

Es ergiebt sich für die motorischen Nerven unterhalb der 2. Rippe völlige Lähmung. Die Arme können im Schultergelenk erhoben, abducirt und gerollt werden, Beugung und Streckung im Ellbogengelenk glatt und frei, ebenso Pro- und Supination und Dorsal- und Volarflexion der Hände. Die Finger stehen in halber Beugestellung und können weder weiter gebeugt, noch gestreckt werden.

Es besteht Retention von Koth und Urin, nach Abführmittel geht der Koth späterhin unbemerkt ab.

Für das Gebiet der Empfindungsnerven besteht am Rumpf von der 2. Rippe abwärts ebenfalls völlige Lähmung. An den Armen ist die Ulnarseite der Ober- und Vorderarme betroffen. Rechts volar ist die Grenze der Ulnarseite des 4., dorsal die Radialseite desselben Fingers. Links volar geht die Anästhesie bis zur Mittellinie des 4., dorsal bis zur Mittellinie des 3. Fingers. Die Lähmung ist für alle Empfindungsqualitäten vorhanden. Keine Hyperästhesie. Die Reflexe sind unterhalb der 2. Rippe völlig erloschen. Aus dem obigen Befund wurde auf Bruch der Wirbelsäule in Höhe des 6. Halswirbels mit wahrscheinlicher totaler Querläsion des Rückenmarkes diagnosticirt.

Der Kranke wurde sofort auf den Volkmann'schen Heberahmen ganz flach gelagert und Exension am Kopf (10 Pfd.) bei erhöhtem Kopfende angelegt. Am 10. September unter allen Vorsichtsmaassregeln Untersuchung in Narkose.

Dabei findet sich eine deutliche Depression direct oberhalb der Vertebra prominens. Die ganze Halswirbelsäule macht den Eindruck, als sei sie von da ab nach vorn verschoben, jedoch lässt Abtasten vom Mund aus und von der vorderen Halsseite neben dem Tubercul. de Chassaignac keine Dislocation erkennen. Beim Nachlassen des Zuges am Kopf und leichtem Bewegen fühlt man deutlich Crepitation. Der 6. Dornfortsatz ist nicht abnorm beweglich, aber ganz deutlich niedergedrückt. Wegen dieser Depression wurde sofort die Laminectomie ausgeführt. Schon in der tieferen Muskelschicht findet sich Blutextravasat. Der 7. Dorn wird aufgesucht. Oberhalb desselben, in der Mittellinie, gut 1 Cm. tiefer in den Weichtheilen drinliegend der 6. Dorn. Nach seiner Freilegung ist er leicht nach allen Seiten beweglich, während 5. und 7. völlig fest stehen. Nach Abheben der Weichtheile mit Elevator fühlt man ca. $1^1/_2$—2 Cm. vom Ansatz des Dornfortsatzes seitlich eine deutliche Bruchlinie der hinteren Bogen. Die lateralen Bruchkanten überragen das centrale Stück, letzteres, bestehend aus dem Dornfortsatz und centralen Bogenstücke, ist niedergedrückt. Die Bandverbindung zwischen den hinteren Bögen des 6. und 7. Wirbels ist völlig durchtrennt, so dass man durch ein weites Loch in den Wirbelkanal hineinsieht, schon sofort nach Beiseiteschieben der Muskeln.

Nach Entfernung des medialen Bruchstückes entsteht eine $1^1/_2$ Cm. lange und ebenso breite Oeffnung, in der die Dura freiliegt. Dieselbe hat nicht die reinweisse Farbe wie gewöhnlich, sondern ist mehr bläulich im Ton, einzelne feine Blutgerinnsel haften auf ihr und entleeren sich aus dem Spalt zwischen ihr und dem Knochen.

Die Dura ist prall gespannt, wird in die Oeffnung hineingepresst und pulsirt nicht.

Durch einen feinen Messerstich wird der Durasack eröffnet. Sofort entleert sich klare, hellgelbe Flüssigkeit in feinem, etwa 10 Cm. hoch spritzendem Strahl. Die Flüssigkeit enthält weder Gerinnsel, noch Blutbeimengungen. Nachdem der Liquor 2 Minuten lang in gleichmässigem Strahl ausgespritzt ist, fängt zuerst dieser, dann der Durasack selbst deutlich an zu pulsiren unter gleichzeitigem Niedersinken des Strahles. Der Durasack fühlt sich weicher an, und der Liquor quillt nur noch aus der Oeffnung. Während vorher keine wesentliche Blutung vorhanden war, tritt jetzt eine solche aus den Plexus venosus auf. Sie ist durch länger dauernde Compression nicht stillbar. Deshalb Tamponade, darunter Situations-Nähte, Gypsverband, der Kopf, Nacken, Hals, Schultern fasst.

Der Verlauf gestaltet sich so, dass am 2. Tage post. op. an der Ulnarseite der rechten Hand bis zum Handgelenk Sensibilität wiederkehrte. Sonst blieb der Nervenbefund genau derselbe.

Am 13. September in der Frühe Exitus letalis unter der Erscheinung des Lungenödems, ganz unerwartet. Hyperpyret. Temp., 41,7°, war vorhergegangen.

Die Section ergab: ausser Lungenödem und Hypostase mässigen Grades gesunde innere Organe. Quer durch das Manubrium Sterni verlief eine Fractur mit reichlichem Bluterguss in das substernale Gewebe.

Die Wirbelsäule zeigt im Ganzen eine starke, detroconvexe alte Scoliose. Bei Freilegung der Halswirbelsäule fällt sofort eine Dislocation in die Augen, die zwischen 6. und 7. Wirbel besteht, der ganze obere Theil von der Wirbelsäule ist ventralwärts verschoben, ca. ½ Cm. springt der Köper des 6. über den 7. vor. Die Bandscheibe ist bei beiden völlig zerrissen, die beiden Theile der Wirbelsäule leicht gegeneinander verschieblich.

Am 6. Halswirbel ist der Dornfortsatz und hintere Bogen entfernt. Nach sagitt. Durchsägung der Halswirbel findet sich in Höhe der Operationswunde die Dura graubläulich verfärbt, nur ganz geringe Blutgerinnsel im subduralen Raum. Nach Aufschneiden der Dura ist das Rückenmark an dieser Stelle blauroth verfärbt, in seiner Dimension nicht sichtbar verändert. Auf Anfühlen ist es bedeutend weicher als höher oben und weiter unten. Die erweichte Stelle ist ungefähr 2 Cm. lang. Auf Querschnitten durch das Mark in Höhe der 1. Halswurzel und Höhe der 2. Brustwurzel zeigen sich an Stelle der grauen Hörner blutig gefärbte, leicht verbreiterte Stellen, während die umgebende weisse Substanz keine abweichende Färbung zeigt (s. Fig. 1). Druck auf das Mark an diesen Stellen lässt graurothe, wie Blutgerinnsel aussehende Massen wie aus einer Röhre hervorquellen. Das Rückenmark wird in Länge von 1. Hals- bis 2. Brustwurzel der Länge nach aufgeschnitten. An Stelle der Erweiterung und Verfärbung ist es in blutigen Brei ver-

wandelt in 2—3 Cm. Länge. Die blutige Färbung nimmt allmählich nach den Grenzen ab.

Von der Verletzungsstelle aber verlaufen ebenso gefärbte Streifen nach oben und unten, umgeben von Streifen hell aussehender, weisser Substanz, und stehen in Verbindung mit den oben beschriebenen, an Stelle der grauen Hörner hervorquellenden Massen.

Die mikroskopische Untersuchung des frischen Markes ergab an der Verletzungsstelle Gemisch aus Blut, Nervenfasern, Myelintropfen, darunter spärliche, aber deutliche Fettkörnchenzellen. An den äussersten Enden des Markes (1. Halswirbel, 2. Brustwirbel) waren keine solche nachweisbar, auch nicht in den aus den Hörnern dortselbst vorquellenden Massen, in denen sich einzelne Ganglienzellen fanden. (Das Präparat in Formalin nach Kayserling conservirt befindet sich in der Sammlung des path. Institutes zu Greifswald, ebenso die Wirbelsäule.)

Fig. 1.

Querschnitt des Rückenmarkes von Fall II. in Höhe des 2. Brustsegmentes.

Unsere beiden Fälle sind sich fast bis in die kleinsten Einzelheiten gleich. Beim Fall 1 war der Sturz aus der Höhe und das Gewicht des nachfallenden Körpers die Veranlassung zur starken Beugung der Wirbelsäule, im 2. Falle kam sie noch directer durch das Gewicht der beiden Thiere zu Stande. Häufig ist sonst der Einbruch des Wirbelkörpers selbst durch diese Gewalteinwirkung bedingt. Bei unseren beiden Fällen leistete der Knochen Widerstand, dagegen rissen die Bandscheiben vom 6. und 7. Halswirbel durch. Ohne Zweifel ist dadurch eine ganz bedeutende Dislocation erzeugt worden. Aus dieser starken Dislocation erklärt sich der Bruch der hinteren Bögen. Es wäre demnach in beiden Fällen eine Rissfractur durch Anspannung der Bänder zwischen den Dornfortsätzen bezw. der hinteren Bögen. Dabei riss in beiden Fällen das Lig. flavum und longitud. posterius ein, ein Vorgang, wie ihn Gurlt[1]) beschreibt, und der gerade bei Trennung der Bandscheibe durch Hyperflexion der Wirbelsäule nach vorn öfter sich abspielt. Der Mechanismus der Fractur durch Ueberbeugung nach vorn war in 1. Falle noch besonders deutlich zu sehen an dem abgesprengten, dreieckigen Stück vom vorderen Rand des 7. Halswirbelkörpers.

Besonders interessant ist aber in beiden Fällen das Vorhandensein eines Brustbeinbruches, und zwar eines solchen durch den Handgriff. Sternalfracturen sind zwar nicht ganz selten bei Wirbelbrüchen, sofern sie durch sehr schwere Gewalteinwirkung entstanden sind, so dass durch directen Druck auf die Brust der Bruch zu Stande kommen kann. Unter den Brüchen der Halswirbelsäule sind bei

1) Gurlt, Lehre von den Knochenbrüchen. S. 519.

Gurlt 8 Fälle beschrieben, bei welchen ein Brustbeinbruch im Handgriff sich fand. Nach Gurlt ist der Mechanismus der Sternalfractur bei starkem Vorn- oder Hintenüberbiegen etwa der folgende: beim Aufschlagen des Rumpfes findet eine Zusammenknickung vorn- oder hintenüber statt. Dabei wird durch die am Brustbein ansetzenden Knochen und Muskeln an ihm ein Zug in entgegengesetzter Richtung ausgeübt, durch den dann die Trennung an der schwächsten Stelle, dem Gelenk zwischen Handgriff und Körper, begünstigt wird.

Für die Fälle von Hintenüberbiegung ist dieser Vorgang ohne Weiteres klar; schwieriger ist er vorstellbar bei Vornüberbiegung. Vielmehr käme bei diesen Fällen ein anderes Moment in Betracht, welches Helferich annimmt: Durch die starke Vornüberbiegung wird das Kinn dem Brustbein genähert. Ist die Biegung stark genug, so kann das Kinn auf das Brustbein sich anstemmen und es eindrücken. Dabei kann die Wirbelsäule vorher brechen, und erst durch ihre Dislocation die Veranlassung zur stärksten Annäherung des Kinnes geben, oder die Fractur der Wirbelsäule erst dann stattfinden, wenn das Kinn den Brustbeinhandgriff eingedrückt und dessen Widerstand überwunden hat. Beistehende schematische Skizze (s. Fig. 2) erläutert den Vorgang.

Fig. 2.



Zustandekommen eines Brustbeinbruches durch Kinndruck; auch der Halswirbelbruch ist angedeutet (schematisch).

Fig. 3.

Verlauf der Bruchlinie im Brustbein (Fall I).

Ganz neuerdings ist ein Fall beschrieben, der das Zustandekommen des Brustbeinbruches auf die beschriebene Weise auf das Schönste kennzeichnet: Ein Turnlehrer fiel vom Barren so, dass er mit dem Nacken den Boden berührte, das Kinn war hierbei

fest gegen den mittleren Theil des Brustkorbes angedrückt. Später wurde eine Luxation des Brustbeinhandgriffes nach hinten festgestellt, die zur Heilung kam mit mässiger Deformität. (Treillet, Arch. de méd. et pharmacie militaire. 1897. Juni. Ref. Centralbl. f. Chir. 1897. Nr. 49.)

In diesem Fall wurde das Anstemmen des Kinnes direct beobachtet.

Die beigefügte Zeichnung (s. Fig. 3), die nach Photographie angefertigt ist, giebt eine deutliche Anschauung vom Verlauf der Bruchlinie und zeigt deutlich die Trennung genau im Gelenk zwischen dem Brustbein und seinem Handgriff. Auch auf den Mechanismus der Verletzung können wir einen Schluss ziehen: Der Bruch muss durch einen Druck auf die obere Kante des Handgriffes zu Stande gekommen sein. Durch diesen Druck ist der Handgriff nach unten, gegen seine Gelenkverbindung, angedrückt worden. Durch die leichtgebogene Form des ganzen Brustbeines musste der Hauptdruck auf die hintere Kante des Gelenkes fallen. Dieselbe konnte der Gewalt des Druckes nicht Stand halten und wurde abgesprengt. Dadurch verlor der ganze darüberliegende Theil seinen Halt und wurde nach hinten heruntergeschoben. Dies ist deutlich zu sehen aus der Bruchlinie und der Dislocation. Sehr deutlich sieht man die Absprengung der kleinen hinteren, dreieckigen Kante des Gelenkes. Der Druck, der in dieser Richtung wirkt und eine solche Kraft ausübt, kann aber nur durch Andrängen des Kinnes gegen die obere Kante des Handgriffes zu Stande kommen.

An beiden Fällen war für uns der wichtigste Punkt die Leichtigkeit, mit der sich nach den Tafeln die Diagnose aus dem Nervenbefund ohne Weiteres stellen liess. Beide beweisen, dass für den 6. Halswirbel jedenfalls der Befund zutrifft und zur Diagnose verwerthbar ist. Eine weitere Bestätigung fand sich in einer englischen Veröffentlichung, auf die ich aufmerksam wurde durch das Referat in der Monatsschr. f. Unfallheilk. Nr. 9. 1897.

Es handelt sich da zwar um Verletzung des Rückenmarkes ohne Wirbelfractur, aber der Nervenbefund ist fast genau derselbe, wie in unseren beiden Fällen, mit ganz unwesentlicher Abweichung. Bei der Section fand sich halbseitiger Riss in der Dura, aber quere Erweichung des Markes, die in der Höhe des Gelenkes zwischen dem 6. und 7. Halswirbel sass und noch ½ Zoll weiter nach oben reichte (also ungefähr bis zur Mitte des 6. Halswirbels). Die Diagnose wurde auch damals richtig auf den Sitz der Verletzung in der Höhe des 6. Halswirbels gestellt (Watts, Case

of partial rupture of the spinal cord without fracture of the spine. Brit. med. journ. 1897. p. 654).

In unserem 2. Fall wurde die Laminectomie vorgenommen, da Indication durch die Depression des hinteren Bogens vorlag.

Im 1. Fall war bei Lebzeiten die Depression nicht diagnosticirt, auch nicht diagnosticirbar. Erst die Section stellte sie fest. Es mag das ziemlich reichliche Fettpolster des Verletzten seinen Theil dazu beigetragen haben.

Der Operationsbefund im 2. Fall war besonders interessant durch das Fehlen der Pulsation an der Dura und durch die Wiederkehr derselben nach Abfluss des Liquor cerebrospinalis, dessen Menge auffallend gross war, und der unter hohem Druck stand.

Bemerkenswerth ist auch das Verhalten der Blutung aus dem Venenplexus, die nach Absinken des Druckes eintrat, während vorher keine solche stattfand. Sie war also sicher verhindert durch die Steigung des Druckes im Wirbelkanal. Wir werden durch dieses Symptom hingewiesen auf den Mechanismus beim Zustandekommen von Oedem im Rückenmark infolge Raumbeengung im Wirbelkanal. Nach Kahler[1]) spielt dies Oedem eine bedeutsame Rolle bei Lähmungen durch dieses Ereigniss. Eine Raumbeengung lag hier sicher vor und hatte die Drucksteigerung bedingt, welche dann wieder Compression der Venen im Gefolge hatte. Einmal derer, die ausserhalb der Dura liegen dann aber kann man wohl ohne Weiteres schliessen, dass auch die Venen des Rückenmarkes selbst durch den allseitig innerhalb des Durasackes auf ihnen lastenden Druck an ihrer Entleerung behindert waren. Diese Bemerkung ist hier nur beiläufig gemacht, ohne dass ich behaupten möchte, hier sei ein Oedem des Rückenmarkes vorhanden gewesen.

Ich komme nun zur Betrachtung des Rückenmarkes selbst. Beide Male handelte es sich um völlige Zerquetschung des Markes mit Erweichung und beginnender traumatischer Degeneration, wie die Fettkörnchenzellen beweisen.

In Fall 1 ist mikroskopische Untersuchung mit Benutzung von Weigert'scher Färbung vorgenommen. An der Verletzungsstelle fand sich das graue Centrum des Markes völlig zerstört, in einen aus Nerventrümmern und Blut bestehenden Brei verwandelt, nur die von da ausgehenden Nervenfasern waren theilweise noch erhalten, und mit ihnen geringe Reste der grauen Substanz

1) Kahler, Arch. f. Heilkunde. III. 187.

in Zusammenhang. An der ventralen Hälfte des Markes war ein Theil der Peripherie völlig losgetrennt und nach central dislocirt, was durch die Zerstörung der grauen Substanz und das Vorhandensein einer Höhle an ihrer Stelle ermöglicht war. In beiden Fällen völlig analog verhielt sich die Fortsetzung der Blutung durch Vermittlung der grauen Säulen und ihr röhrenförmiger Verlauf in diesen letzteren. In beiden Fällen reichte die Blutung gleichzeitig nach oben und unten. Eine grobe Zerstörung innerhalb der grauen Hörner ist aber nur in unmittelbarer Nähe der Verletzungsstelle zu bemerken (bei einem mikroskopisch untersuchten Fall), während an den weitest entfernten Abschnitten nur noch geringfügige oder gar keine Veränderung (bei Weigertfärbung) wahrnehmbar ist. Vom Verhalten der Blutung giebt das Querschnittsbild eine deutliche Anschauung. Es ist ein Querschnitt in Höhe der 1. Brustwurzel vom 2. Falle (siehe Fig. 1). Das eine Vorder- und Hinterhorn sehen wir in seiner Form wesentlich erhalten, aber stark blutig gefärbt, während das der anderen Seite kein vom gewöhnlichen abweichendes Aussehen zeigt.

Es weist uns dieser Befund am Rückenmark auf eine in den letzten Jahren viel besprochene Rückenmarkserkrankung, auf die Syringomyelie, bezw. die Hämatomyelie hin, deren Entstehung durch Trauma auf diese Weise zu Stande kommen soll. Es sind in neuester Zeit verschiedene Fälle derart bekannt geworden, wo nach einer verheilten Wirbelfractur mit Betheiligung des Rückenmarkes später die typischen Folgen der Syringomyelie, namentlich auch die trophischen Störungen, auftraten. Eine Zusammenstellung derartiger Fälle findet sich bei Bawli (Syringomyelie und Trauma. Dissert. Königsberg 1896), der einen eigenen Fall beschreibt, bei dem die Section einen verheilten Bruch des 1. Lendenwirbels ergab mit Höhlenbildung im untersten Theil des Rückenmarkes; die Höhle nahm die centrale Partie ein und erstreckte sich auf eine Entfernung von 3 Cm.

Einen wichtigen experimentellen Beitrag zum Zustandekommen der Röhrenblutungen haben Goldscheider und Flatau: Ueber Hämatomyelie, Zeitschrift für klin. Medicin Bd. XXXI, geliefert. Sie spritzen beim Hunde defibrin. Blut in den unteren Theil des durchschnittenen Rückenmarkes ein, nachdem sie vorher bei einer Anzahl Rückenmarksstücken von menschlichen Leichen eine gewisse Gesetzmässigkeit in der Verbreitung der Blutung in der Längsrichtung des Rückenmarkes festgestellt hatten. In ihren Versuchen kamen sie zu dem Ergebniss, dass bei Einspritzung in das Vorderhorn, wenn sie in seinem lateralen Theil geschehen, Neigung zur Verbreitung

in die weisse Substanz besteht unter Verschonung der anderen Theile der grauen. Eine Verbreitung in die homolaterale graue Substanz findet statt bei Einspritzung in den mittleren Theil des Vorderhornes, wenn die graue Commissur verschont bleibt. Die Mitte des Vorderhornes bildet gewissermaassen eine Wasserscheide gegen den Uebertritt der Flüssigkeit in das homolaterale Hinterhorn und die contralaterale graue Substanz. Bei Injection in den hinteren Theil des Vorderhornes verbreitet sich die Flüssigkeit ins Vorderhorn und ins Hinterhorn und, wenn der der Commissur anliegende Theil getroffen ist, auch in die contralaterale graue Substanz. Es kommt dann vor, dass die Flüssigkeit auf ziemlich weite Strecken hin fast nur Mittelzone und Hinterhorn, bezw. auch den hinteren Theil des Vorderhornes erfüllt. Am günstigsten für Verbreitung der Flüssigkeit ist das Dorsalmark. Bei Einspritzung in das Hinterhorn breitet sich die Flüssigkeit im Grossen und Ganzen in der Längsrichtung fast allein im Hinterhorn aus. Nur in seltenen Fällen wurde Commissur und hinterer Theil des Vorderhornes mit ergriffen, ebenso selten die weisse Substanz.

Fig. 4.

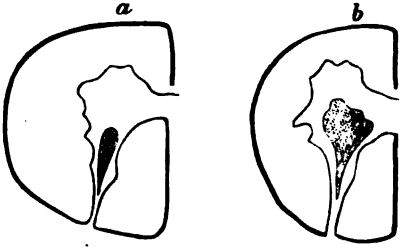

Schematische Skizze des Blutergusses im 1. Brustsegment (Fall I).

In dem 1. Falle konnte die Verbreitung der Blutung im Hinterhorn des oberen Dorsalmarkes in der letztbeschriebenen Weise beobachtet werden (an den nach Weigert gefertigten Präparaten). In dem unteren Theil des 1. Dorsalsegmentes findet sich im Hinterhorn der einen Seite ein scharf abgegrenzter Raum zwischen den Fasern, die davon bei Seite gedrängt sind (s. Fig. 4a); derselbe ist von scholligen und krümeligen Massen, die durch die Färbung theilweise lebhaft gelb gefärbt sind, ausgefüllt. Darin sind sehr zahlreiche, tiefschwarz gefärbte, rothe Blutkörperchen verstreut. Im oberen Theil desselben Segmentes dagegen ist der Erguss auch in den hinteren Theil des Vorderhornes eingedrungen, nirgends ist die weisse Substanz mitbetheiligt (s. Fig. 4b). In dem 6. Cervicalsegment ist diese Gegend

des Vorderhornes und das ganze Vorderhorn selbst gar nicht mehr vorhanden, sondern das ganze Centrum des Markes in eine mit Nerventrümmern, Blut und Gerinnsel gefüllte Höhle verwandelt. Das ganze Bild dieses Rückenmarkes erinnert an Fig. 1, Taf. I von Goldscheider und Flatau (a. a. O.).

Im 2. Fall wurde nur makroskopisch untersucht. Das Querschnittsbild des 2. Brustsegmentes ist beigefügt (Fig. 1). Da hat sich die Blutung über das ganze linke Hinterhorn verbreitet, ausserdem aber ist das gleichseitige Vorderhorn leicht betheiligt, und neben seinem seitlichen Theil liegt ein kleiner Herd, anscheinend in der weissen Substanz. Der mediale Theil des rechten Vorderhornes zeigt ebenfalls die blutige Infiltration, und neben dem medialen Theil des linken Hinterhornes ist ebenfalls eine leichte blutige Färbung erkennbar. Die Commissura grisea ist an der vom Querschnitt getroffenen Stelle nicht vollständig infiltrirt, soweit sich dies mit blossem Auge wahrnehmen liess. Mikroskopische Untersuchung wurde nicht vorgenommen.

Das Bild dieser Stelle entspricht etwa Fig. 5 bei Goldscheider und Flatau. Die Verletzungsstelle sass hier ebensoweit oberhalb, als bei den an dem anderen Mark. Warum nun gerade die Blutergüsse sich in so verschiedener Weise verbreitet haben, dürfte schwer zu entscheiden sein. Aber sie illustriren in bester Weise, dass die experimentell gefundenen Ergebnisse sich auf die Wirklichkeit übertragen lassen.

Was insbesondere das Zustandekommen von Syringomyelie anbetrifft, so ist der Fall von Watts von einer gewissen Wichtigkeit, da er zeigt, wie schwere Verletzungen der im Wirbelkanal gelegenen Theile statthaben können, ohne dass eine Continuitätstrennung der Wirbelsäule stattgefunden hat. Kann ein Einriss und theilweise Zerreisung des Rückenmarkes auf diesem Wege stattfinden, so ist erst recht die Möglichkeit eines Blutergusses ins Mark gegeben, nach dessen Resorption Höhlenbildung und dergleichen eintreten kann.

Zum Schluss erfülle ich die angenehme Pflicht, Herrn Geheimrath Helferich, an dessen Klinik ich diese Fälle beobachten konnte, für die Anregung zur Veröffentlichung, sowie die vielfache Unterstützung dabei, meinen ergebenen Dank auszusprechen. Herrn Prof. Grawitz, dem ich die Ueberlassung der Sectionsresultate verdanke, und seinen Assistenten, die bei Gewinnung der Präparate thätigen Antheil nahmen, bin ich ebenfalls zu grossem Dank verpflichtet.

XVII.

Ueber Transplantation von gestielten Muskellappen.

Von

Prof. Rydygier in Lemberg,

k. k. Hofrath.

(Nach einem für den internationalen Congress in Moskau bestimmten Vortrage.)

Meine Herren! In kurzen Worten will ich versuchen, über eine, wie ich glaube, principiell wichtige Sache Ihnen zu berichten.

Die von jeher herrschende Ueberzeugung, dass das zarte und complicirt gebaute Muskelgewebe sehr leicht, auch auf geringgradige Verletzungen mit Degeneration und Narbenbildung antwortet, liess nicht recht den Gedanken daran aufkommen, dass eine Transplantation von gestielten Muskellappen möglich sei.[1]) Und doch ist dem nicht so, wie ich das Ihnen mit wenigen Worten an diesen 2 Präparaten demonstriren will.

Beide Hunde, von denen diese Präparate stammen, sind von mir Anfang April 1897, vor meiner Abreise aus Krakau nach Lemberg, operirt worden. Vorher habe ich schon mehrere Hunde mit einem ähnlichen Erfolg, wie diese, operirt und darüber eine vorläufige Mittheilung in der Krakauer Aerzteversammlung am 7. April 1897 gemacht.

Vor etwa 14 Tagen, also beiläufig 4 Monate nach der Operation, habe ich die Hunde getödtet, um hier die Präparate zu demonstriren.

Bei diesem ersten Hunde habe ich die untere Hälfte des M. sterno-cleido-mastoideus durch die Clavicularportion des M. pectoralis major ersetzt. Sie sehen hier, meine Herren, die Vereinigungsnarbe, in der noch ein Faden liegt. Um den transplantirten Muskellappen habe ich eine Schlinge ganz locker gelegt, um desto genauer die transplantirte Partie wiederzuerkennen. Wenn wir den transplantirten Theil mit dem entsprechenden der anderen Seite vergleichen, so finden

1) Dauriac und Wolkowicz haben zwar über die Kreutzung und Verschiebung der Mm. recti bei Bauchhernien geschrieben, dabei ist jedoch das Verhalten der Muskelsubstanz nicht genügend beachtet; selbst in der sonst sehr lesenswerthen Arbeit von Wolkowicz fehlen mikroskopische Untersuchungen. Es handelte sich hier überhaupt mehr um die mechanische Verstärkung der Bauchwand, als um die functionelle Wirkung des Muskels. Helferich hat bei der Kieferklemme einen Muskellappen aus dem M. temporalis interponirt, um ein Recidiv zu vermeiden.

wir makroskopisch nur einen geringen Unterschied in der Stärke; jedenfalls wird jeder zugeben, dass wir hier genug Muskelsubstanz zum Verrichten der ihr übertragenen Functionen haben, wie denn auch zu Lebzeiten des Hundes nichts Pathologisches an ihm, weder in der Stellung, noch im Ausmaasse der Bewegungen des Kopfes zu bemerken gewesen. Mikroskopisch sehen wir an den Präparaten auch keine besonders stark auftretenden degenerativen Veränderungen; nur die Bindegewebsstreifen sind ein wenig stärker entwickelt, wie normal.

Dieses 2. Präparat stammt von einem Hunde, dem ich den M. tibialis ant. und extensor digitorum durch einen Muskellappen aus dem M. rectus femoris ersetzt habe. Es ist ein ziemlich langer Lappen direct nach unten geklappt und theils an die Sehnen, theils an die entsprechenden Muskelstümpfe angenäht worden. Hier ist das Resultat entschieden schlechter ausgefallen, und die Degeneration am transplantirten Muskellappen weiter vorgeschritten, wie das namentlich am mikroskopischen Präparate deutlich zu sehen ist. Trotzdem functionirte das Bein zu Lebzeiten des Hundes fast vollständig normal, und der transplantirte Muskellappen reagirte auf elektrische Reize prompt mit Contractionen, auch nachdem der Hund getödtet war, und der freipräparirte Muskel direct gereizt wurde.

Schon an diesen 2 Präparaten sehen Sie, meine Herren, dass einmal die Transplantation mehr, das andere Mal weniger gelingt; woran liegt das? Soviel wir bis jetzt die Sache erkannt haben, sind folgende Bedingungen zum Gelingen nothwendig:

1. Vor Allem muss vollständige Asepsis gelingen.

2. Der Hautschnitt muss so geführt werden, dass er nicht direct über den transplantirten Muskellappen zu liegen kommt, sondern zur Seite von ihm fällt. Diese Vorschrift ist sehr wichtig, denn die sich bildende Hautnarbe könnte mit dem darunterliegenden, frisch transplantirten Muskellappen verwachsen und zur Narbenbildung in demselben Anregung geben.

3. Man muss den Muskel möglichst wenig malträtiren; deshalb sind womöglich schon normal durch stärkere Bindegewebszüge abgetrennte Muskelpartien zur Transplantation zu wählen, wie das ja gerade z. B. zum Ersatz der unteren Hälfte des M. sterno-cleidomastoideus aus der Clavicularportion des M. pectoralis major möglich ist.

4. Der Muskellappen soll nicht zu stark gedreht werden.

5. Der Stiel ist nach der Seite hin zu legen, von welcher die Gefässe und Nerven kommen und möglichst parallel ihrem Verlaufe, damit durch denselben möglichst viele Blutgefässe und Nerven hindurchtreten können, und der transplantirte Lappen, so gut wie mög-

lich ernährt wird. — Dieselbe Vorschrift hat schon Maas seiner Zeit für die gestielten Hautlappen bei der Autoplastik gegeben. Es ist leicht verständlich, dass beim Nichtbeachten dieser Vorschrift die Ernährung des transplantirten Muskellappens leiden und eine mehr oder weniger ausgesprochene Degeneration des Muskelgewebes eintreten muss. Dieses ist unzweifelhaft die Ursache, weshalb in dem 2. Präparate die Degeneration weiter vorgeschritten ist, wie im ersten: der Muskellappen aus dem Musculus rectus femoris hat seinen Stiel unten am sehnigen Theil des Muskels, von wo aus keine Gefässe zu ihm hinzutreten, überdies ist er freilich sehr stark — etwa um 180 Grad — um seinen Stiel gedreht. In Zukunft würde ich eher zum Ersatz der Muskeln am Unterschenkel einen Lappen aus dem Musculus vastus vorziehen oder durch Theilung der Unterschenkelmuskel den Ersatz zu finden suchen.

6. Endlich soll die wenn auch sehr dünne Bindegewebshülle über dem zu transplantirenden Muskellappen erhalten bleiben, einmal um bei dem Transplantiren möglichst wenig das Muskelgewebe selbst zu malträtiren, dann aber auch, weil in dieser Hülle kleine Ernährungsgefässe verlaufen.

Ob und welche andere Vorschriften noch bei der Transplantation von gestielten Muskellappen zu beachten sind, dass wird die weitere Erfahrung lehren.

Soll ich noch mit wenigen Worten die praktische Bedeutung dieser Transplantationen berühren, so glaube ich, dass sie beim hochgradigen Caput obstipum musculare, wo Mikulicz die Exstirpation des unteren narbigen Theiles des Musculus sterno-cleidomastoideus vorgeschlagen hat, am Platz wären, einmal um die nach der Exstirpation resultirende und von Kader selbst zugegebene stärkere Abflachung der kranken Halsseite zu verhindern, dann aber auch, um ein rascheres und besseres functionelles Resultat eventuell zu erreichen.

Bei Mukellähmungen, wo die einfachere und schon von Nicoladoni und Drobnik und Anderen erprobte Sehnentransplantation nicht möglich wäre, könnte man vielleicht in entsprechenden Fällen noch eine Heilung durch Transplantation von gut gewählten Muskellappen erzielen. Wie häufig und in welchen Fällen dies möglich sein wird, muss die spätere Erfahrung lehren.

Augenblicklich beschäftige ich mich mit Experimenten, ob durch Uebereinanderschieben von mehr oder weniger breiten transplantirten Darmringen sich ein Sphincter bilden liesse, und werde über die Erfolge dieser Experimente später berichten.

Lemberg, den 8. August 1897.

XVIII.

Aus der k. k. chirurgischen Klinik in Krakau zur Zeit der Direction des Prof. Rydygier.

Ueber Lipome des Samenstranges

Von

Dr. Anton Gabryszewski,
g. I. Assistent an der chirurgischen Klinik.

Vor einigen Jahren kam in der chirurgischen Klinik ein Fall vor, der, als „rara avis", schon durch die Schwierigkeit der Diagnose längere Zeit uns beschäftigte, — und der vorher Ursache unangenehmer therapeutischer Täuschungen seitens erfahrener Aerzte war. Aus praktischen Rücksichten beschloss ich, diesen Fall zu veröffentlichen.

Die Zusammenstellung analoger Fälle aus der Literatur machte solche Schwierigkeiten, dass ich schon die undankbare Arbeit aufgeben wollte, als die Veröffentlichung der Pariser These von Sarazin mich von Neuem zur Ausführung des früheren Vorhabens ermuthigte

Als Einleitung zu dieser Arbeit führe ich zuerst die Beschreibung unseres Falles an, und zwar in der Form, in welcher ich sie vor einigen Jahren niederschrieb:

Im October 1892 meldete sich in der Krakauer Klinik Herr J. C., ein ziemlich alter Mann, der eine grosse Hodensackgeschwulst hatte und über einige Aerzte sich beschwerte, die ihm das Wasser aus der Geschwulst herauszulassen versprochen hätten; aber trotz wiederholter Punction mit dem Troicart nichts zu Tage förderten; vielmehr fing der Hoden an, sehr schmerzhaft zu werden. — Dies veranlasste ihn, Rath in der Klinik zu suchen.

Da die Geschwulst eine Hydrocele zu sein schien, so musste man die Untersuchung desto genauer durchführen. Aus der Anamnese erfuhren wir, dass die Eltern des Kranken im hohen Alter an Lungenentzündung starben und vorher nie krank gewesen sind; zwei Brüder und drei Schwestern erfreuen sich trotz hohen Alters der besten Gesundheit. Der Kranke selbst hatte früher einen weichen Schanker und einen Tripper gehabt; beides

ist aber bald und ohne Anstand ausgeheilt. Syphilis hat er nicht durchgemacht. In Wien wurden ihm Nasenpolypen operirt, auch litt er vor einigen Jahren an Unterschenkelgeschwüren, welche lange und hartnäckig nicht heilen wollten, bis im Krankenhause eine schwere Form von Erysipel sich hinzugesellte, die ihn beinahe ums Leben gebracht hätte; nach Abheilung der Rose aber verschwanden die Geschwüre und recidivirten nicht mehr.

Das gegenwärtige Leiden nahm seinen Anfang vor ungefähr zwei Jahren ohne irgend welche Veranlassung. Eines Tages bei einer Besichtigung des Hodensacks fühlte der Kranke in diesem Organ eine kleine Geschwulst, die seine Aufmerksamkeit auf sich lenkte. Ob das ein geschwollener Hoden war, oder ob etwas neben dem Hoden zu wachsen begann, kann er nicht ganau angeben. Dagegen behauptet er mit Sicherheit, vorher keine Spur von Bruch bemerkt zu haben. Anfangs beachtete er die Geschwulst gar nicht, zumal da sie ihm weder Beschwerden, noch Schmerzen verursachte. Als sie jedoch schnell zu wachsen und ihm beim Gehen hinderlich zu sein anfing, sah er sich veranlasst, ärztliche Hülfe aufzusuchen.

Wie schon erwähnt, erklärte der Arzt, dass in der Geschwulst eine Flüssigkeit sei, die herausgelassen werden müsse. Als aber der Kranke, nach ziemlich langem Zögern, auf diesen Eingriff einwilligte, und die gemachte Punction einen positiven Erfolg nicht ergab, begab er sich in die Krakauer chirurgische Universitätsklinik, wo er am 17. October aufgenommen wurde.

Die Untersuchung des Kranken ergab folgendes: Patient ist 57 Jahre alt, von mittlerer Grösse, stark gebaut, in gutem Ernährungszustande. Die inneren Organe sind bis auf ein unbeträchtliches Lungenemphysem ohne krankhafte Veränderungen. Das Fettpolster ist gleichmässig vertheilt, aber etwas stark. Der Hodensack ist durch eine rechtsseitige, kindskopfgrosse, eiförmige Geschwulst vergrössert. Diese Geschwulst reicht bis an das Poupart'sche Band, ja sie scheint sogar bis an die äussere Oeffnung des Leistenkanals sich zu erstrecken, ragt jedoch nicht in den Kanal selbst hinein. Die Oberfläche ist glatt und zeigt eine ungewöhnlich deutliche Fluctuation nach allen Richtungen hin. Die Haut des Hodensacks ist mässig gespannt, mit vielen Venen bedeckt; der Penis ist noch sichtbar, obwohl zum grössten Theil in der Haut, die die Geschwulst überzieht, versteckt. Der Hoden ist nicht durchzufühlen, lässt sich aber im unteren, hinteren und inneren Segment der Geschwulst nachweisen, da ein Druck auf diese Stelle das dafür charakteristische Schmerzgefühl hervorruft. Ein Durchscheinen ist nicht vorhanden. Der Percussionschall ist überall gedämpft. Beim Pressen und Husten vergrössert sich die Geschwulst nicht; aus dem Leistenkanal schiebt sich nichts heraus, ein Kollern ist nicht wahrnehmbar.

Auf Grund dieses Befundes konnte man eine durch Blutaustritt getrübte Hydrocele diagnosticiren oder auch eine Hämatocele, ferner eine Laparocele oder endlich eine Chylocele oder Galactocele, (weniger eine Spermatocele). Um dies festzustellen, musste man noch eine Probepunction machen. Dies thaten wir auch mehrfach mit einer ziemlich dicken Nadel an mehreren Stellen; das Ergebniss war aber negativ, denn nicht einmal eine Spur von Flüssigkeit war zu finden.

Dies bestärkte uns darin, dass wir es mit einer festen, aber so weichen Geschwulst zu thun haben, dass sie ausgeprägte Merkmale von Fluctuation zeigt. Beim genauen und starken Abtasten überzeugten wir uns, dass diese Geschwulst in ihren centralen Theilen hart war und den Eindruck machte, als ob man einen festen Körper umtastete, der von einer Flüssigkeit umgeben ist. Derartige Neubildungen könnten sein: Ein Myxoma, Myxosarcoma und Lipoma — alles sehr seltene Tumoren, wie wir es im Kocher'schen Werke: „Ueber die Krankheiten der männlichen Geschlechtstheile", gefunden haben.

Eine exacte Diagnose war also nicht möglich, jedoch war für mich die Diagnose: Lipoma funiculi spermatici, die wahrscheinlichste.

Mit gütiger Erlaubniss meines hochverehrten Chefs Herrn Prof. Rydygier, unternahm ich am 20. October in der Narkose die Operation. Ich machte einen Längsschnitt vom Poupart'schen Bande nach unten, ungefähr 15 Cm. lang; nach Durchschneidung der Haut und der dünnen Tunica Dartos trat die Geschwulst als ein walzenförmiger, glatter, mit einer harten, glänzenden Haut bedeckter Körper hervor. Nach Spaltung dieser Haut zeigten sich sofort im Schnitt die das Lipom kennzeichnenden Fettklumpen und begannen, sich nach aussen hervorzustülpen. Das Herausnehmen der Geschwulst aus der Höhle gelang mit Leichtigkeit und schnell; das Lipom war nur mit den Venen des Plexus pampiniformis eng verwachsen und erforderte beim Trennen einige Sorgfalt. Trotz grosser Vorsicht und Aufmerksamkeit trat dennoch eine unbedeutende Nachblutung ein, die eine Art von Hämatom zur Folge hatte und so eine schnelle Heilung verzögerte. Das Vas deferens und die Arterien liessen sich mit Leichtigkeit isoliren, der Hoden war weder ver-, noch durchwachsen; die äussere Oeffnung des Leistenkanals war durch die in ihn hineinragende Spitze der Geschwulst etwas erweitert.

Hierauf nähte man sowohl die Tunica vaginalis communis, wie die Haut vollständig zu und versah die Wunde mit einem gewöhnlichen aseptischen Verbande.

Der Verlauf post operationem war fieberfrei.

Nach 8 Tagen Verbandwechsel, Heilung per primam, nur die rechte Hälfte des Hodensacks war infolge von Nachblutung, deren Spuren in den schwarzen und blauen Sugillationen auf der Haut des Hodensacks sichtbar waren, vergrössert. Ich öffnete mit einer gewöhnlichen Kornzange die Höhle und liess ein wenig Blut und Coagula heraus; trotzdem verschwand die Anschwellung nicht vollständig. Auch als der Kranke nach 3 Wochen die Klinik verliess, war sie noch vorhanden.

Erst nach einem Jahre, unter der Einwirkung von warmen Bädern und einer Jodsalbe, kehrten mit der Zeit fast vollständig normale Verhältnisse wieder zurück und, wie ich es feststellen konnte, war weder ein Recidiv, noch eine Atrophie des Hodens eingetreten.

Die herausgenommene Geschwulst stellte ein ziemlich grosses Lipom dar, von lappenförmiger Oberfläche, das schwach mit Blutgefässen versehen und weich war. Es wog fast 5 Pfund. Auf dem Durchschnitt sah man, dass der centrale Theil viel härter war und sich durch eine mehr graue Farbe vom Reste der Geschwulst unterschied. Von diesem in der Mitte gelegenen Theile gingen strahlenförmig peripherwärts nach allen Richtungen

hin bindegewebige Streifen, die dann immer dünner und seltener wurden. Mikroskopisch wurde die Diagnose: ein grosszelliges, gelapptes Lipom, das central mit Bindegewebszügen stark durchwachsen war (Fibrolipoma „tumeur adipofibreuse"), bestätigt.

Dieses Lipom ging unzweifelhaft aus dem Fette hervor, das gewöhnlich in dem dünnen Gewebe liegt, das um die Blutgefässe, das Vas deferens und den Samenstrang, innerhalb der Tunica vaginalis communis sich befindet, und, umgeben von einer verdickten Haut dieser gemeinsamen Scheide, gab es Zeichen einer wirklichen Fluctuation, welche die Untersuchung und die Diagnose erschwerte.

Dieser vielfach merkwürdige Fall, von welchem die specielle Krankengeschichte eine genaue Vorstellung giebt, schien etwas sehr Seltenes zu sein, da Kocher in seinem umfangreichen Werke: „Ueber die Krankheiten der männlichen Geschlechtsorgane", davon kaum einige Fälle anzuführen vermochte.[1])

Als ich überdies wichtigere chirurgische Werke, sowohl Handbücher wie Monographien, sorgfältig durchsuchte, bemerkte ich, dass sie alle diesen Gegenstand ungenau oder geradezu falsch behandeln. Sie sprechen über diese Neubildung wie über eine gewöhnliche Sache und führen keine wichtigeren Beispiele aus der Literatur an oder berufen sich ohne weiteres auf einige bekannte Fälle.[2])

Als es mir daher gelungen war, eine ganze Reihe hier und da zerstreuter Fälle, von denen die Autoren meistentheils gegenseitig Nichts zu wissen scheinen, zu sammeln, hielt ich es für angezeigt, das gesammelte Material zusammenzustellen und kritisch zu behandeln, Unklares aufzuklären und Unsicheres festzustellen.

Als Lipome des Samenstranges bezeichnen wir Neubildungen, welche aus dem Fettgewebe des Samenstranges oder auch aus dem subserösen Fettgewebe hervorgegangen sind, sich aber innerhalb der Tunica vaginalis communis entwickelt haben. Diese Definition ist sehr scharf, und man muss derartige Neubildungen entschieden von ähnlichen pathologischen Vorgängen dieser Gegend unterscheiden, welche dort öfters sich vorfinden.

Die Lipome des Samenstranges sind ein seltenes Leiden, und, wie schon erwähnt, haben wir über sie nur wenige genauere Berichte, und auch diese erschienen erst vor nicht langer Zeit.

1) In dem trefflichen Werke Kocher's, „Ueber die Krankheiten der männlichen Geschlechtstheile", ist der Abschnitt über die Lipome des Samenstranges sehr stiefmütterlich behandelt; das Ganze ist weniger eingehend dargestellt; die sich darauf beziehende Literatur ist nicht vollständig berücksichtigt.

2) In der uns am meisten zugänglichen deutschen Literatur giebt es überhaupt keine Monographie, nicht einmal eine Abhandlung aus diesem Gebiete.

Zwar beschreibt schon Cloquet, der Schöpfer der interessanten Theorie von der Entstehung der Brüche[1]), im Jahre 1819 einen unzweifelhaften Fall von einem Lipom des Samenstranges, doch verdanken wir erst Curling eine genaue und ausführliche Beschreibung dieses Leidens, aus dem Jahre 1857. Nelaton behauptet in seinem Buche über Chirurgie, dass Lipome des Samenstranges die häufigsten Neubildungen sind, die sich hier zeigen; einen Beleg dafür führt er aber nicht an. Holmes, Annandale, Gascoyen, Deguise, Rossander, Gordon, Buck, Eben Watson geben meist kurze Beschreibungen und bringen nichts Neues. — Wichtiger ist erst die Arbeit von Brossard (1884), der in den „Archives de médecine" einen Fall von einem grossen Lipom des Samenstranges genau beschrieb und mit werthvollen Bemerkungen versah. Bald darauf veröffentlichte Broca einige — hauptsächlich an Leichen — beobachtete Fälle und nach ihm Koch, Gross, Péan u. A. Virchow berührt in seinem grossartigen Werke über die Neubildungen nur oberflächlich die Lipome des Samenstranges, und Kocher schreibt — wie schon gesagt — in der „Deutschen Chirurgie" über diese sehr flüchtig und berücksichtigt sehr wenig die Literatur. Ebenso wenig beschäftigt sich damit Reclus in seinem „Neuen Vortrage der Chirurgie". Den besten und am meisten erschöpfenden Aufsatz über die Lipome des Samenstranges lieferte Gaston Sarazin in seiner „Thèse pour le doctorat en médecine", Paris 1895, und aus dieser Arbeit schöpfte ich den grössten Theil der später erwähnten Fälle, die ich in kurzen Umrissen anführe.

Fall 1. Lipom des Samenstranges, gefunden an der Leiche eines Greises, Cloquet 1819. Die Geschwulst war einem nicht reponirbaren Netzbruch ähnlich (Epiplocele), der durch den Leistenkanal bis zum Bauchfell reichte.

Fall 2. Curling 1857. Lipom des Samenstranges. Die Geschwulst in der linken Hälfte des Hodensacks, die Anfangs von solchen Chirurgen, wie M. Thompson, Lawrence und Brodie für einen Netzbruch gehalten wurde, war mannskopfgross. Lawrence machte im Jahre 1845 eine Operation — da er den Samenstrang nicht isoliren konnte, so exstirpirte er den Hoden. Die Geschwulst kehrte trotzdem wieder, und Curling

1) Cloquet, „Recherches sur les causes et l'anatomie des hernies abdominales." Thèse de Paris 1819.

Eigentlich spricht schon im Jahre 1780 Pelletan in dem 3. Bande seiner „Cliniques" vom Lipom des Samenstranges wie von einer „hernie graisseuse"; Anfangs meinte er, es sei eine Epiplocele, aber er fand keine Spur von Bruchsack. Eine Versammlung der gelehrten Mitglieder der „Königlichen chirurgischen Akademie" schenkte diesem Berichte keinen Glauben, und die Sache wurde vergessen (Sarazin).

schnitt sie zum zweiten Male heraus im Jahre 1849; 3. Recidiv und die 3. Operation im Jahre 1855.

Fall 3. Deguise. Ein Riesenlipom des Hodensacks. Ausschälung im Jahre 1859. Der Verfasser beschreibt eine mannskopfgrosse Geschwulst, die aus dem Hodensack eines jungen Soldaten ausgeschnitten wurde. Bei dieser Gelegenheit erzählt Chassaignac von einer ähnlichen Geschwulst bei einem Greise.

Fall 4. M. Aubert und Icart. Lipom des Samenstranges, demonstrirt im ärztlichen Verein zu London (der Kranke ist gestorben) 1874.

Fall 5. Gordon-Buck. Lipom des Samenstranges von der Grösse einer Birne auf der rechten Seite. Enucleation, Tod 1871.

Fall 6. Rossander. Ein beiderseitiges Lipom des Samenstranges, das bis zum Bauchfell reichte und in das subperitoneale Fett überging.

Fall 7. Eben Watson. Fibrolipoma des rechten Samenstranges, von der Grösse einer grossen Birne, lange wie ein Bruch behandelt, der Anfangs klein und reponirbar war. Im Laufe von 9 Jahren hat es sich vergrössert und konnte zuletzt nicht reponirt werden; operirt mit gutem Erfolg.

Fall 8. Brossard. Lipom des Samenstranges, im Jahre 1882 beschreibt B. einen bei Cruveilhier beobachteten Fall. Bei einem 37 Jahre alten Manne bildete sich vor 6 Jahren eine kleine Geschwulst am linken Hoden, die dann mannskopfgross wurde und tief in den Leistenkanal hineinragte. Die Aerzte in der Heimat des Patienten machten eine Punction, nach welcher ein Eiterherd entstand. Letzterer wurde durch einen anderen Arzt punctirt, wonach viel Eiter ausfloss, und dann eine Fistel zurückblieb. Die Geschwulst wurde zugleich mit dem an der medialen Seite gelegenen Hoden mit Leichtigkeit ausgeschält; lappiger Bau, der Leistenkanal erweitert durch einen Ausläufer aus der Spitze der Geschwulst; unten ein orangengrosser Eiterherd, oben eine Höhle mit cystenartigem Inhalt. Die Geschwulst wog 4½ Kgrm. Die Hautadern des Hodensacks waren stark erweitert.

Fall 9. R. M. Hodges. Ein seltener Fall von einem Lipom im Hodensack, das infolge von Fluctuation eine Cystocele zu sein schien. 1884, Boston.

Fall 10. Willemer sagt in seinem Berichte über den Fall von Hodges im Centralblatt für Chirurgie 1885, dass in Göttingen eine mannskopfgrosse Geschwulst operirt wurde, die man als ein Sarkom des Hodens diagnosticirte, und die sich dann als ein Lipom des Samenstranges erwies. Der Hoden liess sich isoliren und wurde erhalten.

Fall 11. R. Park (Buffalo). Lipom des Hodens. (Zweimaliger Bericht in dem Centralblatt für Chirurgie im Jahre 1886 und 1888). Bei einem 43 Jahre alten Manne gab eine sehr grosse Geschwulst im Hodensack, die unter der Haut leicht beweglich war, Zeichen der Fluctuation; schmerzhaft war die Geschwulst nur da, wo der Hoden lag. Da die Gefässe des Hodens und des Samenstranges in die Geschwulst hineinragten, musste man bei der Enucleation der Geschwulst die Castration ausführen. Die Geschwulst wog 3 Pfund. Der Verfasser führt 3 Fälle von Kimball, Jobert und Deguise an.

Fall 12. J. Hutchinson. Lipome des Samenstranges. Der Ver-

fasser erkannte ein grosses Lipom des linken Samenstranges und schälte es aus, ohne den Hoden zu verletzen. Er behauptet, dass die Diagnose schwer ist, nur Cooper habe sich nie geirrt.

Fall 13. Broca 1888. Lipom des Samenstranges, das in den Leistenkanal hineinragte — bei der Section festgestellt.

Fall 14. Broca. Lipom des Samenstranges auf der linken Seite, schiefer Bruch auf der rechten. Bei der Section stellte man eine gänseeigrosse Geschwulst fest, die fluctuirte und den Eindruck einer Hydrocele, oder eines Netzbruches (Epiplocele) machte. Es stellte sich heraus, dass es ein Lipom war, das bis in den Leistenkanal hineinragte, das Bauchfell jedoch nicht berührte.

Fall von Broca. Leistenlipome ähnlich einem Netzbruch. Multiple Lipome. Bei einem Kranken mit einem Lipom auf dem Halse und unter dem Kinn eine längliche Geschwulst im Leistenkanal, die B. ohne Operation und ohne Section als ein Lipom erkannte.

Fall 15. Broca. Lipom des Samenstranges, das den Hodenbruch umgab und gleichsam von allen Seiten umhüllte.

Fall 16. Broca. Lipome in der Leistengegend auf beiden Seiten. Auf der linken Seite umgiebt das Lipom den Bruch und ragt zugleich mit dem Samenstrange in den Leistenkanal hinein; auf der rechten Seite liegt das Lipom zwischen der Tunica vaginalis communis und dem M. cremaster.

Fall 17. Delbet. Lipom des Samenstranges, das in den Leistenkanal hineinragte, bis zum Bauchfell reichte und mit diesem verbunden war, 1888.

Fall 18. Gross beschreibt ein Lipom des Samenstranges, welches 1200 Grm. wog, und das er einem 70 jährigen Greise ausschälte. Der Hoden war ganz frei; Ausgangspunkt — subperitoneales Fettgewebe, 1890.

Fall 19. Koch. Lipom des Hodensacks 1890. Bei einem 49 Jahre alten Manne, der nie einen Bruch gehabt hatte, entwickelte sich die Geschwulst allmählich, reichte bis zu den Knien, war elastisch und weich. Oben ging sie bis zu der äusseren Oeffnung des Leistenkanals. K. schälte die Geschwulst zugleich mit dem Hoden heraus (der abgesondert unten an der Geschwulst lag), da die Gefässe und der Samenkanal mitten durch die Neubildung liefen. Ausserdem holte er eine kleine Geschwulst aus dem Leistenkanal heraus, die vor der Operation ein Bruch zu sein schien.

Die Geschwulst wog 5 Pfund, war mit einer dicken, weissen, fibrösen Kapsel, wie auch mit einem serösen Ueberzug umgeben, der ganz in sich geschlossen war. Das Vorhandensein dieses Ueberzugs erklärt der Verfasser nicht als den Ueberrest eines früheren Bruchsacks, sondern als einen nicht ganz geschlossenen Processus vaginalis peritonei, der also nicht vollständig verschwunden ist und sich in das Ligamentum vaginale nicht verwandelt hat. —

Der Verlauf post operationem war normal.

Fall 20. Reclus. Einem 62 jährigen Manne wurde ein Lipom des Samenstranges, das 59 Cm. Umfang hatte und 1600 Grm. wog, exstirpirt ohne dabei den Hoden zu verletzen. Den Ausläufer der Neubildung, der in den Leistenkanal hineinragte, zog man leicht mit einigen Zügen heraus.

Fall 21. François Hue. Lipom des Samenstranges. Bei einem 64 Jahre alten Manne, der vor 13 Jahren rittlings auf einen Balken fiel, begann im Hodensack auf der rechten Seite eine Geschwulst sich zu bilden.

Die Neubildung hatte 76 Cm. im Umfang, war stellenweise weich, stellenweise hart und verlängerte sich in den Leistenkanal. Man diagnosticirte ein Sarcom, da der Kranke kachektisch aussah. Die Operation, Exstirpation der Geschwulst und des Hodens, war leicht. Die Geschwulst wog 11 Pfund, war an dem oberen Ende ein reines Lipom, an dem unteren colloid entartet. (Rapport par M. Paul Reynier).

Fall 22. T. Kocher 1887. Lipome des Samenstranges und der Scheidenhülle (Deutsche Chirurgie).

Der Verfasser giebt an, dass im anatomisch pathologischen Museum zu Zürich ein Präparat sich befindet, das einen Samenstrang darstellt, der mit lappenförmigem Fettgewebe ausgefüllt ist, wie eine Wurst, die in den Leistenkanal bis zur inneren Oeffnung hineinragt. Das Lipom lässt sich leicht von den Blutgefässen, dem Samenkanal und der Scheidenhülle trennen.

Fall 23. Gascoyen exstirpirte ein Hodenlipom, das über 5 Pfund wog (ebenso Lane) (Kocher).

Fall 24. Wilson operirte eine mit Geschwüren bedeckte Lipomgeschwulst des Samenstranges, die gegen 20 Pfund wog (Kocher).

Fall 25. Virchow führt an, dass im Berliner Museum ein grosses, 19½ Pfund wiegendes Lipom des Samenstranges sich befindet, das Wilms im Jahre 1854 herausnahm.

Fall Duplouy 1891. Die Neubildung gehörte dem linken Samenstrange an, war mannskopfgross und bestand aus 2 Theilen: die kleinere Geschwulst war ein Myxosarcoma, die grössere ein Lipom. Dieser Fall ist ein complicirter, es handelt sich um eine gemischte Neubildung, weshalb ich ihn auch in der Reihe nicht anführe.

Fall 26. Schwartz und Sarazin (Paris). Sarcom des Hodens und Lipom des Samenstranges. Ein 40 jähriger Mann bemerkte seit 2 Jahren eine Vergrösserung des Hodens; Schmerzhaftigkeit und allgemeine Abzehrung.

Enucleation der faustgrossen Geschwulst; es zeigte sich, dass ausser dem Sarcom des Hodens noch ein Lipom im Samenstrang sich befand.

Fall 27. W. Anderson beschreibt ein beiderseitiges Lipom der Samenstränge, das als beiderseitiger Netzbruch (Epiplocele) diagnosticirt und von ihm operativ beseitigt wurde. Recidiv.

Nicht ganz sichere Fälle von Lipomen des Samenstranges, die Karewski, Holmes, Broca, Duplouy, Langenbeck, Tizzoni, Mackilvain, Lavrence u. A. beschrieben haben, beziehen sich entweder auf gemischte Neubildungen oder auf Geschwülste, die man für Lipome hielt, bei denen jedoch weder die Operation, noch die Section die Diagnose bestätigte.

Fall 28. Curling (s. Fall 2.) (Mal du testicule, traduit par Gosselin). Im Museum des chirurgischen Collegiums zu London befindet sich ein Präparat von einem Lipom des Samenstranges, das lose mit den Gefässen zusammenhängt, 12 Cm. lang und eiförmig ist. Die Neubildung zeigt einen lappenförmigen Bau.

Fall 29. Albert schreibt in seiner „Chirurgie", dass er ein faustgrosses Lipom sah, das die eine Hälfte des Hodensacks einnahm, durch den Leistenkanal bis zum Bauchfell reichte und dort im subserösen Gewebe sich verbreitete.

Fall 30. Mein Fall, den ich Eingangs beschrieben habe.

Topographische und pathologische Anatomie — Pathogenese.

Um die Pathogenese und die pathologische Anatomie dieses Leidens zu beschreiben, muss man, wenn auch in kurzen Zügen, die anatomischen Verhältnisse in der Gegend des Hodensacks, des Samenstranges und des Leistenkanals sich vergegenwärtigen.

Wenn die Bruchoperation einen der interessantesten Theile der Akiurgie bildet und bei jedem neuen Fall neues Interesse stets erwecken wird, so verdankt sie dies in erster Linie dem verwickelten Bau dieser Gegend. „Es ist das Uralte und ewig Neue" sagt Hyrtl in seiner topographischen Anatomie. — Betrachten wir also die Schichten des Hodensacks. — Die Haut des Bauches geht ununterbrochen auf die Hoden über, wo sie dünner und faltig wird. Das subcutane Fettgewebe des Bauches verwandelt sich in ein dünnes subcutanes Gewebe, in dem niemals Fett ist, und in die Tunica dartos des Hodensacks, die mit glatten Muskeln reichlich versehen ist, und die eigentlich der Bauchhaut entspricht. Wenn wir weiter gehen, finden wir dünnes Bindegewebe, das den Samenstrang umhüllt, die sogenannte Tunica Cooperi (eigentlich Tunica Scarpae), die die Verlängerung der Fascie des oberflächlichen Hautmuskels des Bauches ist (eigentlich die sogenannten Fibrae collaterales Winslowii). Man darf nicht vergessen, dass die zarte „Tunica Cooperi" bei Leuten mit altem Bruch sich in eine dicke, starke Haut verwandeln kann. Geht man weiter, so treffen wir schon den eigentlichen Samenstrang (Funiculus spermaticus), dessen oberste Schicht der M. cremaster bildet, ein Muskelbündel des inneren schiefen Bauchmuskels, der das Heben und Herablassen des Hodens zur Aufgabe hat. Unter diesem Muskel erst liegt die eigentliche Tunica vaginalis communis testis et funiculi spermatici oder Fascia infundibuliformis, die die Verlängerung der Fascia transversa ist und alle Bestandtheile des Stranges umhüllt. Diese sind der Reihe nach aufgezählt: 1. Vas deferens, 2. Arteria spermatica, 3. zwei Venengeflechte, der sogenannte Plexus pampiniformis, 4. ein sympathischer Nerv, der sogenannte Plexus spermaticus nervi sympathici, 5. Ueberreste des Processus vaginalis peritonei, welcher die Tunica vaginalis testis propria bildet und im Samenstrange als ein sehr dünnes Band verläuft, das sogenannte Ligamentum filiforme von Krause, Habenula Halleri, Ruinae processus vaginalis. Ferner sind noch zu erwähnen: Art. sperm. ext. s. cremastica, A. deferentialis, analoge Venen und der Nervus sperm. ext. (Hyrtl-Tillaux). Die eigentlichen Theile des Samenstranges sind durch dünnes Bindegewebe mit einander verbunden, in

dem gewöhnlich kleine Fettläppchen liegen. Diese sind in den allermeisten Fällen der Ausgangspunkt der Neubildung. Im Leistenkanal selbst verliert der Samenstrang allmählich seine tieferen Schichten und Bestandtheile; es bleibt also in der Apertura ext. canalis ing. die Tunica Cooperi; in den M. obliquus abd. int. geht der M. cremaster über, und die Tunica vaginalis communis verliert sich in der Fascia transversa. Hier gehen jetzt, wie aus einer plötzlich geöffneten Scheide, Gefässe, Nerven und das Vas deferens auseinander; diesen folgt das dünne Bindegewebe mit seinen Fettläppchen und den Ueberresten des Processus vaginalis und vereinigt sich oder, besser gesagt, geht in das subseröse Gewebe, das mit Fett reichlich ausgepolstert ist, über. Dies ist die innere Oeffnung des Leistenkanals und das Ende der Verbindung des Hodens mit dem Bauchfell. Wie wir uns bald überzeugen werden, gehen auch von diesem Fettgewebe ziemlich häufig Lipome des Samenstranges aus.

Woher nehmen Lipome des Samenstranges ihren Anfang?

Die Beantwortung dieser Frage ist weder leicht, noch sicher. Virchow zählt diese Geschwülste zu den sogenannten Lipomata capsularia, die sich in einem Organ entwickeln, und nennt sie Lipoma herniosum. Er selbst giebt aber zu, dass verschiedene Autoren unter dieser Bezeichnung Verschiedenes verstehen, und unterscheidet daher:

1. Netzbrüche (Epiplocele), in denen sich das stark verfettete Netz befinden kann, oder sogar ein wirkliches Lipom des Netzes.
2. Fettbrüche (Hernia lipomatosa), bei denen um den Bruch Fettgewebe sich sammelt und ihn reichlich umwächst.

Fälle, in denen ein Bruch nicht vorhanden ist, sondern in der Richtung desselben sich ein Tumor (Lipom) bildet. Derartige Fälle bezeichnet man als Lipoma herniosum. (Bei dieser Gelegenheit erwähnt V. einen Fall von einem überaus grossen Lipom, das 19½ Pfund wog und von Wilms operirt wurde.) Diese Geschwülste bilden sich am häufigsten im Nabel, im Leistenkanal und im Samenstrange, seltener im Annulus cruralis u. s. w.

In demselben Abschnitte über Lipome spricht Virchow über das Lipoma scroti, das aus der Tunica dartos hervorgeht, also aus einem Gewebe, in welchem normal kein Fettgewebe zu finden ist. Er erklärt dies damit, dass dieses Gewebe der Ueberrest einer früheren subcutanen Schleimgewebes ist, also die Stelle des Fettgewebes einnimmt, und auch deshalb später ausnahmsweise Lipome bilden kann. Darauf komme ich noch zu sprechen, wenn ich die Aetiologie

der Lipome behandeln werde. Ich führe diese Geschwülste nur deshalb an, weil sie, trotzdem sie sehr selten vorkommen, bei der Diagnose zu Verwechselungen Anlass geben können; man muss sie auch deshalb berücksichtigen, weil sie zu derselben Gattung gehören.

Auch Kocher[1]) erwähnt die Lipome, die aus dem Unterhautzellgewebe des Bauches (Lipoma scroti) hervorgehen. Diese Lipome sollen gewöhnlich mit dem Samenstrange im Zusammenhang stehen und werden riesengross, obwohl der Verfasser kein einziges Beispiel dafür anführt. Erst in dem Abschnitte über Lipome des Samenstranges[2]) berichtet er von einem Fall von Lipom, das aus dem subcutanen Gewebe des Bauches hervorging, von Gray operirt und von Curling beschrieben wurde.

Kocher behauptet, dass auch die eigentlichen Lipome des Samenstranges, die aus der Tunica vaginalis communis hervorgehen, die fibrösen Stränge der Scheide auseinanderdrängen, bis in das subcutane Gewebe reichen und den subcutanen Lipomen gleichen können. Es ist klar, dass in einem solchen Falle die Diagnose sehr schwer sein kann. Sarazin[3]) ist hierin der gleichen Ansicht. Andererseits können aber subcutane Lipome bis in die Tiefe der Tunica infundibuliformis dringen und wieder Lipome des Samenstranges vortäuschen; dies sind jedoch offenbar überaus seltene Fälle, da nur ein einziger von Walther[4]) bekannt ist, der von Sarazin angeführt wurde.

Schon Malgaigne[5]) spricht in seiner Abhandlung: „De hernies graisseuses", sehr deutlich über Lipome des Samenstranges, obwohl er sie mit einem anderen Namen bezeichnet. Er zählt 3 Arten dieser Lipombrüche: die einen liegen im Samenstrange und reichen bis zum Bauchfell, bis zum subserösen Gewebe, das ihr Ausgangspunkt zu sein scheint; es ist doch wahrscheinlicher, dass sie sich aus dem im Strange selbst angesammelten Fett entwickelt haben: Peut-être eût-il fallu les decrire comme des tumeurs graisseuses, développées dans le cordon. Elles forment comme elles une masse unique et distincte; enfin elles ne sont jamais accompagnées d'un prolongement du peritoine". Die anderen entwickeln sich entschieden in der Bauchhöhle selbst und treten gleich Anfangs als Lipombrüche auf. Die 3. Art entwickelt sich im Scrotum um einen alten Bruchsack herum.

Brossard[6]) unterscheidet 2 Arten von Lipomen: solche, welche aus dem subserösen Fettgewebe entstehen, und solche, die sich aus den

1) Krankheiten der männlichen Geschlechtsorgane. Kap. XI.

2) Kocher, l. c. Kap. XXXVII.

3) Contribution a l'étude des lipomes du cordon spermatique. Thèse de Paris 1895. S. 29.

4) Soc. anat. October 1890. S. 430 (s. Sarazin).

5) Sarazin, l. c

6) Bull. Soc. anat. Paris 1882. p. 432.

Fettlappen des Samenstranges entwickeln. In dem von ihm beschriebenen Falle wird uns am deutlichsten die Geschichte der Entstehung und der Entwicklung der Neubildung geschildert. Am Anfange des Jahres 1876 bemerkte der Kranke zufälliger Weise an seinem linken Hoden eine Geschwulst von der Grösse einer Haselnuss; allmählich erreichte die kleine Geschwulst die Grösse eines Eies, und gleichzeitig neben ihr fingen an sich neue kleine Geschwülste zu zeigen. Als nun später im Jahre 1882 der Kranke sich zum Zwecke der Operation einfand, war die Geschwulst schon mannskopfgross und füllte nicht nur den Hodensack aus, sondern reichte auch tief in den erweiterten Leistenkanal.[1])

Aehnlicher Ansicht hierüber sind Monod und Terrillon[2]); sie nehmen jedoch nur einen Ausgangspunkt für die reinen Lipome des Samenstranges an, nämlich die Fettlappen des Stranges.

M. Reynier[3]) hingegen ist ganz entgegengesetzter Ansicht. Er meint nämlich, dass der gewöhnliche Ausgangspunkt dieser Geschwülste das subperitoneale Fett ist: „et non pas comme le croient MM. Monod et Terrillon, uniquement les quelques amas de graisse, disséminés dans le cordon". Reynier nimmt den Samenstrang selbst als Ausgangspunkt nur für die Tumoren an, die in den Leistenkanal nicht hineindringen. Offenbar ist er im Unrecht, wie wir dies auch z. B. aus dem Fall von Brossard und Rossander ersehen (Sarazin). Der von Koch[4]) beschriebene Fall spricht ebenfalls deutlich dafür, dass die Neubildung aus dem Samenstrange hervorgegangen ist, sich aber später im Leistenkanal als eine besondere kleine Geschwulst entwickelt hat, die einem Bruch täuschend ähnlich war.

Gerade umgekehrt, also übereinstimmend mit Reynier's Ansicht, verhält es sich in dem Falle von Watson, Gross, Curling und Anderer, wo die Geschwulst sicher aus dem subperitonealen Gewebe hervorgegangen und erst später in den Hodensack heruntergewachsen ist: „a suivi une marche nettement descendente".

Nach Kocher finden sich im Samenstrange schon im normalen Zustande Fettlappen vor, welche die Bedeutung des subserösen Fettes haben, und welche der Ausgangspunkt für Lipome sind.

Um mir hierüber mein eigenes Urtheil zu bilden, untersuchte ich die Verhältnisse an ca. 50 Leichen und kam zu folgenden Resultaten:

In jedem Samenstrange ohne Ausnahme (sogar bei sehr mageren Individuen) findet man zwischen dem perivasculären losen Bindegewebe um den Processus vaginalis peritonei makroskopisch sichtbare Fettlappen, die ge-

1) So sagt auch der Verfasser: „Ces tumeurs prennent naissance le plus souvent dans le tissu cellulaire de la partie terminale du cordon sp. sous la forme de petites boules molles allongées, bien distinctes du testicule et de l'epididyme."

2) Maladies du testicule et de ses anneces I. Edition. p. 732.

3) (s. Francois Hue.) Bull. Soc. chir. 1893.

4) Deutsche Zeitschr. f. Chir. 1890. Bd. XXXI.

wöhnlich im ununterbrochenen Zusammenhange mit dem subperitonealen Fettgewebe stehen und in dünnen Streifen längs des Leistenkanals und des Samenstranges bis zu den Nebenhoden sich hinziehen.

In einigen Fällen, namentlich bei wohlbeleibten Individuen, fand ich das Fett in einer grösseren Menge vor. Einmal habe ich sogar einen ziemlich grossen Fettcylinder bemerkt, der als ein dickerer Strang durch den Leistenkanal hindurchging und stellenweise kirschkerngrosse, rosenkranzartige Verdickungen aufwies.

Vielleicht war dies eine gewöhnliche Hypertrophie des Fettgewebes, die der allgemeinen Fettleibigkeit entsprach, vielleicht auch ein beginnendes Lipom, das der Tod des Individuums sich nicht mehr entwickeln liess.

Alle Fettgebilde des Hodensacks im allgemeinsten Sinne dieses Wortes können wir, dem Beispiele Ledderhose's[1]) folgend, analog seiner Eintheilung in 6 Gruppen theilen:

1. Netzhernien, die im Leistenbruchsack einen freien oder angewachsenen Theil des Netzes enthalten, das manchmal in eine grosse Fettgeschwulst sich umwandeln kann. (Zur Erläuterung und zum Vergleich füge ich sechs schematische Zeichnungen hinzu, fünf nach Ledderhose, die sechste nach Koch.)

2. Eigentliche Fetthernien, die man in Fettgeschwülste eingeschlossene Brüche nennen könnte, und die sich uns derartig entstanden vorstellen, dass um den zuerst hervorgetretenen Bruchsack es zu einer grösseren oder kleineren Ausbreitung von subserösen Fettgewebe gekommen ist. Diese Thatsache ist längst bekannt und wurde ausführlich von Cloquet (l. c.), Werner,[2]) Szokalski,[3]) Annandale u. A. behandelt.

3. Sogenannte bruchähnliche Fettgeschwülste — Wernher — entstehen an der Stelle der Leistenbrüche. Das Vorhandensein eines Bruchsacks ist jedoch zu ihrer Charakteristik nicht nothwendig; wenn sich aber ein Bruchsack vorfindet, so entstand er erst secundär durch Zug am Bauchfell, das trichterförmig durch das Gewicht des wachsenden Lipoms zu einem Bruchsack ausgezogen wurde (Fig. 3).

Wie wie sehen, ist dies ein vorübergehender Zustand, ent-

1) Die chirurgischen Erkrankungen der Bauchdecken u. s. w. Deutsche Zeitschr. f. Chirurgie. 1890. S. 42 ff.

2) Virchow's Archiv. 1869. Bd. XLVII. S. 178. 472.

3) Ueber Fettleibigkeit bei Syphilis und über Fettanhäufungen, die Syphilis vortäuschen. Jahresbericht des Warschauer Aerzte-Vereins (Pam. Tow. lek. warsz.). 1857. XXXVIII, S. 125.

weder der Anfang eines eigentlichen Fettbruches, wie ihn ungefähr vor einem Jahrhundert Cloquet erklärte, oder ein gewöhnliches Lipom des Leistenkanals und des Samenstranges.

4. Präperitoneal entwickelte Lipome innerhalb eines primären Bruchsackes, deren Entstehung von den Autoren (Fleury, Szokalski in der Weise erklärt wird, dass ein in der Nachbarschaft eines Bruches aus dem subperitonealen Fette entstandenes Lipom gewissermaassen sich in den Bruchsack vorbaucht, der es allmählich umfasst und umhüllt (Fig. 4).

Wird nun ein solcher Bruchsack abgeschnürt, so entsteht eine seröse Tasche, die in sich ganz geschlossen ist und das Lipom des Samenstranges theilweise umhüllt, wie wir es im Falle Koch's sehen. Letzterer jedoch erklärt auf eine andere Weise das Vorhandensein dieses Sackes in seinem Falle (s. Fall 19).

Nebenbei erwähnen wir an dieser Stelle noch eine 5. Art, nämlich die subcutanen Lipome des Hodensacks, über die wir ganz ausführlich bei der Besprechung der Ansichten Virchow's u. Kocher's berichtet haben.

5. Die eigentlichen Lipome des Samenstranges. — Es ist leicht begreiflich, dass die Diagnose dieser Geschwülste während der Operation selbst und sogar auf dem Secirtisch manchmal nicht geringe Schwierigkeiten bereiten kann; was soll man erst von der klinischen Diagnose sagen. Andererseits unterliegt es keinem Zweifel, dass alle diese einzelnen Arten sich mit einander verbinden, ja sogar die einen in die anderen übergehen und daher oft grosse Täuschungen bei der Diagnose verursachen können.

Hieraus folgt aber nicht, dass die theoretische Einleitung keinen hervorragenden wissenschaftlichen Werth haben und auch von keinem praktischen Nutzen sein sollte.

Was nun die eigentlichen Lipome des Samenstranges anbetrifft, so theilen wir sie auf Grund ihrer Pathogenese in 2 Gruppen ein:

a) Primäre Lipome des Samenstranges, d. h. solche, die hervorgegangen sind aus einem oder mehreren Nestern des localen Fettgewebes, das zwischen der äusseren Oeffnung des Leistenkanals und dem Hoden ausgebreitet ist.

Diese Geschwülste können während ihres Wachsthums:

1. sich auf den Samenstrang selbst beschränken, ohne seine Grenze weder nach oben, noch nach unten zu überschreiten; oder können, besonders wenn sie grössere Ausdehnung erreichen

2. die sie umgebende Tunica vaginalis commun. durchbrechen, bis unter die Haut weiter wachsen, als Lipome des Hodensacks

(Gray[1])) den Hoden und Nebenhoden umgeben, „und sogar die Tunica vaginalis testis propria durchwachsen und so intravaginal werden (Kocher)". Endlich können sie

3. in den Leistenkanal eintreten und entweder in ihm endigen, oder bis zum Bauchfell durchgehen und dort sich gewissermaassen im subserösen Gewebe verbreiten.

b) Secundäre Lipome des Samenstranges, also solche, welche ihren Anfang in der Nachbarschaft des Samenstranges nehmen und später erst wachsend seinen Platz einnehmen. Diese wiederum können entstehen:

1. aus dem Unterhautzellgewebe des Bauches und des Hodensacks (Walther[2]));

2. von der Aussenseite der Tunica vaginalis communis und des M. cremaster. Letzteres soll sehr selten vorkommen und nicht sicher feststehen (Park, Monod und Terrillon[3])).

3. Endlich aus dem subserösen Fettgewebe, also subperitoneal. Von hier steigen sie herunter längs des Leistenkanales und umgeben den Samenstrang. Diese letztere Art von Lipomen ist kein eigentliches Lipom des Samenstranges, sondern ein Fettbruch oder eine bruchähnliche Fettgeschwulst.

Alle Lipome, die in den Leistenkanal sich fortsetzen, sind schwer zu diagnosticiren und können mit verschiedenen Formen von Brüchen verwechselt werden und werden oft genug als solche Jahre lang behandelt (Curling u. s. w.).

Bau, Gestalt und Grösse.

Lipome des Samenstranges sind aus Fettgewebe zusammengesetzte Geschwülste, und zwar aus der echten „Tela adiposa", ähnlich wie gewöhnliche subcutane Lipome („Lipomata tuberosa" Virchow). Das Lipom des Samenstranges entsteht aus dem präexistirenden Fettgewebe und, solange es klein ist, kann es der Ausdruck einer gewöhnlichen Hypertrophie der localen Fettzellen und nicht eine Hyperplasie sein, gerade als ob in jeder alten Zelle eine Zunahme von Fett eingetreten wäre. (Excrescentia membranae adiposae — Morgagni[4])). Aehnlich, wie das Fibrom zur Elephantiasis, verhält sich das Lipom zur Polysarcie.

1) Sarazin, l. c., Kocher, l. c., Curling, der den Fall von Gray citirt.

2) Von Sarazin citirt l. c.

3) Sarazin, l. c. sagt so: „mais en tenant compte des observations prises d'une façon rigoureuse, il nous est impossible d'admettre une semblable pathogénie. Loin de nous cependant l'idée de la nier."

4) Ganz anders verhält es sich mit dem Lipom des Hodensacks. Hier enthält, wie ich schon darauf aufmerksam machte, die primäre Tunica dartos ganz

Ein Lipom enthält ein mehr flüssiges Fett, daher ist es weich und zeigt so deutlich eine Fluctuation; freilich aber nur dann, wenn es wenig Bindegewebe enthält. Oft jedoch findet sich das Bindegewebe, das gewöhnlich in geringer Menge die einzelnen Zellen, sowie auch ganze Lappen umgiebt, in grosser Menge vor, so dass dann das Lipom härter erscheint: ist aber sehr viel Bindegewebe vorhanden, so bezeichnet man eine solche Geschwulst als ein Lipoma fibrosum — Tumeur adipo-fibreuse. Im Samenstrange erscheinen nun diese Neubildungen verschieden hart, wiewohl wir meistens weiche finden. Diese Geschwülste verursachen durch ihre Elasticität und Fluctuation sehr häufig diagnostische Irrthümer, indem sie Cystengeschwülste des Hodensacks (Hydrocele, Haematocele scroti) vortäuschen. Eine solche Verwechselung wird noch um so mehr dadurch ermöglicht, dass die den Tumor umgebende Hülle gewöhnlich eine verdickte, starke und harte Membran ist. Das Fett, welches diese fest verschlossene häutige Höhle ausfüllt, giebt das Gefühl einer so deutlichen und ausgesprochenen Fluctuation, dass es in der That schwer ist, mit der Benennung „Pseudofluctuation", die sich hier durch gar nichts von einer wirklichen Fluctuation unterscheidet, einverstanden zu sein. Ueberhaupt, glaube ich, wird die Bezeichnung „Pseudofluctuation" etwas zu viel gebraucht, als ob wir z. B. die Fluctuation einer mit Wasser angefüllten Cyste von einer mit Blut oder Oel angefüllten unterscheiden wollten.

In dem Bindegewebe, das kleinere und grössere Lappen umgiebt, ziehen sich oft ziemlich zahlreiche Gefässstränge hin, die gewöhnlich an mehreren Stellen, ohne einen Hilus zu bilden, in die Neubildung eintreten und sich wie ein Netz in der Geschwulst ausbreiten. Oft treten mit ihnen zusammen Fortsätze der membranösen Hülle der Neubildung [1]) in die Tiefe hinein.

Die Gestalt und Grösse des Lipoms des Samenstranges ist verschieden, abhängig davon, in welcher Entwicklungsperiode wir es finden; es giebt kleine Geschwülstchen von der Grösse einer Haselnuss oder einer bleifederdicken, kleinen Walze und auch riesengrosse Geschwülste, die mannskopfgross oder noch gar umfangreicher werden.

---

und gar kein Fett, das Lipom ist also ausnahmsweise heteroplastisch. Dies ist eine gleichsam physiologische Heterologie. „Allein die crassen Humoralpathologen sind damit nicht zufrieden gewesen, sie haben für alle Lipome einen dyskrasischen Ursprung angenommen und geradezu von einer lipomatösen Dyskrasie gesprochen (Virchow)."

1) „En resumé, trois éléments prennent part à la constitution du lipome, la cellule adipeuse, le faisceau conjonctif et l'élément vasculaire" (Quénu).

Die Gestalt und die Grösse werden verglichen mit der einer Nuss, eines Apfels, einer Birne, eines Strausseneies, eines Kinds- und eines Mannskopfes, einer Melone u. dgl. Bisweilen werden diese Gebilde riesengross. In dem Falle von Gascoyen war die Geschwulst über 5 Pfund schwer, in meinem fast 5 Pfund, in dem von Brossard 9 Pfund, von Hue 11 Pfund, von Virchow 19½ Pfund (Wilms), von Wilson 20 Pfund. Manchmal besteht der Tumor aus mehreren Geschwülsten von verschiedener Grösse und Gestalt, was auf ein Entstehen der Neubildung aus mehreren Herden hinweist.

Der Inhalt der Geschwulst ist zuweilen nicht gleichförmig, wie z. B. in unserem Falle, wo die Mitte stark fibrös und hart war, die peripheren Schichten aber aus reinem Fettgewebe zusammengesetzt, weich und fast zerfliessend waren. Im Falle von Curling war an der Spitze der Geschwulst eine Cyste und am unteren Pole ein Eiterherd; im Falle von Hue war die Geschwulst in dem oberen Theile ein reines Lipom, im unteren colloid entartet; im Falle von Schwartz-Sarazin fand man neben dem Lipom des Samenstranges ein Sarcoma des Hodens; endlich beschreibt Duplouy eine Neubildung des Samenstranges, die aus einem Myxosarkom und einem Lipom zusammengesetzt war. Hier kommen wir schon zu der Gruppe der gemischten Neubildungen, die ich in der vorliegenden Arbeit zu beschreiben nicht beabsichtigte. Aus diesem Grunde habe ich auch den Fall von Duplouy nicht in der Reihe der sicheren und reinen Fälle untergebracht. Gemischte Neubildungen sind hier nichts Sonderbares.

Was die Umwandlung eines Lipoms in eine maligne Neubildung betrifft (wofür vor Allem Recidive der Geschwulst nach der Operation sprechen, die von Curling, Langenbeck u. s. w. beschrieben worden sind), ist die Sache noch nicht entschieden. „Sans nier la possibilité de cette metamorphose, Broca conclut qu'il n'en existe pas de faits convaincant dans la science" (Reclus).

Das Verhältniss der Neubildung zu der Umgebung ist sehr verschieden, in erster Linie ist dies abhängig von der Grösse der Geschwulst.

Die Haut ist immer frei und über der Geschwulst bequem verschiebbar, was sogar ein ziemlich wichtiges Merkmal bei der Diagnose ist.

Kleine Geschwülstchen, ohne Rücksicht darauf, ob sie aus dem subperitonealen Fett hervorgegangen sind oder aus dem Strange selbst, vereinigen sich nicht eng mit der Umgebung, lassen sich vielmehr sehr leicht von dem umgebenden Gewebe trennen. Anders

verhält es sich mit den grossen Lipomen. Diese ungeheuer grossen Geschwülste, die oft die Scheide des Stranges sprengen und nach aussen zum Vorschein kommen oder in die Tunica vaginalis testis propria hineindringen, umwachsen oft das Vas deferens und die Gefässe und sogar den ganzen Hoden mit dem Nebenhoden in der Weise, dass diese Theile gewissermaassen in dem Körper der Neubildung sich verlieren. Die Lage des Hodens mit Rücksicht auf die Geschwulst kann verschieden sein; in unserem Falle lag der Hoden an der inneren, hinteren und unteren Seite der Geschwulst, ähnlich wie in dem von Curling; im Falle Brossard's war der Hoden etwas verkleinert und befand sich an der Innenseite des Lipoms, in dem von Hutchinson an der Hinterfläche und in dem von Koch am unteren Pol der Geschwulst, ähnlich wie dies bei den Cysten der Nebenhoden (Spermatocele) der Fall ist. Sofern es sich nicht um Ausnahmefälle handelt, bei denen in der Neubildung Entzündungsprocesse sich abspielten, lässt sich der Hoden immer mit Leichtigkeit von der Geschwulst trennen.

Anders verhalten sich die Blutgefässe, wie auch das Vas deferens. Oft entwickelt sich die Neubildung in ihrer Nachbarschaft, ohne sich mit ihnen zu vereinigen; manchmal jedoch werden sie von der Geschwulst umwachsen und fest umgeben, so dass von einer Trennung und Auspräparirung keine Rede sein kann. Die Gefässe und das Vas deferens gehen einfach durch die Mitte der Geschwulst hindurch. Mitunter senkt sich das Vas deferens, das unabhängig von der Geschwulst verläuft, erst in dem Leistenkanal in die Masse des Lipoms hinein und wird dort vom Fettgewebe bis zur Mündung begleitet. „Mais un peu au-dessous de l'anneau externe, le canal déférent s'engage au milieu du tissu adipeux et le lipome, au sortir de l'anneau interne, continue son chemin vers le bassin et se prolonge, par une extrémité effilée, autour du canal spermatique, qu'il accompagne jusqu' à l'origine des vaisseaux déférentiels" (Broca).

Der Leistenkanal selbst ist oft erweitert — und durch einen Fortsatz oder einen Stiel der Neubildung ausgefüllt, was mit Rücksicht auf Brüche, welche nach der Operation entstehen können, von Wichtigkeit ist.

Ueber das Verhältniss der Neubildung zum Bauchfell habe ich bei der Besprechung der Pathogenese des Lipoms des Samenstranges ausführliche Bemerkungen gemacht; daher gehe ich zu einem weiteren Abschnitt über.

Aetiologie — Häufigkeit.

„L'étiologie des lipomes du cordon est fort vague" sagt Sarazin mit Recht, denn die Ursachen der Neubildungen überhaupt sind heutzutage ebenso unbekannt wie früher, und gerade vom Lipom kann man nur dies sagen, dass von keiner von den gutartigen Neubildungen so viel über Aetiologie geschrieben wurde, wie von diesem.

Es würde weit über den Rahmen dieser Arbeit gehen, wollte man sich über alle diese verschiedenartigen Vermuthungen und Theorien verbreiten, die mitunter sehr interessant sind. Ich führe nur die schöne Arbeit von Grosch an, die mich das klinische Material aus den letzten 10 Jahren zu sammeln veranlasste, um, wenn nichts mehr, so doch wenigstens die Häufigkeit der Lipome der verschiedenen Körpertheile und vor allem des Samenstranges zu zeigen.

Das klinische Material der letzten 10 Jahre, das meistentheils ambulatorisch behandelt wurde, stellt sich folgendermaassen dar:

Anzahl der Lipome 49 { Männer 22
Frauen 27

Was das Alter der Patienten anbetrifft, so fanden wir:

im 75. Lebensjahre	1	Lipom
zwischen 60—70 Jahre	3	"
" 50—60 "	6	"
" 40—50 "	20	"
" 30—40 "	9	"
" 20—30 "	6	"
" 10—20 "	1	"
unter 10 Jahren (2 u. 3 Jahre alt) .	3	"
Zusammen	49	Fälle.

Der Localisation nach wurde, wie allgemein festgestellt ist, das Lipom am häufigsten am Rücken vorgefunden, und zwar

	11 mal
sodann an der Schulter und Oberarm . . .	9 "
am Nacken	6 "
an der Brust und Achsel	6 "
am Gesäss und Oberschenkel	6 "
am Halse	3 "
am Bauche	2 "
an der Stirn	2 "
am Vorderarm	2 "
an der Zunge	1 "
am Samenstrange	1 "
Zusammen	49.

Als ein ätiologisches Moment gab man mehrfach ein Trauma an, und ausserdem beobachtete man 2 mal symmetrisch liegende Lipome.

Das Durchschimmern des Lipoms hat man 3 mal festgestellt.

Also unter 49 Lipomen, die man in die poliklinischen Bücher der Krakauer chirurgischen Klinik eintrug, war nur ein Fall von Lipom des Samenstranges. Dieser Procentsatz ist unzweifelhaft zu hoch im Vergleich zu grossen statistischen Zusammenstellungen, in denen diese Localisation kaum einmal auf tausend Fälle vorkommt, und wenn wir erwägen, wie verhältnissmässig wenig Fälle von Lipomen des Samenstranges bis jetzt veröffentlicht wurden. Jedenfalls nimmt es auch in unserer Statistik, was die Häufigkeit anbetrifft, die letzte Stelle ein.

Im Allgemeinen muss man annehmen, dass jedes Lipom irgend welche locale Ursache (Reizung — irritamentum) hat, die desto kleiner sein kann, je grösser die allgemeine Neigung ist. Diese Disposition kann entweder angeboren (erblich, ähnlich wie bei der Fettleibigkeit) oder erworben sein infolge Dyskrasie (reichliche, fette Ernährung, Alkoholismus u. dgl.). Jedenfalls muss irgend ein Reiz vorhanden sein, der die Fettzellen nicht nur zur Vermehrung anregt, sondern ihnen auch die Kraft zur fortwährenden Erhaltung des Fettes verschafft. Daher könnte man eher dem ganzen Organismus das Fett entziehen (z. B. durch Hungern), als das Lipom zum Schwinden zu bringen (Virchow). Ein Trauma kann eine solche Entstehungsursache eines Lipoms sein (Crruveilhier). Wir kennen sogenannte „Berufslipome", wir wissen, dass der Alkoholismus, bequemes Leben, Erblichkeit, Alter, das weibliche Geschlecht zur Bildung dieser Neubildung disponiren, endlich können wir mit Sicherheit besonders bei symmetrischen oder multiplen Lipomen nervöse oder neurotrophische Einflüsse annehmen.

Grosch sagt, dass Lipome am meisten in den Körpertheilen entstehen, wo es wenig Talgdrüsen giebt, und das subcutane Gewebe dünn ist.

Unter den durch mich gesammelten Lipomen des Samenstranges soll nur ein Fall von Hue mit Sicherheit nach einem schweren Trauma entstanden sein (Fall rittlings auf einen Balken). Da die Frauen hierbei nicht in Betracht kommen, und von der Erblichkeit Niemand Erwähnung thut, so mache ich nur einige statistische Angaben: diese Neubildungen treten am häufigsten zwischen dem 40. und 60. Lebensjahre auf, im jüngeren Alter sehr selten, in der Kindheit gar nicht. Im Verhältniss zu den Lipomen anderer Gegenden

findet man sie sehr selten; jedoch im Verhältniss zu anderen Geschwülsten des Samenstranges sollen sie noch die häufigsten sein.

Nur in einem Falle Verneuil's (Broca) existirten neben dem Lipom des Samenstranges Lipome am Halse und Rücken. Unter den 30 angeführten Fällen sind 8 rein anatomische, 22 klinische:

Die bei der Section untersuchten oder in Sammlungen aufbewahrten Fälle sind folgende:

1. Fall von Cloquet (Sectionsprotokoll).
2. = = Kocher (Museum Zürich).
3. = = Curling (Chir. Museum London).
4. = = Delbet (Sectionsprotokoll).
5. = = Virchow (Museum Berlin).
6., 7. u. 8. Fall von Broca (Sectionsprotokolle).

Die klinischen Fälle betreffen alle ohne Ausnahme Personen, bei denen man die Neubildung durch eine Operation exstirpirte.

Fälle in denen man das Lipom des Samenstranges diagnosticirte, aber die Diagnose durch die Operation oder Section nicht sicherte, hielt ich nicht für sicher und habe sie deshalb in der vorliegenden Arbeit nicht berücksichtigt.

Unter den 30 veröffentlichten Fällen trat die Neubildung 26 mal einseitig, 4 mal auf beiden Seiten auf.

Auf welcher Seite das Lipom im Hodensack häufiger erscheint, ist schwer zu entscheiden, denn nur in 10 Fällen wurde die Lage genau angegeben. Von diesen 10 lag es 5 mal auf der rechten und 5 mal auf der linken Seite, was der Behauptung von Hutchinson widersprechen würde, der die linke Seite für die von den Neubildungen bevorzugte hielt und dies ähnlich wie die Varicen des Funiculus spermaticus [1]) erklärte.

Symptome und Verlauf.

Das Lipom des Samenstranges tritt gewöhnlich unbemerkt auf, Am häufigsten bemerkt der Kranke zufällig, dass sich im Hodensack eine kleine Geschwulst gebildet hat, die Anfangs dem Kranken keine Beschwerden verursacht; mit der Zeit jedoch vergrössert sie sich allmählich und fängt dementsprechend an, ihm hinderlich zu sein. Sobald sie aber nach kürzerer oder längerer Zeit eine beträchtliche Grösse erreicht hat, verursacht sie die verschiedenartigsten Beschwerden.

Die Zeit in welcher dieser Vorgang sich abspielt, ist sehr ver-

1) Obwohl in der Zusammenstellung von Sarazin 7 linksseitige und 5 rechtsseitige Fälle sind, sagt er trotzdem: „L'opinion de Hutchinson n'est donc point prouvée. D'ailleurs ce fait n'a aucune importance".

schieden. Bisweilen erreicht die Geschwulst in verhältnissmässig kurzer Zeit (nach Koch und Sarazin in 2 Jahren) beträchtliche Dimensionen, bisweilen aber erst nach Ablauf eines Jahrzehntes. Gewöhnlich wächst sie sehr langsam; eine überaus schnelle Vergrösserung der Neubildung muss daher den Verdacht erwecken, dass man im gegebenen Falle mit einer malignen oder gemischten Neubildung zu thun hat. Die riesengrossen Geschwülste, die einige Autoren beschreiben, brauchten immer viel Zeit zu ihrer Entwicklung. Das grösste Lipom des Samenstranges, das in der kürzesten Zeit heranwuchs, beschrieb Koch; diese Geschwulst entwickelte sich während zweier Jahren so, dass sie bis zu den Knien reichte, wog jedoch nur 5 Pfund. Das Lipom unseres Kranken hatte ebenfalls in 2 Jahren fast dasselbe Gewicht erreicht, reichte aber nicht bis zu den Knien. Ein so schnelles Wachsthum der Geschwulst ist jedoch eine Seltenheit. Die ungeheuer grosse Geschwulst von Brossard wog 9 Pfund nach 6 Jahren; die 11 Pfund wiegende Neubildung von Hue brauchte dazu einen Zeitraum von 13 Jahren. Wie viel Zeit die 20pfündigen Riesentumoren (Wilson's und Wilm's) gebrauchten, bis sie das überaus hohe Gewicht erreichten, darüber fehlen genaue Angaben.

Jedenfalls verursachen die grösseren Geschwülste den Kranken keineswegs grosse Schmerzen und Beschwerden, sondern sie werden vielmehr ihnen lästig und unbequem, ein Zustand der mit der Zeit immer misslicher wird. Abgesehen von dem drückenden Gefühl, ein Krüppel zu sein, und von der sich nicht verdecken lassenden Entstellung, die jedem fühlenden Menschen Kummer bereitet, erschweren sie sehr das Gehen und hindern oft sogar beim Liegen (Koch). Im Falle von Hue musste der Kranke seine Geschwulst in einem über dem Nacken befestigten Sacke tragen; beim Sitzen stützte er sie auf dem Boden, um nicht mit heruntergezogen zu werden. Curling giebt an, dass, so oft sein Kranker sich aufrichtete, die Geschwulst mehr hervortrat und durch das Gefühl der Schwere lästig wurde. Diese Symptome liessen beim Sitzen und mehr noch beim Liegen nach.

Diese Thatsache erklärt sich durch den erschwerten Blutabfluss aus den erweiterten Venen des Samenstranges, zumal da gewöhnlich der im S. Romanum angestaute Koth diese Symptome verschlimmert. Der Vergleich mit der Varicocele des Samenstranges drängt sich von selbst auf. Häufig wird bei grossen Hodensackgeschwülsten der Coitus unmöglich, da der Penis durch die Geschwulst zur Seite geschoben und fast vollständig verdeckt wird: „la verge est avalée par cette distention des bourses; le coït est devenu impossible" (Broca).

Bisweilen kommt es vor (z. B. in dem Falle von Schwartz und

Sarazin), dass die Neubildung beträchtliche, zum Theil beständige, zum Theil anfallsweise auftretende Schmerzen verursacht; ausnahmsweise können sogar Symptome ähnlich wie bei einem eingeklemmten Bruch auftreten, was dann die Diagnose sehr erschweren kann.

Bei der Untersuchung finden wir den Hodensack entsprechend der Grösse der Geschwulst vergrössert. Die Haut ist gespannt, leicht verschieblich, oft mit einem Netz erweiterter Venen bedeckt. Das Abtasten und sogar ein ziemlich starkes Drücken verursacht keinen Schmerz. Die Oberfläche der Geschwulst ist zuweilen uneben, höckrig, gewöhnlich aber findet man sie glatt, weil die weichen Fettmassen von einer verdickten und sehr gespannten Membran umgeben sind. Diesem Umstande auch verdankt der Tumor eine bisweilen ungemein deutliche Fluctuation, die sich in keiner Weise von der Fluctuation einer wirklichen Flüssigkeit unterscheidet. Manchmal kann man, wie z. B. in unserem Falle, beim genauen und starken Abtasten in der Tiefe einen Widerstand herausfühlen, der dem harten, centralen Theil der Geschwulst entspricht.

Die Complication der Neubildung mit einer Hydrocele oder einem Eiterherd oder mit beiden zugleich (Fall von Brossard) kann noch die Ursache anderer besonderer Symptome sein.

Das Lipom des Samenstranges ist nicht durchscheinend und unterscheidet sich dadurch von der Hydrocele des Samenstranges; es lässt sich jedoch nicht in Abrede stellen, dass es wie subcutane Lipome ausnahmsweise durchscheinend sein kann.

In keiner von den oben angeführten Beschreibungen wurde dieses Symptom angegeben; nur im Falle von Brossard war die Geschwulst in ihrem unteren Segment durchscheinend infolge einer Hydrocele, welche sich dort befand.

Das Verhältniss der Neubildung zum Vas deferens und zum Hoden haben wir in den anatomisch-pathologischen Bemerkungen beschrieben. Der Hoden liegt gewöhnlich unten und an der inneren und hinteren Seite der Geschwulst, bisweilen ist er ganz von dem Neoplasma umgeben. Trotzdem können wir ihn immer herausfühlen oder wenigstens seine Lage durch den eigenthümlichen beim Druck sich einstellenden Schmerz bestimmen.

Bei der Percussion ist überall über der Geschwulst eine absolute Dämpfung vorhanden. In den Anfangsstadien lassen sich zuweilen kleine Lipome, die aus dem subperitonealen Fettgewebe hervorgehen, ebenso wie ein freier Bruch reponiren. Die Leistendrüsen sind selbstredend nie afficirt, d. h. weder angeschwollen, noch schmerzhaft; trotz-

dem, wie aus vielen Berichten hervorgeht, darauf hin specielle Untersuchungen gemacht wurden. —

Allgemeine Symptome treten nie auf, die Kranken sehen gewöhnlich vorzüglich aus; nur in dem Fall von Hue zeigte sich in den letzten Jahren eine gewisse Cachexie, die die Diagnose einer malignen Neubildung wahrscheinlich machte; nach der Operation jedoch hat sich der allgemeine Zustand gebessert.

Diagnose.

Die Diagnose des Lipoms des Samenstranges ist oftmals sehr schwer, mitunter unmöglich. Bedeutende Chirurgen waren schon oft im Zweifel, womit sie es eigentlich zu thun hatten: Es kam vor, dass sie eine ganz falsche Diagnose aufstellten. So untersuchten im Falle Curling's im Laufe ganzer Jahre gleichzeitig oder einzeln viele bedeutende Chirurgen (wie Hab, Thompson, Lawrence, Brodie, Harding, Edwards) und diagnosticirten entweder einen Bruch oder konnten die Natur der Geschwulst überhaupt nicht bezeichnen.

Gross schwankte mit der Diagnose zwischen Netzbruch, Cystosarcoma und Teratoma; Reclus glaubte, ein Lipom des myxomatös degenerirten Hodens vor sich zu haben; Hue hoffte, ein Sarcom zu finden; Anderson vermuthete Anfangs einen gewöhnlichen Bruch und dann einen Netzbruch; Schwartz nahm ein Gumma des Hodens an.

Karewski, dessen Aufsatz ich nicht anführe, da die letzte Diagnose in seinem Falle: Lipoma fibro-sarcomatosum lautete, diagnosticirte mit Sicherheit, in Anbetracht des jugendlichen Alters des Patienten und des gleichzeitigen Vorhandenseins einer Hasenscharte, eines Teratoma testiculi. Und wieviel Male haben die Autoren keine Diagnose aufgestellt? Man muss zugeben, dass die Symptome des Lipoms des Samenstranges fast vollständig die gleichen sind, wie die Symptome der Neubildungen des Samenstranges im Allgemeinen; handelt es sich aber sicher um eine feste Geschwulst, so werden wir in diesem engeren Kreise den Tumor als ein Lipom leicht bestimmen können. Nicht selten, besonders beim ersten oberflächlichen Untersuchen, drängt sich die Vermuthung auf, dass es eine Cyste des Samenstranges und nicht ein Lipom ist; der Grund dafür (wie z. B. in unserem Falle) ist wiederum die Fluctuation, und zwar eine so deutliche, dass man sie von der Fluctuation einer Flüssigkeit unmöglich unterscheiden kann. Die Verwechselung ist hier sehr leicht, besonders wenn das Lipom (wie wir das im Falle Brossard's sehen) mit einer Hydrocele der Scheidenhülle complicirt ist; dann ist näm-

lich ein Durchschimmern vorhanden, und auch die Probepunction giebt ein positives Ergebniss. Allerdings kann auch ein kleines Lipom wie eine Hydrocele durchschimmern (wie ich schon erwähnte, sahen wir dies bei unseren Lipomen 3mal), andererseits aber schimmert eine Hämatocele gar nicht durch. Es erübrigt also zur Feststellung der Diagnose eine gut und genau ausgeführte Punction (nur darf nach ihr, wie im Falle Brossard's, kein Abscess in der Neubildung hinzutreten) und zugleich ein starkes, tiefes Abtasten, das, wie auch in unserem Falle, oft einen Widerstand in der Tiefe feststellen lässt, was dann die Diagnose einer festen Geschwulst sichert.

Sarazin übertreibt wohl in seiner Abhandlung, die etwas schulmässig abgefasst ist, wenn er schreibt (l. c. S. 39): „Une ponction ne renseigne pas toujours, surtout lorsqu'on tombe sur une cloison; mais il ne faut pas oublier, que la ponction est un moyen quelquefois dangereux, qu'il faut manier, avec la plus grand prudence."

Auch lässt die Punction andere cystenartige Gebilde unterscheiden, die mit dieser oder jener Flüssigkeit gefüllt sind, und auf die ich nicht näher eingehen will (Hydrocele und Haematocele vaginalis, Cystoma scroti, Cystoma epididymis s. Spermatocele, Cystoma testis, Hydrocele congenita s. communicans, Hydrocele diffusa und Haematocele diffusa s. extravaginalis, Chylocele s. Laporocele u. s. w.). Die Tuberculose des Hodens, glaube ich, kann zu einer Verwechselung bei der Diagnose nicht Anlass geben, obgleich Brossard den Vergleich ziemlich streng durchführt.

Brossard (l. c.): „L'integrité du testicule resté distinct de la tumeur, permettra d'éliminer la tuberculisation des organes genitaux, qui est généralement bilaterale."

Es ist auffallend, dass verhältnissmässig so oft ein Lipom mit einem Bruch verwechselt wurde. In Anbetracht der Vergrösserung der Geschwulst beim Aufstehen, beim Pressen zum Stuhlgang u. dgl. liegt die Annahme eines Varix des Samenstranges sehr nahe, aber diese Varicen zeichnen sich durch ihre Weichheit aus, geben nach und fallen beim Druck zusammen.

Dagegen ist dadurch, dass der Tumor in den Leistenkanal sich zurückziehen und zuweilen Einklemmungserscheinungen darbieten kann, die Verwechselung mit einem Bruch sehr leicht möglich, wie dies die gar nicht seltenen Fehldiagnosen zur Genüge beweisen.

Desto leichter kann man sich irren beim Netzbruch, der mit dem Samenstrange verwachsen, also nicht reponirbar ist, und ferner bei einem Fettbruch. Gewöhnlich jedoch ist bei einem Netzbruch

der Anfang rapider, und der Verlauf abweichend. Das Lipom entsteht unbemerkt, vergrössert sich langsam, aber ununterbrochen; der Netzbruch dagegen tritt plötzlich auf, verändert sich aber nicht, wenn nicht in einem geeigneten Augenblicke neue Theile des Netzes hervorkommen und die Geschwulst plötzlich vergrössern. Ueberdies dehnt der Netzbruch den Leistenkanal energischer aus, und zwar so, dass der Stiel der Geschwulst gewöhnlich breiter ist, als der untere freie Theil des Netzbruches; selbst ein sehr grosses Lipom hat aber, wenn überhaupt, immer einen dünnen Stiel, der dann in das subperitoneale Gewebe übergeht. Ausserdem fühlt sich der Netzbruch ganz anders an, ist gewöhnlich hart, fluctuirt nicht und vereinigt sich nicht so eng mit den Bestandtheilen des Samenstranges.

Die „bruchähnlichen Fettgeschwülste" Wernher's kann man nur bei der Section diagnosticiren, wenn sie überhaupt einen besonderen, selbstständigen Platz in der Reihe der Fettgeschwülste dieser Gegend einzunehmen verdienen.

Von den aus dem Integument des Hodensacks ausgehenden Neubildungen zeichnet sich die Elephantiasis des Scrotums durch so charakteristische Merkmale aus, dass eine Verwechselung überhaupt unmöglich sein dürfte. Das Lipom des Hodensacks entwickelt sich oberflächlich im engen Zusammenhange mit der Haut, die beim Lipom des Samenstranges vollständig frei ist. Uebrigens ist der einzige bekannte Fall Walther's ein wahres Curiosum, mit dem man in der täglichen Praxis gar nicht rechnen kann. Endlich wird die Differentialdiagnose zwischen einem Lipom und anderen Neubildungen des Samenstranges für benigne Tumoren eine andere sein, wie für maligne. Maligne Neubildungen sind gewöhnlich secundär, entwickeln sich schnell, ergreifen früh Nachbargewebe und die Leistendrüsen, endlich bilden sie Metastasen und verursachen gewöhnlich Localschmerzen und Kachexie.

Unter den gutartigen Neubildungen kommt noch am häufigsten das Lipom und das Fibrom, von dem einige Fälle beschrieben wurden, vor (Jobert-Verneuil, Dubois, Curling, Cooper, Fergusson). Letzteres zeichnet sich durch seine Härte aus, ähnlich wie das Chondroma, das noch eine grössere Seltenheit ist (Tillmanns, Kerr). Das Myom (Trèlat) ist etwas ganz Ungewöhnliches; es geht vom Schwanz des Nebenhodens aus. Das Myxom ist mehr ausgebreitet, schwach abgrenzbar, sehr weich und zittert beim Berühren wie Gallerte.

Die Prognose

ist beim sonst normalen Allgemeinbefinden, wie bei allen gutartigen Neubildungen, gut. Wenn auch das Lipom des Samenstranges weder den Tod, noch sonst irgend welche unmittelbare Gefahren herbeiführt, so kann es doch gewisse Complicationen und damit auch schwere Erscheinungen verursachen, die man nicht gering schätzen darf, um so mehr, als die Therapie nicht immer leicht und frei von Gefahr ist. Das stete Wachsen der Geschwulst, die dadurch immer schlimmere und schwerere Symptome nach sich zieht, kann für den Kranken nicht gleichgültig sein. Ferner ist die Umwandlung der anfangs gutartigen Geschwulst in eine bösartige immer möglich, was übrigens von vorn herein niemals sicher ausgeschlossen ist, so dass selbst eine kleine Geschwulst, wenn sie dem Kranken auch keine Schmerzen verursacht, exstirpirt werden muss. Oft bilden sich auf grossen Geschwülsten infolge übermässiger Spannung der Haut Decubitusgeschwüre; ähnliche Geschwüre können auch auf den Lipomen des Samenstranges entstehen, obwohl in den angeführten Fällen nichts derartiges verzeichnet ist. Endlich können Lipome, die sich in den Leistenkanal vertiefen, die Ursache eines Leistenbruches sein. Dies betrifft noch in höherem Maasse diejenigen Lipome, welche aus dem subserösen Gewebe hervorgegangen sind, und die oft fest mit dem Bauchfell verbunden sind und durch Zug nach unten eine trichterförmige Einstülpung dieser Membran verursachen. Es ist jedoch hier nicht möglich, die Theorien darzulegen, die die Aetiologie der Brüche im Allgemeinen ausschliesslich auf diese Thatsache stützen (Cloquet, Roser, Wernher, Berger, Monod und Delagénière und in der letzten Zeit Lucas Championnière[1]).

Behandlung.

Die einzige Art der Behandlung der Lipome des Samenstranges ist die Enucleation, die man mit Rücksicht auf den unsicheren Charakter, die möglichen Umwandlungen und das beständige Wachsen der Geschwulst stets möglichst früh ausführen sollte. Dies habe ich schon bei der Besprechung der Prognose erwähnt. Uebrigens je kleiner die Geschwulst, desto leichter die Operation, die Verwachsungen sind geringer u. s. w. Die Enucleation wird auf folgende Weise ausgeführt: Man führt unter Anwendung aller Cautelen der

1) Le role de la grasse dans les hernies. Journal de la Med. et de Chir. pratique. Paris 1896.

Aseptik auf der vorderen äusseren Seite der Geschwulst einen Schnitt, der linear oder spindelförmig verläuft, und der von der äusseren Oeffnung des Leistenkanals bis zum unteren Pole der Neubildung sich hinzieht. Nach Durchschneidung der Haut und Unterbindung der blutenden Gefässe öffnet man die gewöhnlich verdickte, membranartige Umhüllung der Geschwulst, wonach die charakteristischen Fettlappen hervorquellen. Sodann lässt sich gewöhnlich die Geschwulst und deren kuppelförmiger Fortsatz im Leistenkanal mit Leichtigkeit stumpf ganz ausschälen. Nur die Verbindung mit dem Vas deferens ist bisweilen so innig, dass man den Hoden opfern muss, was jedoch nur höchst ausnahmsweise durchaus nöthig sein dürfte. Dies betrifft vorwiegend complicirte Geschwülste, wo auch aus anderen Rücksichten die Castration nothwendig ist. Obwohl die Fälle, in denen man die Enucleation vornahm, hauptsächlich ältere Individuen betrafen, so muss man doch die Enucleation als Ultimum refugium ansehen, als ein Mittel, das man nur in der Noth anwendet. Bei dieser Gelegenheit mache ich darauf aufmerksam, dass sogar in einem solchen Falle, wo man das Vas deferens mit Leichtigkeit isoliren konnte, die feinen Blutadern oft Schwierigkeiten bereiten, da sie leicht reissen und sehr sorgfältiger und genauer Unterbindung bedürfen. Rücksichtslose Unterbindung kann nicht nur Atrophie, sondern auch Gangrän des Hodens herbeiführen; ungenaue Unterbindung wiederum verursacht oft Nachblutung und Bildung eines Hämatoms, das die Heilung verwickelter macht und sie dadurch verzögert.

In meinem Falle war die Isolirung der Venen sehr schwer; es folgte auch eine unangenehme Complication, ein Hämatom des Hodensacks, das trotz ausgiebiger Entleerung der Coagula die Krankheit sehr in die Länge zog, zu einer allerdings unbedeutenden Atrophie des Hodens Veranlassung gab und dem Kranken ein dauerndes Andenken in der Gestalt eines kleinen harten Knotens liess.

Andere post operative Complicationen, die verschiedene Autoren anführen, und die mitunter den Tod herbeiführten, hängen vor Allem vom Arzte selbst ab, seiner Uebung und Gewissenhaftigkeit, und sollten heutzutage überhaupt nicht vorkommen.

Wenn Kocher vor einer Septikämie oder Tetanus warnt (Tizzoni), so thut er dies wahrscheinlich unter dem Einfluss von Erinnerungen aus der vorantiseptischen Zeit.

Was die Recidive nach der Operation betrifft, so handelte es sich in den Fällen Curling's, Langenbeck's und Anderson's

wahrscheinlich nicht um reine Lipome, sondern um complicirte Neubildungen.

Nach Entfernung der Geschwulst muss man in erster Reihe an den Leistenkanal denken, falls er durch einen Fortsatz des Lipoms erweitert war. Denn in einem solchen Falle ist ein offenes Thor für einen Bruch geschaffen. Man muss daher den Kanal eröffnen, das Lipom vollständig herausschälen, die trichterförmige Ausstülpung (wenn sie vorhanden) unterbinden, schliesslich den Kanal und die Oeffnung zunähen in der Weise, wie man es bei einer Radicaloperation des Bruches thut.

Es würde sich also am meisten die Operation nach Bassini-Postempski empfehlen. Entsprechend der Grösse der Geschwulst, dem Allgemeinzustande des Kranken, wie auch der Gepflogenheit des Operateurs führt man die Operation in Narkose oder mit Localanästhesie mit Cocain, Eucain oder nach Schleich aus. Die Localanästhesie ist in dieser Gegend leicht und sicher.

Die Wunde kann man beim aseptischen Verfahren und sorgfältiger Unterbindung der Gefässe ohne Gefahr gänzlich zunähen, nachher muss man aber einen leichten Druckverband anlegen.

Anhang.

Als ich meine Arbeit schon beendet habe, erschien in der Wiener klin. Wochenschrift eine Mittheilung von R. Porges, die denselben Gegenstand bespricht.

In seinem Falle handelte es sich um eine Mischgeschwulst, einen teratoiden Tumor, der aus einem Fibro-myo-sarkom und Lipom zusammengesetzt war und Verkalkungen zeigte.

Das Zusammentreffen eines Lipoms mit einem Sarkom und Teratom ist ein seltenes, aber nicht „in der Literatur noch nirgends beschriebenes Vorkommniss", wie es Porges behauptet.

Wir kennen die Fälle von Dyplouy, Karewski, Hue, Schwartz, Sarazin u. s. w., wo das Vorkommniss genau beschrieben wird.

Auch die Untersuchungen Hochenegg's, der „bei 232 genau untersuchten Hoden nur 3mal Fettablagerung am Samenstrang in geringer Menge nachgewiesen hat", stimmen auffallend nicht mit meinen Befunden überein, da ich — wie ich das oben schon bemerkt habe — in jedem Samenstrange der 50 untersuchten Leichen makroskopisch sichtbare Fettlappen gefunden habe.

Literatur.

1. Albert, E., Lehrbuch der Chirurgie. 1891. Bd. III. S. 596.
2. Anderson, William, The Lancet 14. Octobre 1893. (Sarazin).
3. Annandale, Brit. med. Journ. Vol. I. 1868. (S.)
4. Broca, A., Bull. Société anatomique. 1888. p. 974. (S.)
5. Brossard, a) Lipome du cordon. Bull. Soc. anat. 1882. p. 432. — b) Des tumeurs solides du cordon. sp. Arch. gener. de médicine. Paris 1884. II. p. 267. (S.)
6. Bryand, The Lancet. 1875. t. II. p. 128. (S.)
7. Buck Gordon, New-York med. Record. 1871. 1. Nov. (S.)
8. Championnière Lucas, Le role de la grasse dans les hernies. Journ. de la Med. et de Chir. pratique. Paris 1896.
9. Cloquet, Recherches sur les causes et l'anatomie des hernies abdominales. Thèse de Paris. 1817.
10. Curling, Récidive de tumeurs lipomateuses du c. sp. et du scrotum. Transact. of the pathol. Soc. London XVIII. 1868.
11. Derselbe, Maladies du testicule (Gosselin).
12. Deguise, Bulletin et mémoires de Soc. chir. Bd. IX. 1859. (S.)
13. Delbet, Pierre, Bull. Soc. anat. 1888. p. 974. (S.)
14. Duplay et Reclus, Traité de chirurgie. Bd. VIII. p. 235.
15. Duplay et Follin, Pathologie externe. Bd. VII. p. 379. (S.)
16. Duplouy, Lipo-myxo-sarcoma funiculi. Sem. med. 1891. p. 400.
17. Englisch, Oest. med. Jahrbücher. 1885. Heft 3.
18. Gascoyen, Transact. of the pathol. Soc. London XVIII. 1877. p. 76. (S.)
19. Gross, Revue médicale de l'Est. 1890. p. 184. (S.)
20. Holmes, Lipoma scroti. System of. Surgery. 1876. (4.)
21. Hodges, R. M., Exceptional fatty tumors. Boston 1884. (Centralbl. f. Chir. 1885. Nr. 12.)
22. Hue, Fr. (Rouen), Sem. méd. 1893. p. 541.
23. Derselbe, Bull. Soc. chir. 1893. p. 631. rapport p. M. Paul Reynier.
24. Hutchinson, Jonathan, Lipomata in hernial regions. Transact. of. the pathol. Soc. London XL.
25. Derselbe, Centralbl. f. Chir. 1887. Nr. 29.
26. Hyrtl, J., Handb. d. topographischen Anatomie. Bd. I. S. 854. (S.)
27. Icart et Aubert, Lipome du cordon. Comptes rendus de séances de la Soc. d. Sciences med. Lyon 1874. (S.)
28. Koch, Carl, Beitrag zur Kenntniss der Fettgeschwülste im Hodensack. Deutsch. Zeitschr. für Chir. 1890. Bd XXXI.
29. Kocher, Theodor, Die Krankheiten d. männlich. Geschlechtsorgane. Deutsche Chir. S. 24. i 184.
30. Ledderhose, G., Die chirurgischen Erkrankungen der Bauchdecken etc. 1890. Deut. Chir. S. 45.
31. Malgaigne, Tumeurs du cordon sp. Th. de conc. pour le prof. Paris 1848. (S.)
32. Monod et Terrillon, Maladies du testicule et des ses annexes. Ed. I. p. 732.
33. Park, R., Lipoma testis etc. Annales of Surgery. 1886. p. 365. Ref. Centralbl. f. Chir. 1886. Nr. 38. (Centralbl. f. Chir. 1888! bis).
34. Parker, W., Med. gaz. New-York 1882. Bd. IX. p. 373. (S.)
35. Pean, Tumeurs de l'abdomen et du bassin. T. II. 1885. p. 350.

36. Reclus, Soc. de Chirurgie. 1888. p. 634.
37. Rossander, Hygiaea 1883. Jahresber. Virchow. 1884.
38. Sarazin, Gaston, Contribution à l'étude des lipomes du cordon Sperm. Thèse de Paris. 1895.
39. Schwartz, Mal. des organes genit. de l'homme. Encycl. int. de Chir. VII. p. 561.
40. Virchow, Die krankhaften Geschwülste. Bd. I. (Lipoma-Wilms).
41. Waldeyer, Arch. f. pathol. Anat. 1868. Bd. XLIV. Heft 1.
42. Walther, Soc. anat. 1890. p. 430. (S.)
43. Watson, Eben, The Lancet. London 1885. I. p. 792 i 837.
44. Willemer, (vide Hodges) Referent Centralbl. f. Chir. 1885. Nr. 12.
45. Szokalski, O kiłach tłuszczowych i nagromadzeniach tłuszczu naśladujacych kiły. — Pamietnik Tow. lek. warszaw. 1857. str. 125.

XIX.

Aus der chirurgischen Klinik in Greifswald (Prof. Helferich).

Ueber eine Geschwulst von schilddrüsenartigem Bau im Femur.

Von

Dr. Carl Goebel,

Assistenzarzt der Klinik.

Im August 1897 wurde hierselbst eine Geschwulst von schilddrüsenartigem Bau im Femur beobachtet, deren histologische Untersuchung einige Besonderheiten darbietet, und die auch klinisch von Interesse ist, da sie wohl ausser dem von Neumann[1]) beschriebenen ähnlichen Fall der einzige bisher hier im Norden beobachtete sein dürfte.

Krankengeschichte.

Frau A. aus Bütow in Hinterpommern, 54 Jahre alt, will früher stets gesund gewesen sein. Mehrere Entbindungen sind gut verlaufen. Seit mehreren Jahren Menopause. Pat. ist vor 2½ Jahren gefallen und hat dabei den rechten Oberschenkel zwischen mittlerem und unterem Drittel gebrochen. Der Bruch heilte angeblich mit Verkürzung, so dass Pat. wieder gehen konnte. Doch erlitt sie ¼ Jahr später von Neuem bei einem Fall auf dem Strassenpflaster einen Bruch an derselben Stelle. Seitdem liegt Pat. fortwährend, da die Fractur sich nicht consolidirte. Nur mit Krücken konnte sie sich herumbewegen, doch war dies selbst in letzter Zeit nicht mehr möglich. Wegen ihrer dadurch bedingten Hülflosigkeit, auch der Schmerzen halber wünscht Patientin Heilung durch Operation, eventuell Amputation.

Die Pat. ist mittelgross, hager, abgemagert, sieht fast cachektisch aus. An den inneren Organen, speciell den Lungen, ist nichts Abnormes nachweisbar. Das rechte Bein liegt schlaff in Aussenrotation, ist um 4 Cm. kürzer als das linke, der rechte Oberschenkel ist fast in ganzer Länge bedeutend dicker, als der linke. Etwa an der Grenze des unteren und mittleren Drittels fühlt man eine starke Verdickung des Knochens. An dieser Stelle ist abnorme Beweglichkeit, aber keine Crepitation nachweisbar. Bei Bewegungen grosse Schmerzhaftigkeit.

---

1) Neumann, Langenbeck's Archiv. Bd. XXIII.

Es wird nach diesem Befunde eine Pseudarthrosis femoris infolge Tumorbildung angenommen und zunächst am 13. August 1897 eine Probeincision vorgenommen. Nach Incision der Musculatur quellen weiche, grauröthliche Tumor(Sarcom-)massen hervor. Daher schloss Herr Geheimrath Helferich sofort die Exarticulatio femoris an.

Die Heilung erfolgte in normaler Weise, Pat. geht jetzt mit Prothese umher.

Präparat.

Nachdem der Femur unter Schonung des Tumors möglichst von Weichtheilen frei präparirt war, ergab sich, dass der Knochen etwas näher dem unteren Ende fracturirt und die Knochenenden durch eine fast kugelrunde Aftermasse verbunden waren. Der Durchmeser des Tumors ist überall etwa 7 Cm. (gemessen am gehärteten Präparat).

Die Consistenz des Tumors war sehr weich, die Farbe röthlich-grau, ähnlich, wie eine parenchymatöse Struma, doch nicht so ähnlich, dass dies unbedingt auffallen musste. Colloide Massen waren makroskopisch absolut nicht zu sehen. Ein stark faseriger, zum Theil wie geschichteter Bau fällt besonders an dem nach Kayserling conservirten Präparat auf. Der grösste Theil der Circumferenz wird begrenzt durch eine fast 1 Mm. dicke, bindegewebige Kapsel, von der sich die eigentlichen Tumormassen abziehen lassen, und von der direct Muskelfasern abgehen. An der Innenseite findet sich ein auf dem Durchschnitt bis zu 5 Mm. breiter Knochen als Begrenzung des Tumors, in der Breite von etwa 3,5 Cm., der sich brückenförmig von dem oberen Femurfragment zum unteren um den Tumor herumlagert, aber mit diesen Fragmenten nur mittelst Periostlagen zusammenhängt.

Die Femurfragmente liegen mit ihren Enden in den Tumormassen, d. h. der Tumor umgreift oben und unten noch den Femurschaft. Die Fragmente sind ad longitudinem und ad latus dislocirt, insofern das obere mehr nach aussen steht, als das untere. Die Längsdurchschnitte des Femurs zeigen sonst normales Fettmark.

Ein Theil des Tumors wurde sogleich in 4proc. Formol fixirt, ein Theil erst nach einigen Tagen, nachdem das Präparat erst zwecks Photographiren im Wasser gelegen und darauf nach dem Kayserling'schen Verfahren fixirt war, in Alkohol nachgehärtet.

Mikroskopische Untersuchung.

Die mikroskopischen Bilder aus verschiedenen Theilen des Tumors sind sich nicht immer gleich. Am typischsten scheinen die Theile zu sein, wo sich ein Conglomerat von Hohlräumen von grösserem und kleinerem Durchmesser, im Allgemeinen rundlicher Gestalt, dem Auge präsentirt. Die Begrenzung der Hohlräume geschieht durch eine Reihe gleichmässig tingirter Zellen, deren Zellgrenzen im Allgemeinen sehr undeutlich, zuweilen durch einen hellen Spalt angedeutet sind (vergl. Gutknecht, Virch. Archiv. Bd. IC. S. 316). Die Zellen sind meist bedeutend höher, wie breit, oft auch fast cubisch, zuweilen aber auch ganz schmal und lang. Das Protoplasma ist gleichmässig, sehr gut von den Farbstoffen tingirt. An Kernen kann man 2 Arten unterscheiden, ohne dass jedoch

Uebergänge fehlten, oder die beiden Typen stets scharf von einander getrennt werden könnten: erstens dunkel tingirte Kerne, ohne Kernstructur, kleiner als die anderen, meist rund, selten länglich, und zweitens grössere, mehr oder weniger bläschenförmige Kerne, in denen ein zartes Chromatingerüst und zuweilen Kernkörperchen sichtbar sind. Letztere finden sich besonders deutlich in grösseren, zum Theil mehr länglichen Kernen. Die Grösse dieser Kerne variirt mehr, als die der dunkel tingirten. Die Stellung der Kerne ist einmal mehr basal, einmal näher dem Lumen der Hohlräume, oft auch ungefähr in der Mitte der Zellen.

Auf die Reihe einzelner Zellen von dem eben beschriebenen Charakter folgt an typischen Stellen eine Lage platter, länglicher, dunkel tingirter Kerne, deren Längsrichtung aber tangential zum Lumen der Hohlräume liegt, und die sich deutlich als Kerne eines Endothels markiren, das feinste Capillaren von den Epithelringen trennt. Diese Capillaren, die nun zwei derartige Hohlringe von einander trennen, sind oft auf dreieckige Hohlräume reducirt, oder der Capillarraum ist ganz verschwunden, und die 2 Epithelringe sind nur durch eine scharfe Linie von einander getrennt, die sich von Zeit zu Zeit zu einem Endothelkern verdickt. Zuweilen fehlt selbst diese scharfe Linie zwischen den zwei, einen Hohlraum begrenzenden Epithelschichten, oder nur an einzelnen Stellen ist eine Lücke zwischen ihnen.

An vielen Stellen sind die Hohlräume selbst auf einzelne Lücken zwischen den Epithelringen reducirt, d. h. wir haben eine doppelte Lage von Epithelzellen, einen Epithelbalken vor uns, der an beiden Seiten durch Endothel-bekleidete Capillaren begrenzt ist. Fehlen letztere wieder, oder sind sie mangelhaft entwickelt, so können noch mehrere Lagen von Epithelzellen ohne begrenzende, resp. trennende Endothelien an einander gelagert werden und, da, wie gesagt, meist die Zellgrenzen undeutlich oder gar nicht sichtbar sind, einen grossen, vielkernigen Protoplasmaklumpen bilden. Derartige Zellconglomerate bilden an verschiedenen Stellen den wesentlichen Bestandtheil des Tumors.

An anderen Stellen zeigen solche mehrreihige Zellbalken ausgesprochen längliche Form. Sie verleihen dem Tumor auch mikroskopisch eine geschichtete Structur.

An wieder anderen Stellen überwiegt eine Hohlraumbildung durch Epithelringe, aber ohne dass die Hohlräume irgend nennenswerthe Grösse erreichen.

Endlich giebt es Zellbalken, deren Zellen von Zeit zu Zeit zur Bildung eines kleinen Hohlraumes auseinanderweichen, so dass das langgestreckte Zellconglomerat rosenkranzähnliche Contouren erhält.

In den endothelbegrenzten Capillaren findet sich zuweilen Blut, öfter in ganzer Länge der Kanäle. Einige grössere Gefässe sind im Tumor vorhanden, aber auch meist nur durch eine einfache Endothellage von den Epithelringen getrennt. An einigen Stellen bietet die Abwechselung der gut injicirten Gefässe und der epithelumsäumten Hohlräume ein sehr instructives Bild. Grössere Bindegewebsbalken rufen nur in einigen Schnitten eine Läppchenbildung hervor, sonst scheint das Bindegewebe wesentlich auf die Endothelien reducirt zu sein.

Es ist zu betonen, dass dort, wo die Hohlräume regelmässig und be-

sonders grösser gebildet sind, in den umgrenzenden Epithelringen die dunkel tingirten kleinen, runden Kerne bei Weitem überwiegen. An einigen wenigen Stellen haben dieselben eine ausgesprochen cylindrische Form. Dort wo der Bau atypischer wird, wo Zellenconglomerate und -balken auftreten, überwiegen die hellen, bläschenförmigen Kerne.

In den Hohlräumen finden sich nun sehr oft, in den grösseren fast regelmässig eigenartige Schollen, die ähnliche Eigenschaften haben, wie das Colloid der Schilddrüse. Man kann alle drei von Gutknecht aufgestellten Colloidarten auffinden, indem sich einzelne Schollen gar nicht färben, die meisten jedoch bei Färbung mit Alauncarmin blass röthlich, doch nicht so stark als das Protoplasma gefärbt erscheinen. Mit Alauncarmin und Ueberfärbung mittelst der Weigert'schen Fibrinfärbung erhält man einen blassbläulich-rothen oder dunkelblauen, mit Hämatoxylin oder Hämalaun einen bläulichen, mit Eosin einen röthlichen, jedoch nicht so hell leuchtenden Farbenton, wie das Colloid einer Struma colloides giebt, bei Färbung nach von Gieson einen grünlich-gelben Ton, genau wie das Colloid einer Struma. Bei Färbung mit Hämatoxylin-Eosin sind einige Schollen bläulich, andere roth gefärbt. Endlich finden sich Schollen von runder Form, die eine mehr oder weniger gelbe, resp. gelbbraune Farbe angenommen haben.

Die Gestalt der Schollen ist meist abhängig von der Form der sie einschliessenden Hohlräume. Doch finden sich meist Spalten zwischen dem Epithelkranz und den Schollen, oft auch eine zackige Begrenzung der Schollen oder endlich eine kreisrunde Form derselben, unabhängig von der Form des einschliessenden Epithelringes. Zuweilen zeigen die Hohlräume ein Netzwerk, das im Centrum eine derartige, mehr oder weniger runde Scholle beherbergt. Letztere ist dann öfter gelb gefärbt, d. h. hat wohl seine Eigenfarbe bewahrt, während die dem Epithelring näher liegenden Theile des Hohlraumes von einer anscheinend zum Theil ausgelaugten, d. h. Lücken enthaltenden Masse blau (Hämatoxylin) oder roth (Alauncarmin) tingirten Colloids eingenommen sind.[1])

Classification.

Nach dem histologischen Verhalten des Tumors müssen wir es als das wahrscheinlichste ansehen, dass wir die Metastase einer Schilddrüse vor uns haben, zumal Pat. eine mässig grosse, beiderseits entwickelte Struma von ziemlich fester Consistenz hat, die sich bei ihr vor etwa 30 Jahren ziemlich schnell entwickelt hat, aber seitdem auf der augenblicklichen Grösse stehen geblieben ist. Die nähere Classification der Geschwulst ergiebt sich ohne Weiteres aus ihrem Bau.

Für die Diagnose Carcinom könnte einerseits eine gewisse Polymorphie der die soliden Zellbalken zusammensetzenden Epithelien sprechen, doch ist diese Polymorphie (mosaikartiges Aussehen der

1) Aehnliches erwähnt Wölfler, Langenbeck's Archiv. Bd. XXIX. S. 55

Zellstränge) auch von der sicher gutartigen Struma beschrieben. Andererseits finden sich an einzelnen Stellen des Tumors Bilder, die ohne Zweifel eine alveoläre, d. h. carcinomähnliche Structur haben. Es finden sich hier etwas grössere Bindegewebsbalken, die das Geschwulstgewebe, das die oben beschriebenen histologischen Charaktere aufweist, in grössere Läppchen theilen, und in diesen Zellbalken einzelne solide Epithelnester neben einander, ähnlich wie es Häckel in der seiner Mittheilung beigegebenen Figur wiedergiebt. Soll man wegen dieser ganz vereinzelten Stellen den ganzen Tumor als Carcinom bezeichnen? Bei der verschwindend geringen Menge derartiger Bilder, bei der Tendenz auch dieser soliden Epithelnester, sich zu Hohlräumen umzumodeln, so dass wir also die alveoläre Structur nur für eine vorübergehende Uebergangsbildung halten können, bei dem erdrückend überwiegenden adenomartigen Bau des Tumors, bei dem Fehlen jeglicher kleinzelliger Infiltration, bei der klinischen, relativen Gutartigkeit des Tumors scheint die Rangirung unter die Adenome[1]) berechtigter, unter die Adenome, die v. Eiselsberg speciell beim Vorkommen von Metastasen als Adenocarcinome bezeichnen will (cf. Discussion auf dem Chirurgencongress 1893).

Für eine Metastase eines primären Schilddrüsentumors spricht in unserem Fall neben der Structur das langsame Wachsthum des Tumors, der doch wahrscheinlich schon vor $2^1/_2$ Jahren vorhanden war. Es ist wohl sicher, dass der Tumor die Ursache des Nichtheilens der Fractur nach dem 2. Fall war. Ob der Tumor schon den 1. Bruch veranlasste, ist nicht ohne Weiteres sicher. Dagegen könnte die Consolidation der Fractur nach dem 1. Unfall sprechen. Es würde sich dann ein im Blut kreisender Keim der Schilddrüse nach der ersten Fractur in derselben als einem Locus minoris resistentiae festgesetzt und hier bei der Schwellung und Hyperämie bei der Callusbildung die geeignete Nahrung zum Weiterwachsen gefunden haben. Es ist leicht verständlich, dass trotzdem die Fractur zuerst zur Consolidation kam, da Callus und Tumor sich zu gleicher Zeit entwickelten, und ersterer wohl nicht sogleich dem Tumor zum Opfer fiel. Nachträglich aber genügte der, immerhin stärkeren Insulten nicht gewachsene, Callus nicht der Gewalt bei einem Fall auf das Strassenpflaster. Mit dieser Deutung würde die Behauptung stimmen, dass Strumametastasen sich öfter in Fracturen festsetzen (cf. z. B. den Fall I von Cramer, Langenbeck's Archiv Bd. XXXVI). Aber sollte nicht umgekehrt oft die Strumametastase die Ursache der Fractur sein?

1) Wölfler, Langenbeck's Archiv. Bd. XXIX. S. 60.

In unserem Falle könnte sehr wohl ein kleiner Tumor bei der ersten Fractur schon vorhanden gewesen sein und durch Schwächung des Knochens das Zustandekommen der Fractur erleichtert, die Callusbildung aber zunächst noch nicht so gehindert haben, um eine wenn auch wenig widerstandsfähige Consolidation zu ermöglichen. Der von Middeldorpf (Langenbeck's Archiv Bd. XLVIII) publicirte Fall spricht für diese Ansicht.

Jedenfalls können wir also den Beginn der Erkrankung schon 2 Jahre zurückschreiben. Dieses langsame Wachsthum stimmt mit den Beobachtungen bei anderen Strumametastasen überein. Ich verweise nur auf die beigelegte Tabelle. Andere maligne Tumoren, speciell Carcinome, wachsen meist rascher. Bei dem ausserordentlichen Zellreichthum unseres Tumors, der ja nur minimale Massen Bindegewebe beherbergt, besteht eben eine grosse Incongruenz zwischen klinischem Verlauf und histologischen Bild, eine Incongruenz, die fast nur die Tumoren der Schilddrüse aufweisen.

Was auch für eine Strumametastase zu sprechen scheint, ist ein zufälliger, aber um so interessanterer Befund im makroskopisch ganz normalen Fettmark des Femur etwa in der Mitte zwischen der Geschwulst und der unteren Gelenkfläche des Femur. Hier fand sich nämlich eine fast mikroskopische, weitere Strumametastase. Vergleichshalber hatte ich ein Stück Fettmark aus diesem Theil des Femur entkalkt und geschnitten. Schon an dem eingebetteten Stückchen fiel eine consistentere Masse von ca. 1:3 Mm. Querschnitt inmitten des porösen Fettmarkes auf. Und in Wirklichkeit zeigte das Mikroskop zwischen normalem Fettmark, aber scharf von Letzterem getrennt, eine compactere Masse, die leider meistens sehr schlecht conservirt war. Sie bestand vorzugsweise nur aus mit den Farbstoffen diffus gefärbten Schollen, zwischen denen gelbliche Massen (ausgelaugtes Blut) sichtbar waren. Inmitten der compacteren Massen fielen schon makroskopisch drei kreisrunde kleine Oeffnungen auf, die von einem amorphen, vom Farbstoff diffus tingirten Ring umgeben waren. An einzelnen, wenigen Stellen sieht man nun aber die wirkliche Structur erhalten, nähmlich schöne, genau den Tumorzellenbalken gleichende, gut tingirte Zellreihen mit runden, dunklen Kernen. Einmal ist auch ein von einem gut conservirten Epithelring umsäumtes, kreisrundes Lumen nachweisbar.

Es ist der Befund dieser weiteren wohl mikroskopisch zu nennenden Metastase nicht uninterressant bei der Frage des therapeutischen Vorgehens bei den malignen Tumoren der langen Röhrenknochen. Allerdings wird es sich meistens dabei um primäre Tumoren handeln.

Bekanntlich sind in neuerer Zeit Versuche mit Resectionen der Knochen in der Continuität auch bei Tumoren gemacht, die früher die Amputation, resp. Exarticulation indicirten. Herr Geheimrath Helferich ist im Allgemeinen kein Freund dieser Resectionen, wenn er auch, nothgedrungen, z. B. bei mehreren Tibiasarcomen am unteren Ende die Resection mit nachfolgender Implantation der Tibia oder der Fibula in den Talus gemacht hat. Fälle wie der meinige oder ein anderer hier beobachteter, bei dem ein Tibiasarcom zu einer Metastase in der unteren Femurepiphyse geführt hatte, mahnen immerhin zu grosser Vorsicht bei den oben erwähnten therapeutischen Eingriffen.

Der Knochen, welcher einen Theil des Ueberzuges des Tumors bildet, bietet die Erscheinungen dar, wie wir sie oft in der Nähe von destruirenden Processen im Knochensystem finden: starke Neubildung, Erweiterung der Havers'schen Kanälchen durch Bindegewebe und Bildung eines Kranzes von Osteoblasten. Der Tumor ist vom Knochen noch durch eine ziemlich breite Bindegewebslage getrennt. Einige Howship'sche Lakunen mit Osteoblasten deuten auf resorbirende Processe hin. Die Knochenbälkchen umschliessen an einigen Stellen Knorpelinseln.

Pathologisch-anatomisch dürften folgende Beobachtungen von Interesse sein. Zunächst das Vorkommen von Colloid in der Metastase. M. B. Schmidt hat bekanntlich vor kurzem den „Secretionsvorgängen in Krebsen der Schilddrüse und der Leber und ihren Metastasen" einen Aufsatz in Virchow's Archiv Bd. CXLVIII gewidmet, und v. Eiselsberg[1]) konnte in einer bemerkenswerthen Mittheilung es wahrscheinlich machen, dass eine Strumametastase im Sternum vicarirend für die extirpirte strumöse Schilddrüse eintrat. Unser Tumor zeigt eine Erscheinung, die, so viel ich weiss, noch nicht in Strumametastasen beobachtet ist. Man sieht nämlich an verschiedenen Stellen auch die interfolliculären Capillaren mit einer Masse gefüllt, die ähnliche Reactionen, wie das Colloid innerhalb der Follikel giebt. Mehrmals erscheinen die Endothelbekleideten Hohlräume durch diese Massen sehr ausgedehnt, und inmitten der Massen in einem Hohlraum finden sich rothe Blutkörperchen. Letzteres Verhalten scheint mir allerdings mehr für ein Kunstprodukt zu sprechen, da man sonst wohl eine innigere Vermischung der Massen und der rothen Blutkörperchen erwarten könnte. Andere Stellen aber lassen bei dem absolut klaren mikroskopischen Bild und bei der Vorsicht, die bei der Fixation gebraucht ist, doch auf die

1) v. Eiselsberg, Langenbeck's Archiv. Bd. XLVIII.

Möglichkeit eines Uebertrittes von colloidähnlichen Massen in die Capillaren (Lymph, Blutcapillaren?) schliessen.[1])

An einzelnen Stellen ist auch inmitten grösserer Gefässe neben Blut eine an Colloid erinnernde, ganz fein gekörnte oder homogene Masse vorhanden. Dass diese Bilder nicht etwa eine hyaline Metamorphose des Bindegewebes zur Grundlage haben können, möchte ich noch besonders betonen.

Diese Structurbilder erinnern an Beobachtungen Langhans[2]) (und seiner Schule: Gutknecht[3]), Marie Zielinska[4]), woselbst auch die übrigen Literaturangaben hierüber nachzusehen sind). Langhans betont das Vorkommen von Gefässlumina, die ganz mit blassem Colloid gefüllt sind. „Die normale Thyreoidea scheint sich in dieser Beziehung ganz ebenso zu verhalten, wie die Struma, während sonst die Adenome als nicht functionirend angesehen werden können."

Der andere Punkt von Interesse ist das Verhalten der beiden beschriebenen Kernarten. Während die kleinen, dunkel tingirten, im Ganzen runden Kerne gerade in den Theilen überwiegen, die den normalen Bau der Schilddrüse am ausgesprochendsten nachahmen, fanden sich die hellen, bläschenförmigen grossen Kerne wesentlich und überwiegend in den atypischer gebauten Theilen, dort wo keine Follikel gebildet sind, sondern meist nur Zellbalken und Zellconglomerate die Bestandtheile des Tumors bilden. Kommt in diesen Theilen einmal ein follikelähnliches Gebilde zum Vorschein, so überwiegen in dem begrenzenden Epithelsaum gleich wiederum die dunkeltingirten Kerne.

Bei einer Durchsicht der Literatur fällt mir eine Beschreibung auf, welche ein Analogon zu dem von uns beobachteten Kernverhalten darbietet. Ribbert[5]) sagt bei der Beschreibung eines regenerirten, künstlichen Defects der Hundethyreoidea: „Ueberall kann man die neugebildeten Alveolen leicht von dem alten Drüsengewebe unterscheiden. In diesem sind die Epithelien niedrig, ihre Kerne intensiv und gleichmässig gefärbt und klein, doch (soll offenbar heissen: dort) haben die Epithelien fast die doppelte Höhe, und auch ihre Kerne sind grösser, blasser gefärbt, bläschenförmig."

An drei untersuchten Strumen fand ich keinen solchen auffallen-

1) Vgl. auch die Beobachtung von M. B. Schmidt, Virchow's Archiv. Bd. CXLVIII. S. 59.

2) Langhans, Virchow's Archiv. Bd. CXXVIII. S. 389.

3) Gutknecht, Virchow's Archiv. Bd. IC. S. 423.

4) Marie Zielinska, Virchow's Archiv. Bd. CXXXVI. S. 172ff.

5) Ribbert, Virchow's Archiv. Bd. CXVII.

den Unterschied zwischen den Kernen. Die Schilderung, welche Wölfler (Ueber die Entwicklung und den Bau der Schilddrüse, Berlin 1880) von bestimmten Arten von Drüsenbläschen der werdenden Schilddrüse giebt, erinnert auch an die beschriebenen Verhältnisse, ebenso wie seine Fig. 37, Tafel VII (ebendaselbst) an das Bild vieler Partien unseres Tumors, speciell, was auch die meist mehr cylindrische, als cubische Gestaltung der Zellen betrifft.

Aehnliche, publicirte Fälle.

Die beigegebenen Tabellen (s. S. 358 u. f.) geben eine Uebersicht über die bisher, soweit mir bekannt, publicirten, operativ behandelten Strumametastasen im Knochen. Es sind nur die Fälle genommen, die unserem Tumor ähnlich scheinen, d. h. mikroskopisch neben der Structur der Schilddrüse einen adenomatösen, keinen ausgesprochen carcinomatösen Bau oder gar sarcomatösen Bau aufwiesen. Es sind in früherer und letzterer Zeit verschiedentlich Fälle der letzteren Art als „Strumametastasen" publicirt. Dass Carcinome oder Sarcome der Glandula thyreoidea metastasiren, dass sie auch (cf. z. B. Kaufmann, Deutsche Zeitschr. f. Chir. Bd. XI und XIV) mit Vorliebe nächst den Lungen in den Knochen metastasiren, ist nach dem Analogon bei den übrigen Organen nicht wunderbar. Das, was der Schilddrüse eigen und bisher auch nicht aufgeklärt ist, ist eben die Incongruenz zwischen klinischem Verhalten und histologischem Bau, wie es besonders Wölfler, v. Eiselsberg, M. B. Schmidt u. s. w. betonen.

Von diesen metastatischen Adenomen, Wölfler's Adenocarcinomen der Glandula thyreoidea konnte ich, wie die beifolgende Tabelle lehrt, fünfzehn operativ behandelte Fälle in der Literatur finden. Der Fall Gudenius von Cramer, (Langenbeck's Archiv Bd. XXXVI) gehört nicht hierher. Die grosse Strumametastase im Sternum wurde ihrer Pulsation halber für ein Aneurysma gehalten und der immensen Schmerzen halber, die die Pat. erlitt, mit successiver Unterbindung der grossen Gefässe behandelt.

Die Tabelle lehrt das überwiegende Vorkommen bei Frauen (13:2 Männern). Die Zahlen entsprechen jedoch sicher nicht den thatsächlichen Verhältnissen; v. Eiselsberg[1]) z. B. publicirte eine Anzahl, per autopsiam bewahrheiteter Fälle, die fast nur (6 von 7) Männer betrafen.[2])

Die Patienten befanden sich meist in höherem Alter.

Sehr oft waren die Metastasen am Schädel localisirt.

1) v. Eiselsberg, Langenbeck's Archiv. Bd. XLVI.

2) Vgl. die Tabelle Jäger's, Bruns' Beiträge. Bd. XIX. Heft 3.

Die Tumoren waren meist langsam gewachsen und zeigten auch in den Recidiven nach der Operation relative Gutartigkeit.

Eine sichtbare Struma bestand meist neben dem Tumor (in zehn Fällen), nur ein Fall hatte weder einen sichtbaren, noch fühlbaren Kropf. Die Struma war überwiegend von Jugend auf vorhanden gewesen oder machte sich vor der Metastase bemerklich. Es ist zu betonen, dass mehrere (bei Sectionen beobachtete) Fälle von Adenommetastasen der Glandula thyreoidea publicirt sind, bei denen in vivo keine Struma und auch in mortuo keine vergrösserte Schilddrüse gefunden wurde, wohl aber in Letzterer kleine (erbsengrosse) Adenomknötchen.

Die Symptome waren die eines gewöhnlichen Knochentumors. Doch muss die Schmerzhaftigkeit und das Symptom der Pulsation, auf das besonders Cramer und Feurer aufmerksam machten, endlich das langsame Wachsthum an eine Strumametastase, speciell bei bestehendem Blähhals, denken lassen, bei der Operation selbst die meist abundante Blutung. Ein Symptom, das v. Eiselsberg[1]) bei der Metastase eines als Cylinderzellencarcinom metastasirten Adenoms der Schilddrüse beobachtete, eine Anschwellung des Tumors während der Menses, ist von keinem anderen Autor erwähnt.

Die Prognose der Operation bei solitären Metastasen, und nur solche kommen wohl zur Operation, ist eine gute. Die unmittelbaren Operationsresultate sind bei den Fällen, wo man entfernt vom Tumor arbeitet (bei Amputationen, Exarticulationen) absolut gut, dort wo der Tumor selbst im Operationsgebiet liegt, wegen der starken Blutung weniger gut (cf. Fall 2 der Tabelle). Auch die Recidive bleiben meist aus oder kommen sehr spät, dann allerdings meist multipel.

Zu warnen ist nach unseren mikroskopischen Untersuchungen wohl vor einer Continuitätsresection langer Röhrenknochen.

Eine nicht ohne Weiteres zu beantwortende Frage ist die nach der Extirpation der Schilddrüse, wenn sich die Metastase als eine solche dieser Drüse erwiesen hat. Die Erfahrungen der Operateure, welche die Struma ruhig sitzen liessen, so Kraske (Fall 7), Riedel (Fall 9), sprechen nicht gegen dieses Verfahren. Umgekehrt spricht eine Erfahrung Ewald's (Fall 5) und Cramer's[2]) gegen die sofortige Strumectomie. Dieselben denken nämlich daran, dass gerade die Extirpation der Struma Anlass zur Metastasirung gegeben haben kann. Allerdings ist dies nur eine Vermuthung.

---

1) Eiselsberg, Langenbeck's Archiv. Bd. XLVIII.
2) Cramer, Langenbeck's Archiv. Bd. XXXVI.

I. Struma metastasen,

Nummer	Name des Autors	Geschlecht	Alter in Jahren	Metastasen in:	Seit wann bemerkt?	Symptome der Metastasen
1	*v. Eiselsberg* (Langenbeck's Archiv. Bd. XLVI).	m.	38	Schädel.	4 Jahr.	Beim Bücken grösser werdend, keine Metastasen.
2	*v. Eiselsberg* (Ebenda).	m.	32	Manubrium sterni.	6 Jahr.	Entstand 3 Monate nach einem Stoss auf die Brust. — Seit einigen Monaten lancinirende Schmerzen.
3	*M. B. Schmidt* (Virchow's Archiv Bd. CXLVIII).	w.	61	Stirn. Pleura. Femur.	6 Mon.	—
4	*v. Hofmann* (Wien. klin. Wochenschr. 1897. Nr. 46), *Ewald* (Wien. klin. Wochenschr 1893. S. 458).	w.	26	L. Jochbein.	13 Jahr.	Angeblich nach einem Faustschlag ins Gesicht, 14 Tage nach dem Insult.
5	*v. Hofmann* (*Ewald*) (Ebenda).	w.	43	Scapula.	Bald nach der Operation der Struma.	Schmerzen im rechten Arm, besonders bei Bewegungen.
6	*Wölfler* (Langenbeck's Archiv. Bd. XXIX).	w.	57	Stirn.	1 Jahr.	Kopfschmerzen.
7	*Kraske* (Chir. Congress 1893) u. *Boris-Bontsch-Ormolowsky* (Dissert. Freiburg 1893).	w.	53	Stirnbein.	4—6 Wochen.	War rasch entstanden, wie Kraske betont, u. zwar nach Bontsch an einer Stelle, die vor ½ Jahr ein Trauma erlitten hatte.
8	*Riedel* (Deutsche Zeitschr. f. Chir. Bd. XV u. Chir. Congr. 1893).	w.	40	Unterkiefer, u. zwar an der Aussenseite des Kiefers.	Seit 7 Jahren. Vor 3 Jahren unvollständig operirt.	—

lie radical entfernt wurden.

Mikroskopische Structur der Metastasen	Struma vorhanden?	Seit wann?	Mikroskopische Structur der Struma	Verlauf	Bemerkungen
Adenom.	Markiger Kropf.	Seit 20 Jahren.	?	Nach 4 Jahren locales Recidiv. Lebte noch nach 8 Jahren.	—
Adenocarcinom, aber nirgends wirkliche carcinomatöse Structur.	Kropf.	Seit der Jugend.	In der Schilddrüse multiple Adenome.	† ¼ Stunde p. operationem an Anämie.	Continuitätsinfection (Kaufmann)?
Adenom, resp. Adenocarcinom.	Struma rechts.	?	Knoten von folliculärem Schilddrüsenbau, solche aus Cylinderzellenschläuchen und solche mit soliden epithelialen Strängen.	† 4 Tage nach Operation der Schädelmetastase im Coma.	—
Metastase des Adenocarcinoms.	Struma rechts (später enucleirt).	Seit 11 Jahren Dickerwerden des Halses, seit 5 Jahren Geschwulst rechts bemerkt.	Adenocarcinom.	?	—
Adenocarcinom.	Rechts orangegrosser Tumor (enucleirt zuerst).	4 Jahr.	Gallertkropf.	† 4½ Jahr post strumectomiam. Vielleicht locales Strumarecidiv!	Der Fall könnte für Metastasirung nach Eingriffen sprechen (cf. Cramer, Langenb. Arch. Bd. XXXVI).
Structur des interacinösen Adenoms der Schilddrüse.	linke Schilddrüsenhälfte kleinfaustgross, knotig, hart, wenig beweglich.	Vor dem Stirnknoten.	Nicht exstirpirt.	† ca. 4—6. Mon. p. oper.	—
Adenom Struma hyperplastica).	Struma.	Bestand schon bei der Operation.	dito.	Lebte 1893 (nach 3 Jahren) noch ohne Recidiv, Struma nicht verändert.	—
Schilddrüsengewebe?	Keine Struma, auch nicht beim Auftreten des Recidivs.	—	—	Nach 10 Jahren wieder Anschwellung des Kiefers.	Zuerst für ein Drüsencarcinom gehalten.

Nummer	Name des Autors	Geschlecht	Alter in Jahren	Metastasen in:	Seit wann bemerkt?	Symptome der Metastasen
9	*Haeckel* (Correspondenzblatt des allgem. ärztl. Vereins für Thüringen 1889) u. *Riedel* (Chir. Congr. 1893).	w.	48	Unterkiefer.	1/4 Jahr.	Vor 3 Jahren Nervenschmerzen in der rechten Kopfhälfte, vor 1/4 Jahre ähnliche Schmerzen im rechten Unterkiefer.
10	*Helferich.*	w.	54	Femur.	2 1/2 Jahr.	Wiederholte Fractur, Pseudarthrosis. Schmerzen. Unfähigkeit zu Gehen.
11	*Hutchinson* (Cylindrical cancer of the Humerus, Transactions of the path. Soc. of London. Bd. XXXVII. 1886).	w.	50	Humerus.	Wahrscheinlich bestehend seit 5 Monaten.	Schmerzen nach Fall gegen einen Tisch

II. Strumametastasen

Nummer	Name des Autors	Geschlecht	Alter in Jahren	Ort der Metastase	Dauer	Aetiologie, Symptome
1	*Cohnheim* (Virchow's Archiv. Bd. LXVIII).	w.	35	Abscedirter Tumor der Ileosacraljunctur (Os ilei).	Seit etwa 7 Mon.	Dumpfe Schmerzen
2	*Feurer* (Festschrift f. Kocher-Bern. 1891).	w.	53	Linkes Os parietale.	3/4 bis 1 Jahr.	Schmerzen im linken Scheitelbein nach Stoss auf diese Gegend. Anschwellung nach einem neutem Trauma [illegible] später.
3	*Gussenbauer* (Chir. Congress 1893).	w.	?	10. u. 11. Rückenwirbel.	1/2 Jahr.	Ischialgische Schmerzen in beiden Extremitäten, später Paraplegie.
4	*Krönlein* (Jäger in Bruns' Beitr. Bd. XIX).	w.	69	1. 6. u. 7. Halswirbel u. 1. Brustwirbel. 2. 3. u. 4. Lendenwirbel.	1 1/2 Jahr.	Sturz von einem leeren Wagen mit dem Rücken auf die harte Strasse; 1/2 Jahr später Tumor bemerkt. Seit 4 Monaten Anschwellung in der Nackengegend, Schmerzen, Beschränkung der Drehbewegungen des Kopfes

Mikroskopische Structur der Metastasen	Struma vorhanden?	Seit wann?	Mikroskopische Structur der Struma	Verlauf	Bemerkungen
Adenom.	Sehr grosse Struma, seit ca. 20 Jahren rascher gewachsen.	In der Jugend entstanden.	Nicht exstirpirt.	Gesund noch nach 4 Jahren.	Riedel betont die Adenomnatur.
Adenom (Wölfler's Adenocarcinom).	Mässige Struma beiderseits.	Seit 30 Jahren.	?	Beschwerdefrei nach ½ Jahr.	—
Schilddrüsenstructur nach dem Bilde, nach den Worten des Verfassers: „At parts the tubules resemble closely normal kidney ones".	Nichts erwähnt.	—	—	Gestorben 6 Monate post operationem, litt vorher an Schmerzen in abdominal.	Vielleicht primärer Abdominaltumor.

palliativ behandelt.

Mikroskopischer Befund der Metastase.	Klinisch Struma nachweisbar?	Dauer des Bestehens der Struma	Mikroskopischer Befund der Struma	Verlauf	Therapie
Adenoma gelatinosum.	Mässige Vergrösserung.	?	Links zwei grössere Knoten. Gallertkropf.	† an Marasmus. Metastasen in: Lunge, Bronchialdrüsen, 2., 3. u. 4. Lendenwirbel, Femur rechts.	Incision des vereiterten Tumors Excochleation.
Bau einer Struma hyperplastica.	Faustgr. Knoten im rechten Lappen, in d. linken Schlüsselbeingrube noch ein Strumaknoten weit nach aussen.	?	Colloidstruma (durch Section verificirt).	† nach 10 Monaten an localem Recidiv.	Partielle Exstirpation.
Adenom.	Ziemlich voluminöse linksseitige Struma?	—	Nicht exstirpirt.	Lebte noch nach ½—¾ Jahren mit localem Recidiv.	dito.
Nach Ribbert's Untersuchung: theils in embryonaler Entwicklung begriffene, theils vollständig entwickelte Schilddrüse, resp. Struma.	Feste Struma.	Mehr als 10 Jahre.	—	Mit Fistel in der Lendengegend entlassen.	Excochleation des Lendenwirbeltumors.

Bezüglich weiterer Details verweise ich auf die Arbeit Jäger's in Bruns' Beiträgen (Bd. XIX), die gerade nach Vollendung dieses Manuscriptes — dasselbe diente als Grundlage für einen am 8. Januar im Greifswalder medicinischen Verein gehaltenen kurzen Vortrag mit Demonstration des Tumors — erschien. Jäger findet in der Literatur 15 Fälle von Strumametastasen mit krebsigen Partien, 12 Fälle von solchen ohne krebsige Partie, wobei er die nicht operativ behandelten Fälle natürlich mitzählt; dazu kommt noch der Fall von M. B. Schmidt, von Morris (Transactions of the path. soc. of London Vol. XXXI, S. 259) und die Fälle von v. Hofmann (Ewald); auch Hinterstoisser (Festschrift für Billroth 1892) soll Fälle, die hierhin gehören, publicirt haben, doch war mir die Arbeit nicht zugängig. Jäger rechnet auch den Feurer'schen Fall unter die, welche Carcinomgewebe enthielten. Das geht aus der Feurer'schen und Langhans'schen Beschreibung, trotzdem Letzterer den Ausdruck „Metastase eines Carcinoms der Schilddrüse" gebraucht, nicht hervor.

Weiterhin betont Jäger die auch uns auffallende Thatsache, dass von den 12 Fällen von Kropfmetastasen ohne carcinomatöse Stellen 9 Fälle auf Frauen und nur drei auf Männer kommen, während bei Kropfmetastasen mit carcinomatösen Stellen 7 Männer und 5 Frauen notirt sind. Wenn Jäger ferner glaubt, dass man wohl mit Feurer annehmen kann, dass ein Trauma zum ätiologischen Gelegenheitsmoment für Strumametastasen werden kann (6 Fälle von 31 geben ein Trauma an, in 10 Fällen von diesen 31 fehlen anamnestische Daten), so muss man sich dagegen wohl doch noch etwas skeptisch verhalten.

Auf meine Bitte hin sandte mir mein hochverehrter Lehrer und früherer Chef, Herr Prof. Ribbert, zwei kleine Stückchen des Jäger-schen Tumors. Dieselben waren in Alkohol fixirt und zeigten makroskopisch im gehärteten Zustand eine grauweissliche Schnittfläche, die makroskopisch einen undeutlich porösen Bau aufwies. Mikroskopisch ergaben sich nicht unwesentliche Unterschiede von meinem Tumor, die allerdings z. Th. auf die verschiedene Fixirung zurückzuführen sein dürften.

Zunächst sind die Epithelien durchweg cubisch, ja recht oft bei Begrenzung grösserer Hohlräume abgeplattet. Cylindrische Formen, wie sie in meinem Tumor überwiegen, finde ich kaum. Zweitens sind die Hohlräume weniger regelmässig rund, als buchtig, meist grösser, oft sehr lang gestreckt. In jedem Gesichtsfeld finden sich neben mehr oder weniger grossen Hohlringen zahlreiche, solide Epithelnester, während in meinem Tumor ein mehr einheitlicherer Bau

ist, insofern immer grössere Bezirke vorwiegend Hohlringe oder vorwiegend solide Epithelbalken aufweisen. Eine wirkliche Bildung langer, solider Epithelstränge, wie sie die Corticalsubstanz der normalen Thyreoidea und mein Tumor an vielen Stellen aufweist, ist nicht zu erkennen. Das Bindegewebe ist wesentlich zahlreicher, in mehr oder weniger breiten Streifen das Gewebe in Läppchen theilend, auch zwischen den einzelnen Hohlringen finden sich nicht etwa Capillaren, sondern breitere Bindegewebszüge. Dieselben sind zum grössten Theil homogen, nicht faserig, sie färben sich mit den Farbstoffen ähnlich wie das noch zu erwähnende Colloid in den Hohlräumen, bei Färbung nach v. Gieson nicht roth, sondern gelblich, sie enthalten sehr wenige Kerne. Grössere Gefässe finden sich nur in geringer Anzahl, in ihnen aber gelegentlich colloidähnliche Massen, und zwar lediglich in solchen, die sich durch die Abwesenheit rother Blutzellen und die einfache Wandstructur als Lymphgefässe documentiren. Einige Gefässe enthalten eine mehr feinkörnige Masse, die sich gleich wie das Colloid färbt, von Letzterem jedoch, als einer im Ganzen homogenen Masse, unterschieden ist. Es wird sich wohl um geronnenes Serum handeln.

Das Colloid der Hohlringe hat im Allgemeinen dieselbe Form, wie das unseres Tumors. Doch sind die Contouren durchgehends zackiger, eine bienenwabenähnliche Structur findet sich öfter, die Retraction von dem Epithelring ist stärker, zuweilen haben sich die Epithelien als Randbekleidung der Scholle von dem bindegewebigen Stroma mit der Scholle zusammen retrahirt.

Die Farbennüancen sind bei Färbung mit Hämatoxylin tiefer blau, als bei unserem Tumor, oft ist das Centrum der Scholle metachromatisch grün, die zackige Peripherie blau gefärbt. Diese peripheren Theile scheinen z. Th. durch partielle Auflösung der Substanz durchsichtiger und mit Lücken versehen. Mit Hämatoxylin-Eosin färben sich die Schollen mehr oder weniger tiefroth, mit Alauncarmin schmutzigbraunroth, bei Weigert'scher Fibrinfärbung meist nur in den centralen Theilen blau, bei Färbung nach v. Gieson schmutziggrün, viel dunkler als die unseres Tumors.

Der springende Unterschied von unserem Tumor liegt bei dem Jäger'schen also: 1. Im Ueberwiegen des Bindegewebes. 2. In der durchweg cubischen Gestalt der Epithelien. 3. In der meistens satteren Colorirung des Colloids. 4. In dem Ueberwiegen von theils soliden Epithelnestern, theils kleinen Hohlräumen.

In letzterer Hinsicht macht der Jäger'sche Tumor an vielen Stellen direct den Eindruck eines Carcinoms, etwa eines Mamma-

carcinoms. Auch finden sich im Bindegewebe recht oft kleine Haufen Epithelien, genau wie bei einem Scirrhus. Doch muss auch hier betont werden, dass einerseits überall, auch inmitten durchweg solider Zellhaufen die Tendenz zur Hohlraum- und Schollenbildung zu erkennen ist, und eine kleinzellige Infiltration absolut fehlt.

Es sei mir gestattet, meinem hochverehrten Chef, Herrn Geheimrath Helferich, für die gütige Ueberlassung des Materials zu dieser Mittheilung, Herrn Prof. Grawitz für die freundliche Durchsicht der Präparate von Neuem zu danken.

XX.

Aus der chirurgischen Abtheilung des städtischen Krankenhauses Moabit zu Berlin (Director: Prof. Dr. Sonnenburg).

Versuche mit Röntgenstrahlen bei experimenteller Tuberculose.

Von

Dr. Richard Mühsam,

Assistenzarzt.

Die ersten Mittheilungen über den Einfluss des Lichtes auf das Wachsthum von Bacterien stammen von Downes und Blunt aus dem Jahre 1877. Seitdem haben sich eine stattliche Anzahl von Forschern mit Versuchen beschäftigt, um die Wirkung der Lichtstrahlen auf Bacterien zu studiren. Es seien Arlonig's Untersuchungen erwähnt, welcher einen Einfluss des Gaslichtes auf das Wachsthum von Anthrax fand und feststellte, dass am intensivsten die blauen und violetten Strahlen die Lebensäusserungen der Mikroorganismen beeinflussen. Diese Ergebnisse fanden ihre Bestätigung durch Dieudonné, welcher im ultrarothen, rothen, orangen und gelben Licht üppiges Wachsthum, dagegen im blauen, violetten und ultravioletten Licht das Ausbleiben der Bacterienentwicklung beobachtete. Er fand, dass je nach der Jahreszeit die Organismen, mit welchen er experimentirte, Bac. fluorescens, Micrococcus prodigiosus, Bact. Coli und Typhusbacillen, nach $^1/_2$—$1^1/_2$ Stunden Belichtung durch directes Sonnenlicht im Wachsthum beeinflusst, nach $1^1/_2$—$2^1/_2$ Stunden abgetödtet werden. Er stellte fest, dass die Wirkung des diffusen Tageslichtes eine schwächere sei ($3^1/_2$—$4^1/_2$ Stunden Hemmung des Wachsthumes, 5—6 Stunden Abtödtung), dass diesem wiederum das Bogenlicht (fünf Stunden Hemmung, 8 Stunden Abtödtung) und diesem endlich das Glühlicht nachstehe (7—8 Stunden Hemmung, 11 Stunden Abtödtung). Als weiteren wichtigen Punkt sah Dieudonné, dass die Veränderung des Nährbodens durch die Belichtung bei Versuchen in den Hintergrund tritt, gegenüber der directen Schädigung der Bacterien durch das Licht. Buchner, Frankland und Koch erkennen gleichfalls die

Einwirkung des Lichtes auf Mikroorganismen an, und Koch berichtete speciell für den Tuberkelbacillus, dass er durch directes Sonnenlicht in wenigen Minuten bis zu einigen Stunden, durch zerstreutes Tageslicht in 5—7 Tagen abgetödtet werde.

Dass diese Erfahrungen auch ihre praktische Anwendung gefunden haben, geht aus Mittheilungen von Finsen hervor, welcher über Erfolge der intensiven Bestrahlung mit concentrirten chemischen Strahlen bei Lupus berichtet.

In Anbetracht dieser Thatsachen lag es nahe, zu untersuchen, ob auch den Röntgenstrahlen eine Wirkung auf Bacterien zukomme, und so beschloss ich, in diesem Sinne Versuche anzustellen. Für das Interesse, das mein hochverehrter Chef, Herr Prof. Sonnenburg, diesen Versuchen entgegengebracht hat, sage ich ihm an dieser Stelle meinen ergebensten Dank.

Inzwischen sind von anderer Seite Untersuchungen über die Einwirkung von Röntgenstrahlen veröffentlicht worden, über welche ich zunächst berichten will. Mink bestrahlte mit Typhusbacillen beschickte Agarplatten $^1/_2$ Stunde bis 35 Minuten lang, ohne eine Einwirkung zu beobachten. Auch achtstündige Beleuchtung der Platten hat, wie er in einer späteren Arbeit mittheilt, keinen Einfluss gehabt. Er meint daher, dass eine sichere praktische Verwendung der Röntgenstrahlen in diesem Sinne nicht in Frage komme. Gleich negative Resultate hatte de Renzi, als er tuberculöses Sputum, sowie Culturen von Kommabacillen und dem Finkler-Prior'schen Bacillus durchstrahlte.

Dem gegenüber berichten Bonomo und Gros über Abschwächung der Culturen infolge Durchleuchtung mit Röntgenstrahlen. Sie constatirten bei den bestrahlten Culturen eine Abnahme der Sporenbildung von Anthrax und vermissten die Sporenbildung völlig bei den Tochterculturen. Desgleichen sahen sie eine Abnahme der Virulenz bei den Tochterculturen. Bei Thierversuchen fanden sie, dass belichtete Tuberkelbacillen weniger ausgedehnte Tuberculosen machten, als undurchstrahlte. Eine Abnahme der Sporenbildung stellten sie auch für den Tetanusbacillus und den Bacillus des malignen Oedems fest.

Diese Beobachtungen fanden in letzter Zeit eine Bereicherung. In einer vor wenigen Tagen erschienenen Arbeit berichtet auch Rieder über die mächtige Beeinflussung von Bacteriencolturen durch die Röntgenstrahlen. Frische Aussaaten von Cholera, Diphtherie, Streptokokken, Staphylokokken, Typhus, Milzbrand, Bacterien, Coli und auch Tuberculose zeigten entweder ein völliges Aufhören oder erheb-

liche Herabsetzung ihres Wachsthums bei schon verhältnissmässig kurzer Beleuchtung mit Röntgenstrahlen. Rieder selbst fasst die Ergebnisse seiner Untersuchungen im Wesentlichen in folgenden Sätzen zusammen: „Die Fähigkeit der Fortentwicklung kann jedenfalls den ausserhalb der Thierkörper aber auf gutem Nährboden befindlichen Bacterien ziemlich rasch durch die Einwirkung der Röntgenstrahlen genommen werden. Auch Bouilloncultureu, z. B. der Cholera, können durch länger dauernde Bestrahlung abgetödtet werden, dagegen gelang der Versuch, andere Colonien in ihrer Entwicklung aufzuhalten, z. B. in Gelatine Colicultureu, nach 24stündigem Wachsthum nur theilweise.

Wie das Licht, nur in viel höherem Grade, üben also auch die Röntgenstrahlen eine entwicklungshemmende, bez. abtödtende Wirkung auf Bacterien aus."

Nach diesen Ergebnissen fordert der Autor geradezu dazu auf, zu Thierversuchen und eventueller therapeutischer Verwendung überzugehen.

Soweit die mir bekannt gewordenen mit Culturen arbeitenden Versuche. Thierversuche sind, wie ich einige Wochen nach Beginn meiner eigenen Untersuchungen las, von Lortet und Genoud gemacht worden. Die beiden französischen Forscher stellten in der Akademie 8 Meerschweinchen vor, welche sie mit einer Bouillonaufschwemmung von der Milz eines frisch an Tuberculose gestorbenen Meerschweinchens in der rechten Inguinalbeuge geimpft hatten. Drei der Thiere wurden vom 25. April bis 18. Juni täglich eine Stunde durchleuchtet, fünf dienten als Controllthiere. Diese Letzteren hatten am 9. Juni eiternde Abscesse und erweichte Drüsen, während die durchleuchteten Thiere gesund waren.

Es handelte sich zunächst für mich darum, mit welchem Organismus ich experimentiren, und welche Art von Versuchen, ob Cultur- oder Thierversuche, ich machen sollte. Ich entschied mich für den Thierversuch, da wir bei ihm die Organismen in den für sie günstigsten Bedingungen den den Thierkörper durchdringenden Strahlen aussetzen können, und halte dies für einen Vorzug gegenüber Versuchen auf künstlichem Nährboden. Zugleich hoffte ich, dass ein eventuelles positives Resultat Gesichtspunkte für eine praktische Verwendung der Methode liefern würde. Ferner musste ich mit einem Organismus arbeiten, der eine möglichst langdauernde Erkrankung hervorruft; denn nach den Versuchen, welche über Beleuchtung mit künstlichem Licht angestellt waren, durfte ich nicht hoffen, bei kurzer Einwirkung der Röntgenstrahlen einen Erfolg zu sehen. Ich beschloss, Meerschweinchen mit Tuberkelbacillen zu inficiren. Bestärkt wurde ich

in dieser Wahl durch die Mittheilung Kümmel's auf dem letzten Chirurgencongress, dass bei Lupus durch fortgesetzte Bestrahlung mit Röntgenstrahlen günstige Erfolge beobachtet worden seien. Seitdem sind weitere Veröffentlichungen über diesen Gegenstand erfolgt, so die Mittheilung Schiff's auf der letzten Naturforscherversammlung und die jüngst erschienene Arbeit von Gocht aus dem Eppendorfer Krankenhaus. Gocht rühmt den Heilwerth der Röntgenstrahlen bei Lupus und meint, dass durch die Bestrahlung entzündliche Veränderungen im Gewebe hervorgerufen werden, welche das Wachsthum der Tuberkelbacillen schädigen.

Wenn ich nun zu meinen eigenen Versuchen übergehe, so möchte ich zunächst die Anordnung derselben beschreiben.

Um bei der Durchleuchtung die Thiere möglichst ruhig zu lassen und sie nicht durch Aufspannen auf einen Operationstisch aufzuregen und zu ermüden, liess ich mir einen Holzkasten anfertigen von 46 Cm. Länge, 19 Cm. Breite und 14 Cm. Höhe. Derselbe wurde durch einen Holzdeckel geschlossen und war durch 4 Holzscheidewände in fünf Abtheilungen eingetheilt. Es waren, um das Durchtreten der Röntgenstrahlen in keiner Weise zu beeinträchtigen, nur Holznägel verwendet worden. Für hinreichend frische Luft war durch zahlreiche Luftlöcher in den einzelnen Kammern gesorgt. Vor Beginn der Versuche stellte ich durch den Baryumplatincyanürschirm fest, dass auch die am meisten seitlich sitzenden Thiere noch vollständig durchstrahlt waren, und prüfte jedesmal vor Beginn der Durchleuchtung den Apparat und die Brauchbarkeit der Röhre durch den Schirm. Die Versuchsthiere wurden täglich eine Stunde durchleuchtet. Musste die Durchleuchtung unterlassen werden, da die Accumulatoren gefüllt werden mussten, so wurde die Zeit am nächsten Tage nachgeholt. Es hat sich als zweckmässig herausgestellt nicht eine Stunde hintereinander zu bestrahlen, da Apparat und Röhre hierdurch zu sehr leiden, sondern immer nach einer Viertelstunde die Durchleuchtung für 5 Minuten zu unterbrechen. Die Röhre, auf deren Brauchbarkeit und Lichtstärke stets grosser Werth gelegt wurde, hing etwa 20 Cm. über der Mitte des Kastens, der Spiegel stand stets möglichst horizontal. Auf diese Weise konnten wir, wenn wir den Kasten auf den leuchtenden Schirm stellten, ein deutliches Bild des Skeletts unserer Thiere auf dem Schirm erblicken. Wir verwendeten Röhren verschiedenen Ursprunges, alle entsprechend der Funkenlänge unseres Apparates für 25 Cm. eingerichtet. Ein Missstand ist es, dass die Röhren ziemlich bald durch die langdauernde Benutzung unbrauchbar werden, doch haben wir auch Röhren in Gebrauch gehabt, die eine 20 bis

25 stündige Gebrauchsdauer gestatteten und, nachdem sie mehrere Wochen unbenutzt geblieben waren, sich wieder zu mehrstündiger Leuchtkraft erholt hatten.

Zum Zwecke der Impfung bereitete ich mir von gut gewachsenen Tuberkelculturen, deren Bacillen ich mit möglichst wenig Wasser unter Zuhülfenahme einer starken Platinöse vom Agar entfernte, eine Aufschwemmung. Dieselbe wurde wiederholt durch Cantilen immer enger werdenden Lumens gespritzt, und dadurch wurde eine gleichmässige Emulsion hergestellt, in der keine grösseren Bestandtheile mehr vorhanden waren. Mit dieser Flüssigkeit machte ich Einspritzungen in die Bauchhöhle, die Leistenbeuge, das Kniegelenk und in die Haut. Um eine möglichst gleichartige Beschaffenheit der Flüssigkeit zu erzielen, empfahl es sich, nach jeder Einspritzung die Spritze wieder ganz aufzufüllen, auch wenn nur ein kleiner Theil des Inhaltes verbraucht war. Was die Menge des Impfmateriales anlangt, so begann ich mit 1 Ccm. und bin allmählich heruntergegangen auf 0,1 Ccm. Die Thiere wurden an der Impfstelle rasirt und desinficirt. Ein Fehlschlagen eines Versuches durch Infection mit anderen Keimen habe ich nicht beobachtet. Auf diese Weise habe ich bis jetzt 28 Thiere inficirt, von denen 16 durchleuchtet wurden, und 12 als Controllthiere dienten. Ausserdem habe ich noch zwei nicht geimpfte Thiere durchleuchtet, um zu sehen, ob vielleicht die Durchleuchtung an sich die Thiere beeinflusse. Einen Einfluss habe ich nicht wahrgenommen. Auszuschalten ist eine intraperitoneale Impfung, da die Cantile, wie aus dem Sectionsbefund geschlossen werden darf, ins Netz und Pankreas gekommen war, so dass von hier aus eine allgemeine Ueberschwemmung der inneren Organe mit Tuberkelbacillen erfolgte, der das Thier rasch erlag. Das Befinden der Thiere wurde durch regelmässige Wägungen und genaue Beobachtung der Impfstelle controllirt.

Gehen wir nun, um die Resultate zu sehen, zur Beschreibung der einzelnen Versuche über.

Versuch I. 30. Juni 1897. 2 Culturen gut gewachsener Tuberkelbacillen werden in 6 Ccm. Wasser aufgeschwemmt. Je 1 Ccm. davon wird intraperitoneal eingespritzt.

1. Meerschweinchen, gelb, links schwarz, 580 Grm. **Controllthier.** Gest. 19. Juli 1897. Section ergiebt: Ausgedehnte Tuberculose des Pankreas. Vereinzelte Knötchen auf den Dünndärmen, Milztuberculose, Ascites, Pleuritis exsudativa, Tuberkel im Mediastinum und in den Lungen.

2. Meerschweinchen, gelb-weiss, 620 Grm.

Gest. 19. Juli 1897. Ascites, Tuberculose des Pankreas, wässriges Exsudat im Thorax, vereinzelte Knötchen der Lungen.

3. Meerschweinchen, weiss, rechts schwarz, 680 Grm.

Gest. 26. Juli 1897. Pankreastuberculose, Pankreas links, mit der Vorderseite des Peritoneums durch entzündliche Adhäsionen verwachsen, Milztuberculose, Tuberculose von Mesenterialdrüsen, Ascites. Seröses Pleuraexsudat, diffuse Tuberculose beider Lungen, Mediastinaldrüsentuberculose.

4. Meerschweinchen, roth-schwarz, 540 Grm.

Gest. 4. August 1897. Ascites, Knötchen auf dem Peritoneum parietale, Tuberculose der Milz, colossaler Milztumor, Tuberculose des Pankreas, der Leber (auch gregarinöse), Knötchen auf dem Pericardialüberzug des Herzens, Lungentuberculose, Schwellung der Nebennieren, Inguinaldrüsentuberculose.

5. Meerschweinchen, zottlich, 500 Grm.

Gest. 23. Juli 1897. Geringe Pankreastuberculose, Milztuberculose, vereinzelte Tuberkel auf der Leber, Entzündung des Unterlappens der linken Lunge, Schwellung der Nebennieren.

6. Meerschweinchen, schwarz, 600 Grm.

Gest. 2. September 1897. Ausgedehnte Peritonealtuberculose, Tuberculose der Leber, Nieren, des Pankreas, der Milz und der Lungen.

Nachstehend die Gewichtsverhältnisse der Thiere nach der Impfung:

	30. Juni	8 Juli	15. Juli	19. Juli	23. Juli	26. Juli	4. Aug.	10. Aug.	20. Aug.	2. Sept.
	Grm.	Grm.	Grm.	Grm.	Grm.	Grm.	Grm.	Grm.	Grm.	Grm
1. Controllthier	580	575	532	†495	—	—	—	—	—	—
2. Weiss-gelb .	620	575	517	†455	—	—	—	—	—	—
3. Weiss, rechts schwarz . .	680	625	550	520	540	†500	—	—	—	—
4. Rothschwarz	540	465	420	445	450	440	†335	—	—	—
5. Zottlich . . .	500	445	400	370	†355	—	—	—	—	—
6. Schwarz . . .	600	575	550	575	605	580	550	567	610	†405

Das Controllthier dieses Versuches starb nach 19 Tagen, die durchleuchteten Thiere lebten 19, 23, 27, 35 und 64 Tage. Ihre mittlere Lebensdauer betrug 35⅔, also 16⅔ Tage mehr als die des Controllthieres. Auffallend ist die grosse Gewichtsabnahme gerade der am längsten lebenden Thiere, welche rapide gegen Ende des Lebens auftraten. Es scheint, als ob die Infection eine Zeit lang bekämpft worden ist, bis sie dann die Oberhand gewann und den Tod des Thieres herbeiführte.

Wir kommen nunmehr zum 2. Versuch. Er umfasst 4 Thiere, welche mit je 1 Ccm. Aufschwemmung in die rechte Inguinalbeuge geimpft wurden. Von diesen Thieren wurden zwei durchleuchtet, zwei dienten als Controllthiere. Mit diesen zwei durchleuchteten Thieren wurden noch zwei ungeimpfte Meerschweichen zugleich den Röntgenstrahlen ausgesetzt, zur Entscheidung der Frage, ob die Röntgen-

strahlen an sich einen Einfluss auf die Thiere ausüben. Wie schon oben erwähnt, ist ein solcher Einfluss nicht beobachtet worden, die Meerschweinchen, junge Thiere, nahmen stetig an Gewicht zu, und ich kann es mir daher versagen, sie noch weiter hier zu erwähnen.

Nachstehend die Protokolle über die anderen Thiere!

Die Impfung fand statt am 7. August 1897.

1. Meerschweinchen, weiss, links hinten gelb, 219 Grm.

2. September. Ganz unbedeutender infiltrirter Strang in der Inguinalbeuge, keine Eiterung.

15. September. Infiltration kaum zu fühlen. Von heute ab wird das Thier nicht mehr durchleuchtet.

17. September. Exitus. 240 Grm. 41 Tage Lebensdauer. Ganz kleines Infiltrat der rechten Inguinalbeuge, Lungentuberculose rechts, geringe Pankreastuberculose, Ascites, kein Diabetes.

2. Meerschweinchen, zottlich, weiss-gelb, schwarzer Kopf, 173 Grm.

2. September. Bohnengrosses Infiltrat, keine Eiterung.

15. September. Fast nichts mehr local zu fühlen. Von heute ab nicht mehr durchleuchtet.

10. September. Exitus. Kaffeebohnengrosser, abgekapselter, verkäster Abscess, rechtsseitige Lungentuberculose. 162 Grm. 40 Tage Lebensdauer.

3. Meerschweinchen, dunkelroth-schwarz, 205 Grm. Controllthier.

2. September. Wallnussgrosses, vereitertes Infiltrat.

15. September. Sehr ausgedehnte, nach aussen perforirte Drüsenvereiterung. Das Thier wird von heute an durchleuchtet.

22. September. Exitus. 170 Grm. 46 Tage Lebensdauer. Ausgedehnte Drüsen- und Weichtheilstuberculose in der rechten Inguinalbeuge, ausgedehnte Lungentuberculose beiderseits, vereinzelte Knötchen auf der Milz. Milz stark vergrössert.

4. Meerschweinchen, weiss, zottlich, linkes Ohr schwarz, 183 Grm. Controllthier.

2. September. Sehr grosses, bis auf die andere Bauchseite reichendes, vereitertes Infiltrat.

21. September. Exitus. Von der rechten Inguinalbeuge zieht sich bis auf die andere Seite hinüber eine mit Eiter bedeckte Zerstörung der Haut und der Weichtheile, bis auf die Musculatur reichend. Ausgedehnte Tuberculose beider Lungen, Tuberkel auf der Milz, starker Milztumor. 178 Grm. 45 Tage Lebensdauer.

Dieser Versuch ist insofern überaus interessant ausgefallen, als bei beiden durchleuchteten Thieren die locale Tuberculose bis auf eine geringe, kaum wahrnehmbare Schwellung der Lymphdrüsen geschwunden war, zu einer Zeit, wo bei den Controllthieren schon 13 Tage lang schwere Eiterungen und ausgedehnter Zerfall in der betroffenen Körpergegend bestand. Als ich nach 39 Sitzungen am 15. September die Durchstrahlung der Thiere unterbrach, hoffte ich, dass sie gerettet seien. Diese Hoffnung hat sich, wie wir gesehen

haben, nicht erfüllt, die Thiere starben bald darauf, fast gleichzeitig mit den Controllthieren. Aber die Section ergab bei ihnen eine Abkapslung der Tuberculose an der Impfstelle und geringe Ausbreitung im Körper, während bei den nicht durchleuchteten Thieren die Tuberculose sowohl am Ort der Impfung wie in den inneren Organen eine viel schwerere Erkrankung hervorrief.

Gehen wir nun zum 3. Versuch über. Ihm gehört die weiter oben erwähnte misslungene intraperitoneale Impfung an. Das Protokoll ergiebt, dass mit Sicherheit die Nadel ins Pankreas eingedrungen ist und dabei auch das Netz und vielleicht auch die Milz verletzt hat. Auf diese Weise ist eine ausgedehnte, rapid verlaufene Tuberculose des Pankreas, der Milz, der Mesenterialdrüsen, des Peritoneums und der Lungen entstanden. Daher schalten wir die beiden Thiere (das durchleuchtete und das Controllthier) aus.

Die Protokolle über die anderen Thiere sind wie folgt.

15. Sept. 1897. Mit $^1/_2$ Ccm. Aufschwemmung werden geimpft:

1. Meerschweinchen, weiss, 380 Grm., in die linke Inguinalbeuge. Controllthier.

20. September. Bohnengrosses Infiltrat mit Strängen in die Umgebung, 385 Grm.

27. September. Haselnussgrosses Infiltrat.

2. October. Das Infiltrat wächst.

27. October. Fast wallnussgrosser, durchgebrochener Abscess, 410 Grm.

8. November. Wallnussgrosser, perforirter Drüsenabscess, Lungen-, Leber-, Milztuberculose, 375 Grm. • 54 Tage Lebensdauer.

2. Meerschweinchen, gelb, zottlich, in die linke Inguinalbeuge, 350 Grm.

20. September. Bohnengrosses Infiltrat, 360 Grm.

27. September. Haselnussgrosses Infiltrat.

2. October. Infiltrat nicht vergrössert.

8. October. Abscess aufgebrochen, käsiger, gelber Eiter.

27. October. Abscess oberflächlich verheilt, völlig abgeschlossen von der gesunden Umgebung, verkleinert sich.

14. November. Status idem, nur anhaltende, langsame Verkleinerung des Abscesses.

15. December. Exitus. 450 Grm. 91 Tage Lebensdauer. Von der Impfstelle ausgehender, etwa $1^1/_2$ Cm. langer, dünner, mit gelblichem, dickem Eiter erfüllter, zur Mittellinie reichender Strang. Umgebung nicht infiltrirt. Lungen-, Milz-, Lebertuberculose.

3. Meerschweinchen, schwarz-weiss-gelb, zottlich, rechtes Ohr schwarz, ins linke Kniegelenk. Controllthier. 345 Grm.

27. September. Kniegelenk geschwollen.

19. October. Exitus. 260 Grm. 34 Tage Lebensdauer. Linke Inguinaldrüsen infiltrirt, Lungen- und Milztuberculose.

4. Meerschweinchen, schwarz-weiss, gelb, zottlich, Rücken und Hintertheil rechts schwarz ins linke Kniegelenk, 235 Grm.

27. September. Nichts.

8. October. Kniegelenk geschwollen.

15. October. Exitus. 230 Grm. 30 Tage Lebensdauer. Inguinaldrüsen ziemlich stark geschwollen, Lungen- und Milztuberculose.

5. Meerschweinchen, schwarz-weiss-gelb, zottlich, Rücken links schwarz, am Rücken endermatisch, 370 Grm. Controllthier.

20. September. Infiltrat.

27. September. 5 pfennigstückgrosses Geschwür.

8. October. Geschwür mit Schorf bedeckt.

16. October. Schorf abgerissen. 435 Grm.

27. October. Ränder der etwa pflaumenkerngrossen Schorfstelle infiltrirt; die Entzündung scheint fortzuschreiten.

8. November. Infiltration schreitet fort. Danach dauernde Vergrösserung der Geschwürsfläche.

8. December. Exitus. 365 Grm. 84 Tage Lebensdauer. Ausgedehnte Lungen- und Milztuberculose. Thalergrosses, eitrig belegtes, flaches Geschwür am Rücken. Mikroskopisch Tuberkelbacillen in Schnitten daraus nachgewiesen.

6. Meerschweinchen, schwarz-weiss-gelb, zottlich, Rücken rechts schwarz, endermatisch am Rücken, 240 Grm.

20. September. Nichts. 265 Grm.

27. September. Linsengrosse Schorfstelle am Rücken.

8. October. Idem. 310 Grm.

16. October. Idem. 315 Grm.

27. October. Schorf scharf begrenzt, Umgebung nicht infiltrirt. Danach fortschreitende Heilung.

1. December. Fast ganz abgeheilt, 415 Grm.

14. December. Gänzlich verheilt 430 Grm. Das Thier hält sich, ohne das irgend etwas sich an der vernarbten Impfstelle ändert, bis zum 19. Januar 1898. Gewicht 455 Grm.

19. Januar 1898. Um zu untersuchen, ob die Tuberkelbacillen wirklich zu Grunde gegangen sind, Injection von Tuberculin. 0,0001 Grm. am Bauch um $9^1/_2$ Uhr: $38{,}5^0$, $11^1/_2$ Uhr: $39{,}5^0$, $1^1/_2$ Uhr: $39{,}2^0$, $3^1/_2$ Uhr: $38{,}7^0$, $5^1/_2$ Uhr: $38{,}6^0$. Keine locale Reaction.

20. Januar. Dauernd Temperaturen um 39^0.

21. Januar. 400 Grm. Temperatur dauernd um 39^0.

25. Januar. 330 Grm. Temperatur dauernd um 39^0. An der Impfstelle keine Reaction.[1])

Bei dieser Versuchsreihe hat sich eine entschiedene Beeinflussung der Tuberculose durch die Röntgenstrahlen in 2 Fällen herausgestellt. Das in die Inguinalbeuge geimpfte Thier überlebte das Controlthier

1) Anm. während der Correctur: 18. Februar 1898 Exitus. 300 Grm. 156 Tage Lebensdauer. Impfstelle anscheinend verheilt. Linksseitige Unterlappenpneumonie. Lungen sonst lufthaltig, nicht infiltrirt. Milz klein, am Rande vereinzelte Knötchen.

um 37 Tage, und vor Allem zeigte es gegenüber dem nicht durchstrahlten Thiere eine locale Begrenzung und bis zu einem gewissen Grade hervortretende Besserung der Tuberculose an der Impfstelle. Während bei dem Controllthier die Eiterung einen progredienten Charakter zeigte, kam es bei dem durchleuchteten Meerschweinchen zu einer oberflächlichen Verheilung des Abscesses und zu einer Abkapselung, so dass wir bei der Section nur einen dünnen mit Eiter erfüllten Strang als Residuum der Drüsentuberculose fanden.

Die in das Kniegelenk geimpften Thiere starben fast gleichzeitig, dem späteren Auftreten der Gelenkschwellung bei dem durchleuchteten Thiere dürfen wir einen Werth nicht beimessen.

Anders aber ist die endermatische Impfung ausgefallen. Bei der Impfung in die Haut scheint die Tuberculose am längsten localisirt zu bleiben, und ihr oberflächlicher Sitz gestattet wohl die stärkste Beeinflussung durch die Röntgenstrahlen. Wir erhalten hier künstlich Verhältnisse, die gewissermaassen dem menschlichen Lupus gleichen, und dass dieser durch die Bestrahlung beeinflusst wird, ist, wie erwähnt, mehrfach mitgetheilt worden. Während das Controllthier am 8. Decbr. 1897 starb und bei der Section einen thalergrossen, eiterbedeckten Defect der Haut mit infiltrirten Rändern aufwies, lebt das durchleuchtete Meerschweinchen noch heute, am 26. Januar 1898, es überlebt das andere Thier also bis jetzt um 49 Tage.[1]) Der Anfangs bei ihm auftretende Zerfall der Haut hat sich bald mit Schorf bedeckt, die Entzündung der Umgebung ist verschwunden, und seit dem 14. December ist die Impfstelle unverändert, mit frischer, zarter Haut bedeckt, nachdem sich vorher der Schorf abgestossen hat. Wie ich in der Sitzung der freien Vereinigung der Chirurgen Berlins am 10. Januar 1898 ankündigte, habe ich das Thier inzwischen mit Tuberculin zu diagnostischen Zwecken geimpft. Ich injicirte ihm am 19. Januar früh 9½ Uhr 0,0001 Grm. Tuberculin bei einer Körpertemperatur von 38,5°. Nach 2 Stunden war die Temperatur auf 39,5° gestiegen, um gegen Abend wieder zur Norm abzufallen. Das Thier ist, obgleich eine örtliche Reaction an der alten Narbe nicht aufgetreten ist, jetzt deutlich krank. Seine Temperatur beträgt gewöhnlich 39,0°, und sein Gewicht ist seit dem 19. Januar von 455 Grm. auf 330 Grm. heruntergegangen. Ich glaube daher annehmen zu müssen, dass das Thier immer noch Tuberkelbacillen im Körper hatte, deren Virulenz zwar durch die Bestrahlung abgeschwächt war, und welche nun durch die Tuberculininjection zu neuer Entwicklung angefacht werden.

1) Anm. während der Correctur: Bis zum 18. Februar nur 72 Tage.

Mit Rücksicht auf den günstigen Ausgang dieses Versuches habe ich fortgefahren, die Versuchsthiere in die Inguinalgegend und in die Haut zu impfen.

4. Versuch. Am 3. Novbr. 1897 werden in die rechte Inguinalbeuge mit 0,2 Ccm. Aufschwemmung geimpft:

1. Meerschweinchen, weiss-gelb mit schwarzgelbem Kopf, 425 Grm.
23. November. Circumscripter, kirschkerngrosser Abscess, 430 Grm.
14. December. Starke Eiterung, 440 Grm.
4. Januar 1898. Abscess zurückgebildet, kleiner Strang besteht noch. Keine Eiterung, 370 Grm.
8. Januar. Exitus. 315 Grm. 65 Tage Lebensdauer. Kaffeebohnengrosser, völlig abgeschlossener, frei beweglicher Drüsenabscess, nicht perforirt. Milztuberculose, geringe, doppelseitige Lungentuberculose, ausgedehnte Gregarinose.

2. Meerschweinchen, weiss-gelb, 440 Grm.
23. November. Circumscripter, perforirter, kirschkerngrosser Abscess. 475 Grm.
14. December. Geringe Vergrösserung, keine Eiterung mehr. 540 Grm.
4. Januar 1898. Abscess, kleinwallnussgross, 520 Grm.
25. Januar. Abscess unverändert, 535 Grm.[1])

3. Meerschweinchen, weiss-gelb, schwarzer Rücken, 480 Grm.
23. November. Perforirter, kirschkerngrosser Abscess, 495 Grm.
4. Januar 1898. Abscess haselnussgross, 520 Grm.
18. Januar. Geringe Secretion, Abscess mit Schorf bedeckt. 490 Grm.
25. Januar. Verschorftes Geschwür, darunter haselnussgrosses Infiltrat, 510 Grm.[2])

4. Meerschweinchen, schwarz-weiss-gelb, zottlich, Kopf rechts schwarz, 490 Grm. Controllthier.
23. November. Fast wallnussgrosser, perforirter Abscess, 530 Grm.
14. December. Tiefgehende Abscessbildung. 520 Grm.
28. December. Wallnussgrosser Abscess, 415 Grm.
3. Januar 1898. Exitus. 390 Grm. 61 Tage Lebensdauer. Wallnussgrosser, verkäster Abscess. Lungen- und Milztuberculose, colossale Milzschwellung.

5. Meerschweinchen, schwarz-gelb, zottlich, 410 Grm. Controllthier.
23. November. Ueberwallnussgrosser, perforirter Abscess, 450 Grm.
7. December. Starke Secretion, grosses Drüsenpacket, 480 Grm.
4. Januar 1898. Mehrere Abscesse am Bauch, fortschreitende Vereiterung, starke Secretion, 450 Grm.
18. Januar. Secretion etwas geringer, 400 Grm.
21. Januar. Exitus. 360 Grm. 79 Tage Lebensdauer. Ausgedehnte

1) Anm. während der Correctur: Das Thier lebt noch am 18. Februar.

2) Anm. während der Correctur: Exitus am 15. Febr. 1898. 390 Grm. Kirschkerngrosser, oberflächlich verheilter Abscess in der Inguinalbeuge. Geringe Lungen- und ausgedehnte Milztuberculose. Starke Milzschwellung. 103 Tage Lebensdauer.

Drüsenvereiterung, theils perforirt, theils subcutan, von der Impfstelle ausgehend. Leber voll von Knötchen (geringe Gregarinose). Milz enorm geschwollen, vollständig mit Knötchen durchsetzt. Beide Lungen voll von Knötchen.

6. Meerschweinchen, weiss-gelb, zottlich. Controllthier. 410 Grm.

23. November. Geringe strangförmige Infiltration, 340 Grm.

30. November. Strangförmige Infiltration am Bauch vergrössert. 320 Grm.

6. December. Exitus. 295 Grm. 33 Tage Lebensdauer. Verkäsung der Inguinaldrüsen, ausgedehnte Milztuberculose, Pankreas- und Lungentuberculose. Verwachsung von Milz und linker Niere. Geringer Ascites, Coccidienerkrankung der Leber.

Die mittlere Lebensdauer der bei diesem Versuch durchleuchteten Thiere beträgt jetzt 77⅔ Tage, die der Controllthiere nur 57⅔ Tage. Bis jetzt hat sich also bei dieser Versuchsreihe ein Unterschied von 20 Tagen zu Gunsten der durchstrahlten Thiere herausgestellt.[1]) Wie aber aus den mitgetheilten Gewichten hervorgehen, befinden sich die überlebenden Thiere so wohl, dass ich wohl glaube, dass sich das Verhältniss noch bei weitem günstiger gestalten wird. Auffällig ist auch bei diesem Versuch die Abkapselung des tuberculösen Processes in den Leistendrüsen bei den durchleuchteten Thieren, während die Controllthiere ausgedehnte und fortschreitende Zerstörung der Drüsen erlitten.

Es hat dieser Versuch die Ergebnisse der vorangegangenen Impfungen in die Leistenbeuge durchaus bestätigt. In ähnlicher Weise bestätigen die letzten Versuche mit endermatischer Injection die vorangegangenen Erfahrungen, nur sind die Erscheinungen noch nicht so ausgesprochen.

Versuch V. Am 15. December werden mit 0,1 Ccm. Aufschwemmung endermatisch am Rücken geimpft:

1. Meerschweinchen, weiss-gelb, zottlich, linkes Ohr schwarz, 170 Grm.

21. December. Nichts, 195 Grm.

28. December. Nichts, 195 Grm.

3. Januar 1898. Kleinlinsengrosse, ulcerirte, oberflächlich verschorfte Stelle, 215 Grm.

18. Januar. Hautdefect erbsengross, 240 Grm.

25. Januar. Unverändert, 255 Grm.

2. Meerschweinchen, weiss, zottlich, mit gelbem Kopf, 225 Grm. Controllthier.

21. December. Infiltrat, 240 Grm.

---

1) Anm. während der Correctur: Bis 18. Februar durchschnittliche Lebensdauer der durchleuchteten Thiere 91⅓ Tage, also 33⅔ Tage mehr als die der Controllthiere.

28. December. Wie mit dem Locheisen geschlagener, ½ Ccm. grosser Hautdefect, 255 Grm.

3. Januar 1898. Die Ulceration der Haut schreitet fort, 265 Grm.

18. Januar. 5 pfennigstückgrosses Geschwür, 300 Grm.

25. Januar. In der Längsrichtung wächst das Geschwür erheblich. Es ist über pflaumenkerngross, 330 Grm.

Der Unterschied der Hautaffection dieser beiden Thiere fällt dadurch ganz besonders ins Gewicht, als ich das um 55 Grm. schwerere Thier als Controllthier verwendete. Obgleich es mit der gleichen Menge wie das durchleuchtete Thier geimpft worden ist, so schreitet bei diesem der Zerfall der Haut nicht fort, während bei dem Controllthier sich das Geschwür stetig vergrössert. Auch trat bei ihm die Infiltration und die Geschwürsbildung früher als bei dem durchstrahlten Thiere auf.

Der 6. Versuch wurde am 10. Januar angestellt in gleicher Weise wie der fünfte. Es ist zu kurze Zeit seitdem verflossen, um ein Urtheil über ihn fällen zu können, doch hat sich zwischen den beiden Thieren schon der Unterschied gezeigt, dass das bei dem Controllthier am 18. Januar entstandene Geschwür unverändert besteht, während sich die Ulceration bei dem durchleuchteten Thiere mit Schorf bedeckt hat. Dieser Schorf hat sich abgestossen, und danach zeigten sich die Geschwürsränder glatt, nicht infiltrirt, das Geschwür selbst hat anscheinend keine Tendenz zum Fortschreiten.

Fassen wir die Ergebnisse dieser soeben mitgetheilten Versuche zusammen, so zeigt es sich, dass von den 26 in Betracht kommenden Thieren nur 3 Controllthiere die entsprechenden durchleuchteten Meerschweinchen überlebt haben, und zwar auch nur um wenige Tage. Es sind dies das ins Kniegelenk geimpfte Tier (4 Tage) und die beiden ersten in die Inguinalbeuge geimpfte Thiere (durchschnittlich 5 Tage). Dieser Versuch war es aber, bei dem die Durchleuchtung wegen scheinbarer Heilung des localen Processes unterbrochen wurde, der uns zuerst die Abkapslung der Drüsentuberculose unter dem Einfluss der Durchleuchtung zeigte. Wir haben ausserdem aus dem Sectionsprotokoll dieser Thiere gesehen, dass bei ihnen die Tuberculose der inneren Organe bei Weitem nicht so ausgedehnt war als bei den Controllthieren.

In allen 8 Fällen, wo erheblichere Zeitunterschiede beobachtet wurden, überlebten die durchleuchteten Thiere die Controllthiere.

Wenn wir insbesondere die 12 Thiere umfassende Gruppe der Impfungen in die Inguinalbeuge zusammen betrachten, bei der wir die gleiche Anzahl von durchleuchteten und Controllthieren haben, so

beträgt die Lebensdauer der ersten im Durchschnitt 67½, die der letzteren 53 Tage, also ein Unterschied von 14½ Tagen zu Gunsten der durchstrahlten Thiere.[1])

Wenn wir noch kurz zum Schluss die Frage streifen, ob diese Unterschiede einer directen Beeinflussung der Bacterien oder der Erzeugung entzündlicher Processe im Gewebe, welche das Gewebe ungeeignet für die Tuberkelbacillen machen, zuzuschreiben sind, so müssen wir zugeben, eine Entscheidung nicht treffen zu können. Es scheint uns aber namentlich im Hinblick auf die Versuche Bonomo's und Gros' für wahrscheinlich, dass es sich um directe Beeinflussung der Virulenz der Bacillen handelt. Entzündungsvorgänge, welche auf die Wirkung der Röntgenstrahlen zu schieben wären, haben wir an unseren Thieren nie wahrgenommen; vielleicht ist ihre Körperoberfläche in dieser Beziehung widerstandsfähiger als die menschliche Haut. Denn bei 2 Lupuskranken, welche wir seit über einem Monat täglich eine Stunde bestrahlen, trat ab und zu eine ausgedehnte Röthung der Haut und geringe Conjunctivitis auf. Unter dem Einfluss der Behandlung sind bei dem einen Kranken alle, bei dem anderen, erst kürzere Zeit beleuchteten Kranken der grösste Theil der die Lupusulcerationen bedeckenden Schorfstücke abgefallen, und es ist darunter eine anscheinend gesunde Epidermis entstanden.[2]) Ob es sich um eine wirkliche Heilung handelt, ist natürlich bis jetzt nicht zu sagen, die Beobachtungszeit ist dafür eine zu geringe. Unser 2. Patient ähnelt mit seiner neuentstandenen, zarten, etwas pigmentarmen Haut in dieser Hinsicht dem von Gocht auf Seite 19 des 1. Heftes der Fortschritte auf dem Gebiet der Röntgenstrahlen abgebildeten Kranken.

Wir glauben daher, unsere Erfahrungen in folgenden Sätzen zusammenfassen zu dürfen. Die Röntgenstrahlen halten die allgemeine Tuberculose beim Meerschweinchen nicht auf, dagegen schwächen sie bis zu einem gewissen Grade die locale Tuberculose ab. Ob sie eine Heilung dieser herbeiführen, ist nicht erwiesen.

Auf den menschlichen Lupus üben sie einen Einfluss aus. Ob sie eine Heilung herbeiführen, ist zur Zeit noch nicht sicher festgestellt, jedoch sind weitere Versuche in dieser Hinsicht gerechtfertigt und erwünscht.

---

1) Anm. während der Correctur: Durchschnittliche Lebensdauer der durchleuchteten Thiere bis 18. Februar 1898 = 74½ Tage, also + 21½ Tage.

2) Anm. während der Correctur: Auch bei dem 2. Kranken ist jetzt der ganze Schorf auf dem Gesicht verschwunden, und sind die Ulcerationen mit frischer Haut bedeckt.

Literatur.

Raum, Biologische Bedeutung des Lichtes. Zeitschr. für Hygiene. 1889. Bd. VI.
Janowsky, Zur Biologie des Typhusbacillus., Die Einwirkung des Sonnenlichtes. Centralbl. f. Bact. 1890. Bd. VIII.
Dieudonné, Beiträge zur Beurtheilung der Einwirkung des Lichtes auf Bacterien. Arb. aus d. kais. Gesdhts.-Amt. 1894. Bd. IX.
Buchner, Ueber den Einfluss des Lichtes auf Bacterien. Centralbl. f. Bact. 1892. Bd. XI. Nr. 25.
Derselbe, Einfluss des Lichtes auf Bacterien und Selbstreinigung der Flüsse. Arch. f. Hyg. Bd. XVII. 1893.
Koch, Ueber bacteriologische Forschung. 10. internat. med. Congress. 1890. Verhandl. Bd. I. S. 42.
Günther, Einführung in die Bacteriologie. 1895.
Kümmell, Verhandlungen der Deutschen Ges. f. Chir. 1897.
Lortet et Genoud, Tuberculose expérimentale attenuée par la radiation Röntgen. Gaz. des Hôp. 1896. No. 78.
Fuisen, Traitement du lupus vulgaire par les rayons chimiques concentrés. Sem. méd. 1897. p. 460.
Frankland, Die Bacteriologie in einigen ihrer Beziehungen zur chemischen Wissenschaft. Centralbl. f. Bact. 1894. Bd. XV. S. 110.
Bonomo e Gros, Sull' azione dei raggi Roentgen sui microorganismi (Referat).
De Renzi, Sull' azione microbicida dei raggi Roentgen. Gaz. degli ospedali e delle clin. 1896. No. 164 (Referat).
Mink, Zur Frage der Einwirkung der Röntgen'schen Strahlen auf Bacterien und ihre eventuelle therapeutische Verwendbarkeit. Münch. med. Wochenschr. 1896. Nr. 5.
Derselbe, Zur Frage über den Einfluss der Röntgen'schen Strahlen auf Bacterien. Münch. med. Wochenschr. 1896. Nr. 9.
Gocht, Therapeutische Verwendung der Röntgenstrahlen. Fortschritte auf dem Gebiete der Röntgenstrahlen. Nr. 1. 1897.
Rieder, Wirkung der Röntgenstrahlen auf Bacterien. Münch. med. Wochenschr. 1898. Nr. 4.
Schiff, Ueber die Einführung und Verwendung der Röntgenstrahlen in der Dermatotherapie. Verhdl. der Gesellsch. deutscher Naturf. u. Aerzte. 69. Versammlung zu Braunschweig 1897. Erster Theil. S. 186 u. Referat darüber.

XXI.

Arbeiten der chirurgischen Universitätsklinik Dorpat.

Verfahren gegen winklige Ankylosen und Contracturen des Kniegelenkes.

Von

Wilh. Koch.

(Mit 7 Abbildungen.)

Ich bin leider erst während des Druckes dieser Mittheilung auf die Arbeit des Herren Collegen Helferich, Chirurgencongress 1893. II. S. 269, aufmerksam geworden, in welcher dargethan wird, dass selbst die schwersten Verkrümmungen des Kniegelenkes sich beseitigen lassen, wenn zweierlei Gesichtspunkten Rechnung getragen wird. Man soll einmal die Gelenkenden bogenförmig zustutzen, übrigens so wenig als möglich kürzen, dann auch die narbigen Reste der Gelenkkapsel entfernen und, wenn erforderlich, die Sehnen in der Kniekehle durchschneiden. Herr College Helferich schreibt mir, er habe die Exstirpation der Kapsel, resp. Kapselreste nicht besonders betont, weil er sie als einen selbstverständlichen Act ansah; sicher kannte er ihre Wichtigkeit, da er an vielen Stellen seiner Arbeiten sagt, es erleichtere ein solches Verfahren die Geradrichtung ganz merklich.

Ich lege das Hauptgewicht auf die Narben der hinteren Hälfte des Gelenkes, auf die Kapsel und Weichtheile unter der Fossa poplitea und, sofern Genu valgum besteht, auch an der Aussenseite des Gelenkes. Diese Theile fasse ich weit energischer an als Jemand vor mir. Von den Knochen nehme ich womöglich gar nichts, höchstens so viel weg als nöthig ist, das Genu valgum, eine Abdachung nach der Kniekehle und Aehnliches zu beseitigen. Ohne es gewusst zu haben, bin ich also dem Gedankengang meines Herrn Fachcollegen recht nahe gekommen, was ich hiermit ausdrücklich, Einwürfen Dritter zu begegnen, anerkenne. Uebrigens muss ich noch hervorheben, dass

die Wichtigkeit der Gelenk- und Kniekehlennarben in diesem Punkte bereits der selige Busch-Bonn gekannt hat (Langenbeck's Archiv. Bd. IV. 1863. S. 50); ob vor ihm ein Anderer gleiche Funde machte, konnte ich trotz eifrigen Suchens nicht ermitteln.

Die im Folgenden beschriebene Operation habe ich zunächst an krummen Kniegelenken vollführt, welche unblutig überhaupt nicht, auf blutigem, seitens der Schule vorgezeichnetem Wege nur sich richten lassen, wenn vergleichsweise sehr lange Stücke der Gelenkenden geopfert werden. Es sind recht- und spitzwinklige Contracturen und Ankylosen, gelegentlich deren der äussere Knorren des Oberschenkels Einbussen erlitten hat, also Genu valgum besteht, der Unterschenkel aber nach aussen gerollt und nach aussen abgewichen ist, so dass der äussere Kopf der Tibia nicht nur auf der poplitealen Fläche des Condylus externus femoris lagert, sondern letzteren auch aussen überragt. Biegung der Diaphysen vervollständigt das Bild zuweilen, Entartung der Weichtheile, Abmagerung und Verkürzung der Extremität immer. Ohne Messer lässt sich an ihm nicht viel ändern, weil die Gelenkenden in starren Narbenmassen liegen, die Gelenkkapsel, Bänder und Fascien geschrumpft, verschoben und verwachsen, die Muskeln der Beugeseite verkürzt und zum Theil von Narben durchsetzt sind.

Der Fachmann weiss, welche Bedenken unter solchen Umständen der Ausschaltung grosser Knochenstücke sich entgegenstellen. Die Extremität würde zu kurz ausfallen, als dass sie ihrem Zweck genügen könnte. Müssten auch die Epiphysenknorpel abgetragen werden, so würde die Extremität nennenswerth überhaupt nicht sich weiter entwickeln. Man dient also dem Kranken mit der Amputation besser.

Die Operation, welche letztere umgehen und möglichst die alten Verhältnisse wieder herstellen, also das Bein gerade richten und nicht noch mehr als die Grundkrankheit kürzen soll, fasst statt der Knochen die Weichtheile an. Sie ist der Verallgemeinerung fähig, d. h. anwendbar auch in weniger schweren Fällen, deren Streckung nach Herausnahme kleinerer Knochenstücke oder -keile sich erreichen liesse, heranzuziehen endlich im Verlaufe der Kniegelenkresection wegen Tuberculose und Eiterung, sobald die hintere Kapselwand dermaassen geschrumpft sich zeigt, dass die Knochen nur schwer auf einander zu bringen sind, wie folgt auszuführen:

Der vordere Bogenschnitt umkreist die Kniescheibe querfingerbreit unterhalb des Ansatzes ihres Bandes und endet, wenn die Tibia nicht allzusehr nach aussen herumgedreht, nach hinten und

ausserdem in der Art des Genu valgum abgewichen ist, an den Epicondylen des Oberschenkels, damit von hier aus flache Scheiben dieser Epicondylen sammt den Seitenbändern à la Tiling abgemeisselt werden können. Sind diese Verschiebungen, namentlich das Genu valgum[1]) hochgradiger, so operire man zwar am Epicondylus femoris internus ebenso, gehe aussen aber nur bis zum Gelenkspalt hinauf und durchtrenne das äussere Seitenband in seiner Mitte. Denn man soll von hier aus zwischen dem Kopf der Tibia und dem Capitulum fibulae nach vorn unten bis auf den Knochen schneiden, einen hinteren kleinen Lappen bilden, von welchem aus die Hinteraussenseite des Caput Tibiae externum bequem sich erreichen lässt. Die Kniescheibe wird entsprechend zugestutzt oder aus ihrer Hülse herausgeschält, worauf das von narbig-fibrösem Gewebe, pannusartigen Bändern und Zwischenschichten erfüllte Innere des Gelenkes ausgeräumt, die Kreuzbänder zerschnitten und provisorisch, um besser sehen zu können, die Körper des Gelenkes geglättet werden. Wäre das Gelenk verknöchert, also von vornherein der Keil auszuschalten, so soll letzterer keinesfalls den Epiphysenknorpel mitnehmen, also schmal, hinten scharfkantig gehalten werden, letzteres deswegen, dass die hintere Knochenwand des Gelenkes, welche ohnedies decubital verkürzt ist, nicht noch weitere Einbusse erleide. Jetzt lässt die Wade an die Hinterfläche des Oberschenkels sich drücken und das zunächst Wichtigste, die hintere und seitliche Partie der Gelenkkapsel tritt zu Tage. Dieselbe ist allemal geschrumpft und verdickt, im Zusammenhang mit den Resten des Narbengewebes hinter den Kreuzbändern, oft auch, infolge von Infiltration und Wucherung des zwischenliegenden Fettbindegewebspolsters, mit Gefässen und Nerven der Kniekehle inniger als sonst verwachsen. An diesen Theilen schäle ich, spritzende Gefässe (perforirende und collaterale der Poplitea) unterbindend, so lange, bis eine dünne, theilweise gelochte Platte übrig bleibt, worauf einzinkige Haken die Gelenkknorren auseinanderziehen. Denn es soll jetzt Raum geschafft und in zweierlei, den Erfolg ebenfalls bestimmender Weise vorgegangen, hinten und seitlich bis über die Lig. lateralia hinaus einmal die Kapsel und dann das Periost sammt Musculatur ober- und unterhalb des Kapselansatzes von den Knochen abgehebelt, beziehentlich abge-

1) Das seltnere Genu varum fordert selbstverständlich entgegengesetzte Schnitte. — Die Kreuzbänder löste ich einmal vom Oberschenkel, verlängerte sie dabei aber auf Kosten des starren Zwischengewebes der Fossa intercondylica femoris anterior, so dass sie an jeder beliebigen Stelle wieder hätten befestigt werden können.

schnitten werden. Dies macht sich leicht am Planum popliteum, schwieriger an der Hinterseite der Tibia, recht schwer an der Hinteraussenseite der Tibia und Fibula, wenn das Genu valgum hochgradig ist. Aber hier hat ja der Seitenschnitt zwischen der Kante der Tibia und dem Köpfchen der Fibula Luft zu schaffen. Präparire ich von ihm aus den hinteren Lappen, so kann nicht nur die Kante, sondern auch die äussere Hälfte der Hinterfläche der Tibia in ausgiebigster Weise von Weichtheilen entblösst werden. Die Operation beseitigt also die Haupthemmnisse der Streckung, die Narbe, die geschrumpfte Kapsel und die geschrumpften Bänder. Sie schafft aber auch an der Hinter- und Hinteraussenseite des Gelenkes einen halben Weichtheilcylinder, welcher mit den Knochen nicht mehr zusammenhängt, übrigens am höchsten dort sein muss, wo der Knochen an Länge hauptsächlich verloren hat, und die fibrösen Massen besonders kurz und mächtig sind, zu Seiten des Genu valgum. Ein solcher Cylinder wird dehnbarer als im narbigen Zustande sein und Zugkräfte auf seine Nachbarschaft besser übertragen, als wenn Kapsel und fibröse Massen ihn unverrückbar fest an das Gelenk angelöthet erhalten. Dass er, zweckentsprechend hoch, auch spitze Winkel überwinden lässt, und dass im Falle seiner allmählichen Reckung trophische Störungen der Extremität nicht zu fürchten sind, sagt mir meine in diesem Punkt freilich noch junge Erfahrung, die Schule, dass auf Grund späterer Uebung solche trophische, vor der Operation eingeleitete Störungen nur sehr bedingt sich werden begleichen lassen; garnicht oder fast garnicht, wenn Poliomyelitis dieselben veranlasste, etwas mehr, wenn Tuberculose die Grundkrankheit war, am Besten noch, wenn traumatische Eiterung den Winkel erzwang. Der letzte Act besteht in der Revision und Aneinanderfügung der Gelenkkörper. Dieselben werden zwar, wie gesagt, von ihren Auflagerungen befreit, entgegen dem Genu valgum u. s. w., und wenn nöthig, unter Hergabe kleiner flacher Keile so zugestutzt, dass die wie immer geformten Sägeflächen möglichst senkrecht zur Achse des Schenkels liegen, sonst aber geschont, d. h. so wenig als möglich gekürzt, keinesfalls ihrer Epiphysenknorpel beraubt. Denn es soll ja Eigenthümlichkeit des Verfahrens sein, den Winkel auf Kosten nicht der Knochen, sondern der Weichtheile auszugleichen. Doch runde man die hintere Kante der Tibia, suche auch die hintere Fläche der Tibia in der Ebene des Planum popliteum zu erhalten, eine Vorsicht anzuwenden, welche ich empfehlen darf, da es mir passirt ist, dass die nach hinten abgleitende Tibia die Kniekehlengefässe zusammendrückte und, ohne das Gefäss weiter zu verletzen, Brand

des Unterschenkels hervorrief. Will man ausser durch richtige Einstellung auch noch durch Knochennähte es verhindern, so müssten diese in Nähe der zweckentsprechend befestigten Seitenbänder zu liegen kommen. Nach linearer Vereinigung der vorderen Gelenkkapsel und des Kniescheibenbandes zerschneide ich, wenn nöthig, auch noch besonders stark verkürzte Sehnen (Biceps, Pes anserinus) und Narbenstränge oberhalb des Gelenkes, welche auf dem Boden früherer Fisteln sich gebildet hatten, um zuletzt die Streckung, aber nur so weit zu vollführen, als Nerven und Gefässe es zulassen. Den Zustand der letzteren, namentlich etwaiger Collateralen (innerer, auf dem Condylus internus Tibiae!) hat man vor der Operation festzustellen, mit der Streckung aufzuhören, sobald der Puls in der Dorsalis, Tibialis postica u. s. w. schwächer wird. Bevor um einen halben Rechten corrigirt worden ist, pflegt es nicht der Fall zu sein; wohl aber kann schon innerhalb solch' beschränkter Zone Athetose der Zehen, eine Unannehmlichkeit sich einstellen, welche bei meinen Kranken nicht schwer wog, da sie bald verschwand. Die weitere Streckung bleibt der Nachbehandlung überlassen. Diese geschieht im Gypsverband, wenn sehr starke Krümmungen zu überwinden sind, in der bekannten cylindrischen Schiene, deren Ober- und Unterschenkelmulde mittels doppelten Schraubengewindes jeder beliebige Winkel gegeben werden kann, und deren Oberschenkelende auch noch in den Beckenverband hineingenommen wird. Uebrigens vollführe ich die Operation ohne Blutleere; wurde statt ihrer die Femoralis zeitweilig comprimirt und örtlich umstochen, so ist am Schlusse Alles leidlich trocken und vermieden, dass im Occlusivverband immerhin ebenfalls drückendes Blut sich ansammelt. Die ersten 8—14 Tage wird nichts weiter unternommen, in schweren Fällen ganz allmählich, innerhalb weiterer 2—3 Wochen, die Geradstreckung beendet. Spätere Gehversuche natürlich in Apparaten, da, wenn auch nicht das Schlottergelenk, so doch neue Verkrümmungen zunächst zu befürchten sind.

Ich dachte wiederholt daran, Kapsel und Narben von hinten aussen her, entweder percutan oder so anzufassen, wie ich, Petersburger med. Wochenschrift, 1881, gelegentlich der Unterbindung einer bestimmten Strecke der Arteria poplitea vorgeschlagen habe. In diesem Falle wäre der äussere Kopf des Biceps nahe seiner Sehne zu zerschneiden, selbstredend der Nerv zu schonen. Technisch ausführbar ist die Methode; sie beherrscht aber ausser der Kniekehle höchstens noch die hinteren Hälfte des Gelenkes, wäre angezeigt also nur, wenn hier und nicht noch vor den Kreuzbändern die Hindernisse

sässen. Bekanntlich ist dies das Seltenere; vor der Operation wird es sich auch nur ausnahmsweise feststellen lassen.

Zu beschreiben, in wie weit das Verfahren auch für die anderen grossen Gelenke passt, halte ich für überflüssig, und wohl nur Zufall ist es, dass ich seit 1895 trotz meines recht ansehnlichen Materiales nur neunmal es habe üben können. Zuerst Januar und März 1895; am 30. Januar bei einem 10jähr. Knaben mit spontan geheilter, rechtsseitiger Ellbogentuberculose, dessen linkes Kniegelenk wahrscheinlich, als er 2 Jahre alt war, tuberculös erkrankte, später auch noch verwundet und eitrig zerstört wurde. Darauf entwickelten sich rechtwinkelige Ankylose, Genu valgum, eine sehr bedeutende Verschiebung der Tibia nach hinten aussen und sechs mit dem Knochen verwachsene derbe Fistelnarben oberhalb Condylus externus femoris. Den 14. März war es ein 17jähriger Bauer, welcher im Anschluss an Poliomyelitis vor 15 Jahren Genu valgum, Aussendrehung des Unterschenkels, Knickung der Tibiaepiphyse und spitzwinklige Beugung des Gelenkes von 80° bekommen hatte. Ich übergehe beide durchaus gelungene Operationen, weil dieselben Dr. Lessowoi in seiner Dissertation beschrieben hat; auch stimmen sie mit den folgenden im Principiellen überein, nur war ich noch nicht auf den äusseren Hülfsschnitt verfallen. —

Lena K., 22 Jahre alt. Anscheinend ausgeheilte, angeblich nur 5 Jahre alte Tuberculose des linken Kniegelenkes, gelegentlich deren es aber, vor 2 Jahren, zu stürmischer perforirender Eiterung, darauf zur Ankylose im Winkel von 137°, Rollung des Unterschenkels nach aussen, Subluxation desselben nach hinten aussen, endlich zur Valgusstellung gekommen ist. Geschlossene, trichterförmige Fisteln, aussen oberhalb der Patella, innen unter der Kniekehle, mit dem Knochen verwachsen. Abmagerung des Beines. Brisement forcé ohne Erfolg, den 15. December 1895 Operation. Erste Schnitte, Lockerung der Kniescheibe und beiderseits Tiling's Griff, wie im Text angegeben, darauf Beseitigung eines fingerhutähnlichen, knöchernen Auswuchses, welcher allein die Valgusstellung bedingte, vom inneren Condylus femoris. Derbe, narben- und bandähnliche Massen, namentlich in der hinteren Hälfte des Gelenkes und im Spalt zwischen den Condylen des Ober- und Unterschenkels, bis zur Kniekehlenüberknorpelung hin; sie sind mit dem äusseren Seitenband, weniger mit dem hinteren Theil der Gelenkkapsel verwachsen, umfassen auch die Kreuzbänder, sind aber nicht alleinige Ursache des Winkels, da auch nach ihrer Exstirpation, Zerschneidung der Kreuzbänder, Verdünnung der Kapsel hinten das Knie nicht streckbar ist. Deshalb werden Kapsel und Weichtheile noch vom Planum popliteum, von der Hinterfläche des Unterschenkels, vor Allem aber von der Gelenkaussenseite bis zum Capitulum Fibulae hinunter losgelöst. Darauf Glättung der vier Condylen, Beseitigung einiger kleinen Herde aus ihnen und vorsichtige, aber sofortige volle Streckung, ohne dass nennenswerthe Gewalt an-

gewendet wird. Verband am 2. Februar entfernt, dann Gypsverband, in welchem die ersten Gehversuche vollführt werden, und das Gelenk die nöthige Festigkeit erhalten soll. Ehe es geschah, den 11. Januar 1896, lief die Kranke davon und entfernte den Gypsverband 14 Tage später. Trotzdem ist der Erfolg der in Fig. 1 dargestellte. Die Ausbiegung der Tibia nach hinten bestand, irre ich nicht, schon vor der Operation; die Verkürzung der Extremität ist sehr gering, das Gelenk fest und für Wege von 5 Kilometern brauchbar. Uebrigens ist die Kranke Nasenbluterin, wobei sie auf Tinct. Jodi innerlich prompt reagirt.[2])

Fig. 1.[1])

J. H., 24jähriger Mann, hatte vor 16 Jahren „Erysipel" und Eiter liefernde Fisteln am rechten Knie, offenbar tuberculöser Natur. Unterschenkel abducirt, mit der Patella nach aussen rotirt, Condyl. ext. Tibiae ganz hinter Condyl. ext. femoris. Patella unbeweglich. Ueber ihr, am Condyl. int. und entsprechend dem Capitulum Fibulae knochenverwachsene, geschlossene Narben. Keine Beweglichkeit des rechtwinklig gebogenen, in leichter Valgusstellung befindlichen Gelenkes. 4. April 1896 Brisement forcé, dann Operation. Tibialis antica und postica pulsiren auf beiden Seiten gleich stark, aber am rechten Condyl. int. Tibiae, hinter dem Pes anserinus, ist Pulsation, welche links fehlt, deutlich vorhanden. Zwischen den äusseren Condylen des Ober- und Unterschenkels sehr festes, sehnengleiches, 1 Zoll mächtiges Gewebe, bis zur Kniekehle reichend; ausgeschnitten. Eine hintere, spangenförmige, knöcherne Verwachsung derselben Stelle weggestemmt. Das Gleiche geschieht mit dem inneren verkalkten, beziehentlich verknöcherten Seminularknorpel, unter welchem der Tibiaknorpel noch erhalten ist. Von den Kreuzbändern zur Kniekehle und hinteren Kapselpartie mächtige Narbenmassen, theilweise nach aussen verzogen und mit jenen zwischen den äusseren Condylen in festestem Zusammenhang. Alles weggenommen. Die Kapsel selbst ist hinten etwa 1 Cm. dick, am dicksten zum Lig. laterale ext. hin, welch letzteres auch

1) Das Bild, nach einer stereoskopischen Aufnahme gezeichnet, giebt hier, wie in den folgenden Fällen, auch nur die äusseren Umgestaltungen des Gelenkes höchstens annähernd wieder. Deutlicher sind die demnächst in der Neisser'schen Sammlung erscheinenden stereoskopischen Platten.

2) Deutsche Chirurgie. Liefg. 12. S. 220.

mit ihr verbacken, demzufolge nach hinten gezerrt ist. Schälung und Ausrottung hier so energisch, dass die Sehne des Biceps frei zu Tage tritt. Fistelstränge subcutan durchschnitten. Prima intentio. Am 17. April beträgt die Beugung nur noch 145°. Mit ganz gerader Extremität und anscheinend festem Gelenk am 21. Juni 1896 im Wasserglasschienenverband entlassen. Photographie nicht aufzutreiben.

Johann R., 12 Jahre alt. Ausgeheilte rechtsseitige rechtwinklige Kniegelenktuberculose; begann im 2. Lebensjahre. Jetzt vollkommene Ankylose und theils eiternde, theils geschlossene, mit dem Knochen verbackene Fisteln über der Kniescheibe, an der Aussenseite des Oberschenkels, innen und aussen an der Tibia und am Malleolus internus. Mittlere 3 Fünftel des Oberschenkels bemerkbar nach vorn ausgebogen. Die Kniescheibe überragt rüsselförmig die nach hinten auf die popliteale Fläche der Condylen des Oberschenkels abgewichene und aussenrotirte Tibia. Bedeutende Atrophie und Verkürzung der Extremität (Fig. 2 u. 3).

Fig. 2.

Fig. 3.

Oberschenkel 33,5 Cm. gegen links 37,5 Cm.; Unterschenkel 33,5 Cm. gegen links 40,7 Cm. Dorsalis pedis rechts nicht zu fühlen, undulirt höchstens, links deutlich. Posticae auf beiden Seiten gleich. Articulare Collateralen pulsiren nicht. 3. März 1897 vorbereitende Schnitte wie früher. Die Gelenkknorren des Oberschenkels nach vorn, zur Kniescheibe hin gerechnet, keilförmig zugespitzt, eher etwas zu hoch als zu niedrig, kniekehlenwärts bis zum Epiphysenknorpel aufgezehrt. Nicht unbedeutende

Reste des Gelenkknorpels des Condylus ext. femor. in einer flachen Mulde des äusseren, ebenfalls überknorpelten Condyl. ext. Tibiae befindlich und mit letzterer kurzbindegewebig verwachsen. Diese gelenkartige Partie belassen, nur geglättet, die keilförmige Vorderpartie der Schenkelcondylen bis zur Epiphysenlinie abgetragen. Darauf Lösung der Gelenkkapsel vom Planum popliteum und von der Tibiahinterfläche, dann auch vom inneren Kopf der Tibia, wo sie mit dem Knorpel des Condylus internus femoris innig verwachsen ist. Innere articulare Gefässe spritzen dabei lebhaft. Beim Streckversuch widersteht die Aussenseite des Gelenkes, worauf die Weichtheile des Capitulum Fibulae und Condyl. ext. Tibiae, soweit dieselben narbig sind, entfernt, im Uebrigen auf 2 Zoll Höhe vom Knochen losgelöst werden. Der äussere Tibiakopf verliert fast nichts, aus dem Inneren muss hinten ein kleiner Käseherd entfernt werden. Redressire ich jetzt über einen rechten Winkel, so vermindert sich der Puls der Tibialis postica; es werden auch die Zehen blau und athetotisch bewegt. Deswegen lagere ich die Extremität etwa im rechten Winkel auf die Schiene, lasse also vorn zwischen den Knochen einen keilförmigen Spalt, welcher erst am 30. März, dem Tage der vollständigen Streckung des Gelenkes beglichen werden konnte. Als am 16. Mai der Kranke entlassen wurde, zeigt das Gelenk noch die Neigung sich zu krümmen, weswegen es in einen Wasserglasverband gegeben wurde. Mit ihm kam der Kranke Mitte Juni zurück, Fisteln aufweisend, welche von der Aussen- und Innenseite der Operationsnarbe auf das Planum popliteum, von der Kniescheibe zum vorderen Gelenkspalt hinführten und verkäste, offenbar tuberculöse Massen entleerten. Das Gelenk war also von Neuem, und zwar ganz acut tuberculös geworden. Ich kratzte es aus und behandelte es wiederholt mit Jodtinctur, wobei sich nachweisen lässt, dass es an Festigkeit stetig zunimmt und nach hinten nur subluxirt scheint, weil ich die Kniescheibe nicht verdünnt hatte. Denn Hinterfläche der Tibia und Planum popliteum stehen genau in der nämlichen Ebene. Im Uebrigen ist die Extremität gerade und, wie es scheint, etwas weniger atrophisch wie vor der Operation; dass sie in Anbetracht ihrer Verkürzung ohne zweckentsprechende Prothese zum Gehen nicht brauchbar ist, versteht sich von selbst.

A. Z., 45 Jahre alt, hat links angeblich erst seit 5 Jahren ein geschwollenes, schmerzendes Knie und hütet 1 Jahr das Bett. Wir finden neben einer deutlich fluctuirenden Tasche der Aussenseite des Gelenkes Auswärtsrollung und Hinterwärtsführung des Unterschenkels, leichtes Genu valgum, einen unveränderlichen Winkel von 130°, die Kniescheibe mit dem äusseren Condylus des Oberschenkels verwachsen, mässige Abmagerung und noch geringere Verkürzung der Extremität. Jodoformirung des Gelenkes nach meiner Methode, auch in die Knochen hinein, am 7. und 18. März und am 30. April, wobei namentlich der Condylus externus femoris sich morsch erweist, den 18. März Eröffnung und Auskratzung des Abscesses über dem Wadenbeinköpfchen. Zwischendurch drei recht energische Streckungsversuche ohne nennenswerthen Erfolg. Deswegen am 7. Mai meine Operation. Linke Dorsalis pedis pulsirt stärker als die rechte, die linke Tibialis postica ein wenig schwächer als die rechte, und nur am linken inneren Tibiakopf ist eine Collaterale deutlich zu fühlen.

Die Ausräumung des Gelenkes wich in nichts von der bisher geschilderten ab, konnte auch, ohne dass der äussere Seitenschnitt zu Hülfe genommen wurde, auf die Weichtheile beschränkt bleiben. Aber sie wurde durch eine hartnäckige parenchymatöse Blutung äusserst erschwert, die Folge latenten Skorbutes [1]), wie nicht allein die spätere Untersuchung des Zahnfleisches sondern auch die äusserst geringe Elasticität der Weichtheile an der Hinterseite des Gelenkes bewies, infolge deren, trotz ergiebigster Mobilisirung, die Knochen erst nach mancherlei Mühen gestreckt sich aufeinander bringen liessen. Besondere Versorgung des Abscesses und des Gelenkinneren. Trotz

Fig. 4.

2. Juli unmittelbar nach Entfernung des Gypsverbandes aufgenommen, wobei das Gelenk sich ein wenig krümmte. Verkürzung 1 Cm. etwa.

des Skorbutes erste Vereinigung, aber vollkommene Begleichung des nach der Operation noch übrig gebliebenen und schmerzhaften Winkels erst den 10. Juni in der Narkose. Der Kranke unternimmt seine Gehversuche in dem ersten, damals angelegten Gypsverbande, in welchem das Gelenk, einem normal gestreckten durchaus ähnlich, auch geringe Beweglichkeit, in Richtung der Beugung, sich erhält.

Irias K., 14 Jahre alt. Spitzwinklige Contractur des linken Kniegelenkes von 120°, einige Grade beweglich, angeblich 6 Jahre alt. Beide Tibiaköpfe auf der poplitealen Fläche der Schenkelcondylen, nach hinten

1) Deutsche Chirurgie. Liefg. 12. S. 227, 12, 30, 225 u. 223. — Ich habe mit skorbutischen Blutungen hier verhältnissmässig häufig zu thun.

und aussen dermaassen herumrotirt, dass die innere Tibiafläche fast zur vorderen geworden ist, die verlängerte Axe des Wadenbeines aber hinterwärts vom vorspringendsten Punkte der Kniekehlenconvexität des Condyl. ext. femoris auf die Schenkeldiaphyse treffen würde. Dabei liegt der Randsaum des Caput externum Tibiae frei und ist als schmale Fläche auswärts vom Condylus ext. femoris zu fühlen. Gleiches gilt von der vorderen Gelenkfläche der beiden Schenkelcondylen, vom äusseren natürlich mehr als vom inneren. Epiphysenknickung einen halben Rechten betragend, am oberen Ende der Tibia nach innen. Linke Dorsalis pedis garnicht, linke Tibialis postica schwach zu fühlen. Schwache collaterale Pulsation über der Mitte des linken Condylus internus Tibiae. Rechts

Fig. 5.

Fig. 6.

pulsirt die Dorsalis pedis stark, die Tibialis postica wie auf der linken Seite. Von Collateralen am rechten Tibiakopf nichts zu entdecken. 9. Juni 1897 Operation. Rabenfederstarke Collaterale auf das Periost des Epicondylus internus femoris, hinunter zum Condylus internus Tibiae. Ansehnliche Collateralen spritzen beim Abstemmen des Lig. laterale externum, doch hatten dieselben nicht pulsirt. In der Fossa condylica anterior femoris reichlich Fettmassen, theilweise von der Kniescheibe überdeckt; bindegewebige Massen vom Condylus externus femoris hinüber zur Tibia, zum Lig. laterale externum und zu den Kreuzbändern. Unter denselben der Knorpel des Oberschenkels defect. Aehnliches, aber mächtigeres Zwischengewebe vom Ligament. cruciat. anterius in den Spalt beider innerer Condylen hineingewuchert, mit dem Lig. laterale internum verwachsen. Alles wird exstirpirt, ein Haufen fungöser Granulationen

aus der Vorderkante des Condylus externus Tibiae ausgehoben. Die hintere Gelenkhälfte bildet eine einzige, die Kreuzbänder umschliessende, mit der hinteren Gelenkkapsel verwachsene Narbe, welche wiederum mit der popliteralen Ueberknorpelung der Femurcondylen innig zusammenhängt und nur schwer sich herausbringen lässt. Als es beendet war, Lösung der Kapsel von der Hinter- und Aussenseite des Gelenkes, was aber nicht hinreichte, die Knochen einigermaassen gerade an einander zu bringen; vielmehr mussten zu diesem Zwecke auch noch die Condylen des Oberschenkels, aber nur bis zu dem Epiphysenknorpel hin abgetragen, die Köpfe der Tibia wenig ausgehöhlt werden.

In gewissem Sinne versagte also das Verfahren, wenn man nämlich die Forderung der sofortigen Geradstreckung ohne Opferung von Knochen wörtlich nimmt. Doch lag der Fehler mehr in der Ausführung; die Auswärtsrollung und Abweichung der Tibia nach hinten war so stark, dass man den Weichtheilen an dem Wadenbeinköpfchen und den äusseren hinteren Kapselpartien nicht beikommen, dieselben also auch nicht genügend tief vom Knochen ablösen konnte. In solchen Fällen soll an der Aussenseite des Gelenkes besonders, und zwar so verfahren werden, dass man den Weichtheilschnitt aussen im Gelenkspalt enden lässt, das Seitenband zerschneidet und von ihm aus zwischen Wadenbein und oberer äusserer Tibiakante nach vorn unten Alles bis auf den Knochen durchtrennt. Dann lassen sich die Weichtheile der Aussenhinterseite der Tibia jedesmal ablösen und die äusseren Gelenkknorren zweckentsprechend umlagern. In dem zuletzt operirten Falle kam ich auf diese Weise ganz leicht zum Ziele.

Fig. 7.

Jaan J., 8 Jahre alt. Vor 5 Jahren kurze Zeit wegen Kniegelenkstuberculose in der Klinik. Kommt Mai 1897 mit unbeweglichem, rechtwinklig gebeugtem rechten Knie zurück, dessen Tibia auf die Kniekehlenfläche des Oberschenkelendes steht, nach hinten aussen rotirt und auch seitlich nach aussen, aber weniger als im vorigen Falle abgeglitten ist. Keine nennenswerthe Knickung der Epiphysenlinien, kein Genu valgum. Kniescheibe auf dem äusseren Condylus fixirt. Collaterale Gefässe weder am Condylus internus Tibiae, noch Femoris zu fühlen. Rechte Dorsalis pedis und Tibialis postica pulsiren schwächer als die linken. Bein erheblich, namentlich aber Unterschenkel und Fuss abgemagert.

10. Juni 1897 Operation. Die innere Collaterale ist diesmal an der inneren Seite des Kniescheibenbandes am stärksten; wie sie spritzen zwei äussere dünnere, als der Epicondylus externus femoris abgestossen

worden war. Obere Gelenkausbuchtung und vordere Gelenkhälfte bindegewebig narbig verödet; vor dem vorderen Kreuzband erbsengrosser, tuberculöser Herd, welcher in eine dem Condylus externus Tibiae angehörige Tasche hineinführt. Diese dacht sich schräg nach unten zur Kniekehle hin ab und ist auf Kosten auch des halbmondförmigen Knorpels und eines Theiles des tibialen Epiphysenknorpels zu Stande gekommen. Kleine tuberculöse, relativ frische Herde zwischen den Kreuzbändern und Tibiaköpfen werden wie der grosse Herd entfernt, die Lücken an ihrer Stelle mit Jodtinctur und dann mit Jodoform imprägnirt, endlich die hinteren Theile des Gelenkes ausgeräumt, wobei 2 Gefässe der verdünnten Kapsel lebhaft spritzen. Diesmal stiess ich nur das innere Seitenband ab und vollführte aussen den Schrägschnitt. Er gestattete, die Weichtheile und die Kapsel von den äusseren 2 Dritttheilen des Femur und der Tibia, in querer Richtung gerechnet, so ergiebig abzulösen, dass ich die Streckung des Gelenkes bis fast zur Geraden sofort erreichen konnte. Die Dorsalis und Postica pulsirten danach mindestens nicht schwächer; der Zustand des Gelenkes befriedigt einige Wochen später hier, wie bei Irias K., trotz Verkürzung von etwa $1^1/_2$ Cm. auch rücksichtlich der Form dermaassen, dass die Photographie höchstens ganz unerhebliche Oberflächenverschiedenheiten der Kniescheibengegend darstellen könnte. Function beide Male vorzüglich.

Der neunte, am 25. October operirte 13jährige Patient Jaan B. liegt im Gypsverbande. Sein Gelenk konnte, nach dem äusseren Hülfsschnitt, noch auf dem Operationstische gestreckt werden. Es ist prima intentione verheilt.

XXII.

Kleinere Mittheilungen.

1.

Aus der königl. chirurg. Universitätsklinik des Herrn Prof. Freih. v. Eiselsberg zu Königsberg i. Pr.

Ein Fall von Luxation des Radiusköpfchens nach hinten durch Narbenzug, mit fast völliger Erhaltung der Function.

Von

Dr. P. Mathes,

Volontärarzt.

(Mit 2 Abbildungen.)

Isolirte, durch eine plötzlich einwirkende Gewalt erzeugte Luxation des Radiusköpfchens nach hinten sind seltene Fälle, als ätiologisches Moment für eine allmähliche Luxation des Radius nach hinten habe ich Narbencontractur nirgends verzeichnet finden können.

In dem vorliegenden Falle dieser Art handelt es sich um einen kräftigen, 11jährigen Knaben.

Derselbe wurde mit einem Blutmal geboren, das in Form von dichten, blauen Adernetzen die ganze Haut des linken Armes, mit Ausnahme eines schmalen Streifens an der Streckseite, vom Handrücken bis zur Schulter einnahm; nach 5 Wochen war auf dem Handrücken eine mit milchiger Flüssigkeit gefüllte Blase entstanden, deren Umgebung nicht geröthet war, eine grosse Zahl ähnlicher Blasen bedeckten bald den ganzen Arm. Die Blasen platzten theils, theils wurden sie eröffnet, heilten jedoch nicht, so dass binnen kurzer Zeit die Oberfläche des Armes in eine stinkende, eiternde, mit „wildem Fleisch" bedeckte Geschwürsfläche verwandelt war; der ganze Arm war auf das Doppelte seines Volumens angeschwollen. Nach zahlreichen Incisionen und Cautherisationen besserte sich der Zustand vorübergehend; nach einem Monat traten neuerdings Blasen auf, und eine tiefgehende Eiterung am Vorderarm nöthigte zu Incisionen, die die Sehnen freilegten. Nach einem 3. Recidiv war der Arm schliesslich geheilt, der 5. Finger jedoch so stark nach innen verkrümmt, dass er nach einem von Gangrän gefolgten Versuch, ihn blutig zu redressiren, amputirt werden musste. Der ganze Krankheitsprocess war mit dem 3. Lebensjahre abgelaufen. Bemerkenswerth dabei ist, dass die Bewegungsfähigkeit des Armes während der ganzen Zeit nicht wesentlich beschränkt war, die

Drehung des Unterarmes war nur wenig, die Streckung durch die sich anspannenden Narbenstränge behindert, gegen Ende des Sommers 1896 bemerkte die Mutter einen knöchernen Vorsprung an der Aussenseite des Ellbogens, nachdem schon im Frühjahr 1895 leichte Schmerzen im Gelenk vorübergehend bestanden hatten, ohne dass jedoch irgend eine Veränderung bemerkt worden wäre.

Im December 1896 kam Pat. zum ersten Male in Behandlung des Herrn Prof. v. Eiselsberg.

Status vom 12. December. Der linke Arm ist mindestens ebenso kräftig als der rechte. Die Haut des ganzen Armes ist mit Ausnahme eines zweifingerbreiten Streifens, an der Streckseite ganz von blassen, netzförmig angeordneten Narben durchzogen, die von den Metacarpo-phalangealgelenken bis zur Schulterhöhe ziehen; die Hohlhand ist frei von Narben; die Haut ist überall elastisch und gut verschieblich. Der 5. Finger fehlt, über dem Köpfchen des 5. Metarcarpalknochens befindet sich eine glatte Narbe. Ein flughautartig sich anspannender Narbenstrang zieht vom oberen Drittel des Oberarmes bis zur Radialseite des Handgelenkes, überbrückt in ansehnlicher Höhe das Ellbogengelenk und bildet über dem Handgelenk eine ziemlich scharfe Leiste. Der Arm steht in leichter Pronationsstellung, er kann im Ellbogengelenk vollständigt gebeugt, aber nur bis zu etwa 120° gestreckt werden; Pro- und Supination ist kaum merklich eingeengt. Bei Letzterer spannt sich die narbige Hautfalte an, wodurch diese Bewegung etwas mehr behindert ist als die Pronation. Der mediale Antheil des Ellbogengelenkes ist völlig normal. Hinter und unter dem Epicondylus externus befindet sich dicht unter der Haut ein knöcherner Vorsprung von der Grösse einer halben Nuss, der das Radiusköpfchen ist. Unter und vor dem Condylus humeri externus ist eine tiefe Grube fühlbar, die Conturen des Condylus selbst sind deutlich abzutasten.

Zur Beseitigung der die Streckung hinterlichen Flughaut wird an der Beugeseite des Ellbogens ein U förmiger Schnitt, Y förmig vernäht, mit augenblicklich befriedigendem Resultat. Die vorspringende Leiste am Handgelenk wird durch einen queren Schnitt beseitigt, der Defect durch ein Thiersch'sches Läppchen vom Oberschenkel gedeckt. Nach einigen Tagen ist der obere winklige Lappen der Y förmigen Wunde gangränös geworden, das Läppchen am Handgelenk ist nicht angeheilt. Es wird nochmals eine Deckung der beiden granulirenden Wunden mit Thierschschen Läppchen vorgenommen und diesmal mit vollkommenem Erfolg. Nach zweiwöchentlicher Dauer der Behandlung wird Pat. entlassen. Die Bewegungen des Hand- und Ellbogengelenkes sind völlig frei; zur weiteren Uebung des Armes wird dem Pat. verordnet, fleissig mit Hanteln zu turnen.

Jetzt nach einem Jahre wurde mir der Knabe von Herrn Prof. v. Eiselsberg zur Untersuchung übergeben. Das nachstehende Bild (Fig. 1) zeigt am Arm des Pat. das luxirte Radiusköpfchen. Die von der vorjährigen Operation gebliebenen Narben sind solid und zeigen keine Spur von Ulceration. Sämmtliche Bewegungen des Armes sind nach jeder Richtung vollkommen frei, mit Ausnahme der schon im vorigen Jahre festgestellten minimalen Beschränkung der extremen Drehung des Vorderarmes. In Streckstellung verlaufen die Achsen des Ober- und Unterarmes in einer geraden Linie ohne jede seitliche Abweichung.

Die Dicke des linken Oberarmes übertrifft die des rechten um ½ Cm., die Musculatur ist sehr kräftig. Pat. hat den Rath, mit Hanteln zu turnen genau befolgt; er „stemmt" dieselben (à 3 Ko.) 300 mal täglich.

Fig. 1.

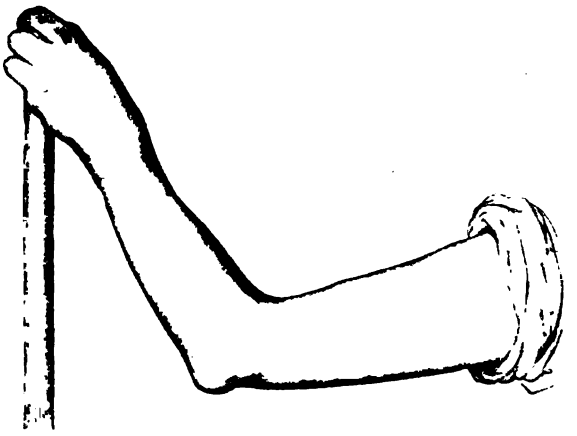

Im Röntgenbilde (Fig. 2) sind die Verhältnisse der einzelnen, das Ellbogengelenk bildenden Knochentheile sehr deutlich zu sehen. Dem Umstande, dass die Luxation lediglich nach hinten ohne seitliche Verschiebung erfolgt ist, entspricht das Verhalten des oberen Radiusendes zum Humerus: die Gelenkfläche steht frei nach hinten heraus, während die vordere Fläche des Radiuskopfes dem Condylus externus anliegt.

Das angeborene Mal war ohne Zweifel ein ungewöhnlich ausgedehntes, flächenhaftes Angiom, durch welches eine Entzündung in der Haut rasch propagirt wurde. Der primäre Herd der Entzündung ist wahrscheinlich von einem der erwähnten Bläschen ausgegangen, deren Natur nicht genau festzustellen ist. Die vorgenommenen Operationen waren theils gegen die Entzündung und deren Folgeerscheinungen, theils gegen die Reste des Angioms gerichtet, waren in dieser Richtung zwar von Erfolg begleitet, hatten jedoch andererseits eine ausgedehnte Narbenbildung herbeigeführt.

So klar die anatomischen Verhältnisse besonders durch die Röntgen-Photographien sind, so schwer ist es für den Mechanismus der Luxation eine befriedigende Erklärung zu finden. Der Narbenstrang war bei der 1. Untersuchung so elastisch und dehnbar, dass er in seiner damaligen Form als Ursache für die Veränderung nicht angesehen werden konnte. Es ist aber trotz der Angaben der Mutter, dass die Beweglichkeit des Armes nie sonderlich beschränkt war, anzunehmen, dass er anfänglich straffer war und erst später durch passive Dehnung so weit ausgezogen wurde, wie er sich schliesslich präsentirte. Wie damals der Narbenstrang durch Hemmung der Bewegung zur Luxation Veranlassung gab, lässt sich heute nicht mehr entscheiden; dass aber ihm eine wesentliche Rolle dabei zugefallen ist, geht daraus hervor, dass jedes andere ätiolo-

gische Moment, wie tiefgehende, das Gelenk zerstörende Eiterung, [illegible] Trauma u. s. w., auszuschliessen ist.

Fig. 2.

Die Stellung des Radiusköpfchens hinter dem Condylus externus hat ihren Grund in der Verlängerung des ganzen Knochens um fast 1 Cm.; diese Erscheinung findet ein Analogon in allen Fällen, in denen sich nach Wegfall des physiologischen Gegendruckes eines Organtheiles auf einen anderen ein excessives Wachsthum einstellt. Dadurch, dass der Ansatzpunkt der Bicepssehne durch die Längsverschiebung des Radius nach hinten, der Gelenksachse wesentlich genähert ist, sollte man eine geringere Wirksamkeit der Bicepscontraction erwarten: die Consequenzen der Verkürzung des Hebelarmes sind jedoch durch eine systematische Uebung des Muskels ausgeglichen.

Die Function des Armes ist somit beinahe völlig erhalten, was im Vergleich zu den traumatischen Luxationen sehr auffallend ist, bei denen die Schädigung der Function weitaus im Vordergrunde der Erscheinungen steht.

Während sich nämlich die Verschiebung der Knochentheile aneinander ganz allmählich abgespielt hat, war genügend Zeit zur Bildung eines neuen Gelenkes vorhanden, so dass schliesslich statt der oberen Fläche des Radiusköpfchens seine vordere mit dem Condylus externus humeri articulirt; dabei erfolgte allerdings eine starke Verbiegung des Radiusschaftes in sagittaler Richtung nach hinten.

2.

Ueber die Wiederherstellung der hinteren Harnröhre aus den Weichtheilen des Dammes.

Von

Dr. C. A. Ljunggren

in Trelleborg (Schweden).

Sowohl bei der modernen Behandlung von Stricturen der Harnröhre, besonders der traumatischen, vermittelst Resection der Harnröhre, als bei der Behandlung der traumatischen Rupturen ist ohne Zweifel die wichtigste Aufgabe, den zerstörten Theil der Harnröhre zu ersetzen.

Es ist wohl überall unter Sachverständigen die Meinung geltend, dass der Substanzverlust der Harnröhre vermittelst einer vollständigen Naht der durchgetrennten Harnröhre am besten ersetzt wird.

In der Regel lässt sich diese Naht ausführen, aber nicht so selten kommt es vor, dass eine directe Vereinigung der Harnröhre sich nicht herstellen lässt, ohne eine dauernde Formveränderung des Penis zu bewirken, oder ohne dass eine sehr bedeutende Spannung an der Suturstelle entsteht — in beiden Fällen ist das beste Verfahren, keine Naht anzulegen.

Um die Harnröhre unter diesen Umständen wieder herstellen zu können, giebt es 2 Methoden, die eine, durch plastische Operation den Defect zu decken, die andere, die Harnröhre aus Perinealweichtheilen wieder herzustellen.

Letztere Methode habe ich in 2 Fällen mit sehr befriedigendem Resultate versucht, und da meine Fälle mir in nicht unwesentlichem Grade zu einer genauen Kenntniss der Leistung dieser Methode beitragen zu können scheinen, erlaube ich mir, eine kurze Mittheilung derselben zu geben.

Krankengeschichte I.

J. B., Seemann, 42 Jahre alt, aus Trelleborg, in das Krankenhaus zu Trelleborg am 27. März 1883 aufgenommen, am 10. August 1883 entlassen.

3½ Jahre vor der Aufnahme im Krankenhause war der Patient vom Rigge eines Schiffes in den Lastraum herunter, und zwar rittlings über

einen Balken gefallen. In 24 Stunden war es ihm unmöglich, das Wasser zu lassen. Später gelingt dies ihm mit grosser Anstrengung und im Verein mit starker Empfindlichkeit in der Perinalgegend. Der Harn war blutgemischt. Während des ganzen 1. Jahres kam der Harn in feinem Strahl, immer unter grossen Schmerzen. Später entwickelte sich in einigen Tagen eine beulenartige Bildung im Perineum, die nach einiger Zeit aufsprang, und aus welcher mit Eiter gemischter Harn sich zu entleeren begann. Diese wurde mit Pflaster behandelt, wollte aber nie heilen, sondern es entstanden neue Beulen im Scrotum, die zu Harnfisteln sich entwickelten. Mitunter heilte eine oder die andere Beule, um nach einiger Zeit wieder hervorzutreten. Inzwischen entstanden neue. Nach dieser Zeit findet die ganze Urinentleerung durch die Fisteln statt; Harn in bedeutendem Grade trübe. Jede halbe Stunde hatte der Patient Harndrang. Auch hatte er während dieser Zeit häufige Anfälle von Schüttelfrost und Fieber.

Bei der Aufnahme in das Krankenhaus zeigten sich folgende krankhafte Veränderungen: Der Hodensack in hohem Grade angeschwollen bei erysipelatöser Röthe der Haut. Ein apfelgrosser, fluctuirender Abscess ist an der Vorderseite fühlbar. 3 Fisteln sind im hinteren Theile der linken und eine im hinteren Theile der rechten Scrotalhälfte vorhanden, aus welcher sich mit Eiter gemischter Harn entleert. Oberhalb des Penis vor der Symphyse wallnussgrosse Verhärtung palpirbar, und im Perineum ausmündend, ist eine grössere Harnfistel sichtbar. All der Harn geht durch die Fisteln und ist mit vielem Eiter gemischt. Temperatur 39,5°. Allgemeines Uebelbefinden. Kein Schmerz oder Empfindlichkeit in der Nierengegend.

Mein erstes Verfahren betraf die Behandlung des Scrotalabscesses, welcher weit geöffnet und drainirt wurde. Nach einiger Zeit verminderten sich die Anschwellung im Scrotum und die Röthe der Scrotalhaut. Ich erweiterte nun die Fistel im Perineum, damit sich die Urinentleerung durch diese vollziehen möchte. Nach 2 Monaten schienen mir die Verhältnisse sich so gestaltet zu haben, dass ein radicalerer Eingriff gemacht werden konnte.

Ich machte den Perinealschnitt und gelangte in eine unregelmässige, sinuöse Cavität mit ulcerösen, schwieligen Wänden, der Schleimhaut ganz entbehrend, hinein. In diese Cavität mündete die Harnröhre aus. Sowohl vordere als hintere Harnröhrenmündung waren leicht zu finden. Das schwielige Gewebe und die Fisteln wurden vermittelst Excision ganz entfernt, woneben beide Harnröhrenenden angefrischt wurden. Wegen grosser Diastase der Harnröhrenenden — beinahe 6 Cm. — war eine primäre Sutur unausführbar. Ich brachte einen weichen Catheter Nr. 17 hinein und nähte die Perinealweichtheile rings um diesen zusammen, mit Ausnahme der Mitte der Wunde, die mit Jodoformgaze drainirt wurde.

Als nach einem Monate der Catheter entfernt wurde, konnte der Patient das Wasser durch die Harnröhre normal lassen. Alles schien jetzt geheilt zu sein mit Ausnahme einer kleinen Fistel im Perineum an der Stelle der Drainage, aus welcher eine geringere Menge Harn floss. Die Sonde hatte während der Behandlung mehrere Male weggenommen und gereinigt werden müssen, und die Blase wurde ebenfalls öfters mit Lapis-

und Borsäurelösung ausgespült. Da ich indessen nicht glauben konnte, dass der grosse Harnröhrendefect eine Epithelbekleidung erhalten und die kleine Fistel von selbst heilen könnten, entschloss ich mich nach 14 Tagen, zu einer neuen Operation zu schreiten, in der Absicht, nach dem Muster von Wölffler den Defect vermittelst einer Schleimhauttransplantation zu decken, weil dies Verfahren mir jetzt leichter ausführbar schien, als bei der früheren Operation. Ich machte eine neue Incision in die alte Narbe und fand, dass mit Ausnahme der kleinen Mündungsstelle der Fistel eine Wiederherstellung der Harnröhre in dem grossen Defect geschehen. Die neugebildete Harnröhre war etwas weiter als das Lumen der normalen, spindelförmig aussehend, an der Mitte am meisten erweitert; die Wand war überall eben und fest, die Innenseite derselben mit einer Schleimhaut glatt bekleidet, die an den beiden Harnröhrenmündungen in die Schleimhaut derselben direct überging. Die Entfernung der beiden Harnröhrenenden betrug kaum 4½ Cm. Wegen der Beschaffenheit dieser neugebildeten Harnröhre unterliess ich natürlich den Transplantationsversuch, und nach Excision der kleinen Fistel nähte ich das Perineum mit 2 Reihen Suturen zusammen und führte wieder den Catheter in die Blase hinein, der nach 14 Tagen herausgenommen wurde, wobei alles geheilt war. Späterhin ist keine Sonde in die Blase hineingebracht worden, und bei einer Untersuchung, 4½ Jahre nach der Operation, befindet sich der Patient fortwährend wohl. Er lässt das Wasser in normal dickem Strahle an regelmässigen Zeiten. Keine Verhärtungen machen sich im Perineum bemerkbar. Der Harn ist klar, ohne pathologische Bestandtheile.

Krankengeschichte II.

N. A., Arbeiter aus Joroberyo, 28. Jahre alt, am 30. August 1895 in das Krankenhaus aufgenommen und am 16. November 1895 entlassen.

Durch Einsturz fiel eine Menge gefüllter Zuckersäcke über den Pat. während seiner Arbeit in einer Zuckerfabrik. Bewusstlos wurde er aus dem Säckenhaufen hervorgezogen und folgenden Tages in das Krankenhaus transportirt. Bedeutende Contusionen zeigten sich am ganzen Körper, besonders an den unteren Extremitäten. Die Perinealgegend stark angeschwollen, schwach fluctuirend, blauroth missgefärbt. Dieselbe Farbenänderung an der Haut im hinteren Theile des Hodensackes und oberhalb der Symphyse. Er ist sehr empfindlich bei Druck gegen das Becken, besonders in der Symphysengegend. Er kann das Wasser nicht lassen, nur einige Bluttropfen kommen aus der Harnröhrenmündung heraus.

Operation wurde sogleich ausgeführt. Perineum wurde in der Mittellinie durchschnitten, wobei man in eine grössere Cavität gelangte, in der Blutkoagula und einige platte, spitzige Knochensplitter angetroffen wurden, vom Schambein abgebrochen. Letztere wurden entfernt und die Wundcavität rein gespült. Die vordere Harnröhrenmündung wurde leicht entdeckt, wo dieselbe in die Cavität hineinmündete. Die hintere jedoch war nicht zu finden. Auch bei Druck gegen die Blase konnte kein Harn ausgepresst werden. Sectio alta wurde jetzt ausgeführt sammt retrograder Catheterisirung. Es zeigte sich nun, dass der hintere Theil der Harnröhre sich hinter die Symphyse retrahirt hatte, und die Mündung durch einen hineingepressten Pfropfen aus contundirtem Gewebe gedeckt gewesen war.

Die Harnröhrenenden wurden jetzt angefrischt, das geschädigte Gewebe weggeschnitten. Eine Sutur der total getrennten Harnröhre zeigte sich unausführbar. Eine starke Sutur aus Catgut wurde durch die äussere Wand der Harnröhrenenden gelegt, wodurch diese näher herbeigeführt wurden, so dass die Entfernung derselben kaum 4 Cm. wurde. Ein weicher Nelatoncatheter wurde durch die ganze Harnröhre in die Blase eingeführt, und um diese wurde die Perinealwunde mit 2 Reihen Suturen zugemacht. Eine feine Drainageröhre wurde in die Mitte der Wunde hineingeführt. Die Sectio-alta-Wunde wurde vollständig suturirt. Nach 2 Tagen wurde die Drainageröhre und nach 24 Tagen der weiche Catheter weggenommen. Der Catheter war nie gewechselt worden, und dennoch war bei dem Herausnehmen keine salzige Incrustation an der Spitze bemerkbar. Die Heilung war ganz ungestört vorgegangen.

Zwei Jahre nach der Operation ist von dem Patienten die Nachricht erhalten worden, dass er sich vollkommen gesund befindet und das Wasser normal lassen kann. Sondirung ist nach der Heilung nicht vorgenommen worden.

Im Zusammenhang mit diesen beiden Fällen erlaube ich mir in Kürze die vorhandenen Thatsachen vorzuführen, welche die Fähigkeit der Harnröhre, aus den Perinealweichtheilen wieder hergestellt werden zu können, betreffen. Zu diesem Zweck habe ich Nachforschungen in der vorhandenen Casuistik über Urethrarupturen und Resectionen gemacht. Der Gewinn aus der Casuistik der Urethrarupturen ist nicht besonders gross gewesen, dies ist zum grossen Theile davon abhängig, dass nur sehr wenige Mittheilungen über während längerer Zeit observirte Fälle vorhanden sind.

Bevor die directe Harnröhrennaht zur allgemeinen Kenntniss gelangte und gebräuchlich wurde, und dies geschah erst am Ende der 1880er Jahre, benutzte man, wie bekannt, zu deren Heilung am meisten die Methode, die wohl eigentlich Boeckel 1868 einführte. Diese bestand darin, dass in schwierigeren Fällen von Urethrarupturen ein Perinealschnitt gemacht und nach Reinigung der Wunde die respectiven Harnröhrenenden aufgesucht wurden, wonach ein Catheter durch die ganze Länge der Harnröhre in die Blase eingeführt wurde, um die Perinealwunde durch Granulation nachher heilen zu lassen. Wo der Defect so bedeutend war, dass er sich nicht durch Granulationsbildung der Harnröhrenenden selbst füllen liess, musste er ja durch die umgebenden Perinealweichtheile ersetzt werden. Dass die hiervon resultierende Urethra nicht besonders gut wurde, sondern nach der Heilung aus einem festen Narbengewebe, zu Verengung stark neigend und nachher continuirliche Dilatation fordernd, zu bestehen kam, lag wohl zum grossen Theile in der fehlerhaften Behandlung nach der Operation. Speciell fürchtete man überhaupt, die weiche Sonde in der Harnröhre lange liegen zu lassen. Es giebt indessen einige Fälle, wo es scheint, als ob eine gute Urethra nach dieser Methode wieder hergestellt worden sei.

Lennander[1]) erzählt von einem Patienten, welcher eine vollständige Ruptur der Harnröhre mit einer Entfernung zwischen den beiden Harnröhrenenden von $1\,^1/_2$ Cm. bekommen hatte, die nach gemachtem Perineal-

1) Lennander, Arch. f. klin. Chirurgie. 1897.

schnitt mit Dauercatheter während 9 Tage und nachher mit Sondirung während 7 Monate behandelt wurde. 2 Jahre 9 Monate nach der letzten Sondirung wurde der Patient untersucht, wobei die Harnröhre ungefähr dieselbe Weite hatte, wie bei seiner Entlassung aus dem Krankenhause.

Noguès[1]) erwähnt eines von ihm selbst observirten Falles totaler Ruptur der Harnröhre, welcher mit Perinealschnitt und Dauercatheter behandelt wurde, welch letzterer einen ganzen Monat in der Wunde gelegen mit dem Resultate, dass, als 14 Monate nach der Operation, die erwähnte Person wieder untersucht wurde, keine Verhärtungen im Perineum zu finden waren; das Wasser liess er unbehindert.

Um eine schnellere und bessere Wiederherstellung der Harnröhre hervorzubringen, suturirte L. Championnière[2]) 1885 Perinealweichtheile um einen Catheter in einem Falle traumatischer Ruptur und gelangte zu guter Heilung, welche, wie er erzählt, 28 Monate nach der Operation dauerte. Ebenso verfuhr Estor[3]) bei einer traumatischen Ruptur, wo der Abstand zu gross war, um eine directe Verbindung herzustellen. 22 Monate nach der Operation wurde der Patient untersucht; die Heilung war dann gut.

Bei dem Studium der Harnröhrenresectionen bei Stricturen, einem Verfahren, das erst gegen Mitte der achtziger Jahre durch die Werke von Mollière, König u. a. allgemeiner geworden und in den letzten Jahren hauptsächlich durch die Publicationen von Guyon und seiner Schule zu verbreitetem Gebrauch gelangt ist, findet man mehrere Fälle, in welchen eine Wiederherstellung aus Perinealweichtheilen zu Stande gebracht worden ist. Schon lange vorher, 1865, hatte Bourguet in l'Academie de Medicine de Paris die Lehre aufgestellt, dass nach Resection einer Harnröhrenstrictur der weggenommene Theil der Harnröhre sich aus Perinealweichtheilen um eine durch die ganze Harnröhre eingeführte Sonde à demeure wiederhergestellt werden könnte, und dabei geäussert, dass der neugebildete Theil der Urethra mit dem ganzen Charakter einer normalen Urethra wieder gebildet worden sei. Um dies zu beweisen, citirt er unter anderem einen Fall, den er so behandelt hatte. 8 Jahre nach der Operation konnte er constatiren, dass die Harnröhre eine Sonde von 9 Mm. Diameter durchliess. Seine Ansicht wurde dann von den meisten bedeutenden Chirurgen, wie Gosselin und Anderen, bestritten und gewann da keine Beachtung. In seiner trefflichen Arbeit über die Reparation der hinteren Harnröhre hat Noguès 10 Fälle von Resectionen, welche längere Zeit nach der Operation observirt worden — davon fünf im Zeitraume von 1 bis 8 Jahren sammeln können. Nur in einem dieser Fälle entstand ein Recidiv. Doch bemerkte er, dass sie alle nach der Operation der Dilatationsbehandlung unterworfen wurden. Besonders interessant ist ein Fall von Horteloup. Der Patient starb 3½ Jahre nach der Operation, und bei der Section konnte kein Unterschied zwischen dem neugebildeten Theile der Urethra und der normalen Urethra gefunden werden. In diesem Falle wird angegeben, dass der Patient nach der

1) Noguès, Thèse. Paris 1892.
2) Championnière, Soc. de chir. 27. Juni 1885.
3) Estor, Thèse, Montpellier.

University of California LIBRARY

Entlassung aus dem Krankenhause nur einmal sondirt worden ist. Wie gross die Resection war, ob totale oder partielle, geht nicht aus der Schilderung hervor.

In allen diesen Fällen war die Behandlung dieselbe gewesen, die wir vorher, als bei der Behandlung der traumatischen Rupturen verwendet, erwähnt haben, nämlich das Einlegen einer Sonde in die Harnröhre, um welche die Wunde ohne Suturirung des Perineums heilen musste. Auch nach der sorgfältigsten Nachbehandlung zeigte es sich, dass verschiedene Fehler bei dieser Methode bemerkt werden konnten; theils dauerte der Heilungsprocess besonders lange Zeit, theils entstand oft eine Fistel im Perineum, welche schwer zu heilen war. Der hauptsächliche Fehler dieser Methode schien in der mangelhaften Reconstitution der unteren Harnröhrenwand zu liegen. Um diesem Mangel abzuhelfen, hat man in der letzten Zeit in den Fällen, wo directe Sutur unausführbar war, die Methode benutzt, der Championnière in seinem Falle von Harnröhrenruptur sich bedient hat, nämlich Suturirung der Weichtheile um die eingeführte Sonde. Schon lange vorher hatten Duyos (1837), Roux (1859) nach Resection die Perinealwunde geschlossen, und von Wahl, Codivilla und Andere auf die Weichtheile um die eingeführte Sonde Suturen gelegt, aber die Ehre, diese Methode eingeführt zu haben, gebührt doch Guyon und seiner Schule wegen der werthvollen Publicationen und der grossen Casuistik, welche sie in dieser Hinsicht mitgetheilt haben.

Die Guyon'sche Methode, welche darauf ausgeht, um den weggenommenen Theil der Harnröhre wieder herstellen zu können, Perineum, um den eingeführten Catheter in mehreren Etagen zu suturiren und wenn möglich eine epithelbekleidete Brücke an der oberen Wand zwischen der vorderen und hinteren Harnröhre zu behalten, hat sehr gute, unmittelbare Resultate geliefert, aber die meisten Fälle sind, wie Lennander mit Recht bemerkt, so früh mitgetheilt worden, dass es unmöglich ist, über das Endergebniss zu urtheilen. Von den nach dieser Methode behandelten Fällen habe ich nur drei finden können, die eine längere Zeit observirt worden sind, nämlich einen von Parona, einen von Poisson und einen von Fontan, welche resp. 5 Jahre, 3 Jahre und 16 Monate nach der Operation beobachtet worden sind. In allen diesen Fällen konnte andauernde Heilung constatirt werden. Doch ist zu bemerken, dass auch diese Fälle nach der Heilung kürzere oder längere Zeit sondirt geworden sind. In den meisten Fällen wurde angeführt, dass so geschehen, und nirgends habe ich eine Angabe gefunden, dass diese Nachbehandlung nicht ausgeführt worden sei.

Meine beiden eigenen Fälle sind gute Zeugnisse von der Vorzüglichkeit dieser Methode. Von besonderem Interesse ist, dass kein Sondiren nach dem Heilungsprocesse geschah, und demnach zeigten die Patienten, der eine im 2. Jahre, der andere $4\frac{1}{2}$ Jahre nach der Operation, keine Spuren von Verengung der Harnröhre. Es ist wohl kaum zu kühn, zu behaupten, dass man wenigstens in dem einen dieser Fälle sagen kann, dass eine wirkliche, radicale Heilung vermittelst dieser Methode erhalten worden ist. Das Aussehen und die Beschaffenheit der neugebildeten Urethra, die Abwesenheit auch jeglicher Verhärtung im Perineum bei Untersuchung $4\frac{1}{2}$ Jahre nach der Operation, und die ganz normale Fähigkeit des Wasser-

lassens bei diesem Falle machen die Dauerhaftigkeit dieser Heilung in hohem Grade wahrscheinlich; und da man dies Resultat in einem so complicirten Falle und nach einer so verbreiteten Resection erreichen kann, dürften mit aller Wahrscheinlichkeit die Resultate ebenso gut geworden sein in den von Guyon, Albarren und Anderen operirten Fällen, von welchen wir oben gesagt, dass sie so kurze Zeit nach der Operation mitgetheilt worden sind, dass kein sicheres endliches Resultat sich bestimmen liess.

Betreffs des Heilungsprocesses selbst will ich mich in grösster Kürze äussern. Der geschieht natürlich so, dass das Schleimhautepithel der Harnröhre über die granulirenden Wundenflächen wächst, die den durch die Harnröhre in die Blase eingeführten Catheter umgeben.

Diese Epidermisirung der Wundenfläche konnte ich in meinem einen Falle constatiren, sich binnen 6 Wochen gebildet zu haben, und dies durch einen Defect der Harnröhre von beinahe 6 Cm. Dass der defecte Theil der Harnröhre mit Epithel so vollständig bekleidet werden konnte, ist ja nicht so erstaunlich, da man weiss, wie Harnfisteln im Perineum mit Epithel angezogen werden können, welches von der Schleimhaut der Harnröhre herabgewachsen ist, ja sogar einen falschen Weg in der Harnröhre hat man ganz epidermisirt finden können, wie es der interessante Fall zeigte, welchen Albarran im chirurgischen Congresse in Paris 1892 mittheilte. Nur das ist bemerkenswerth, dass er auch bei einem so grossen Substanzverluste, wie 6 Cm. Entfernung der beiden Harnröhrenenden geschehen und gleichwohl ein so normales Aussehen darstellen konnte.

Indessen ist es nicht genug, dass die Wundflächen epidermisirt werden, sondern es ist von grosser Wichtigkeit, eine neugebildete Urethra zu erhalten von normaler Weite und dazu so beschaffen, dass sie später nicht verengt wird. Erst in diesem Falle kann man von einer wirklichen radicalen Wiederherstellung der Harnröhre sprechen. Ich glaube, dass vor Allem mein erster Fall, wo nach dem Ablaufe von $4^1/_2$ Jahren, obgleich Sondiren nicht geschah, keine Verengung der Harnröhre sich bemerkbar machte, in dieser Hinsicht sehr beweiskräftig ist, wie auch die von Horteloup und Anderen oben citirten.

Eine Verkürzung der Harnröhre scheint während des Heilungsprocesses vorzukommen. So konnte ich in meinem 1. Falle constatiren, dass bei der 2. Operation der neugebildete Theil der Harnröhre wohl $1^1/_2$ Cm. kürzer als der ursprüngliche Defect war. Bougeret erwähnt in 2 Fällen, die 8 und 22 Tage nach der Operation gestorben sind, eine Verkürzung der Diastase der Harnröhrenenden von resp. 1,5 und 1 Cm. an. Dass eine Verengung des Lumens nach der Heilung nicht vorkommt — während des Heilungsprocesses wird dies durch die eingeführte Sonde verhindert —, hängt meines Erachtens hauptsächlich von der physiologischen Widerstandsfähigkeit der Gewebe, nämlich der Perinealweichtheile, einer solchen gegenüber ab.

Dass eine Strictur nach dieser Behandlungsmethode entstehen kann, will ich nicht bestreiten, und dieselbe möchte sich davon herleiten, dass eine vollständige Heilung nicht zu Stande gebracht worden ist, sondern eine Wunde übrig geblieben, aus welcher nachher ein chronischer Entzündungsprocess sich in die umgebenden Gewebe verbreitete, eine Sklerose

mit nachfolgender Verengung der Harnröhre erregend. Dass eine solche Strictur sich ausnahmsweise sehr langsam entwickeln und erst nach längerer Zeit Symptome darstellen kann, ist auch nicht zu leugnen, besonders in Betracht der jüngsten Mittheilungen von Delbet und Bozy in Guyon's „Annales des Malad. organ. gen. ur.", aber im Allgemeinen dürfte die Auffassung, zu welcher Kauffmann durch ein besonders grosses Material gelangt, gelten, dass binnen 2 Jahren eine traumatische Strictur Symptome mache.

Aus den oben erwähnten Fällen geht es deutlich hervor, dass die Methode, die Harnröhre aus Perinealweichtheilen wiederherzustellen, ein ganz rationelles Verfahren ist in den Fällen, wo eine primäre Vereinigung der Harnröhre sich nicht herstellen lässt.

Wo die Perinealweichtheile so zerstört sind, dass sie zur Suturirung nicht gebraucht werden können, und ebenfalls, wo der Defect sehr gross ist — in meinem ersten Falle habe ich gezeigt, dass sich bei diesem Verfahren bis auf 6 Cm. wiederherstellen lässt —, ist diese Methode natürlich unbrauchbar, sondern muss man dann die Harnröhre vermittelst der stets complicirteren plastischen Methoden wiederherzustellen versuchen.

Ich will meine kleine Mittheilung durch eine kurze Darstellung der allgemeinen Principien beendigen, welchen man, meines Erachtens, bei dem Gebrauch dieser Methode folgen muss, um ein gutes Resultat zu erhalten, der Aseptik dabei gar nicht erwähnend, weil diese hier dieselbe ist, wie bei jeder anderen Operation.

1. Jedes krankhafte, veränderte Gewebe muss aus der Wunde entfernt werden, die Harnröhrenenden sollen angefrischt werden, damit die wunden Flächen eben und frisch sind; die Blutung muss genau gestillt werden.

2. Ist die Harnröhre nicht vollkommen getrennt, muss man nach dem Muster von Guyon eine Brücke derselben zu erhalten suchen, theils damit das übrige Epithel dazu helfe, dass der Defect schneller epidermisirt werde, theils weil diese Brücke die Harnröhrenenden hindert, weiter getrennt zu werden, und dadurch den Defect grösser zu machen. Kann dies nicht geschehen, muss man die Harnröhrenenden näher aneinanderzu bringen versuchen. Am besten ist, wenn man durch eine Sutur die obere Wand der beiden Harnröhren vereinigen kann. Sonst kann man, wie ich in meinem anderen Falle verfuhr, vermittelst einer Catgut-Sutur, in das extraurethrale Gewebe eingeführt, die beiden Harnröhrenenden nähern, oder, wie Lennander es gemacht hat, den hinteren Theil der Harnröhre durch Nähen hervorziehen.

3. Die Suturirung der Weichtheile selbst geschieht am besten den bekannten Guyon'schen Vorschriften gemäss.

4. Betreffs der Drainage der Wunde hat sich Guyon keiner solchen bedient. Er betrachtet dieselbe als nicht nur unnütz, sondern sogar schädlich. Er fürchtet nicht die Berührung der Wundflächen mit Harn, obgleich letzterer inficirt worden ist. Seine klinischen Erfahrungen, sagt er selbst, sprechen dafür, dass diese die Heilung der Wunde gar nicht hindert.

Ich meinerseits glaube, dass eine langwierige Drainage schädlich ist. In meinem ersten Falle führte diese zu einer Harnfistelbildung, aber dessen

ungeachtet dürfte es klug sein, die ersten Tage, wo die Wundflächen gegen eine Infection sehr empfindlich sind, die Wunde zu drainiren, wie ich in meinem ersten Falle ohne den geringsten Uebelstand für die definitive Heilung der Wunde verfuhr. Ich habe die Casuistik von Guyon durchgelesen und gefunden, dass in mehreren Fällen die Heilung der Wunde anfänglich nicht ganz gut gewesen; einige Supuration ist nicht selten vorgekommen.

5. Von grösster Wichtigkeit ist, dass die in die Blase eingeführte weiche Sonde während des ganzen Heilungsprocesses liegen bleibt. Die meisten Patienten erdulden den Catheter leicht. In meinem 2. Falle hatte ich kein einziges Mal nöthig, denselben zu wechseln.

6. Betreffs der Nachbehandlung erlaube ich mir, auf meine beiden eigenen Fälle hinweisend, die Ansicht auszusprechen, dass eine spätere Dilatationsbehandlung überflüssig ist in Fällen einer vollständigen Heilung. Bei der ersten Spur einer Strictur, sowie man fühlt, dass Verhärtungen im Gewebe um die neue Urethra sich bilden, muss die Dilatationsbehandlung sofort begonnen werden.

---

3. 4.

Aus dem städtischen Krankenhause zu Worms a/Rhein.[1])

3. Transperitoneale Exstirpation einer Hydronephrose von ungewöhnlicher Grösse.

Von

Prof. L. Heidenhain.

Der hier zu beschreibende Fall ist meines Erachtens in diagnostischer, wie technischer Beziehung von Interesse. Herr Dr. Nell in Osthofen hatte mir die Kranke mit der sehr gerechtfertigten Diagnose eines grossen Ovarialtumors zugesendet. Die Geschwulst reichte vom Rande des linken Erector spinae bis in die rechte vordere Axillarlinie und aus dem linken Hypochondrium bis an den Beckeneingang. Die Bauchwand war mächtig hervorgewölbt. Durch Untersuchung per rectum liess sich ein Ovarialtumor nicht ausschliessen, weil die starke Spannung der Bauchwand eine combinirte Untersuchung unmöglich machte. Dass man bei gleichzeitiger Palpation von der Mittellinie und der linken Lendengegend den Tumor sich hinten zur Gegenpalpation bringen konnte, rief zwar den Verdacht, dass es sich um eine Nierengeschwulst handeln könne, sofort wach, allein Eierstockstumoren können genau dieselbe Lage einnehmen, wie ich dies erst vor Kurzem gesehen habe.

Es handelte sich damals um eine Frau von 49 Jahren, welche einen nicht ganz so grossen, aber genau so gelagerten Tumor im Leibe aufwies. Auch ihn konnte man mit Leichtigkeit in der linken Lumbalgegend zur

1) Die Mittheilung der folgenden Beiträge erfolgt infolge einer directen Aufforderung des zeitigen Herausgebers dieser Zeitschrift, gelegentlich über wichtige Fälle eine rein casuistische Notiz zu liefern.

Gegenpalpation bringen. In beiden Fällen liess sich die Diagnose der Art des Tumors ante operationem ohne Weiteres durch Aufblasung des Colons vom Rectum aus erbringen. Im zweitgenannten Falle verlief das Colon lateralwärts von dem Tumor, im ersten über seine Vorderfläche, während seitwärts von der sichtbaren Aufblähung des Colons dumpfer Percussionsschall verblieb. Aus dem Verlaufe des Colons, mitten über einen derartigen Tumor oder über seinen inneren Rand, kann man mit einer fast absoluten Sicherheit den Schluss auf seinen Ausgang von der Niere ziehen, während umgekehrt der Verlauf des Colons lateralwärts von dem Tumor den fast sicheren Schluss gestattet, dass die Geschwulst medialwärts von dem Colon und der Niere erwachsen ist. Allerdings habe ich einmal in der Helferich'schen Klinik es gesehen, dass der Dickdarm lateralwärts von einem etwa mannskopfgrossen, malignen Nierentumor verlief;[1]) allein ich glaube, dass dieser Befund ein ausserordentlich seltener ist, denn ich kann mich nicht entsinnen, in der Literatur einen derartigen Fall berichtet gelesen zu haben, obgleich ich seit jener merkwürdigen, vor etwa 5 Jahren gemachten Beobachtung mein Augenmerk darauf gerichtet habe.

War nun durch die Lage und Fluctuation des Tumors die Diagnose einer Hydronephrose gesichert, so war ante operationem nicht zu entscheiden, ob eine normale 2. Niere vorhanden sei. Freilich war die tägliche Harnmenge normal, sodass genügend secernirendes Parenchym ohne Zweifel vorhanden war, allein, ob nicht etwa eine congenitale Störung und in Verbindung mit dieser eine Hufeisenniere vorliege, war nicht zu ermitteln. An ein Fühlen der zweiten normalen Niere war bei der Spannung des Leibes nicht zu denken. Dies bewog mich, bei der Operation in der Mittellinie des Leibes, und nicht von dem gewöhnlichen Lendenschnitte aus, vorzugehen. Vom Lendenschnitte aus hätte man sich, wenn überhaupt, doch nur mit grossen Schwierigkeiten über die zweite Niere orientiren können.

Die Operation verlief sehr einfach: Eröffnung des Leibes in der Mittellinie mit Excision des Nabels, Spaltung des peritonealen Ueberzuges der Hydronephrose, Annähung desselben an das Peritoneum parietale, so dass die freie Bauchhöhle abgeschlossen war, Punction des Tumors, Aushülsung der medianen Theile des erweiterten Nierenbeckens. Danach liess sich mit einem Griffe feststellen, dass an normaler Stelle eine normale 2. Niere vorhanden war. Hierauf habe ich die Hydronephrose exstirpirt, da es mir sehr unwahrscheinlich erschien, dass ein so enormer Sack ohne Eiterung so weit schrumpfen werde, dass man die einfache Nephrotomie, mit Aussicht der Kranken einen Nutzen zu erweisen, hätte ausführen können. Die weitere Exstirpation war einfach und, wie mir schien, besonders leicht dadurch, dass im Gegensatze zum Vorgehen vom Lendenschnitte aus die mächtigen Gefässe des Stieles auf das Bequemste zugängig waren. Aus dem oberen Pole des Tumors traten fingerdicke Venen aus. Der Blutverlust hat nur etliche Esslöffel betragen. Trotzdem habe ich in dem Gedanken an parenchymatöse sickernde Nachblutung nicht gewagt, die Wunde unter Drainage nach hinten völlig zu schliessen, sondern lose tamponirt und die Wunde durch Granulation heilen lassen, was schnell vor sich ging.

1) Anm. Vergl. Dissert. von Dr. Jeimke, zur. Pathol. u. Ther. der Nierenstrumen, Greifswald 1892.

Der Ureter kam uns schon ganz im Beginne der Aushülsung zu Gesichte. Hätte sich die Exstirpation der Niere verboten, so wäre es leicht gewesen, eine Ureternierenbeckenplastik zu machen, um günstige Abflussverhältnisse für den Urin zu erzielen. Dabei hätte man nach hinten drainiren und vorn die Wunde schliessen können.

Es ist wohl bemerkenswerth, dass das Colon und seine Gefässe bei der Exstirpation der Hydronephrose gar nicht zu Gesicht gekommen sind.

Nach Heilung der Wunde bestand im Abdomen eine mediane verticale Scheidewand von einer verticalen Länge von mindestens 10 Cm., gebildet aus dem mit der dem Bauchwandperitoneum vernähten peritonealen Ueberzuge des Tumors. Auch bei Husten und Pressen wölbt sich die Bauchwand an der fast linearen Narbe nicht hervor, weil an dieser Stelle eben die Bauchhöhle durch derbes Narbengewebe von der Bauchwand abgeschlossen war. Trotzdem glaubte ich, nochmals operiren zu müssen. Wenn die genannte verticale Scheidewand bestehen blieb, so konnten leicht in der Folge irgend welche schweren Störungen durch sie entstehen, welche später zu einem Darmverschluss zu führen geeignet waren. Wer kann berechnen, was in solchem Falle geschieht, wenn der Dünndarm sich zur Hälfte in die rechte und zur anderen Hälfte in die linke Seite des Abdomens lagert. Dass dabei eine winkelige Abknickung des Darmes eintreten könne, erschien mir sehr wahrscheinlich. Deswegen habe ich nach 6 Wochen zum zweiten Male die Laparotomie gemacht, jene verticale Scheidewand von der Bauchwand abgetrennt, deren Wundfläche, Trennungsfläche von der Bauchwand, mit Peritoneum übernäht und sie versenkt, die Bauchwand für sich genäht. Bei der Operation zeigte sich, dass meine Vermuthung richtig war. Ueber den oberen Rand der Scheidewand hingen Dünndarmschlingen aus der rechten in die linke Seite des Bauches hinein, und eine dieser Schlingen war der Scheidewand lose adhärent, sie wurde abgelöst. Auf diesen Befund glaube ich, besonderes Gewicht legen zu müssen. Er zeigt, dass man künstlich gebildete Stränge in der Bauchhöhle beseitigen soll, wenn man irgend kann, damit nicht später schwere Störungen entstehen.

Nachstehend die kurze Krankengeschichte des Falles:

Marie B., 22 Jahre alt, Dienstmädchen, Osthofen, 5. October bis 10. December 1897. Hydronephrosis sin.

Bemerkt seit 2 Jahren eine Geschwulst in der linken Bauchseite; dieselbe ist in den letzten Monaten schneller gewachsen. Von Seiten der Genitalien keine Störung. Periode regelmässig und nicht sehr stark.

Mittelgrosses, mageres Mädchen. Brustorgane normal. Urin ohne Zucker und Eiweiss, Urinmenge normal. Das Abdomen ist stark hervorgewölbt durch einen kugeligen Tumor, dessen obere Grenze in der Mittellinie zwischen Nabel und Schwertfortsatz liegt. Nabel blasig vorgetrieben. Nach rechts reicht die Geschwulst bis in die vordere Axillarlinie und ist in der Lumbalgegend nicht zur Gegenpalpation zu bringen. Zwischen rechtem Rippenbogen und oberen Tumorrand ein fast 2 Querfinger breiter Zwischenraum. Links füllt die Geschwulst die gesammte Lumbalgegend aus, reicht vom Rippenbogen, unter welchen die Dämpfung noch hinabreicht, bis tief in die Beckenschaufel. In der linken Lumbalgegend lässt

sie sich vom Rücken her zur Gegenpalpation bringen. Die linke Beckenschaufel ist von dem Tumor ganz ausgefüllt. Die rechte Beckenschaufel und die Mittellinie, letztere 2 Finger hoch über der Symphyse, zeigen tympanitischen Schall. Ueber dem Tumor absolute Dämpfung. Untere Grenze der absoluten Leberdämpfung in der Parasternallinie im sechsten, in der Mamillarlinie im 7. Intercostalraume.

Aufblasung vom Mastdarm aus zeigt dem Auge deutlich, dass das Colon descendens über die Vorderfläche der Geschwulst verläuft.

Bei rechter Seitenlage sinkt der Tumor nur wenig nach rechts, linke Beckenschaufel und Lumbalgegend bleiben dabei völlig gedämpft. In Rückenlage ist die Geschwulst mässig von rechts nach links, etwas nach abwärts, ziemlich stark nach aufwärts verschieblich. Bei seitlicher Verschiebung weicht sie stark nach links aus, so dass er in der Lendengegend eine grobe Hervorwölbung bildet.

Oberfläche der Geschwulst glatt, Consistenz prall elastisch. Hymen non perforatum.

Rectaluntersuchung: Uterus dextroponirt, anteflectirt und frei beweglich. Ovarien nicht zu tasten. Kein Tumorabschnitt im Becken zu fühlen.

Diagnose: Nierentumor, wahrscheinlich Hydronephrose.

Der Operationsverlauf ist oben geschildert. Von dem Verlaufe der Nachbehandlung ist bemerkenswerth, dass Störungen der Urinabsonderung nicht bestanden; die Harnmenge betrug vom Tage post operationem an 1000 und mehr. Allein bei reizlosem Wundverlaufe trat am Tage nach der Operation eine Temperatursteigerung bis 39° ein, welche Temperatur auch noch am nächsten Tage erreicht wurde; dabei wurden mehrfach diarrhoeische Stühle entleert. Der locale Verlauf und das Allgemeinbefinden waren so gut, dass am 2. Tage schon ein Theil des Tampons, am vierten sein Rest entfernt werden konnte. Die Temperatur sank langsam, um erst am 9. Tage die Norm zu erreichen. Ohne Secretion trat ganz glatt die Heilung ein. Eine ähnliche Temperatursteigerung trat am 3. und 4. Tage nach der 2. Operation ein, ebenfalls von diarrhoeischen Stühlen begleitet.

4.

Carcinom des Halses der Gallenblase von der Grösse eines Kirschsteines.

Von

Prof. L. Heidenhain.

Vor einem Jahre habe ich in der deutschen medicinischen Wochenschrift[1]) über die Exstirpation einer krebsigen Gallenblase mit Resection eines nicht kleinen Stückes Leber berichtet. Vor der Operation hatte ich den von einem Collegen geäusserten Verdacht eines Krebses der Gallenblase abgelehnt und die wahrnehmbaren Ungleichheiten der Oberfläche des Gallenblasentumors auf Netzadhärenzen bezogen. Solche fanden sich

1) 1897. Nr. 4.

in der That und gaben die ausreichende Erklärung für den Palpationsbefund. Daneben fand sich bei Spaltung der Gallenblase zu meinem grössten Erstaunen ein noch rein intramural gelagertes, von der Schleimhaut ausgegangenes Carcinom der Gallenblase. Die Leber erschien makroskopisch noch gesund. Trotzdem ist die Kranke sehr bald nach Heilung der Operationswunde an Lebermetastasen zu Grunde gegangen. Am Präparate liess sich deutlich nachweisen, dass die krebsige Entartung der Gallenblasenschleimhaut von der Stelle ausgegangen war, an welcher offenbar seit Jahren ein grosser Gallenstein gelegen hatte. Vor einigen Wochen bin ich rein zufällig bei einer Operation wegen Gallensteinen wieder auf ein Carcinom der Gallenblase, diesmal im ersten Beginne, Kirschsteingrösse, gestossen. Ich sah die 60jährige Kranke zuerst Anfang August 1897 mit einem typischen Gallenblasentumor und den Zeichen der Eiterung in der Gallenblase. Leider verschob die Kranke aus äusseren Gründen den Eingriff um einige Wochen. Sie kam dann am 9. Septbr. zur Operation mit einem perforirenden Gallenblasenempyem, Abscess zwischen Gallenblase, adhärenten Dünndärmen und Bauchwand. Den Abscess habe ich zunächst eröffnet und abgewartet, bis die Eiterung einen mehr schleimigen Charakter, angenommen und die sehr elende Kranke sich erholt hatte. Da durch die Fistel sich keine Steine entleerten, auch mit Laminariadilatation nicht an die Steine heranzukommen war, so liess ich am 11. November 1897 die Radicaloperation folgen. Durch massige, enorm feste Adhäsionen war die Freilegung der Gallenblase recht schwierig. Sie war klein, geschrumpft und enthielt neben einigen ganz kleinen sechs Steinen mittlerer Grösse. Nach Entleerung dieser floss keine Galle ab. Sondiren liess sich der Cysticus nicht; von aussen liess sich auch nicht feststellen, ob eine Obliteration des Ductus oder nur eine Schleimhautschwellung vorliege, welche der Galle den Abfluss versperrte. Eine Schleimfistel wollte ich in keinem Falle zurücklassen, auch konnte ja das Hinderniss für den Gallenabfluss ein weiterer Stein sein; darum spaltete ich die Blase so weit, dass man ihr Inneres völlig übersehen konnte. Es zeigte sich nun am Gallenblasenhalse, dicht am Uebergange in den Cysticus, eine knopfförmige Prominenz auf der Schleimhaut von der Grösse etwa eines Kirschensteines. Deren Oberfläche war anscheinend nicht ulcerirt, allein sie erschien mir doch so verdächtig, dass ich die Gallenblase exstirpirte in der Befürchtung, es mit einem Carcinom zu thun zu haben. Um den Cysticus ganz mit entfernen zu können, habe ich die einfache Excision des Cysticus aus der Wand des Choledochus gemacht ohne den Gallenblasengang zu unterbinden. Aus dem Choledochus floss Galle. Mit nur einer Naht habe ich das Loch in der Wand desselben übernähen können und dann ein umwickeltes Drain auf das Loch geführt. Der obere Theil der Wunde wurde tamponirt, der untere genäht. — Die Leber zeigte bei der Operation normale Grösse und normales Aussehen.

Der locale Wundverlauf war glatt, das heisst es kam ohne nennenswerthe Eiterung zu guter Granulation. Indessen trat am 3. Tage eine trockene Pericarditis mit ziemlicher Pulsschwäche ein, welche mir einige Tage lang Sorgen machte. Doch ging sie schnell und, so weit ich finden konnte, spurlos vorüber. Die Genese der Herzbeutelentzündung ist mir unklar geblieben. Als Metastase kann man sie nicht gut auffassen, da

Wundeiterung nicht bestand (auch Galle ist nie aus der Wunde abgeflossen), und nirgends sonst am Körper Störungen sich fanden.

Bei der mikroskopischen Untersuchung des Präparates fand sich ein eben beginnender Krebs der Gallenblasenschleimhaut. Die Drüsen der Schleimhaut waren gewuchert und drangen in die Muscularis der Wandung ein. Oberflächlich bestand Ulceration. Der bösartige Charakter der Wucherung war dadurch sicher zu stellen, dass hier und da die Lymphgefässe in der Muscularis sich mit Epithelzellen ausgestopft fanden in derselben Weise, wie ich dies seiner Zeit beim Brustkrebse beschrieben habe. Neben der Neubildung fanden sich an 2 Stellen kleine Decubitusgeschwüre der Schleimhaut der Gallenblase.

Am 23. December 1897 wurde die Kranke mit linsengrosser, oberflächlicher Granulationsfläche aus dem Krankenhause in ihre Stadtwohnung entlassen; zu dieser Zeit schon verursachte mir eine mässige, doch deutlich palpabele Lebervergrösserung ohne Icterus Sorge. Jetzt Anfang Februar 1898 liegt Pat. mit einem Lebercarcinom, welches den Nabel überreicht, hoffnungslos darnieder. Es hat in diesem Falle ein ganz besonderer Zufall gewaltet. Ich habe den Hausarzt der Kranken nur dadurch zur Zustimmung zur Operation bewegen können, dass ich ihm sagte, man könne bei einer Frau in diesem Alter nie wissen, ob sich nicht in der Steinblase ein Krebs entwickele, denn Gallensteine seien die häufigste veranlassende Ursache zur Entstehung des Gallenblasenkrebses, und viele Frauen gingen an diesem Leiden zu Grunde. Gerade in diesem Falle hat sich ein Krebs in den ersten Stadien der Entwicklung vorgefunden, und dann der überschnelle Verlauf!

Was für Folgerungen soll man aus diesem merkwürdigen Falle ziehen? Meines Erachtens folgende:

1. Bei langdauernden Gallensteinleiden, welche trotz innerlicher Behandlung immer wiederkehren, soll man operiren; unbedingt muss operirt werden, wenn ein Gallenblasentumor über Wochen und Monate bestehen bleibt, der inneren Therapie zum Trotze.

2. Bei der Operation von Steinblasen soll man die Gallenblase so weit eröffnen, dass man ihr Inneres ganz übersehen kann, damit man nicht ein beginnendes Carcinom übersieht. Ein etwas grösseres Loch wieder zuzunähen, ist ja kein Kunststück.[1])

1) Auf die genauere Wiedergabe der Krankengeschichte glaube ich verzichten zu können. Sie gleicht genau den zahllosen Krankengeschichten, die über Gallenblasen mit Steinen schon veröffentlicht sind.

XXIII.

Besprechungen und Anzeigen.

1.

Institutions médicales de St.-Pétersbourg. Recueil arrangé et rédigé d'après les données officielles par A. J. Bélaiew et G. G. Frantz. (St.-Pétersbourg, bei J. A. Bogelmann, 1897.) S. 382.

Dies Werk giebt uns eine Uebersicht über die Entwicklung der Krankenhäuser in St. Petersburg, über ihre Einrichtungen, über die 15 ärztlichen Gesellschaften und die 25 medicinischen Zeitschriften in Petersburg. Neben dem ältesten Krankenhaus, dem Obuchowhospital, welches Kaiserin Katharina II. 1784 gegründet, finden sich die allerneuesten und prachtvollsten Bauten.

Mit Interesse wird man die neuen Einrichtungen im Alexander-Hospital der deutschen Kolonie unter Führung ihres liebenswürdigen Chefarztes, des Dr. Moritz, kennen lernen und sich mit Freuden in der gewiegten Oberin seine Schwester vorstellen lassen. Ich erwähne nur die Heizung zwischen den Doppelfenstern des Neubaues und die federnden Klappfenster oberhalb der Thüren.

Das eben eröffnete Modellhospital der selbständigen Gemeinde zur Kreuzerhöhung an der Fontanka, ist unter der Leitung des Prof. Veljaminow nach den strengsten Anforderungen unserer Zeit erbaut, und mit seinen 3 Eingängen, seinen bis in die Dicke verlaufenden oder sich quer unter den Fenstern hinziehenden Fayenceöfen, dem Vermeiden aller Winkel und Ecken in beiden Stockwerken, seinen geräumigen weissen Sälen und Corridoren, in der That ein Musterinstitut.

Wir verweisen hier nur im Vorbeigehen auf das kaiserliche Institut für experimentelle Medicin auf der Apothekersinsel, welches vom Prinz Alexander von Oldenburg gegründet ist, und mit seiner grossartigen Einrichtung die vom Congress in Moskau zurückkehrenden Aerzte so überrascht hat. In zahlreichen Einzelbauten wirkt hier unter anderen seit 1891 Prof. Nenski aus Bern. Ganz Russland wird von hier aus unentgeltlich mit Heilserum aller Art versorgt. Ein eigenes Gebäude findet sich für das Studium der Hundswuth, ein eigenes unter ärztlicher Obsorge für die Gesundheitspflege der für die Experimente bestimmten Thiere. Die Arbeiten des Instituts sind bekannt aus Vinogradsky's Archive des Sciences biologiques.

Dicht bei dem ältesten Militärhospital Russlands an der Newa, der militärischen Hospitalklinik, die schon im Jahre 1733 gegründet ist, findet sich das neue Hospital Wyllié, welches in seinen 3 Stockwerken 7 Lehrstühle, darunter 5 Kliniken birgt. Jeder Kliniker hat eine Abtheilung von 20—40 Betten.

Am überraschendsten ist das kaiserliche klinische Institut der Grossfürstin Helene Paulowno, welches nach ihrem Abscheiden im Jahre 1885 eröffnet und jetzt unter der Direction von Sklifossovsky steht. In 3 Stockwerken und 2 Flügelbauten auf einem grossen Terrain enthält es nur 80 Betten. Es ist bestimmt, nur ältere Aerzte mit den neueren Fortschritten der Wissenschaft bekannt zu machen, und so wirken dort eine ganze Reihe hervorragender Professoren (ich erinnere nur an Tiling, Bidder neben Sklifossovsky und seinem Assistenten, Prof. Ziematzky) an klinischen Abtheilungen von 10—40 Betten.

Edm. Rose.

2.

Die Kostordnung der psychiatrischen und Nervenklinik der Universität Halle-Wittenberg. Von E. und Ed. Hitzig. Gustav Fischer. Jena 1897. 8. S. 237.

Es ist dies das 1. Heft des VI. Bandes vom Klinischen Jahrbuch, welches jetzt von Flügge und Mehring herausgegeben wird.

Bei der grossen Verschiedenheit der Kost in den verschiedenen Krankenhäusern haben sich die Verfasser der grossen Mühe unterzogen, entsprechend den neuesten physiologischen Ansichten über die Ernährung nach Maass und Gewicht den wirklichen und mittleren Verbrauch der einzelnen Bestandtheile der Beköstigung für die verschiedenen Spitalbewohner einer genauen Controle zu unterwerfen. Die erlangten Resultate und Kostenberechnungen veranlassen sie zur Aufstellung zweckmässiger Speiseregulative und Speiseetats.

Edm. Rose.

3.

Bacteriologisches Notiz- und Nachschlagebuch von Prof. Ernst Levy und Dr. Sidney Wolf. Strassburg. Verlag Friedrich Bull. 1897.

Fussend auf dem grossen Flügge'schen Lehrbuch der Bacterienkunde haben die Verfasser hier in gedrungener Kürze und doch alles Wesentliche mitnehmend ein alphabetisches Register der bisher beschriebenen Bacterienarten zusammengestellt, das als Nachschlagebüchlein in Praxis und Laboratorium dienen soll. Bei jedem einzelnen Mikroben sind Fundort, sowie die morphologischen, biologischen, tinctoriellen Eigenthümlichkeiten hervorgehoben, also so ziemlich alles Wissenswerthe. Ein einleitender Abschnitt befasst sich mit der allgemeinen Morphologie der Bacterien und besonders mit der bacteriologischen Technik. Hier vermisst der Anfänger — und für diesen ist das Buch doch hauptsächlich

bestimmt — höchstens eine Anweisung zur Anfertigung von Präparaten aus Milchculturen (Behandlung mit Alkohol — Aether, bezw. Chloroform u. s. w.). Anhangsweise werden das Diphtherie- und Tetanusheilserum, das Tuberkulin, sowie die Reactionen von Pfeiffer, Gruber und Widal besprochen.

Umfang und Ausstattung des, wie Referent nach eigener, mehrmonatlicher Erprobung bestätigen kann, recht praktischen Vademecums ahmen das jedem jüngeren Mediciner wohlbekannte Recepttaschenbuch von Rabow nach, zu dem es nach dem Wunsche der Verfasser und des Verlegers ein Seitenstück bilden soll. Und da die Bacterienarten sich zur Zeit mindestens so schnell vermehren wie die Arzneikörper, so stehen die Aussichten auf etliche „vermehrte und verbesserte Auflagen" für den Levy-Wolf vielleicht gar nicht einmal soviel ungünstiger, als für den Rabow.

Dr. Ulrich Rose.

4.

Tuffier: Chirurgie du Poumon en particulier dans les cavernes tuberculeuses et la gangrène pulmonaire. (Paris. Masson u. Co. 1897. 174 Seiten.)

Eine kleine Anmerkung, die leicht beim Lesen übersehen wird, die aber doch für das Verständniss unumgänglich nothwendig ist, verdient deshalb an 1. Stelle hervorgehoben zu werden. Dem Titel entsprechend, unterscheidet Tuffier, wie er in der Anmerkung ausdrücklich betont, scharf zwischen Lungenchirurgie und Pleurotomie. Ausgeschlossen sind alle die Fälle, bei welchen eine Pleurotomie eine wenn auch causale, so doch nur zufällig bei der Operation gefundene Lungenaffection aufgedeckt hat „les observations dans lesquelles une pleurotomie a conduit sur une lésion pulmonaire causale mais accessoire dans l'intervention."

Mit grossem Fleisse hat Verf. alle einschlägigen Fälle von Lungenchirurgie aus der Literatur zusammengesucht und in zahlreichen, grossen Tabellen zusammengestellt. Die genaue Quellenangabe erhöht den Werth der Tabellen. Die Arbeit war mühsam, um so mühsamer, als oftmals über die Natur der Lungenaffection nicht genügender Aufschluss in den Krankengeschichten zu finden war. Tuffier unterscheidet zwischen septischen und aseptischen Lungenaffectionen. Ganz besonders bei den septischen Lungenaffectionen entsteht Confusion, wenn den Lungenabscess, das abgesackte Kammerempyem der Pleura, die Lungengangrän und die Bronchiectasien zusammengeworfen und nicht gehörig auseinandergehalten werden.

Nach einem kurzen geschichtlichen Ueberblick über Lungenchirurgie kommt Tuffier auf die Diagnostik zu sprechen. Für den Chirurgen genügt die heutige Lungendiagnostik noch nicht, sie muss viel mehr noch vervollkommnet werden. Tuffier verlangt von der Lungendiagnostik genaue Auskunft über Folgendes:

a) das Bestehen der Lungenaffection überhaupt,
b) die Natur und Aetiologie derselben,
c) den Sitz derselben, und zwar nach Tiefe und Höhe,
d) die Qualität, Quantität und Multiplicität der Lungenaffection,

e) den Zustand der Lungenpleura,
f) den Zustand der anderen Lunge,
g) das Allgemeinbefinden.

Physikalisch macht eine kleine Caverne mit einer dichten diffusen Infiltrationszone dieselben Erscheinungen wie eine grosse. Und doch ist es chirurgisch unfruchtbar, sie anzugreifen.

Die Auswurfmenge ist trügerisch: es besteht keine Beziehung zwischen der Menge des Auswurfs und der Grösse und Ausdehnung einer Bronchiectasie.

Die Multiplicität der Herde ist beinahe gar nicht zu ermitteln. Am häufigsten werden noch multiple Bronchiectasien diagnosticirt.

Für die Narkose giebt Tuffier dem Chloroform vor dem Aether den Vorzug. Zur Vermeidung der bronchialen Obstruction warnt er, nicht von der Lagerung abzuweichen, in der der Kranke gewohnt ist, seine Caverne zu entleeren.

Bei jedem lungenchirurgischen Eingriff sind 3 Tempi auseinander zu halten:

1) Die Durchquerung der Brustwand.
2) Die Durchquerung des Pleuraraumes.
3) Die Incision der Lunge.

Die Durchquerung der Brustwand macht keine Schwierigkeit; die Durchquerung des Pleuraraumes hingegen erfordert die grösste Vorsicht. Ob die Lunge mit der Pleura verwachsen ist oder nicht, ist von grösster Wichtigkeit für den Fortgang der Operation. Existiren keine Verwachsungen, so thut man gut, welche hervorzurufen. Es kann dies geschehen durch Aetzung mit Chlorzink oder durch Naht der Pleurablätter in Form einer Halskrause. Bei der Naht ist zu beachten, dass aseptische Nähte manchmal keine Verwachsung erzielen, wohl aber antiseptische. Auch wenn die Adhäsionen weich und nachgiebig sind, räth Tuffier, eine Naht anzulegen. Den Pleuraadhäsionen verdanken die verschiedenen Operateure ihren Erfolg, ihre Indemnität. Auch Verwachsungen in der Ferne sind günstig. Zum Glück finden sich in 87 Proc. der Fälle Pleuraadhäsionen. Passirt aber doch ja einmal ein Unglück, entsteht ein Pneumothorax, so ist das Beste: man langt sich die Lunge heraus und fixirt sie am Thorax (Pneumopexie).

Ist die Pleura durchquert, und deutet keine Verfärbung den kranken Herd an, so räth Tuffier, explorativ zu punctiren. Lässt die Explorativpunction in Stich, so räth er, zu incidiren. Fällt die Incision auch negativ aus, so darf man ja nicht vergessen, mit den Fingern durch die Wunde zu palpiren.

Wie schon erwähnt, unterscheidet Tuffier aseptische und septische Lungenaffectionen. Diesen fügt er als dritte grosse Abtheilung noch die Ecchinokokken zu. Heilungen und Todesfälle vertheilen sich bei diesen drei grossen Abtheilungen folgendermaassen:

A. Aseptische Lungenaffectionen.

Heilungen 22 = 75,8 Proc.
Todesfälle 7 = 24,1 „ } 29.

B. Ecchninokokken.

Heilungen 55 = 90,1 Proc.
Todesfälle 6 = 9,8 „ } 61.

C. Septische Lungenaffectionen.

Heilungen 140 = 64,8 Proc.
Todesfälle 75 = 35,2 „ } 215.

Zu den aseptischen Lungenaffectionen rechnet Tuffier:

1. Die Lungenwunden. (9 Fälle.)
2. Die Lungenhernien. (7 Fälle.)
3. Die Neoplasmen der Lunge. (7 Fälle.)

Bei den Lungenwunden kommt man mit Tamponade, Sutur und Forcipressur aus. Bei den Lungenhernien kann man in frischen Fällen reponiren, in veralteten Fällen muss man das prolabirte Stück reseciren. Bei den traumatischen Hernien fehlt der Bruchsack, bei den spontanen ist er vorhanden. Die zusammengestellten Neoplasmen der Lunge sind sämmtlich „secondaire de la paroi thoracique." Es findet sich keine Beobachtung, wo nicht ein Tumor der Brustwand sich fand. Sie gehören also eigentlich nach der scharfen Unterscheidung in der vorangestellten Anmerkung nicht in den Rahmen der Abhandlung.

Am günstigsten waren die Heilungserfolge bei den Hydatidencysten. Fast immer existirten pleurale Verwachsungen. Meist waren sie vereitert und in die Bronchien perforirt. Oftmals wurde erst der Auswurf zum Verräther. Nicht vereiterte werden meist nicht erkannt.

Die Tuberculose nimmt gleichfalls eine Mittelstellung ein zwischen septischen und aseptischen Lungenaffectionen. Es macht einen Unterschied, ob man einen tuberculösen Herd pneumectomirt, oder ob man eine Caverne pneumotomirt. In dem einen Falle entleert man nur den Inhalt, in dem anderen Falle entfernt man das Gefäss mitsammt dem Inhalt. Tuffier resecirte einen tuberculösen Herd in einer Lungenspitze, indem er sie mitsammt der Pleura abband.

Bei den tuberculösen Cavernen ergab:

Pneumotomie	Heilungen	13,	Todesfälle	13.
Punction	„	1,	„	0.
Thoracoplastik ohne Eröffnung der Caverne	„	2,	„	1.
Eröffnung eines oberflächlichen Abscesses, welcher mit einer Caverne communicirte	„	4,	„	1.

Die Dauererfolge, die endgültigen Heilungen sind aber nur sehr, sehr selten. Caustische Injectionen haben nur mässige Erfolge gezeitigt. Begrenzungsversuche des Processes durch eine silerogene Zone sind noch im Fluss. Die Pneumectomie hat Resultate ergeben, die nicht gestatten, den Eingriff zu verdammen bei frischen solitairen Herden der Spitze. Die Thoracoplastik ist angezeigt bei alten, mummificirten Cavernen mit sterilen Wänden, wo Gefahr vorliegt, dass sich dieselben secundär inficiren.[1])

1) Die oberflächlichen Abscesse, welche mit einer Caverne communicirten, wären bei der scharfen Betonung und Trennung zwischen Lungenchirurgie und Pleurotomie gleichfalls besser fortgeblieben.

Zu den septischen Lungenaffectionen rechnet Tuffier den Lungenabscess, die Bronchiectasien, die Fremdkörper, die Lungengangrän.

Beim Lungenabscess betont Verf. wiederum den Unterschied zwischen Pleurotomie und Lungenchirurgie. Dementsprechend sind Lungenabscessempyeme bei Seite gelassen, zumal da ihre Erfolge sehr günstig sind: $^2/_3$ werden geheilt. Tuffier hat sich begnügt, im Allgemeinen die Fälle zu sammeln, und sich gehütet, sie kritisch zu sichten. Beim Lungenabscess jedoch kann er nicht unterlassen, darauf aufmerksam zu machen, dass die Pathologen die Lungenabscesse viel seltener finden, als die Chirurgen behaupten. Er giebt der Vermuthung Raum, dass unter den Lungenabscessen wohl viele abgekapselte interlobäre Pleuraempyeme mit untergelaufen sind. Daraus resultire auch die Verschwommenheit, Unklarheit und Unsicherheit über den Lungenabscess. In 80 Proc. findet sich der Sitz des Lungenabscesses im Unterlappen. Im Ganzen vermochte Tuffier 49 operirte Fälle von Lungenabscess mit 12 Todten aufzufinden. Es kämen also beim Lungenabscess ohne Empyem $^3/_4$ Heilungen vor, welches Resultat noch günstiger wäre als das beim Lungenabscessempyem mit $^2/_3$ Heilungen.

Punctio	6 (4 geheilt,	2 gestorben).
Pneumotomie	43 (33 „	10 „).

19 mal genügte die Resection nur einer Rippe, 9 mal mussten mehrere Rippen resecirt werden. Das Eingehen mit der Hand hält Tuffier für überflüssig.

Aetiologisch fand sich Lungenabscess 23 mal nach Pneumonie, 6 mal nach septischer Embolie, 5 mal nach Fremdkörper, 3 mal nach Eiterung der Nachbarschaft unter 49 Fällen. Die besten Resultate lieferten die metapneumonischen Lungenabscesse. Bei den Bronchiectasien ist die Grenze zwischen innerer Medication und chirurgischer Behandlung schwer zu ziehen. Am häufigsten werden die mittleren und kleineren Bronchien befallen. 40 mal unter 45 Fällen war die Basis der Lunge Sitz der Bronchiectasie. Die Bronchiectasien sitzen gern mehr oberflächlich, als central. Hirnabscess, der bei den acuten Lungeneiterungen fehlte (?) fand sich bei Bronchiectasien häufiger: 6 mal unter 45 Fällen. Hinsichtlich der Diagnostik bemerkt Tuffier, dass die Localisation weniger Irrthümer aufweist, desto mehr aber hinsichtlich der Grösse und Ausdehnung der Bronchiectasie oder gar der Multiplicität. Die Auswurfmenge lässt keinen Rückschluss auf die Grösse und Ausdehnung der Bronchiectasie zu, ebensowenig die Art und Weise der Expectoration „der Maulrolle," da sich beim Husten sämmtliche Bronchien gleichzeitig zusammenziehen und gleichzeitig sich entleeren können: beim Husten hat man nicht eine isolirte Entleerung nur einer Bronchiectasie.

Pleurale Verwachsungen fanden sich 40 mal unter 48. Die Pneumotomie wurde in 38 Fällen ausgeführt mit 10 Todesfällen. Von maassgebender Wichtigkeit für die Prognose ist die Form der Bronchiectasie. Die sackförmigen Bronchiectasien haben eine bessere Prognose als die ampullären multiplen. Bei den sackförmigen fanden sich 14 Heilungen, 1 Todesfall; bei den ampullären Bronchiectasien 15 Heilungen, 6 Todesfälle. Fisteln bleiben oft zurück. Die Fistel soll lange offen gehalten werden. Tritt Fieber auf, so beleuchtet Tuffier elektrisch und hat

gelegentlich schon eine kleine Stelle finden können, welche in eine zweite bronchiectatische Höhle führte. Die Heilungen sind bei Bronchiectasien immer nur Besserungen, wie soll man den dilatirten Bronchus wieder auf seine Norm zurückbringen?

Bei Fremdkörpern in der Lunge ist es chirurgisch wichtig, nicht zu vergessen, dass gangränöser Herd und Fremdkörper nicht zusammen zu fallen brauchen, sondern dass der gangränöse Herd weit entfernt vom Fremdkörper sitzen kann. Nur in Ausnahmefällen führt die Eröffnung des gangränösen Herdes auf den Fremdkörper. Adhäsionen der Pleura fehlen gewöhnlich. Die Fremdkörper können verursachen Gangrän, Abscess, Bronchiectasie, Pleuritis. Tuffier konnte 11 Fälle von Fremdkörpern in der Lunge aus der Literatur zusammenstellen, von denen vier nach der Pneumotomie starben. Hervorgehoben dient zu werden, dass sich unter den 11 Fremdkörpern, die in die Lunge gefallen waren, 3 mal ein Zahn oder eine Zahnwurzel befand, 1 mal eine Tubagecanüle, je 1 mal noch 1 Knopf, eine Kornähre, ein Schafsknochen und ein Geflügelknochen. Die Knochen werden am schlechtesten vertragen.

Der Prädilectionssitz der Lungengangrän ist die hintere Lungenbasis. Tuffier unterscheidet 3 Arten:

1. Gangraena pleuropulmonalis.
2. Gangraena pulmonis superficialis.
3. Gangraena pulmonis profunda.

Gemäss der schon öfters erwähnten Unterscheidung zwischen Pleurotomie und Lungenchirurgie weist Tuffier die 8 Fälle von Gangraena pleuropulmonalis (7 Heilungen) der Pleurotomie zu.

Eine Unterscheidung zwischen oberflächlich gelegener oder tiefer gelegener Gangrän der Lunge vermag die Diagnostik noch nicht zu leisten.

Die Prognose der Lungengangrän ist von der Aetiologie abhängig, die metapneumonische ist günstiger als die bronchectatische. Am gefährlichsten ist die Gangrän der Lungenspitze.

Bei der Lungengangrän, besonders bei der bronchiectatischen ist eine ausgedehnte Thoracotomie unbedingt nöthig. Resection mehrerer Rippen gewährt zweifachen Vortheil:

1. Ein grösseres Operationsterrain erleichtert das Aufsuchen der Lungengangrän, die meist höher sitzt als angenommen wird.
2. Das Einsenken des Thorax erleichtert die Vernarbung.

Pleuraladhäsionen fanden sich unter 74 Fällen 54 mal, fehlten nur 6 mal gänzlich. Die Heilung der Lungengangrän geht langsam. Von 72 Fällen konnten durch Pneumotomie 42 geheilt werden, starben 29 = 40 Proc.

Zum Schlusse weise ich nochmals ganz besonders auf die vielen Tabellen hin, welche zusammenzustellen grosse Muse und viel Zeit gekostet haben muss. Sie machen den Hauptwerth der Abhandlung Tuffier's über Lungenchirurgie aus. Dieselben lassen sich nicht referiren, sondern müssen im Originale nachgesehen werden. Der Leser wird selbst bemerkt haben, dass es sich bei dem Ganzen nur um eine Literaturstatistik handelt. Bei der Bedenklichkeit dieses ganzen Operationsgebietes ist es menschlich und selbstverständlich, dass die Mehrzahl der misslungenen Operationsversuche nicht veröffentlicht wird. Dr. Simon.

Anzeigen literarischer Neuigkeiten, welche der Redaction zugeschickt worden sind:

1. Louis Perret, Privatdocent der Chirurgie an der Universität von Lausanne, Contribution à l'Étude du Pied Bot Congénital. (Lausanne: Corbaz et Cie). 1896. S. 63. Es werden 100 Fälle aus dem Hospice orthopédic in Genf (Director M. Martin) beschrieben und die schönen Resultate der Behandlung durch eine grosse Zahl von Photographien illustrirt.
2. Joh. Müller, Stabs- und Bataillonarzt des I. Bat. 5. Garderegiments zu Fuss: Anaesthetica. (Berlin 1898. Mitscher u. Röstell.) 1896. Mit 110 Abbildungen. 8. S. 188. Es handelt: „Ueber die verschiedenen, gebräuchlichen Anaesthetica, ihre Wirkungsweise und die Gefahren bei ihrer Anwendung"; und fragt sich: „Welches Anaestheticum eignet sich am besten für den Gebrauch im Felde?" — Zum Schluss werden tabellarisch 120 Chloroformtodesfälle, 35 Todesfälle durch Aether und 17 durch andere Anaesthetica aufgeführt.
3. P. Edmund Lesser, Prof. und Director der Klinik an der Charité zu Berlin. — Von seinem Lehrbuch der Haut- und Geschlechtskrankheiten ist jetzt der II. Theil in 9. Auflage erschienen. (Leipzig, F. C. W. Vogel. 1897.) Mit 12 Abbildungen und 3 Tafeln. S. 366.
4. Thomas Jonesco, Prof. in Bukarest.
   1) De la Néphropexie, Description d'un nouveau procédé opératoire.
   2) La Splénectomie.
   3) Résection totale et bilatérale du sympathique cervical dans le traitement du goître exophtalmique et de l'épilepsie.
   4) L'Hémicrâniectomie temporaire.
   5) La Castration abdominale totale pour les lésions septiques utéroannexielles, collio — hystero — salpingo — oophorectomie.
   6) La Réduction brusque des gibbosités pottiques.
   7) Nouveau procédés pour la cure radicale des Hernies inguinales.
   8) Traitement opératoire des rétrodéviations utérines. Cunéo-hystérectomie antérieure, combinée avec le raccourcissement des ligaments ronds et la plicature des ligaments larges.

   Alle diese Arbeiten sind auf dem XIIe. Congrès International de Médecine in Moskau 19—26. August 1897 mitgetheilt.
5. Jahresbericht über die chirurgische Abtheilung und die chirurgische Poliklinik des Spitals zu Basel, erstattet vom Prof. A. Socin. (Basel bei Werner Riehn.) Jahrgang 1896. S. 209.
6. Vom 4. Theil des Handbuchs für Architectur: „Entwerfen, Anlage und Einrichtung der Gebäude" ist das 1. Heft „Krankenhäuser" des 5. Halbbandes: „Gebäude für Heil- und sonstige Wohlfahrtsanstalten" erschienen. (Stuttgart 1897. Verlag von Arnold Bergsträsser.) gr. 8. S. 969. — Ein werthvolles, ausführliches und mühsames Werk mit vollständiger Literatur. Es enthält nicht weniger als 450 in den Text eingedruckte Abbildungen und 22 eingeheftete Tafeln, welche in Zinkhochätzungen von der hofphotographischen Kunstanstalt von C. Angerer u. Göschel in Wien scharf und deutlich ausgeführt sind. Der Verfasser ist der bekannte Professor an dem Kunstgewerbemuseum und an der königl. akademischen Hochschule in Berlin, Oswald Kuhn. — Jeder Spitalarzt, welcher sich für die Neuanlage

von Krankenhäusern interessirt und sich über ihre Einrichtung Rath holen will, jeder Arzt, der sich für die Entwicklung unseres Spitalwesens gründlich unterrichten will, wird sich mit Freude an dieses musterhafte Werk deutschen Fleisses wenden. Die wenigen kurzen Bücher derart, welche in den Händen der Praktiker sind, rühren meist von Architecten her, welche bei einem Krankenhausbau beschäftigt, diesen absichtlich oder unwillkürlich, aber doch ohne hinreichenden Grund als mustergültigen Typus hinstellen.

7. Von der Deutschen Chirurgie sind erschienen (Stuttgart bei Enke):
   1) Prof. Nasse: Chirurgische Krankheiten der unteren Extremitäten. 1. Hälfte.
   2) Dr. W. Körte: Die chirurgischen Krankheiten und die Verletzungen des Pankreas.

8. F. J. D. Soupart, Prof. an der Universität Gent:
   1) Nouveaux Modes et Procédés pour l'amputation des membres. (4. S. 103.) 15 Tafeln und 84 Abbildungen. (Brüssel, Tircher.) 1847.
   2) Coup d'oeil rétrospectic et commentaires sur son travail intitulé: nouveaux modes et procédés pour l'amputation des membres. (Brüssel, Hayez.) 8. S. 24. 1897.

9. E. Merck, Darmstadt. Verzeichniss sämmtlicher Präparate, Drogen und Mineralien mit Erläuterungen. (1897. 4. S. 306.)

10. Les Cliniques de l'université impériale de Moscou. 4. S. 235. (Moskau bei Kouschnérew & Co.) 1897. — Dies Werk giebt uns die Baugeschichte jener neuen Spitalstadt, die sich zwischen Moskau und den Sperlingsbergen in freier Lage erhoben hat, und die ihres Gleichen in der Welt sucht. 33 Pläne illustriren die ganze Anlage, in der jeder Professor sein eigenes, meist zweistöckiges Gebäude besitzt, wie er es selbst vorgeschlagen. Die Facultät hatte, behufs der Errichtung vordem eine Commission ernannt, welche unter der Führung von Erisman die ersten Krankenhäuser und Laboratorien Europas besucht hatte. Jeder Spitalarzt wird heutzutage mit Interesse diese Bauanlagen in ihrer Grossartigkeit nach diesem Werk studiren können: den Gästen auf dem internationalen Congress der Aerzte in Moskau wird es ein werthvolles Andenken bleiben.

11. L'universite impériale de Moscou. Clinique chirurgicale de la Faculté par M. le prof. Bobrow. Sie enthält als einen Theil des eben angeführten Werkes eine Beschreibung der Facultätsklinik mit einer Liste der in den letzten 4 Jahren behandelten Fälle und ausgeführten Operationen.

12. Atlas und Grundriss der Ophthalmoskopie und ophthalmoskopischen Diagnostik von Prof. Dr. O. Haab in Zürich ist in zweiter, stark vermehrter Auflage jetzt erschienen. (München, bei Lehmann 1897.) Wir haben auf dieses sorgfältige Werk mit seinen 138 farbigen und 7 schwarzen Abbildungen schon früher hingewiesen.

Berlin. E. Rose.

Ferner:

Giornale della R. Accademia di Medicina di Torino, 1897, Heft 10—12. (Enthält von spec. chir. Interesse nur den Aufsatz von Orlandi: Ueber Jackson'sche Epilepsie.)

Revue de Chirurgie. 1898, Heft 1 u. 2.

Heft 1 enthält:

Le Dentu, Lymphangiome inguino-scrotal et intra-abdominal. Varicocèle lymphatique avec Hydrocèle filarienne. Das accidents testiculaires se rattachant a l'Éléphantiasis. (Avec 3 fig.)

Quénu et Landel, Histologie pathologique des Cancers du rectum (Suite). (Avec 16 fig.)

E. Vincent, Chirurgie rachidienne et Mal de Pott. (Avec 2 fig.)

E. Kummer, La Luxation coxo-fémorale dite spontanée.

Heft 2:

O. Bloch, Quelques remarques sur le traitement radical de l'hydrocèle de la tunique vaginale du testicule.

Bulletin of the Johns Hopkins Hospital. Baltimore, January 1898.

Enthält u. a.:

Mitchell, The successful treatment of extra-peritoneal Rupture of the bladder, complicated by Fracture of the pelvis, by operation and continuous bath.

Die Therapie der Gegenwart, red. von Prof. Loebisch. Heft 1, 2.

University medical Magazine. Jan. et Febr., 1898.

Enthält:

(Jan.) Griffith, Retro-oesophageal abscess.

E. R. Kirby, Cysts of the epididymis and their relation to Hydrocele.

Hammond, Specimen of cerebellar abscess, with remarks on diagnosis.

(Febr.) Young, Accurate measurement for scoliosis.

Wiener med. Wochenschrift, 1898. Heft 1—7.

Archiv für Augenheilkunde. Bd. XXXVI. Heft 1 u. 2. Wiesbaden, Verlag von J. F. Bergmann. 1897.

Die Medicin der Gegenwart, Heft 1 und 2. 1898; ein neues, grossartig angelegtes Unternehmen, welches Monatsberichte für die Praxis aus dem Gesammtgebiet der Medicin zu geben beabsichtigt.

La clinica chirurgica, erscheint monatlich, herausgegeben von Bottini (Pavia) und Tansini (Palermo), redigirt von Jemoli (Pavia). 1897. 5. Jahrg.

Nordiskt medic. Arkiv. Bd. VII. Heft 5. 1897.

Helferich.

XXIV.

Zur Exarticulation im Hüftgelenk.

Von

Prof. Dr. Heinrich Braun

in Göttingen.

Durch den kürzlich von F. Franke[1]) gemachten Vorschlag, die Exarticulation im Hüftgelenke durch eine Amputation des Schenkelhalses zu ersetzen, um bei dieser Operation Blut und Zeit zu ersparen, werde ich veranlasst, zu demselben Zweck einen anderen Vorschlag mitzutheilen, dessen Ausführung sich mir bei 2 Kranken gut bewährt hat. Mein Vorschlag besteht darin, prophylactisch die Art. und Vena iliaca externa zu unterbinden und von dieser Wunde aus, nach Ablösung des Peritoneums bis zur Theilungsstelle der Art. iliaca communis, die Art. iliaca interna mit dem Finger gegen den Rand des Beckeneinganges bis zur definitiven Blutstillung in der Exarticulationswunde comprimiren zu lassen. Diesen Modus procedendi möchte ich aber zur Nachahmung nur empfehlen bei Patienten, welche durch vorausgegangene Erkrankungen oder durch starken Blutverlust nach Verletzungen so geschwächt und anämisch geworden sind, dass ein jeder weitere Blutverlust das Leben bedrohen würde, und bei Personen mit Neubildungen, welche, von dem Kopfe des Femur oder dem angrenzenden Theil des Schenkelhalses ausgehend, das Hüftgelenk von vorn her bedecken. Besonders in den zuletzt erwähnten Fällen können wegen der hoch am Schenkel hinaufreichenden Geschwulstmassen die von Newman, Trendelenburg, Wyeth u. A. angegebenen Methoden der Durchstechung des Oberschenkels mittelst eines Metallstabes oder eines ähnlichen Instrumentes, und Umschnürung mit elastischem Schlauche nicht ausgeführt werden. In solchen Fällen bleibt, wenn man von den bisher geübten Methoden der prophylactischen Gefässunterbindung absieht, die Exstirpation des Schenkels nach der von Verneuil-Rose an-

1) Franke, F., Die Amputatio colli femoris als Ersatz der Exarticulatio coxae. Centralbl. f. Chirurgie. 1897. Nr. 45. S. 1169.

gegebenen Methode, die verhältnissmässig lange Zeit[1]) zu ihrer Ausführung beansprucht, oder die Compression der Aorta, welche aber nicht immer anwendbar ist, auch nachtheilige Quetschung des Darmes veranlassen und gelegentlich im entscheidenden Augenblick ihren Dienst versagen kann. Dass die allerdings sichere Compression der Aorta nach vorheriger Laparotomie, wie sie Neal Hardy[2]) ausgeführt haben soll, Nachahmung finden wird, ist kaum anzunehmen.

Prophylactische Gefässunterbindungen sind bei der Exarticulatio coxae bis jetzt wenig gemacht worden, wenn wir von der Ligatur der Schenkelgefässe absehen. Die Unterbindung der A. femoralis wurde allerdings schon von den ersten Autoren, die sich mit der Hüftgelenksexarticulation beschäftigten, von Volher und Puthod, vorgeschlagen und von Larrey die ebenfalls von Volher schon empfohlene Unterbindung der Vena femoralis hinzugefügt, da er starke rückläufige Blutung aus diesem Gefässe beobachtet hatte. Roux und viele andere Operateure folgten diesem Vorschlag, nur Pirogoff sprach sich gegen denselben aus, obgleich er einen Verblutungstod aus der Vene bei der Hüftgelenksexarticulation beobachtet hatte. Veranlasst zu dieser Opposition wurde er wohl durch die zu seiner Zeit fast allgemein verbreitete Furcht vor der Venenligatur überhaupt, die damals so häufig zu einem eitrigen Zerfall des Thrombus führte. Durch die Unterbindung der Schenkelgefässe wird aber kein Einfluss ausgeübt auf die nicht gering zu veranschlagende Blutung aus den Aesten der A. iliaca interna, der A. obturatoria, der A. glutaea und der A. ischiadica, ja selbst der Einfluss auf die Blutung aus dem vorderen Theil der Wunde ist gering, wenn die A. profunda femoris oberhalb der Unterbindungsstelle von der Schenkelarterie abgeht. Durch diese Ueberlegungen veranlasst, ging man zur Unterbindung der A. iliaca communis über, die zur prophylactischen Blutstillung bei der Exarticulation des Hüftgelenkes wohl zuerst von Bünger[3]) in Marburg 1836 ausgeführt wurde. Aus den folgenden Jahren ist mir keine analoge Beobachtung bekannt. Die Erklärung dafür findet sich wohl darin, dass man vor Einführung der Antisepsis die Ausführung der Ligatur dieses Gefässes allein schon für eine schwere und gefährliche Operation hielt, die man nicht gern zur Hüftgelenksexar-

1) Nach Riedel, Anleitung zum Operiren an der Leiche und am Lebenden. 1896, S. 104, dauert die Absetzung des Beines nach dieser Methode 1—1½ Stunde.

2) Lamphear, Amputation at the Hip-Joint; how should it be performed. Pacific Record. 1891. Oct. 15. p. 67.

3) Fick, Diss. exh. historiam commem. deligationis arteriae iliacae etc. Cassel 1836.

ticulation noch hinzufügte. Noch Linhart[1]) erwähnt nichts von der Unterbindung dieses Gefässes, er sagt sogar, dass die Blutstillung während der Operation sehr schwierig sei, indem dieselbe nur gegen die A. femoralis gerichtet sein könne, und fügt noch hinzu, dass es gegen die Blutung aus der A. obturatoria und glutaea kein Vorkehrungsmittel gäbe, ausser man entschlösse sich zur Compression der Aorta. Später wurde von Davy[2]) die Compression der A. iliaca comm. mit einem in den Mastdarm eingeführten Stab empfohlen, so weit aus der Literatur zu ersehen, in Deutschland aber nicht angewendet. Erst neuerdings wurde die Ligatur der Art. iliaca comm. bei einem jungen Manne wegen eines enormen Rundzellensarkoms des Femur von Trendelenburg[3]) gemacht. Die Blutung danach war bei diesem Kranken, abgesehen von einer solchen aus der Vena femoralis, sehr gering, und besonders soll dieselbe aus den durchschnittenen Muskeln ganz unbedeutend gewesen sein. Trendelenburg empfahl infolge dieser Beobachtung die prophylactische Unterbindung der A. iliaca communis und die Digitalcompression der Vena iliaca externa. Dann wurde 1884 von Bose[4]) bei der Exarticulatio femoris wegen Sarkoms zunächst auch die Unterbindung der Art. iliaca communis

1) Linhart, W., Compendium der chirurgischen Operationslehre. Wien. 4. Aufl. 1874. S. 423.

2) Davy, Clinical lectures on amputation of the Hip-Joint. British medic. Journal. 1878. I. p. 704.

3) Trendelenburg, Fr., Ueber Exarticulation des Oberschenkels. Archiv f. klin. Chirurgie. 1881. Bd. XXVI. S. 863 und Verhandlungen der Deutschen Gesellschaft für Chirurgie. 1881. X. Congress. II. S. 121. — Nach Trendelenburg ist die von ihm entfernte Geschwulst des Femur die grösste, welche durch Exarticulation des Hüftgelenkes entfernt wurde, indem das Gewicht des ausgelösten Gliedes 57 Pfund, dasjenige des Kranken nach Ausführung der Operation 65 Pfund betrug. Diese Angabe ist jedoch nicht ganz richtig. Bruns (vgl. das Citat unten) hatte schon 1844 eine Exarticulation des Beines wegen Osteosarkom gemacht, das 65 Pfund wog, fast die Hälfte des Körpergewichtes der Kranken. Gamgee (History of a successful case of amputation at the Hip-Joint. London 1865. Referirt in The Edinburgh medical Journal. 1867. Vol. XII. part I. p. 64) giebt an, dass er durch dieselbe Operation eine so grosse Geschwulst entfernte, dass dieselbe mit dem amputirten Bein 99 Pfund wog, während das Gewicht des Kranken vor der Operation bedeutend weniger als 200 Pfund betragen hatte. Während also der Kranke von Bruns und Trendelenburg nahezu halbirt wurde, war derjenige von Gamgee mehr als halbirt. Später theilte Carpenter (Successful amputation at Hip-Joint for enormous enchondroma of the femur. New-York med. Record. 1884. January. p. 86) noch einen Fall mit, bei dem der abgesetzte Tumor 94½ Pfund wog, und der Kranke nur noch 85 Pfund.

4) Poppert, Ein Fall von Exarticulation im Hüftgelenk mit vorheriger Unterbindung der A. iliaca communis. Deutsche med. Wochenschr. 1889. Nr. 29. S. 585.

gemacht. Da aber der periphere Theil des Gefässes nach dieser Unterbindung noch auffallend prall gefüllt blieb, wurde auch noch die A. iliaca interna ligirt in der Annahme, dass durch Aeste dieses Gefässes das Blut in den peripheren Theil der A. iliaca communis eingedrungen sei. Jedoch auch durch diese zweite Ligatur wurde kein wesentlicher Einfluss auf die Spannung des Gefässes ausgeübt, so dass man annehmen muss, dass in diesem Falle abnorm viel Blut durch die A. epigastrica inf. int., die A. ileo lumbalis u. a. Gefässe in die A. iliaca externa und von da aus in die A. iliaca communis gelangt ist. Zum Schutze gegen die rückläufige venöse Blutung unterband Bose auch noch die V. iliaca externa; hierauf gelang die Exarticulation ohne irgend welche nennenswerthe Blutung. In dem gleichen Jahre 1884 führte Trendelenburg[1]) zur prophylactischen Blutstillung die Unterbindung der A. iliaca externa und interna aus, unterband dann doppelt die A. und Vena cruralis, durchnitt dieses Gefäss und machte nachher die Exarticulation mit einem vorderen und hinteren Lappen, in denen nur einige erweiterte Venen und Arterien unterbunden werden mussten. Die Ligatur der A. iliaca communis wird auch in verschiedenen Publicationen zur prophylactischen Blutstillung bei der Hüftgelenksexarticulation empfohlen, z. B. von v. Esmarch[2]), der für schwierige Fälle auch noch die gleichzeitige Unterbindung der Vena iliaca communis empfiehlt. Die Unterbindung des letzteren Gefässes ist jedenfalls schwer ausführbar und erscheint mir auch in allen Fällen unnöthig, da einerseits rückläufige Blutungen aus dem Gebiete der V. iliaca interna mir aus der Casuistik nicht bekannt sind, andererseits gegen die Blutungen aus der V. femoralis sicherer die Ligatur dieses Gefässes oder diejenige der Vena iliaca externa schützt.

Aus der angeführten kleinen Zahl der casuistischen Mittheilungen über die Ligatur der A. iliaca communis scheint sich zu ergeben, dass dieselbe den Operateur vor einer Blutung bei der Exarticulation nicht absolut sicher stellt, dass sie aber vor einem grösseren Blutverlust schützt, besonders wenn man nicht versäumt, sich gleichzeitig gegen die rückläufige Blutung aus der Vena femoralis durch Ligatur oder Digitalcompression dieses Gefässes oder der V. iliaca externa zu sichern. Trotzdem ist aber gegen die Ausführung der Unterbindung der A. iliaca communis einzuwenden, dass dieselbe schwer aus-

1) Berckel, Alex., Ueber die neueren Methoden der Exarticulation im Hüftgelenk. Inaug.-Dissert. Bonn 1884. S. 22.

2) Fr. v. Esmarch und E. Kowalzig, Handbuch der kriegschirurgischen Technik. 1894. Bd. II. S. 235.

führbar ist, und dass auch nach ihrem Verschluss die Möglichkeit einer partiellen Nekrose der zur Bedeckung des Stumpfes nothwendigen grossen Weichtheillappen vorhanden ist.[1]) In erhöhtem Maasse gilt dieser Einwand für die gleichzeitige Unterbindung der Art. und V. iliaca communis. Schönborn[2]) hat deshalb 1893, um der Lappengangrän vorzubeugen, bei einem 15jährigen abgemagerten und sehr anämischen Mädchen die temporäre Unterbindung der A. iliaca com. ausgeführt. Unter dieses Gefäss wurde ein Kautschukband geschoben und dieses zur Schonung der Gefässwand auf einen Gummikeil geknotet. Bei der Abtragung des Femur erfolgte eine ganz geringe Blutung aus der A. femoralis, während die Aeste der A. hypogastrica völlig blutleer blieben. Ebenfalls zur Vermeidung des dauernden Verschlusses des Gefässgebietes der Art. iliaca interna liess ich dieses Gefäss nach Ligatur der A. iliaca externa nur mit dem Finger comprimiren, man hat dadurch den Vortheil der Ligatur ohne ihren Nachtheil. Ausserdem wurde bei meinem ersten derart operirten Kranken noch die V. iliaca ext. mit dem Finger comprimirt, bei dem zweiten aber isolirt unterbunden. Auf diese Weise war es möglich, die Exarticulation im Hüftgelenk in den beiden folgenden Fällen mit ganz minimalem Blutverlust ziemlich schnell auszuführen und, ohne den Assistenten, welcher die Compression ausführte, zu sehr zu ermüden, die einzelnen Gefässe in der Wunde zu unterbinden, so dass auch eine Nachblutung absolut nicht zu fürchten war.

Ende November 1894 wurde in die Königsberger chirurgische Klinik ein 13jähriger Junge aufgenommen, bei dem zuerst vor 3 Monaten eine Anschwellung des linken Oberschenkels bemerkt worden war. Bei der Untersuchung fand man eine fast die ganze Länge des Oberschenkels einnehmende Geschwulst, welche oben besonders umfangreich war, die Hüftgelenksgegend von vorn her bedeckte, nach unten zu sich verjüngte und den ganzen Knochen umwachsen hatte. Am 11. December wurde zunächst von mir ein etwa 8 Cm. langer Schnitt oberhalb des Lig. Poupartii und von hier aus die Unterbindung der A. iliaca ext. gemacht, daraufhin das Peritoneum bis zur Theilungsstelle der A. iliaca communis losgelöst, bis man deutlich den Abgang der A. iliaca int. sehen und fühlen konnte. Nachdem dieses Gefäss, ebenso wie die V. iliaca externa durch die Finger eines Assistenten comprimirt war, wurde mit Bildung eines vorderen und hinteren Hautfascienlappens die Durchschneidung der Musculatur und die Exarticulation des Gelenkkopfes schnell und ohne nennenswerthe Blutung gemacht.

1) Anm. bei der Correctur. Neuerdings schlug Mc. Burney (Annals of surgery. 1897) die Digitalcompression der Art. iliaca communis von einem nach innen von der Spina ilei ant. sup. aus gemachten Schnitte vor.

2) Scherschlicht, H., Beitrag zur Exarticulatio femoris. Dissertation. Würzburg 1894. S. 22.

Die Untersuchung ergab, dass es sich um ein periostales Spindelzellensarkom gehandelt hat, das an verschiedenen Stellen die Corticalis des Femur fast bis in die Markhöhle hinein zerstört hatte.

Mit geringem Fieber und etwas Secretion aus dem oberhalb des Lig. Poupartii gelegenen Schnitte and der Exarticulationswunde kam die Heilung zu Stande, so dass der Kranke am 16. Februar geheilt nach Hause entlassen werden konnte. Nach späteren Berichten starb derselbe am 11. December 1895.

In dem folgenden Falle, der streng genommen keine Exarticulatio coxae ist, da vor der Abnahme des Beines schon eine Resection des Hüftgelenkes gemacht war, führte ich den von mir gemachten Vorschlag hauptsächlich aus, um zu sehen, was diese Methode zu leisten im Stande sei.

Heinrich W., etwa 10 Jahre alt, aus Lödingsen, litt seit dem 2. September 1896 an einer acuten Osteomyelitis des rechten Femur, die zu starker Anschwellung des Beines und zu einem Erguss in das Kniegelenk Veranlassung gab. Während aber die Kniegelenksentzündung sich besserte, verbreitete sich der Process auf das Hüftgelenk, das vereiterte, gleichzeitig traten Symptome auf, die auf eine Lösung der oberen Femurepiphyse hindeuteten, so dass am 26. October 1896 die Resection des Hüftgelenkes vorgenommen wurde. Bei der Operation fand sich der Trochanter major in seiner Epiphysenlinie abgelöst und der Schenkelhals nahe am Gelenkkopf querüber gebrochen, am Femur war eine ausgedehnte, in Lösung begriffene Nekrose sichtbar. Bald wurde der Junge nach Hause entlassen, kam aber am 2. März 1897 mit heftiger Bronchitis, aber in besserem Ernährungszustande wieder in die Klinik. Das rechte Bein war etwa 11 Cm. verkürzt, der Fuss stand in Spissfussstellung, das obere Ende des in seiner ganzen Dicke nekrotisch gewordenen Femur ragte aus einer Fistelöffnung an der Aussenseite fast bis zur Höhe des Hüftbeinkammes heraus; die Secretion aus verschiedenen Fisteln war ziemlich stark. Unter diesen Verhältnissen wurde am 5. März die Entfernung des Beines fast in derselben Weise wie bei dem vorigen Kranken gemacht. Die Unterbindung der A. iliaca ext. gelang leicht, dagegen war diejenige der V. iliaca ext. schwierig, da sie mit der Umgebung verwachsen war, und entzündete, geschwollene, mit einander zusammenhängende Lymphdrüsen sie bedeckten. Die A. iliaca int. wurde während der Exarticulation, bei der nur eine ganz geringe Blutung aus dem vorderen Lappen erfolgte, comprimirt.

Am 17. April wurde der Junge mit geheilter Wunde entlassen.

Bei diesem Kranken hatte die Unterbindung der V. iliaca ext. einige Mühe gemacht, da sie durch fortgeleitete entzündliche Processe mit der Arterie und dem umgebenden Zellgewebe ziemlich fest verwachsen war. In analogen, allerdings seltenen Fällen würde man zweckmässiger die V. iliaca ext. entweder so lange comprimiren lassen, bis die Gefässe in der Exarticulationswunde unterbunden sind, oder sie zugleich mit der Arterie umstechen und beide Gefässe gemeinschaftlich unterbinden. Bei Neubildungen hat diese prophylactische Unter-

bindung noch den Werth, dass man infiltrirte, längs der A. iliaca ext. gelegene Lymphdrüsen, die manchmal vor der Blosslegung von aussen her nicht gefühlt werden, exstirpiren kann. So erwähnt z. B. Poppert in dem bereits citirten Bose'schen Fall, dass infiltrirte Lymphdrüsen von dem zur Unterbindung der A. iliaca communis angelegten Schnitt exstirpirt wurden und die volle Genesung des Kranken 4 Jahre nach der Exarticulation festgestellt werden konnte.

Um Missverständnisse zu vermeiden, möchte ich nochmals hervorheben, dass ich die von mir angegebene Gefässunterbindung und Digitalcompression nur in speciellen, oben angeführten Fällen empfehlen möchte. Hat man genügenden Raum zur Anlegung eines elastischen Schlauches, so ist die Exarticulation wohl am leichtesten so auszuführen, dass man zuerst die hohe Amputation macht, dann die Gefässe unterbindet und nach Abnahme des Schlauches den oberen Theil des Femur von einem äusseren Längsschnitt aus entfernt. Um so mehr ist diese Methode zu empfehlen, da sie auch von weniger geübten Operateuren und bei geringer Assistenz ausgeführt werden kann. Ob die von Franke empfohlene Zurücklassung des Femurkopfes zweckmässig ist, muss die Erfahrung entscheiden. Allerdings würde ich bei dieser Methode, falls der Kopf ausserhalb der Gelenkkapsel abgesägt wird, auch nicht befürchten, dass derselbe nekrotisch werden könnte, da derselbe dann ausser den Gefässen des Lig. teres. die für seine Ernährung wohl wichtigeren Gefässe, welche sich in der Insertion der Gelenkkapsel zum Schenkelhals begeben, behält. Wenn auch die Ausführung der Franke'schen Methode keine schnellere und leichtere sein wird, als diejenige der Exarticulation im Hüftgelenk, so bietet sie wohl den Vortheil, dass die vollkommene Heilung der Wunde rascher zu Stande kommt, weil die Pfanne ausgefüllt bleibt. Allerdings sieht man auch jetzt bei aseptischem Verlauf der Exarticulationswunde eine rasche Heilung, während sich dieselbe bei Eintritt von Eiterung lange Zeit verzögern wird. Früher wurde auch zur Herbeiführung einer schnelleren Heilung von Emery empfohlen, den Knorpel in der Gelenkpfanne so weit wie möglich zu entfernen und den Rest zu scarificiren, von Ph. von Walther der Vorschlag gemacht, möglichst viel von der Gelenkkapsel zu erhalten, um damit die Gelenkhöhle zu bedecken, und von Hénot gerathen, zur Erzielung einer Prima intent. den Rand der Gelenkpfanne abzutragen.

Im Anschluss an diese Ausführungen möchte ich noch einige historische Bemerkungen über die Exarticulation im Hüftgelenk mit vorheriger hoher Amputation des Oberschenkels machen, da die literarischen Angaben darüber sehr verschieden lauten.

Von Lüning[1]) wird in seiner bekannten Arbeit über die Hüftgelenksexarticulation, in der er 497 Beobachtungen zusammengestellt hat, angegeben, dass die Methode des Cirkelschnittes mit secundärer Exarticulation von den Deutschen Pitha, von den Franzosen Lacauchie und von den Amerikanern Bontecoe[2]) zugeschrieben würde, dass aber diese Methode von Dieffenbach 1826 ausgeführt, und schon um die Mitte des vorigen Jahrhunderts von Ravaton vorgeschlagen worden sei. Schede[3]) nennt ebenfalls den Namen des letzteren. Blasius[4]) erwähnt ebenfalls die Ravaton'sche Methode, giebt dann den Vorschlag von Vetch an, der ebenfalls die vorläufige Ausführung der Amputation vorschlug; ebenso erwähnt Günther[5]) die Methoden dieser Autoren, ebenso wie diejenige von Lacanchie. Viele Autoren erwähnen Vetch allein, andere sprechen von einer Vetch-Ravaton'schen Methode.[6]) Neuerdings wird die Ehre der Erfindung dieser Methode vielfach v. Beck[7]), Volkmann, W. Roser[8]) und auch Simon[9]) zugeschrieben.

Wie mir scheint, gebührt Ravaton und Vetch das Verdienst, die Exarticulation mit vorhergehender Amputation des Oberschenkels zuerst empfohlen zu haben, jedoch führten beide die Operation in verschiedener Weise aus. Während Ravaton zuerst exarticulirte und dann das obere Knochenende möglichst subperiostal ausschälte, machte Vetch zuerst die Amputation und löste dann den Femurstumpf. Da die Originalmittheilungen dieser beiden Methoden wenig bekannt zu sein scheinen, möchte ich sie im Auszug hier folgen lassen, indem sie auch zeigen, wie exact die Angaben, besonders von Ravaton gemacht werden, Nach Ravaton[10]) verläuft die Operation folgendermaassen: Man legt den Verwun-

1) Lüning, Aug., Ueber die Blutung bei der Exarticulation des Oberschenkels und deren Vermeidung. Dissert. Zürich 1876. S. 41.

2) Eine weitere Angabe über Bontecoe konnte ich in der Literatur nicht finden, vielleicht verwechselt Lüning Bontecoe mit dem noch zu erwähnenden Brashear.

3) Schede, M., Handbuch der allgem. und speciellen Chirurgie von Pitha-Billroth. 1882. Bd. V. Abth. 2. S. 119.

4) Blasius, E., Handbuch der Akiurgie. Halle 1843. Bd. III. Thl. 2. S. 990.

5) Günther, G. B., Lehre von den blutigen Operationen. 1859. Abschnitt VIII. S. 175 bis 200.

6) O. v. Essen, Die Amputationen und Exarticulationen in den Jahren 1878 bis 1888. Dorpat 1889 und Deutsche Zeitschr. f. Chir. 1891. Bd. XXXI. S. 100.

7) v. Bergmann, Deutsche med. Wochenschr. 1890. S. 15 und v. Beck jun., Bernhard v. Beck. Nekrolog. Deutsche Zeitschr. f. Chir. 1894. Bd. XXXIX. S. 431.

8) Küster, Deutsche med. Wochenschr. 1890. S. 15.

9) Eisenberg, Max, Beiträge zur Exarticulatio femoris. Diss. Würsburg. 1886. S. 20. — Eine Mittheilung von Simon, in welcher er zur Exarticulation im Hüftgelenke die vorherige hohe Oberschenkelamputation empfiehlt, ist mir nicht bekannt.

10) Hugo Ravaton's Abhandlungen von Schuss-, Hieb- und Stichwunden nebst einem Anhange von der Einrichtung eines Feldhospitals und dem Verzeichniss alles dessen, was dazu erfordert wird. Uebersetzung. Strassburg 1767. S. 311. Eine neue Methode, den Schenkel in dem Gelenk abzunehmen. — Dieses Werk

deten auf die gesunde Seite, setzt dann das Amputationsmesser mit der Spitze in der Gegend des Trochanter major auf, macht einen perpendiculären Schnitt durch die Muskeln bis auf den Knochen und bis zur Mitte des Oberschenkels herab. Die Blutung in diesem Schnitt wird dann durch Unterbindung, blutstillende Wasser und Aufdrücken von Eichenmisteln gestillt. Dann wird die Beinhaut gespalten und innen zwischen Beinhaut und Knochen bis zum Kapselband vorgegangen, dasselbe wird an der äusseren Seite eröffnet und dann das Lig. teres. durchschnitten. Dann fasst man den Kopf des Schenkelbeines mit der linken Hand, zieht denselben gegen sich und fährt immer fort mit dem Messer dicht auf demselben hin, bis man ihn gänzlich abgelöst hat. Nachdem man nun die Blutung in diesem Schnitt gestillt hat, beeilt man sich, die Aderpresse anzulegen, welche man durch zwei nach oben gelegte Binden, die man schon vorher unter eine um den Leib gelegte Cirkelbinde geschlungen hatte, vor dem Abgleiten schützt. Hierauf schneidet man den Schenkel an seinem mittleren Theile ab, unterbindet alle Pulsadern, nimmt dann die Aderpresse ab und legt den Verband an.

Ravaton empfahl diese Methode bereits 1751 besonders für den Fall, dass das Schenkelbein an seinem oberen Theile gänzlich gebrochen ist. An dem Lebenden hat er dieselbe nicht angeführt; er wollte dieselbe 1743 bei einem Gensdarmen machen, der das Schenkelbein nahe am Trochanter major gebrochen hatte. Ravaton eröffnete sein Vorhaben verschiedenen berühmten Wundärzten, um ihren Rath darüber zu vernehmen und durch ihre Gegenwart unterstützt zu werden, dasselbe wurde von einigen gebilligt und von anderen getadelt, man stritt hierüber so lange, ohne einig zu werden, bis endlich der Verwundete einige Tage nachher starb.

Soweit mir bekannt, kam die von Ravaton vorgeschlagene Methode im vorigen und in der ersten Hälfte dieses Jahrhunderts nicht zur Anwendung. Blasius[1]) wirft derselben vor, dass sie sehr verwundend sei und zu viele Weichgebilde erhalte. Erst in neuerer Zeit haben Fourneaux Jordan, Guyon, Kocher, Trendelenburg, Roux[2]) und Senn in ähnlicher Weise wie Ravaton operirt.

Fourneaux Jordan[3]) wickelte das Bein mit elastischen Binden ein, legte ein Tomniquet auf die Art. iliaca ext., machte dann einen Längsschnitt auf die Aussenseite, löste die Muscheln von den Trochanteren, öffnete die Kapsel, trennte die Weichtheile von der Diaphyse und durchschnitt dann die Muskeln mit einem langen Messer.

Guyon[4]) machte auch zuerst den äusseren Schnitt, dann die Exarticulation und zum Schluss die Durchschneidung der Weichtheile.

---

ist als die 2. Auflage von Ravaton: Traité des plaies d'armes à feu etc. anzusehen.

1) Blasius, l. c. S. 990.

2) Roux, C., La désarticulation coxo-fémorale à la clinique chirurgicale de M. la professeur Kocher à Berne. Revue de la Suisse Romande 1887. Nov. p. 573.

3) Jordan Fourneaux, Amputation at the Hip by a modified method. The Lancet. 1879. Vol. I. p. 405.

4) Nach Reverdin, Revue médicale de la Suisse Romande. 1881. No. 5.

Kocher[1]) giebt an, dass von ihm und Roux seit 1876 in denjenigen Fällen, in denen die Muskeln um das Hüftgelenk erhalten werden können, der Gelenkkopf zunächst von einem äusseren Bogenschnitt aus exarticulirt wird, dann nach gehöriger Blutstillung ein dicker Gummischlauch in 8 Touren um den höchsten Theil des Oberschenkels und das Becken gelegt wird. Hierauf folgt die hohe Amputation mit Durchsägung des Femur und nach Unterbindung aller Gefässe auf der Amputationsfläche die subperiostale Ausschälung des oberen Femurendes.

Trendelenburg[2]) hatte ebenfalls bei einem Kranken zuerst die Exarticulation des Schenkelkopfes gemacht, dann von dieser Wunde aus die Weichtheile gegen die Innenseite des Beines hin mit 2 Holzstäben durchstochen und die Weichtheile dann nach beiden Seiten mit einem elastischen Schlauch abgeschnürt und zuletzt die Amputation gemacht. Trendelenburg empfahl dieses Vorgehen nur in alten Fällen von Coxitis, da bei intactem Gelenk und erhaltenem Lig. teres die Auslösung des Kopfes aus dem Gelenk bei der Resection eine ziemlich mühsame und zeitraubende Arbeit ist.

Senn[3]) empfahl dann neuerdings auch, zuerst die Exarticulation des Hüftgelenkes von einem äusseren Schnitt aus zu machen, dann ohne Absägung des Femur[4]) von der Wunde nach der Innenseite des Beines hin 2 Gummischläuche durchzuführen und damit nach vorn und hinten hin das Bein fest zu umschnüren und dann zu amputiren.

Nach Veitch[5]) wird die Exarticulation des Hüftgelenkes am zweckmässigsten folgendermaassen gemacht.

Bei dem Kranken wird zunächst ein Tourniquet auf die Gefässe in der Leistengegend gelegt, dann wie bei einer hohen Oberschenkelamputation die Haut zunächst zurückgezogen und circulär durchschnitten, etwas höher dann die Muskeln bis auf den Knochen. Hierauf wird der Femur 1—2 Zoll unterhalb des Cirkelschnittes durchsägt, nachdem vorher innen und aussen ein Längsschnitt nach unten gegen das Knie gemacht war und die Muskeln vom Knochen gelöst waren, was keinen Schmerz macht und nicht eine halbe Minute dauert. Nun werden alle Gefässe wie bei einer gewöhnlichen Amputation unterbunden. Nachdem dies geschehen ist, wird das Tourniquet entfernt, der Patient auf die gesunde Seite gelagert, ein Längsschnitt gemacht, der etwa 2 Zoll über dem Trochanter

1) Kocher, Th., Chirurgische Operationslehre. 1897. 3. Aufl. S. 389.

2) Trendelenburg, Fr., Archiv f. klin. Chirurgie. 1881. Bd. XXVI. S. 860.

3) Senn, N., Bloodless amputation at the Hip-joint by a new method. The Chicago clinical Review. February 1893.

4) Die Exarticulation ohne Absägung des Knochens zu machen, hatte früher schon Lacauchie empfohlen, später auch Reverdin (Revue médicales la Suisse Romande. 1882) und Wyeth.

5) Veitch, James, Observation at the Hip-Joint. The Edinburgh medical and surgical Journal. 1807. p. 129. Der Artikel ist unterzeichnet November 1806. — In dieser Originalmittheilung ist der Name Veitch gedruckt und nicht Vetch, wie in allen deutschen Veröffentlichungen steht.

major beginnt und direct nach unten bis in den Querschnitt fortgesetzt wird. Nun ist der Knochen wie ein Tumor oder fremder Körper zu betrachten und von unten nach oben auszulösen, das Kapselband wird circulär durchschnitten.[1])

Diese Methode fand zunächst in England Anklang, sie wurde dort von Thompson, S. Cooper u. A. empfohlen und von Cole 1814 ausgeführt. Bei uns in Deutschland ist sie meines Wissens zuerst von Dieffenbach[2]) 1826 bei einem jungen Manne gemacht worden, dessen Oberschenkel durch einen Schuss zerschmettert war. Dieffenbach giebt in seiner operativen Chirurgie an, dass Cole nach Vetch's Vorschlag dieselbe Methode angewendet und von Gräfe nach Versuchen an Leichen dieselbe empfohlen habe. Dann führte Jäger[3]) 1832 diese Methode aus, als er sich bei einer hohen Oberschenkelamputation überzeugte, dass die Caries weiter nach oben fortgeschritten war; er glaubt, dass die Exarticulation mit der primären Amputation im oberen Dritttheil mehr Nachahmung verdient, als sie bisher gefunden hat. Ferner wurde die Methode 1841 von Lacauchie[4]) jedoch ohne Durchsägung des Knochens empfohlen, und Sprengler, der diese Arbeit in Canstatt's Jahresbericht referirte, hält diese Methode besonders dann für vorzüglich geeignet, wenn man im Zweifel ist, ob man mit einer hohen Amputation auskommt oder noch den Gelenkkopf wegnehmen muss. Im Allgemeinen wurde die Methode aber auch in der folgenden Zeit nur selten ausgeführt; bei uns in Deutschland vielleicht unter dem Einflusse von Blasius[5]), der sie für verwerflich hielt, weil sie die Operation verlängerte, die Verwundung vergrösserte und unnöthig viele Weichtheile erhielt. Also Vorwürfe, die von Einzelnen auch jetzt noch zum Theil gemacht werden. Nach Blasius ist diese Methode nur auszuführen, wenn man bereits eine hohe Amputation gemacht hat und von dieser zur Exarticulation übergehen muss. Trotzdem machte auch 1844 Bruns[6]) den zweizeitigen Cirkelschnitt mit Längsschnitt an der äusseren Seite nach vorläufiger Ligatur der A. femoralis bei einer 43 jähr. Frau wegen eines colossalen Osteosarkoms des Femur mit günstigem

---

1) Veitch erwähnt in diesem Artikel zum Schlusse, dass diese Methode auch bei der Exarticulation des Oberarmes Anwendung finden könnte.

2) Dieffenbach, J. Fr., Die operative Chirurgie. 1848. Bd. II. S. 857.

3) Jäger, Exarticulation des Oberschenkels aus dem Hüftgelenke mit Erfolg verrichtet. Zeitschrift von Dieffenbach. Fricke und Oppenheim. 1836. Bd. III. S. 1.

4) Die Methode soll nach Sprengler: Jahresbericht der gesammten Medicin. 1841, in der Revue médicale, Juin 1841, veröffentlicht sein; jedoch konnte ich sie dort nicht finden. Ein weiteres Referat ist zu finden bei Günther, l. c. S. 185 u. 200.

5) Blasius, l. c. S. 991.

6) Bruns, V., Uebersicht über die in der chirurgischen Klinik zu Tübingen vom Frühjahr 1843 bis zum Spätjahr 1846 vorgekommenen Krankheitsfälle und Operationen, nebst Mittheilung einer Auslösung des Oberschenkels aus dem Hüftgelenk. Tübingen 1847. S. 26.

Ausgange und 1846 zum 2. Male.[1]) Textor jun.[2]) führte diese Methode 1848 aus. 1856 machte dann Beck[3]) bei einem äusserst elenden Manne, bei dem früher schon die Amputation gemacht war, einen Längsschnitt über den Trochanter und löste dann den Knochen möglichst periostal aus. Beck hält sich selbst nicht für den Erfinder dieser Methode, da er selbst angiebt, dass Jäger 1832 ebenfalls auf diese Weise den Gelenkkopf ausgelöst habe, als er sich bei einer Amputation des Oberschenkels von der Erkrankung des oberen Theiles des Femur überzeugt hatte. Dann hat Beck[4]) diese Methode der Exarticulation später noch mehrfach empfohlen und sie 1878 nochmals mit gutem Erfolge ausgeführt.[5]) Pitha[6]) giebt dann an, dass ihm noch sicherer, schonender und bequemer zugleich als andere Methoden die hohe Amputation mit nachfolgender Auslösung des Schenkelbeines durch einen verticalen Einschnitt erschiene, die sich ihm auch einmal vortrefflich bewährt habe.

Eine ganz besondere Empfehlung wurde dieser Methode aber von Volkmann[7]) zu Theil, der zuerst den elastischen Schlauch bei ihrer Ausführung verwendet hat. Früher scheint Volkmann diese Methode nicht geübt zu haben, wenigstens in seiner ersten Veröffentlichung[8]) über diesen Gegenstand thut er derselben keine Erwähnung, sondern empfiehlt, dort zur Bedeckung des Stumpfes nur Hautlappen zu nehmen und die Muskeln unterhalb der Trochanteren circulär zu durchschneiden. Volkmann hat sich ein Verdienst um die Einführung dieser Methode durch die Verwendung des elastischen Schlauches erworben, erst seitdem wurde diese Methode immer mehr vervollkommnet, die Kenntniss derselben verbreitet und ihr viele Anhänger verschafft. Wie die Ausführung der Exarticulation des Hüftgelenkes nach hoher Amputation durch die Verwendung des elastischen Schlauches vereinfacht wurde, und wie man früher den Nachtheil der starken Blutung bei dieser Operation zu beseitigen suchte, zeigt am besten die Mittheilung einer Exarticulation, die von Esmarch[9])

---

1) Schmidt, H., Statistik sämmtlicher in der chirurgischen Klinik zu Tübingen 1843—1863 vorgenommenen Amputationen. Dissert. Tübingen 1862. S. 32.

2) Schneider, Aug., Ueber die Exarticulation des Oberschenkels im Hüftgelenk. Dissert. Würzburg 1848.

3) Beck, B, Die Exarticulation des Hüftgelenkes mit günstigem Erfolge ausgeführt. Deutsche Klinik. 1856. Nr. 46 u. 47. S. 470 u. 475.

4) Beck, B., Kriegschirurgische Erfahrungen aus dem Feldzuge 1866. Freiburg 1867. S. 340 und Chirurgie der Schussverletzungen. Freiburg 1872. S. 854.

5) Beck, B., Zur Auslösung des Femur im Hüftgelenk. Archiv f. klinische Chirurgie. 1879. Bd. XXIII. S. 654.

6) v. Pitha, Verletzungen und Krankheiten der Extremitäten. Handbuch der allgem. u. speciellen Chirurgie. 1868. Bd. IV. Abth. 2. S. 205.

7) Volkmann, R., Beiträge zur Chirurgie. Leipzig 1875, theilt drei auf diese Weise operirte Fälle mit Beobachtung 3 S. 98, S. 170 und Beobachtung 3 S. 248.

8) Volkmann, R., Drei Fälle von Exarticulation des Oberschenkels im Hüftgelenk. Deutsche Klinik. 1868. Nr. 42. S. 381 u. Nr. 43. S. 388.

9) Petersen, Osteosarkome des rechten Femur. Exarticulation nach Esmarch. Berliner klin. Wochenschr. 1872. Nr. 31. S. 370.

1871 ausgeführt hat in einer Weise, wie sie damals auch anderwärts gemacht wurde. Nachdem das Bein mit einer nassen Binde eingewickelt war, wurde alles zur Transfusion vorbereitet, dann zunächst ein grosser, vorderer Hautlappen mit Unterbindung der Schenkelgefässe und dann ein hinterer kleinerer Hautlappen gebildet, hierauf der Cirkelschnitt durch die Musculatur und die Durchsägung des Knochens im Niveau des Muskelschnittes gemacht. Nach Unterbindung aller spritzenden Gefässe, Längsschnitt aussen über den Trochanter major. Während dieser Zeit wurden etwa 300 Ccm. Blut bei der Operation aufgefangen, dieses defibrinirt und dann central in die Vena femoralis des exarticulirten Beines eingespritzt.

Auf die vielfachen Modificationen der Verwendung des elastischen Schlauches bei der Exarticulation des Hüftgelenkes nach vorheriger Amputation gehe ich nicht weiter ein, da dieselben allgemein bekannt sind.

Hinzufügen möchte ich nur in historischer Hinsicht noch, dass neuerdings Wyeth[1]) darauf hinwies, dass ein Amerikaner Dr. Walter Brashear in Bardstown in Kentucky im August 1806 zuerst die Exarticulation des Oberschenkels nach vorläufiger hoher Amputation gemacht haben soll. Arnold[2]) theilte dann mit, dass sich die Beschreibung von Brashear's Methode in einem Anhang zu Mott's „Velpeau surgery" fände; ausserdem lässt er einen vom 13. August 1846 datirten Brief von Brashear an Dr. Townsend abdrucken, in dem derselbe angiebt, dass er 1806 bei einem 17jährigen Manne die Hüftgelenksexarticulation nach Unterbindung der Gefässe und hoher Amputation des Oberschenkels mit günstigem Ausgange gemacht habe. 1890 hatte auch Yandell[3]) schon auf diesen Fall hingewiesen. Wenn danach auch kein Zweifel ist, dass Brashear diese Methode zuerst ausführte, so hat Veitch seine vom Novbr. 1806 datirte Mittheilung gewiss ohne Kenntniss von dieser Operation zu haben, gemacht, und auch später wusste man jedenfalls lange Zeit nichts von diesem Falle. Blasius, der ein sehr guter Kenner der Literatur war, erwähnt den Namen Brashear nicht. Günther führt ihn 1859 in der Zusammenstellung aller ihm bekannt gewordenen Exarticulationen des Hüftgelenkes an, fügt aber hinzu, dass er keine Angaben über die Veranlassung zur Operation und über ihren Ausgang hätte finden können. Auch Lüning erwähnt in seiner oben erwähnten grossen Zusammenstellung Brashear's Fall nicht.

Mit Bezug auf den Schlusssatz der Anfangs citirten Arbeit von F. Franke, dass er das von ihm angewandte Verfahren weder in den Lehrbüchern von Esmarch, Hüter, Kocher, König, v. Mosetig-Moorhof u. A., noch sonst in der Literatur erwähnt gefunden habe, möchte ich nur noch hier hinzufügen, dass derselbe Vorschlag früher schon

---

1) Wyeth, John, A fourth case of amputation at the Hip-Joint by the author's bloodless method. Medical Record. 1894. Vol. XLV. p. 34.

2) Arnold, W. F., Bloodless amputation at Hip-joint. Medical Record. 1894. Vol. XLV. p. 381.

3) Yandell, David W., Pioneer surgery in Kentucky. A sketch. Louisville 1890. p. 4 Referirt in Virchow-Hirsch's Jahresbericht über die Fortschritte der gesammten Medicin. 1890. II. S. 461.

von Nevermann[1]) gemacht wurde. Derselbe sagt an einer Stelle: ist der Gelenkkopf unversehrt, so ist es besser, ihn in der Cavität zurückzulassen und ihn dicht an seinem Halse auf einem Spatel durchzusägen, wodurch die Heilung sehr beschleunigt wird; und an einer anderen Stelle nochmals: am wenigsten verwundend ist aber der Cirkelschnitt nach Vetch, Cole, Hennen, Liston und von Onsenoort, denn man bekommt hier die kleinste Wunde. Man schneidet dann mit einem spitzen Scalpell längs dem Schenkelkopf von unten ein, und zwar da, wo er am oberflächlichsten liegt, und sägt den Kopf mit dem Heine'schen Osteotom ab.

1) Nevermann (prakt. Arzt zu Plau), Die Exarticulation des Oberschenkels in geschichtlicher Hinsicht dargestellt. Journal der Chirurgie und Augenheilkunde von J. F. Gräfe u. Ph. v. Walther. Berlin 1824. Bd. VI. S 111 u. 112

XXV.

Aus der chirurgischen Universitätsklinik zu Dorpat.

Weiteres über spirale Drehung des S. romanum.

Von

Prof. Dr. W. Koch.

Den einzelnen Fall glaube ich besprechen zu dürfen, weil er eines der sich wiederholenden Vorkommnisse und in diesem Sinne Paradigma ist, die gebührende Analyse bisher aber nicht gefunden hat. Ich meine die spirale Drehung des schräg zur Leber emporgerichteten S. romanum, nach den Ausführungen der Deutsch. Zeitschr. Bd. XLII. S. 355 das Seltnere als die gleiche Drehung des in der linken Leibeshälfte befindlichen lothrechten S. romanum.

J. M., 75jähr. Mühlenbesitzer, breitschultrig, gross, mager, kräftig, auffällig ausgearbeiteter Musculatur, will seit der Jugend an Verstopfung leiden, welche periodisch bis zur Verhaltung sich steigert. Wie oft es zur letzteren kam, weiss er nicht mehr; wohl aber ist ihm erinnerlich, dass seit 15 Jahren zur Verhaltung auch „Kolik" sich gesellt; sie dauert, in wechselnder Stärke, einige Tage und verschwindet, sobald flüssiger Stuhlgang erfolgt. Der letzte Anfall setzte den 11. März 1896 nach Heben eines Klotzes ein; sehr bald wurde die Verstopfung absolut, der Schmerz zeitweise so heftig, dass die Arbeit aufgegeben werden musste. Erbrochen hat der alte Mann weder früher, noch dieses Mal; er will mässiger Esser sein und keinerlei Harnbeschwerden kennen. Dies erzählt er am 28. März Abends in der Klinik und bittet mich der unerträglichen Schmerzen und der nun 17 Tage bestehenden Verstopfung wegen um sofortige Operation.

Status praesens. Stenose und Insufficienz der Aortenklappen, Bronchitis, Emphysem. Puls leidlich voll, aussetzend, 64 in der Minute. Mit dem Katheter 30,0 Harn entleert. Mässige Auftreibung der oberen Bauchhälfte, vom Rippenbogen bis unterhalb des Nabels, rechts flachkuglig, links eher concav. Bauchumfang: Dicht unterhalb des Rippen-

bogens 103,5 Cm., in der Mitte zwischen Nabel und Schwertfortsatz 98 Cm., über dem Nabel 92½ Cm., über den Spinae 82 Cm. Vom Schwertfortsatz zur Symphyse 28 Cm. Inmitten der Schwellung, also in den Hypochondrien, markiren sich 2 Darmschlingen: die eine mannsarmdicke in Richtung von links unten nach rechts oben, wobei sie unter der Mitte des Leberrandes sich verliert, die zweite, weniger deutlich, als wesentlich lothrechtes Rohr, in der Verlängerung der Linea mamillaris. Unter alle 10 Minuten einsetzender peristaltischer Unruhe wölben sich beide Schlingen stärker und deutlicher als sonst vor; der Kranke schreit dann. Prall wie die luftgefüllte Blase sind die Schlingen aber auch jenseits solcher Attaquen. Im Uebrigen schallen sie tympanitisch, heller als die Flanken, in welch' letzteren kein Erguss sich nachweisen lässt. Druck gegen das Promontorium ist äusserst empfindlich, seitlich davon höchstens unangenehm. Die Bauchmuskeln vollführen ihre Bewegungen, aber rechts oben am schwächsten. Rectum leer, ohne Hinderniss; am Eingang ins kleine Becken ballonartiger, resistenter, glatter Körper. Diagnose: Spirale Drehung des S. romanum, dessen Scheitel rechts stehen muss. Tropfnarkose 2¾ Stunden. 85,0 Chloroform. Dr. Mintz. Dauer der Operation 2 Stunden 5 Minuten. — Bauchschnitt vom Brustbein bis zur Symphyse. Colon transversum und Netz erscheinen, entgegen früheren Fällen (Bd. XLII der Deutsch. Zeitschrift) im oberen Wundwinkel. Auch das S. romanum ist sofort zu sehen, doch drängt es sich nicht über die Bauchdecken hinaus nach aussen vor; es wird möglichst schnell mittelst bereit gehaltenen Gazestreifens an seiner Convexität gemessen und ist 110—120 Cm. lang, sonst hellroth und mit sehr deutlichen, lichtrothen Gefässstämmchen besetzt, feucht und glänzend, nicht matt, nicht blauschwarz, im Uebrigen von der linken Synchondrosis sacroiliaca zum Leberrand, entsprechend etwa der linken Linea mamillaris, gleichzeitig aber schräg von links hinten unten (Spina post. inf.) nach rechts oben vorn gerichtet. Sein rechter mächtigerer Schenkel ist zugleich der untere und vordere, ausgebaucht, mindestens so dick wie die Magenwand, 24 Cm. umfänglich, oben 10—11 Cm., nahe der Drehung 7,5 Cm. breit, der linke, zugleich hintere und obere Schenkel erheblich schmäler, mehrfach gewellt, etwas geringerer Wandstärke, umfänglich 12 Cm., in Höhe der Zusammendrehung 5—7 Cm. breit. Das nahe dem Scheitel des S. romanum 16 Cm. breite Mesosigmoideum aber durchsetzen streifige Narbenbänder, scheitelwärts wie Aeste sich gabelnd. Beide Schenkel des S. romanum haben sich links oberhalb des Promontoriums, Colon en avant, spiral zusammengedreht, so dass, vom Operateur gerechnet, das Rectum hinter dem Colon liegt und von der Mittellinie nach rechts, das vorn befindliche Colon von rechts nach links über das Rectum sich hinwegbegiebt, wobei die Drehung nicht volle 360° ausmacht. Mir ist neu, dass in Höhe dieser Drehung Schnürfurchen und davon abhängige Enge des Darmes, ebenso wenig als Verdickungen, Verdünnungen oder Verfärbungen desselben existiren. Im Gegentheil, es stimmt hier das Meiste mit der Nachbarschaft überein; nur nicht der Umfang der beiden Darmschenkel, welche, vor der Spirale an sich enger, im Bereich derselben gefaltet sind. Infolge dessen mag innerhalb der Spirale der Colonschenkel etwa 3, der Mastdarmschenkel 2 Finger dick sein. Zwischen beide kann ich den kleinen

Finger schieben. Weder also ist die Spirale fest, noch die Reibung in ihrem nneren übermässig stark, und trotzdem sind Gas- und Kothbewegung ollkommen gehemmt. Von der Sperrung aus entwickelt das S. romanum inerseits zum Colon, andererseits zum Mastdarm hin recht ansehnliche, ür die neue kürzere Verbindung beider durchaus zweckdienliche Bogenegmente. Im Uebrigen kann von Auftreibung des Dickdarmes zum Coeum hin nicht die Rede sein. Beide Colonflexuren scheinen tiefer als ewöhnlich zu stehen, auch nähern sie sich sammt dem leicht gewellten nd am freien Gekröse hängenden, auf- und absteigenden Colon der Mittelinie, während das Quercolon einen flachen Bogen nach unten beschreibt, las Coecum aber, nabelwärts geknickt, am Beckeneingange sich findet. Der Dünndarm liegt blass und zusammengefallen wesentlich unterhalb und echts vom S. romanum; links vom letzteren und hinter ihm sehe ich nur enige Dünndarmschlingen, gar keine vor ihm, so dass also die Vorderläche des S. romanum in ihrer ganzen Ausdehnung die Bauchwand beührt haben musste. Nahe der Bauhini'schen Klappe steckt in sonst länzendem Dünndarmgekröse ein kleines Blutextravasat. Der Bauchfellack mag einen Teller hellseröser Flüssigkeit enthalten. —

Entgegen früher klappe ich das S. romanum nach aussen, ohne vorher u punktiren; Gase und sonstiger Inhalt haben es nennenswerth offenbar nicht ausgedehnt, die gedrehte Stelle scheint Alles eher als morsch; die nliebsame Zerreissung der Darmwand vor der Resection steht also kaum u befürchten. Darauf resecire ich oberhalb des Verschlusses, zwischen len Fingern des Assistenten und Balkenzangen, welche an jeden der beilen Darmschenkel gelegt worden waren, so dass vom Colonschenkel etwa 25 Cm., vom Rectumschenkel 15 Cm. übrig bleiben. Es genügt, ein etwa normal langes, nach unten convexes S. romanum zusammenzufügen. Losgelassen sinkt dieses ins kleine Becken. Das entfernte Stück S. romanum aber beträgt mindestens 75 Cm. Die Nachuntersuchung stellt sicher, dass es zu $^3/_4$ mit Gas, sonst mit dünnbreiigem Koth gefüllt ist; cylindrisch oder spiral gedreht, wie die Bücher wollen, ist letzterer nicht. —

Ueber den weiteren Verlauf habe ich wenig zu berichten. Die Temperatur steigt nur einmal, 24 Stunden nach der Operation, bis auf 38,1°; später bewegt sie sich zwischen 36,3 und 37,8°. Aber am 30. März ist Chloroformicterus und Herzschwäche nachweisbar, daneben der Widerwille gegen Nahrung so stark, dass mit der Schlundsonde gedroht werden musste. Der deutlich icterische Harn beträgt in 24 Stunden zunächst nur 400,0, Stuhlgang erfolgt einmal, am 2. April; er ist nicht reichlich, dünnflüssig, blutig, frei von Geformtem, wesentlich das bei der Operation in den Darm geflossene Blut. In der Nacht des 3. April sogar Inanitionsdelirien; der Kranke springt aus dem Bette und will nach Hause. Doch gehen die bedrohlichen Erscheinungen schneller, als ich erwarten durfte, und in demselben Maasse zurück, als der Appetit reger wird. Bei seiner Entlassung am 18. April wiegt J. M. 59 Kilo 200 Grm.; er lässt Harn zwischen 11 und 1700 Grm. und hat übrigens vom 12. April an auch regelmässig Entleerungen. Ich verfolge seinen Zustand bis auf den heutigen Tag und erfahre, dass er sich früher nicht gekannten Wohlseins rühmt.

Nach meinem Dafürhalten behauptete das S. romanum die Schrägstellung aus eigener Kraft — vermöge besonderer Gestaltung und Elasticität seiner beiden, dicke Muskellagen einschliessenden Schenkel, vermöge der Binnengase und des auch während der Sperrung kaum geänderten arteriellen Pressstrahles, vermöge der Oertlichkeit und Art des Verschlusses endlich insofern, als eine emporgerichtete Schlinge um so leichter das Gleichgewicht verlieren wird, je weiter ihr Scheitel und ihre Torsionsstelle von einander abstehen, und je grösser das Missverhältniss zwischen dem Umfang der Spirale und jenem der Schlinge ist. Zwar imponirten mir Anfangs als Mittel zum selben Zweck, als Zwinge und als Widerlager, die Schrägstellung zu erhalten, unten und aussen rechts die Hauptmasse des Dünndarmes, allenfalls der Leberrand, hinten die Lende, vorn die Bauchwand. Aber ich wurde bald gewahr, dass, von der Bauchwand abgesehen, sie alle innig die gefangene Schlinge gar nicht oder nur stellenweise berührten, und dass letztere nicht aus der Lage kam, als ich ihre, nach der Bauchwand wichtigste, weil untere Stütze, den Dünndarm niederdrückte. Auch folgte das S. romanum erst stärkerem Zuge nach aussen. Die Nachbarschaft bedeutete mehr also vielleicht für den Fall der Detorsion, wenn das S. romanum Spannungsverhältnisse etwa des schlaffen Magens, der Dünndarm aber, infolge nun freier Passage, stärker sich gefüllt hatte.

Gase und sonstiger Darminhalt sollen das bei der Geburt kurze S. romanum nicht nur zu einer Riesenschlinge wie im vorliegenden Falle umgestalten, sondern auch aus dem Becken zum Zwerchfell emporheben können. Ich verweise demgegenüber nicht auf die bei meinem Kranken zur Zeit der Operation geringfügige Gasspannung des S. romanum — diese könnte gewechselt haben — auch nicht darauf, dass abgeklemmte und dann thatsächlich geblähte Bruchschlingen anatomisch anders sich machen, meine aber, die verschiedene Weite jedes einzelnen Romanumschenkels trotz ihrer überall gleichen Wandstärke und auch die Schlängelung des Mastdarmschenkels des S. romanum auf ein solches Princip nicht zurückführen zu können. Unmittelbar über der Spirale, wo der Darminhalt doch am meisten lasten musste, waren beide Romanumschenkel, statt durch Dehnung ausgebuchtet, gerade am engsten. Demnach scheint mir die Annahme eines angeboren langen und divertikelähnlich weiten S. romanum das Einfachere, zumal im gleichen Sinn die weiteren bei der Operation sichergestellten Anomalien des Dickdarmes — Tiefstand seiner ersten und zweiten Krümmung, wellige Biegung des auf- und absteigenden Colon, freies Mecocolon as- und descendens — sich verwerthen lassen.

Glaube ich also rücksichtlich der Aufstellung und Grösse die Bd. XLII. S. 368 und 374 der Deutsch. Zeitschr. entwickelten Gesichtspunkte weiter vertreten zu dürfen, so zeigt das Folgende die spirale Zusammendrehung des S. romanum in neuem Lichte.

Letztere war in meinen erstoperirten Fällen ausserordentlich fest. Zwei drall um einander gewundene, darum schmächtige Darmstücke vom Charakter nur noch gefässarmen, elfenbeinblassen Narbengewebes lagen in einer Schnürfurche, welche das S. romanum gewissermaassen zu theilen sich anschickte. Unmittelbar darüber der Gegensatz: die Darmwände strotzten von Blut und sahen blauschwarz, trocken, welk, strichweise sogar brandig aus. Der jetzige Patient J. M. hatte nichts von diesen Zugaben; die Schenkel der Spirale wanden sich abhebbar locker an einander empor, so dass weder der Blutumlauf gehindert, noch gewebliche Aenderungen eingeleitet wurden. Hätte ich es nicht sehen können, so musste die durch die intacten Bauchdecken hindurch sichtbare peristaltische Unruhe es darthun. Eine solche fehlt, sobald der Verschluss einerseits die Muskeln und Nerven des Darmes streckenweise erdrückt und damit leistungsunfähig macht, sobald andererseits diesen Elementen gegenüber vom Inneren des Darmes aus Gasspannung, Intoxication und Infection gewisser Art und Stärke sich geltend machen können. Kommt es dazu aber nicht, so bleibt an Stelle der Ueberdrehung gleichwohl ein abgeminderter mechanischer Factor in Wirksamkeit. Die Darmwände reiben einander, was, einen mittleren Grad vorausgesetzt, mit peristaltischer Unruhe beantwortet wird. Der Contrast zwischen meinen älteren Beobachtungen und dem jetzigen Fund ist also gross. Sah ich früher Doppeltes, angeborene Form- und Lageabweichungen, als Complication Erwerbungen anatomischer Art, welche im Verlauf von 20 beziehentlich 70 Jahren gemacht worden waren, die Sperrung des Darmes aber infolge beider Factoren, so begegnete ich jetzt nur dem Einen, dem Angeborenen, merkwürdig dadurch, dass es 70 Jahre lang ohne Zuthat sich erhalten hatte und zur Operation allein deswegen zwang, weil es als Angeborenes in seiner ursprünglichen Gestaltung sich verschärft hatte.

Der Contrast drückt sich endlich auch in dem Sitz der Ueberdrehung aus; dieselbe befand sich in den früheren Fällen tiefer als bei dem letzt' Operirten, so dass jenseits des Verschlusses, zum Rectum und absteigenden Colon hin gerechnet, noch genügend Darm übrig war, das neue S. romanum zu formen.

Wird Alles, namentlich aber das über die Qualität und den Sitz des Verschlusses Gesagte in Betracht gezogen und verglichen mit

den Abbildungen Monterossi's Bd. XLII. S. 360 ff., so muss zugegeben werden, dass man die spirale Drehung des S. romanum sich sehr viel einfacher gedacht hat, als sie thatsächlich ist. Dieselbe kommt freilich nur bei bestimmt langen Romanumschlingen vor, wechselt aber nach der Höhe und dem Grade ganz ausserordentlich. Weite, vermöge ihrer besonderen Anordnung überhaupt nicht verschliessbare Spiralen, an welche deswegen Pathologisches niemals anknüpft, wechseln mit fingerdicken Drehungen, über welchen die Romanumschenkel divertikelartig weit sich erheben, Spiralen, welche dem Scheitel oder Mittelstück des S. romanum angehören, mit solchen der Basis des S. romanum. Dass diese Verschiedenheiten von der Umgebung des S. romanum (Bd. XLII. S. 388 u. oben) abhängen, ist in Anbetracht der Gleichheit der letzteren nicht wahrscheinlich. Vielmehr liegen die Ursachen in der Schlinge selbst; ob es individuelle Schwankungen innerhalb eines thierähnlichen S. romanum sind, das erörtern genauer erst die nachfolgenden Arbeiten über die pathologische Entwicklung des menschlichen Darmes.

Aber gleich hier sei hervorgehoben, dass diese, Alles auf angeborene Verhältnisse zurückführende Auffassung der Resection, nicht der Detorsion das Wort redet. Nach letzterer muss eine spirale Drehung, welche angeboren ist, alsbald sich wieder herstellen, wie es die Erfahrung (S. 410) bestätigt hat.

Die Diagnose bereitete bei J. M. Schwierigkeiten nicht. Ich glaube, dieselbe auch in einem zweiten, freilich nicht operirten Fall getroffen zu haben, irrte mich aber ein drittes Mal, als es galt, die narbige Abknickung des Dünndarmes zu erkennen. Man erlaube mir, da es wenig berücksichtigte Dinge sind, hierüber noch die folgende Notiz:

Der 33jähr. Bauer M. L. beanspruchte den 5. December 1896 die Hülfe der Klinik weniger wegen Kneifens um den Nabel und träger Entleerung, woran er seit der Jugend gelitten haben will, als wegen 5 tägiger Verhaltung ohne Erbrechen. Sein Bauch war unter dem rechten Rippenbogen aufgetrieben, unempfindlich über den Darmschaufeln und schmerzhaft, wenn ich das Promontorium drückte. Zwei mannsarmdicke Darmschlingen aber, welche an den Bauchdecken sich projicirten, verhielten sich wie im M.'schen Falle; sie klangen auch höher tympanitisch als die Nachbarschaft. Eingiessungen erfüllten, unter Aenderung des Darmtones, die mittlere Bauchgegend über der Symphyse, wahrscheinlich die Fusspartie der nicht ganz geschlossenen Schlinge, entleerten übrigens höchst übelriechende, schwarzbraune, bröcklige Massen, auch Obst- und Erbsenhülsen. Nach Wiederholung der Procedur Besserung und freiwillige, geformte Entleerungen; aber am 8. December Lungeninfarct mit rein blu-

blutigem Auswurf und wandständigem, linksseitigem Exsudat. Mit beiden verliess der Kranke, gegen meinen Willen, am 8. December die Anstalt.

Ich verlegte das Hinderniss bedingungslos wiederum in das S. romanum, huldige dieser Auffassung auch heute noch, anerkenne trotzdem aber den Standpunkt, welcher, vor Beschaffung grosser einheitlicher Reihen, als unwiderleglich nur verbucht, was die Vivisection sicher gestellt hat. Denn dass in der That auch andere Darmtheile die Bauchwand ähnlich wie das schräggestellte S. romanum umformen können, zeigte mir eine wenig spätere Erfahrung, den 20. December 1896, einen 43jährigen, höchst abgemagerten und fast moribunden Letten betreffend, über welchen nicht viel mehr zu ermitteln war, als dass er mehrere Jahre Magenbeschwerden, ein paar Wochen Erbrechen und die letzten Tage auch Verhaltung gehabt habe. Vom Erbrechen abgesehen, stimmte der objective Befund mit dem Früheren; namentlich schienen mir die hauptsächlich geblähten und genau wie bei J. M. aufgestellten Darmschlingen viel zu umfänglich, als dass ich dieselben auf den Dünndarm hätte beziehen mögen. Indem ich diesen Gesichtspunkt in den Vordergrund stellte, verlegte ich die Sperre trotz des Erbrechens in den Dickdarm, in Anbetracht der Zeichnung der Schlinge, in das S. romanum, fand dann aber bei der Operation etwas ganz Anderes: zwei äusserst geblähte, im linken Hypochondrium angewachsene und geknickte Ileumschlingen. Wie später die Section ergab, war es Folge eines kartoffelgrossen Nierenabscesses unbestimmbarer Ursache gewesen. Beim Lösen der Verwachsungen zerriss die Serosa des übrigens morschen, braunrothen, glanzlosen und fade riechenden Darmes an 4 Stellen, von welchen ich leider nur zwei zusammennähte, weil inzwischen der Kranke, in minimalster Narkose dermaassen verfallen war, dass ich fürchten musste, ihn nicht mehr lebend ins Bett zu bekommen. Doch erholte er sich und begehrte am folgenden Tage, als reichliche Entleerungen eingetreten waren, mehr Nahrung, als ihm erlaubt werden durfte. Auch die allgemeine Peritonitis blieb aus, und wir glaubten, bereits hoffen zu können, als in der Nacht zum 3. Januar 1897 tödliche Perforation sich aufthat.

Ich unterschätzte also die Dehnbarkeit des Dünndarmes, die Thatsache, dass geblähte Dünndarmschlingen als schräggestellte Bogenstücke ebenfalls die Bauchwand ausbuchten, vor Allem aber den diagnostischen Werth des Erbrechens, welch' letzteres nun einmal in das klinische Bild des Dickdarmverschlusses nicht hineingehört, ganz

besondere Motive (S. 399) aber haben muss, wenn der Verschluss am Ende des Dickdarmes sitzt.

Immerhin wird die Verwechslung in erster Linie im Falle Schrägstandes des S. romanum sich ereignen. Dünndarmschlingen, welche ähnlich wie das lothrecht aufgestellte und dann verschlossene S. romanum an der Bauchwand sich bemerkbar machen, halte ich für selten, differential-diagnostisch gegenüber dieser auch sonst gut erkennbaren Torsionsvariante (S. 392 ff.) von wenig Belang.

XXVI.

Aus dem Reconvalescentenhaus Hannover.

Zur Entstehung des statischen Plattfusses.

Von

Dr. H. Steudel,

Assistenzarzt.

(Mit 5 Abbildungen.)

Die Frage nach der Entstehung des erworbenen Plattfusses ist trotz der vielen Controversen, die über diesen Gegenstand bereits geführt sind, bis auf den heutigen Tag noch nicht in allen Punkten in befriedigender Weise beantwortet. Zwar ruhte nach dem Erscheinen der gründlichen Arbeit von Lorenz der Kampf für einige Zeit, aber neuerdings hat sich das Interesse, theilweise angeregt durch die Hypothesen über den traumatischen Plattfuss, diesem Gebiete in erhöhtem Maasse wieder zugewandt, so dass der Versuch gerechtfertigt erscheinen wird, der viel umstrittenen Frage von einem nicht gerade neuen, aber in letzter Zeit jedenfalls in den Hintergrund gedrängten Gesichtspunkte aus einige Schritte näher zu kommen.

Die Betrachtung der Entstehungsweise der Deformitäten knüpft naturgemäss an die normalen Verhältnisse an, es sind aber leider die Ansichten über die Mechanik des normalen Fusses, insbesondere über die Art des Fussgewölbes, fast ebenso verschieden wie die zahlreichen Plattfusstheorien, so dass es zunächst einer Klarlegung dieser Punkte bedürfte, um auf der so gewonnenen Grundlage eher die Ursachen für die Entstehung des Plattfusses (den angeborenen Plattfuss schliesse ich vollkommen aus) auffinden zu können. Die Verhältnisse sind jedoch auf diesem relativ einfachen und übersichtlichen Gebiet schon so complicirt, dass man von vornherein darauf verzichten muss, mit mathematisch bestimmbaren Grössen zu rechnen.

Man hat die verschiedensten bekannten Gewölbearten in das Fussskelett hineinconstruirt, bald glaubte man in ihm ein Nischen-, bald ein Kuppel- oder Kreuzgewölbe zu sehen, und baute darauf

weitgehende Speculationen; solche Versuche müssen als im Princip verfehlt angesehen werden, schon ihre Mannigfaltigkeit beweist die geringe Berechtigung des einzelnen. Das Fussgewölbe ist vielmehr ein ganz unregelmässiges Gewölbe, das sich mit keinem unserer bekannten Gewölbe vergleichen und noch weniger mathematisch bestimmen lässt; man muss sich darauf beschränken, einzelne markante Bögen des Gewölbes festzulegen. Wenn man von diesem Gesichtspunkte aus das Fussskelett beurtheilt, wird man nicht umhin können, die alte geläufige Ansicht eines äusseren und eines inneren Längsbogens, die auch Lorenz seiner Plattfusstheorie zu Grunde legt, mit kleinen Modificationen selbst heute noch als richtig anzuerkennen. v. Meyer, dem wir nächst Lorenz in neuerer Zeit die meisten Aufklärungen über die Entstehung des Plattfusses verdanken, hat allerdings in seinen letzten Arbeiten verschiedene Einwände gegen diese Auffassung gemacht.

Einen äusseren Fussbogen glaubte er deshalb nicht anerkennen zu dürfen, weil der vordere Stützpunkt dieses Bogens sich nicht mit Bestimmtheit angeben lasse. Denn nähme man als solchen das Capitulum metatarsi V an, so sei die Gelenkverbindung zwischen Cuboid und Metatarsus V so locker und so wenig durch Bänder versteift, dass unmöglich der Bogen die Last des Körpers tragen könnte. Das ganze Os metatarsi quinti vom Tuberculum bis zum Capitulum aber als vordere Stütze des Bogens ansprechen, wie es z. B. Weber und Szymanowsky gethan, könne man ebensowenig, weil die Tuberositas metatarsi V bei normalen Skeletten immer 1—2 Cm. von der Unterstützungsfläche entfernt sei. Ich glaube, dass man keine Berechtigung hat, aus diesen Gründen gleich auf einen äusseren Bogen überhaupt zu verzichten, denn wenn auch die Tuberositas metatarsi V am Skelett eine gewisse Entfernung von der Unterlage hat, so sind diese Verhältnisse für den mit Weichtheilen bekleideten Fuss nicht maassgebend; an diesem ist vielmehr die Tuberositas so unterfüttert, dass man sie ohne weiteres auf jedem Sohlenabdruck als Unterstützungspunkt wird erkennen können. Ausserdem wirkt aber die Last im vorderen Abschnitt des äusseren Bogens nicht allein auf das Metatarsale V, sondern vertheilt sich ebenso auf das Metatarsale IV, das mit seinem Capitulum also gleichfalls vorderer Stützpunkt des äusseren Bogens ist, und seitlich durch die Verbindung des Cuboids mit dem Cuneiforme III auf den vorderen Abschnitt des inneren Bogens. Durch diese Anordnung der Uebertragung der Last auf mehrere vordere Stützpunkte wird dem vorderen Theile des äusseren Bogens eine grössere Beweglichkeit gesichert gegenüber

dem stabiler gebauten hinteren Abschnitt. Die Meyer'schen Einwände, Entfernung der Tuberositas met. V von der Unterstützungsfläche und zu grosse Beweglichkeit im Gelenk zwischen Cuboid und Metatarsale V, können also nicht aufrecht erhalten werden, und es liegt kein Grund vor, die Existenz eines äusseren Bogens zu leugnen.

Der innere Längsbogen (Fig. 1), aus Calcaneus, Talus, Naviculare, den 3 Cuneiformia und den drei ersten Metatarsen bestehend, ist, wie schon Lorenz sagt, von einer grösseren Bewegungsfreiheit wie der äussere. In seinem hinteren Abschnitt bildet der Calcaneus den Grundstein, sowohl innerer wie äusserer Bogen haben hier ihren

Fig. 1.

gemeinsamen Fusspunkt; der innere Bogen zieht dann völlig unabhängig vom äusseren nach vorn und tritt erst in der Gelenkverbindung zwischen Cuboid und Cuneiforme III mit dem äusseren Bogen in Verbindung. Der Knochenzug Cuneiforme I, II, III und Cuboid ist eine quere Vereinigung beider Längsbögen. Die vorderen Stützpunkte des inneren Bogens sind erstens die Capitula der drei ersten Metatarsen, das Capitulum metatarsi I natürlich durch Vermittelung der beiden Sesambeine, und zweitens durch die Gelenkverbindung des Cuneiforme III mit dem Cuboid bis zu einem gewissen Grade der vordere Abschnitt des äusseren Bogens.

Durch die Einschaltung einer queren Verbindung beider Längs-

bögen wird es also erreicht, dass die Last sich annähernd gleichmässig auf sämmtliche vorderen Stützpunkte vertheilt (von dem besonderen Falle des Erhebens auf die grosse Zehe, bei der die Körperlast nur von dem vorderen Abschnitte des inneren Bogens getragen wird, sehe ich vollkommen ab). Dabei spielt natürlich das Cuneiforme III und in seiner Verlängerung das Metatarsale III eine hervorragende Rolle, weil es gerade das Verbindungsglied beider Bögen ist. Keilförmig ist es zwischen beide Bögen eingeschoben, und es lehnt sich hier sowohl der äussere an den inneren an und überträgt einen Theil des Druckes durch das Cuneiforme III auf den inneren Bogen wie umgekehrt.

Diese grosse statische Bedeutung des Metatarsus und Cuneiforme III war es besonders, die v. Meyer auf den Gedanken eines einzigen mittleren Gewölbes (Calcaneus, Cuboid, Cuneiforme III, Metatarsus III) gebracht hat; ich glaube aber, dass durch eine derartige Auffassung die natürlichen Verhältnisse gerade umgekehrt werden. v. Meyer kam erst auf den Gedanken eines mittleren Gewölbes, als er die Berechtigung des äusseren Bogens nicht genügend begründen zu können glaubte. Er machte nun die von späteren Autoren wiederholt erwähnten Versuche des Fortnehmens einzelner Metatarsen an einem möglichst senkrecht belasteten Fusse, an dem er beobachtete dass man wohl die Metatarsen 1, 2, 4 und 5 nacheinander fortnehmen könne, ohne dass die Tragfähigkeit des Fusses aufhöre, dass diese aber wesentlich beeinträchtigt wurde, sobald er den Metatarsus III für sich fortnahm. Mithin, folgerte er, ist der Metatarsus III die vordere Stütze eines mittleren Gewölbes. Nun lässt sich ja von vornherein einwenden, ob denn diese Versuche an der Leiche ohne weiteres auf den Lebenden übertragen werden können, aber auch ohne sich auf diesen Einwurf weiter einzulassen, wird man nicht die Schlüsse aus dem Versuch ziehen, wie v. Meyer es that. Denn da die 5 Metatarsen hogenförmig zu einander angeordnet sind, etwa wie die 5 Querstäbe einer Reifenbahre, distal in flacherem, proximal in kürzerem Bogen, so wird natürlich die Stabilität eines solchen Gerüstes eher in Frage gestellt, wenn man den mittelsten Stab entfernt, als wenn man von der Seite her die Stäbe fortnimmt. Daraus folgt aber keineswegs, dass nun der Metatarsus III der vordere Abschnitt eines einzigen mittleren Fussgewölbes ist; er ist zwar von den vorderen Stützen des Gewölbes eine sehr wichtige, weil er erstens gerade die mittelste von ihnen ist, und weil zweitens durch die Fortnahme des Metatarsus III auch das Cuneiforme III seiner Stütze beraubt und dadurch die vordere Querverbindung beider Bögen so

gelockert wird, dass die Bögen sich bei Belastung nach den Seiten von einander entfernen müssen. Dass die Tragfähigkeit des Fusses nicht so nothleidet, wenn man die Metatarsen 1, 2 4 und 5 fortnimmt (die Tragfähigkeit des Fusses ist dann übrigens eine recht precäre, wie man sich leicht schon am Skelett überzeugen kann), wird daran liegen, weil durch die Verbindung beider Bögen im Cuneiforme III ein wenn auch nur geringer Bruchteil ihrer vorderen Stützpunkte im Capitulum metatarsi III erhalten bleibt, und damit die Tragfähigkeit des Fusses bis zu einem gewissen Grade fortdauern kann.

Man vergegenwärtige sich nur einmal die höchst eigenthümliche Statik des Meyer'schen Fussgewölbes! Weil die Gelenkverbindung zwischen Cuboid und Cuneiforme III mit der Längsebene des Gewölbes einen Winkel bildet (45o), soll der hier entstehende, nach dem inneren Fussrande gerichtete Seitenschub durch Naviculare und Talus wieder auf den Calcaneus übertragen werden; der Zug Naviculare, Talus, Calcaneus soll also die seitliche Gegenstütze gegen das Cuneiforme III sein. Man könnte dann mit genau derselben Berechtigung behaupten, der Gewölbebogen sei der Zug: Calcaneus, Talus, Naviculare, Cuneiforme III, Metatarsus III, und der in diesem Gewölbe vorhandene Seitenschub würde durch das Cuboid wieder auf den Calcaneus übertragen; für diese Hypothese könnte man sogar die Architectur der Spongiosa mit einiger Geschicklichkeit verwerten. Aber an und für sich ist es ja schon ganz unmöglich, den Fusspunkt einer Seitenstütze mit dem einen Fusspunkt des Bogens zusammenfallen zu lassen; Gleichgewicht würde nur dann vorhanden sein, wenn eine Seitenstütze vorhanden wäre, die ihren Fusspunkt etwa in der Gegend des hinteren Abschnittes des inneren Fussrandes hätte.

Man sieht also, dass die Folgerungen, die v. Meyer aus seinen Versuchen zieht, garnicht so unanfechtbar dastehen, und dass die Existenz eines einzigen mittleren Gewölbes durchaus nicht bewiesen, ja nicht einmal wahrscheinlich ist. Trotzdem ist diese Auffassung neuerdings von einigen Autoren wieder zu der ihrigen gemacht, so kommt z. B. Hoffa bei der Entwicklung seiner Plattfusstheorie fast mit denselben Worten wie v. Meyer zu dem Schlusse, dass man am Fusse nur ein einziges mittleres Gewölbe anerkennen könne; in den folgenden Ausführungen über die Bewegung des belasteten Talus schliesst er sich allerdings wieder fast wörtlich an Lorenz an, so dass er offenbar beide Anschauungen neben einander hergehen lässt. Auch Nasse stellt sich ganz auf den Boden der Meyer'schen Theorie; er glaubt, die Lorenz'sche Theorie beruhe auf falschen Voraussetzungen, und verwirft also den äusseren und inneren Längs-

bogen. Von anderen Autoren möchte ich nur noch Riedinger erwähnen, der glaubt, dass das Fussgewölbe ein in seiner Längsrichtung symmetrisches sei, dessen Scheitel an der Stelle liegt, wo das Cuboid, Naviculare und Cuneiforme III zu einer Gelenkverbindung zusammentreten. Der Talus liege diesem Gewölbe ausserhalb des Scheitels auf, könne also selber nicht an der Gewölbebildung theilnehmen. Es ist diese Auffassung eigentlich eine consequente Weiterführung der Meyer'schen Theorie; da sich aber sowohl mathematisch wie anatomisch sehr viel gegen die R.'sche Theorie einwenden lässt, sie ihre Hauptstütze auch wieder in der Annahme eines einzigen mittleren Gewölbes nach Meyer findet, so glaube ich, an dieser Stelle kurz über dieselbe weggehen zu können, denn im Vorhergehenden glaube ich genügend gezeigt zu haben, dass die Annahme eines mittleren Gewölbes nicht richtig ist. Die Theorien Reismann's und Boegle's haben sich keine allgemeine Verbreitung verschafft, ich werde daher auch nicht näher auf dieselben eingehen.

Um also noch einmal kurz zu recapituliren, so ist das Fussgewölbe ein vollkommen unregelmässiges Gewölbe, an dem man eine besondere mathematische Form nicht erkennen kann, an dem sich jedoch gewisse markante Bogenzüge festlegen lassen. Von diesen nehmen wir einen äusseren (Calcaneus, Cuboid, die beiden äusseren Metatarsen) und einen inneren an (Calcaneus, Talus, Naviculare, die 3 Cuneiformia und die drei ersten Metatarsen), die vorn durch einen queren Bogen (Cuneiformia I, II, III und Cuboid) mit einander verbunden sind. Hinterer Stützpunkt des Fussgewölbes ist das Tuberculum mediale calcanei mit der Höhe seiner nach unten convexen Vorwölbung, unter der sich gewöhnlich ein Schleimbeutel befindet, und nicht etwa mit dem hinteren Rande. Das Tuberculum laterale calcanei ist nur eine Hemmung gegen übermässige Aussenrotation des Calcaneus, wie sie zu Stande kommen könnte, wenn beim Gange der vorgesetzte Fuss, nur mit der Hacke den Boden berührend, seinen einzigen Unterstützungspunkt im Tuber calcanei findet. Vordere Unterstützungspunkte des stehenden Fusses sind die 5 Metatarsalköpfchen und das ganze Os metatarsi V vermittelst der Tuberositas metatarsi. Man hat geglaubt, die vorderen Unterstützungspunkte näher bestimmen zu müssen, die Anhänger der Zweibogentheorie glaubten, dass der Fuss vorn besonders auf den Köpfchen der Metatarsen I und V ruhe, v. Meyer hielt das Köpfchen des dritten Metatarsus statisch für am wichtigsten, und Beely entschied sich für die Köpfchen des 2. und 3. Metatarsus. Der Streit wird gegenstandslos, sobald man eine vordere Querverbindung beider Längsbögen annimmt,

weil durch eine solche die Last fast gleichmässig auf sämmtliche Metatarsen vertheilt wird. W. Weber liess den Fuss auch auf dem Os metatarsi IV in seiner ganzen Ausdehnung ruhen, Golebiewski ist ebenfalls der Ansicht, und in der That findet man an manchen Füssen eine solche Unterfütterung des Knochens, dass er ganz gut bis zu einem gewissen Grade die Function einer Stütze in seiner ganzen Ausdehnung versehen kann. Ueberhaupt ist der äussere Bogen in ganzer Länge gut unterpolstert, um den Druck der Unterfläche möglichst diffus aufnehmen zu können.

Wir betrachten den inneren Bogen als Hauptbogen. Der hintere Abschnitt dieses Hauptbogens erhält durch den äusseren Bogen eine secundäre Unterstützung. Vom Boden als Widerlager ausgehend, ist der Calcaneus für beide Bögen der Anfänger, der erste Stein beider Gewölbebogen, die nach hinten nicht getrennt sind, ebenso wie sie sich vorn wieder zusammenlegen. Der vordere Anfang beider Bögen, die Capitula metatarsorum, können einen Querbogen darstellen, wir haben Füsse gesehen, welche nur auf dem äusseren und inneren Ende dieses Bogens aufstanden, also mit den Capitulis I und V. Dieser Querbogen wird nun individuell sehr verschieden abgeflacht, und es kommen dadurch allerhand Variationen vor, je nachdem sich beispielsweise das Capitulum III oder ein anderes stärker nach unten senkt. So wird es auch leicht erklärlich, wie die Meinungen über das vordere Aufstehen des Gewölbes von einander differirten. Es finden sich sogar Füsse, bei denen dieser Bogen der Capitula vollkommen flach ist, wo also sämmtliche Capitula vordere Stützpunkte des Gewölbes sind; derartig gebaute Füsse kann man nach dem Vorgange Emmert's als Breitfüsse bezeichnen. Unter dieser Bezeichnung werden sie auch in den Vorschriften für die ärztliche Untersuchung der Wehrpflichtigen erwähnt.

Die Kräfte, die das Fussgewölbe erhalten, und die der auf dasselbe wirkenden Last entgegenwirken, sind einmal gegeben in der Festigkeit der Knochen, dann in der Stärke der Bänder, endlich in den Muskeln der Fusssohle und in denen, deren eine Insertionsstelle am Fusse ist. Dabei ist zu beachten, dass, wie schon Hueter hervorgehoben hat, am Talus kein einziger Muskel inserirt; er vergleicht ihn mit den Menisken des Kniegelenkes, und in der That ist die eigenthümliche Function des Talus, der einerseits Theil des Fussgewölbes, zugleich beweglich gegen dasselbe ist, auf die Statik des Fusses von wesentlichem Einfluss, wie wir später sehen werden. Ueber die Wirkung der einzelnen Muskeln hat man sich lange gestritten, besonders der Tibialis posticus hat in der Discussion über die Platt-

fussfrage eine grosse Rolle gespielt, da er vermöge seines Verlaufes um die innere Seite des Talocruralgelenkes und seiner Insertion an der Tuberositas ossis navicularis einen bedeutenden Einfluss auf die Erhaltung der Supination und damit auf die Erhaltung des Gewölbes haben sollte. Den Tibialis anticus dagegen erwähnen nur Duchenne und Hueter, und doch kann man wohl von ihm ebenfalls behaupten, dass er das Gewölbe mit erhalten hilft, da er ausser der Streckbewegung im Talocruralgelenk gleichzeitig ein Heben des vorderen, inneren Fussrandes bewirkt. Auch der Peroneus longus ist neben seiner Function als Supinator durch den bogensehnenähnlichen Verlauf quer durch das Fussgewölbe wohl geeignet, für die Erhaltung desselben mit beizutragen. Die Wadenmusculatur soll nach Henke keinen Einfluss auf die Bewegungen im Talotarsalgelenk haben, weil die Pro- und Supinationsaxe die Insertion der Achillessehne am Fersenbein schneidet und deswegen nur einen äusserst kurzen Hebelarm zur Drehung hat, nach R. Fick soll sie dagegen keinen geringen Antheil an der Supination haben. Man wird hierbei wohl unterscheiden müssen, ob der Fuss in Mittellage oder in Plantar- oder Dorsalflexion steht, denn eine Plantarflexion combinirt sich gegen Ende der Bewegung immer mit Supination, eine Dorsalflexion mit Pronation. Was die Bewegungen in den Fussgelenken selbst anbetrifft, so nehmen wir im folgenden an, dass im Talocruralgelenk Plantar- und Dorsalflexion, im Talotarsalgelenk Pro- und Supination stattfindet; auf die complicirten, secundären Bewegungen des vorderen Fusses, die sich stellenweise in hebelartigen Wirkungen geltend machen, werden wir nicht weiter eingehen, ebenso möchte ich hier der besseren Uebersicht wegen die Frage nicht weiter verfolgen, ob nicht im Talocruralgelenk ausser Bewegungen um eine frontale Axe auch solche um eine sagittale Axe, besonders bei starker Plantarflexion, stattfinden können.

Die Betrachtung der Last nun, die auf das Fussgewölbe einwirkt, und der die Widerstände das Gleichgewicht halten sollen, führt uns gleichzeitig auf die Aetiologie des Plattfusses. Es kann nicht der Zweck dieser Zeilen sein, hier sämmtliche bisher aufgestellten Plattfusstheorien in extenso zu referiren und den Werth oder die Nichtberechtigung jeder einzelnen zu erwägen; im folgenden wird also nur in Betracht gezogen werden, wie eine Aenderung in der Belastung des Fussgewölbes einen Plattfuss hervorbringen kann; den entstandenen Plattfuss wird man dann mit Recht als einen statischen bezeichnen können.

Die exacte Betrachtung der Last wird an ihr, wie an jeder Kraft

die Grösse, die Richtung und den Angriffspunkt unterscheiden müssen. Für den vorliegenden Fall interessirt uns vom ersten Factor nicht der absolute Werth, sondern nur das Verhältniss zwischen der Last und den Widerständen des Fussgewölbes; dass eine Aenderung der Richtung und des Angriffspunktes ebenfalls von grösster Bedeutung für die Statik des Fussgewölbes sein wird, ist leicht einzusehen; es werden sich, da für unsere Zwecke die Betrachtung der Kräfte in einer Frontalebene genügt, drei verschiedene Richtungen der Last, die jedesmal in der Richtung der Tibia gegeben sind, finden lassen; erstens senkrecht zur horizontalen Unterstützungsfläche, zweitens schräg von aussen und drittens schräg von innen. Die früheren Autoren haben fast alle der Einfachheit halber die Richtung der Last als senkrecht angenommen und untersucht, wie sie auf den normal gestellten und den pronirten Fuss einwirkte; wir werden unseren Analysen zu Grunde legen erstens die Einwirknng einer senkrechten Belastung auf den auf eine horizontale Unterstützungsfläche gestellten normalen Fuss, zweitens die Einwirkung einer schräg von aussen kommenden Last und drittens die Wirkung einer schräg von innen kommenden Belastung unter denselben Bedingungen. Den 2. Fall kann man als extreme Pronationsstellung auffassen, den 3. Fall aber mit der Supinationsstellung zu vergleichen, ist nicht ohne Weiteres zulässig. Wir gehen von einem normalen Fusse aus, weil sich nur an einem solchen die ersten Ursachen für eine Deformation auffinden lassen.

Nehmen wir den 1. Fall an, die Last wirkt senkrecht auf einen auf eine horizontale Unterstützungsfläche gestellten normalen Fuss (Fig. 2 und 5a), so wird, wenn Gleichgewicht vorhanden sein soll, die Resultirende sämmtlicher Widerstände des Fussgewölbes senkrecht unter dem Angriffspunkte der Resultirenden der Last liegen, und das Verhältniss von Last zu Widerstand ein echter Bruch oder höchstens gleich eins sein müssen. Wird der Quotient grösser wie eins, die Last also grösser wie die Widerstände, so wird das Gewölbe einsinken müssen, und zwar wird in diesem Falle zuerst der äussere Bogen abgeflacht, dann gestreckt werden. Da aber der Calcaneus zugleich Grundstein des inneren Bogens ist, wird zugleich mit der Plantarflexion des Calcaneus, die bei einer Streckung des äusseren Bogens, also einer Flexion des hinteren, Reflexion des vorderen Abschnittes, eintritt, das Tuberculum mediale calcanei, der Fusspunkt des inneren Bogens, etwas nach hinten verlegt; der Bogen wird, da seine Spannweite wächst, bei gleichbleibender Länge an Höhe abnehmen müssen, d. h. er wird ebenfalls abgeflacht. Gleichzeitig wird aber durch die Drehung des Calcaneus um eine frontale Axe der

Talus auf eine nach vorn und innen geneigte schiefe Ebene gestellt, bei fortdauernder Einwirkung der Last wird folglich einmal der Talus nach vorn, innen und unten sinken, bis er die Unterstützungsfläche erreicht hat, zweitens wird durch dieselbe Kraft der Fuss immer weiter in Ueberpronationslage gedrängt werden, der Calcaneus wird um eine sagittale Axe nach aussen mit seinem unteren Theile gedreht werden, bis er mit seiner lateralen Fläche an den Malleolus externus stösst. Das Resultat ist ein Pes flexus reflexus pronatus,

Fig. 2.

Fig. 3.

also ein typischer statischer Plattfuss, entstanden durch ein Missverhältniss zwischen Grösse der Last und der Widerstände, während alle übrigen Factoren durchaus normal und unverändert geblieben sind. Das Talocruralgelenk wird in diesen Fällen, wenn überhaupt, dann erst in den allerletzten Stadien bei weit vorgeschrittener Deformation, afficirt. Der Mechanismus der Entstehung dieser Plattfüsse entspricht im Grossen und Ganzen dem von Lorenz angegebenen, es erfolgt ein primäres, senkrechtes Flachlegen des

äusseren Bogens, sekundär wird der innere Bogen flachgelegt, indem gleichzeitig der Talus als Schlussstein etwas nach vorn und innen zu liegen kommt. Die Gründe für das Missverhältniss von Last und Widerstand können einmal rasches Anwachsen des Körpergewichtes, oft wiederholtes Tragen schwerer Lasten, dann aber auch Erlahmen und Abnahme der Grösse der Widerstände bei gleichbleibendem Körpergewicht durch Abnahme der Muskelkraft u. s. w. oder beide Factoren zusammen sein. Die Zunahme der Spannweite des inneren

Fig. 4.

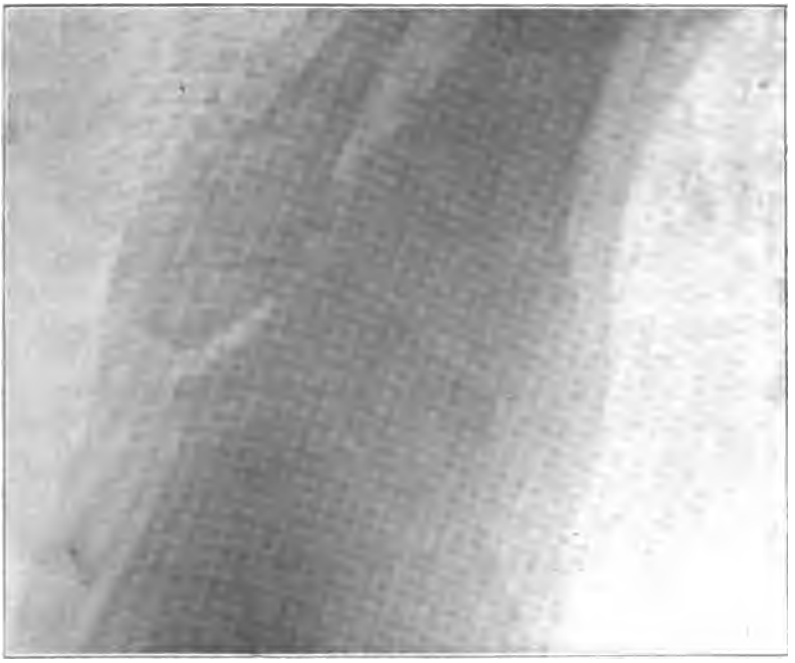

Bogens in normalen Grenzen hat allein schon etwas Begünstigendes für die Entstehung von Plattfüssen. Grosse Leute mit langen Füssen werden also in gewissen Grenzen eher einen Plattfuss acquiriren wie kleine Menschen, ebenso wie lange Füsse meistens Breitfüsse sind; vielleicht ist hierdurch das von Hueter erwähnte häufigere Vorkommen von Plattfüssen bei den Soldaten Schleswig-Holsteins zu erklären.

Lässt man auf das Fussgewölbe eine schräg von aussen kommende Last wirken (Fig. 5b), so haben wir Verhältnisse, die man mit einer Ueberpronationsstellung des Fusses vergleichen kann. Schon beim

gewöhnlichen Ansetzen des Fusses aus der Ruhelage in die Stellung beim aufrechten Stehen macht der Fuss eine Pronationsbewegung, die man durch Heben des äusseren Fussrandes nur ganz wenig verstärken kann, wenn man dabei die Tibien in derselben Lage verharren lässt. In der etwas gezwungenen Stellung wird der innere Fussbogen stark beansprucht, doch ist diese Stellung für die Plattfussfrage ohne Bedeutung, weil sie zu unnatürlich ist, als dass sie lange eingenommen werden könnte. Viel grösser kann man nun aber die Pronation des

Fig. 5.

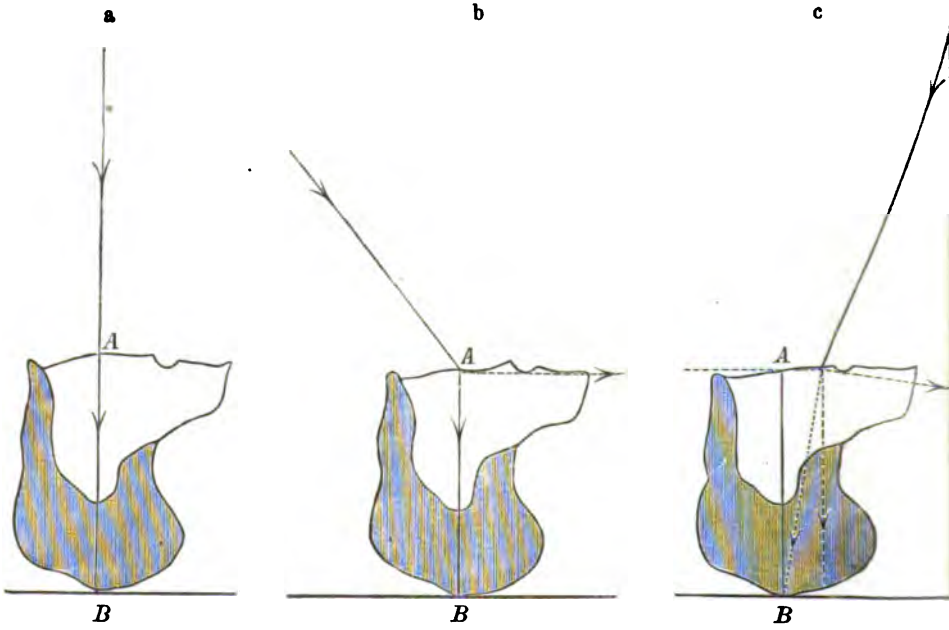

Fall I. Fall II. Fall III.

A B Kraftaxe des Calcaneus.

Fusses machen, wenn man die Tibia und mit ihr den Talus ihre Lage zu dem Fuss ändern, also einen nach aussen spitzen Winkel mit der Unterstützungsfläche bilden lässt. Normaler Weise kommt diese Stellung nicht allzu häufig vor, bei normaler Tibia und Femur kann sie nur zu Stande kommen, wenn man z. B. mit stark nach auswärts gestellten Füssen sich an eine Wand lehnt; die Stellung als solche ist recht ungewöhnlich und wird nur selten eingenommen. Allerdings hat man früher sehr viel Gewicht darauf gelegt, auch Nasse führt dieselbe als Aetiologie des Plattfusses an, und in der

That ist sie einer Plattfussstellung äusserst günstig. Bei einer schräg von aussen kommenden Belastung wird nämlich die Last an ihrem Angriffspunkte in 2 Componenten getheilt werden, eine senkrecht zur Unterstützungsfläche, durch das Tuber calcanei gehend, eine zweite, horizontal gerichtete, als Ausdruck des am Angriffspunkte vorhandenen Seitenschubs. Diesem letzteren wirken am Fusse nur äusserst wenig Kräfte entgegen, bei öfterer und längerer Einwirkung wird er das Bestreben haben, den Calcaneus um eine sagittale Axe nach aussen zu drehen, zu proniren und den Talus auf dem Calcaneus nach vorn, unten und innen zu verlagern. Durch die Pronation des Calcaneus wird zunächst der äussere Fussbogen umgelegt, ohne dass er in diesem Falle einzusinken braucht; je mehr diese Dislocation zu stande kommt, desto grösser wird das Bestreben des Talus sein, eine neue Stütze zu gewinnen. Durch das Herabsinken desselben, der gewissermaassen keilförmig zwischen Naviculare und Calcaneus eingefügt ist, wird der letztere zugleich um eine frontale Axe sich drehen, flectirt werden, während der vordere Abschnitt des inneren Bogens dabei dieser Flexionsbewegung des Calcaneus nicht folgt und daher am ausgebildeten Plattfuss den Eindruck der Reflexion macht. Der Mechanismus in diesem Falle entspricht also bis zu einem gewissen Grade dem von Meyer angegebenen; nur ist derselbe nicht ein reines seitliches Umlegen, sondern gleichzeitig durch die Bewegung des Talus in verticaler Richtung, ein Einsinken des Fussgewölbes. Bei normalen Tibien ist die Entstehung dieser Art des Plattfusses im Allgemeinen recht selten; charakteristisch für denselben ist das verhältnissmässig lange intacte Fortbestehen des äusseren Fussbogens, der ja nicht einsinkt, sondern in toto seine Lage verändert. Man findet solche Plattfüsse bedeutend häufiger entstanden durch primäre Veränderungen am Unterschenkel, Malleolenfractur, Rhachitis, mit Dislocation geheilte Fractur des Unterschenkels. In allen diesen Fällen entsteht zuerst eine Valgität im Talocruralgelenk, die unter Umständen als solche stationär bleiben kann. Stromeyer hat sie als schwache Enkel bezeichnet, ich möchte dafür den Ausdruck Malleolaris valga wählen. Die Tibia ist über die Norm nach aussen convex, der Malleolus internus springt weit nach innen vor, und die Fibula, die ja für gewöhnlich nach innen convex ist, wird, sobald sie der Verkrümmung der Tibia folgt, gestreckt, also länger werden, daher der Tiefstand des äusseren Malleolus, dessen Schmerzhaftigkeit manchmal das erste subjective Symptom der beginnenden Plattfussbildung ist. Kommt die Deformität in diesem Stadium zum Stillstand, so findet man Bilder, die an das Genu valgum erinnern, im anderen Falle

schreitet die Missbildung nach dem oben beschriebenen Mechanismus weiter fort. Ich lasse hier die Frage offen, ob nicht durch die Veränderungen im Talocruralgelenk, das man meistens verbreitert findet, auch abnorme Bewegungen des Talus um eine sagittale Axe stattfinden; diese Bewegungen würden dem Mechanismus der Plattfussbildung nur günstig sein.

Hierbei kann ich nicht unerwähnt lassen, dass man sich bemüht hat, eine Ruhestellung zu finden, die den oben beschriebenen Mechanismus begünstigen solle. Besonders Hoffa, dessen Meyer-Lorenzsche Combinationstheorie von Landerer als bestechend bezeichnet wird, hat nach dem Vorgange Annandale's eine „Attitude of rest" beschrieben, bei der die Last ebenfalls schräg von aussen auf das Fussgewölbe wirken soll. Hoffa behauptet nämlich, ein Mensch, der viel stehen müsse, z. B. ein Schlosserlehrling, nähme, um das Stehen den ganzen Tag aushalten zu können, folgende Stellung ein: „Er spreizt die Beine, rotirt die Unterschenkel im Knie leicht nach auswärts, beugt dabei die Knie leicht und hält dabei die Füsse stark nach auswärts gesetzt. Sehen wir aber zu, wie der Schlosserlehrling geht, so sehen wir, dass auch der Gang mit stark nach auswärts gestellten Füssen statthat." Als Illustration dazu reproducirt Hoffa in seiner orthopädischen Chirurgie die Annandale'sche Abbildung eines jungen Mannes mit beiderseitigem Genu valgum. Unter normalen Verhältnissen ist die bezeichnete Stellung unbequem und vor allen Dingen keine Ruhestellung. Eine Stellung mit stark nach auswärts gesetzten Füssen wird leicht eine Gleichgewichtsstörung in dorso-ventraler Richtung hervorrufen, wie man sich selbst leicht überzeugen kann; ein Mann, der eine solche Stellung einnimmt, würde also immer einer gewissen Aufmerksamkeit bedürfen, um durch gelegentliches Muskelspiel sein Gleichgewicht zu erhalten. Nun hat aber doch das Spreizen der Beine keinen anderen Zweck als die Sicherheit des Stehenden gegen seitlich angreifende Kräfte zu erhöhen, folglich wird er, um auch die grösstmögliche Sicherheit gegen Kräfte zu haben, die von vorn oder hinten angreifen, die Füsse möglichst so zu einander stellen, dass die Höhe des Trapezes, das durch die Füsse, die Verbindungslinie der Fussspitzen und die der Hacken gebildet wird, ein Maximum wird, d. h. er stellt die Füsse parallel zu einander und rechtwinkelig zur Frontalebene. In dieser Stellung können die Knie natürlich nicht nach aussen gebeugt werden, sondern im Gegentheil nach innen, und zwar wird diese Bewegung nicht allein im Kniegelenk gemacht, sondern in der Hüfte und im Talotarsalgelenk. Diese Bewegung ist jedoch nur eine äusserst

minimale; die Hauptsache der wirklichen „Attitude of rest" ist Spreizung der Beine mit gerade nach vorn gerichteten Fussspitzen. Bei dieser Stellung nun wird der innere Fussrand stark belastet, und hier treffen die Verhältnisse zu, die wir oben als dritte Möglichkeit der Art der Belastung angenommen haben (s. Fig. 3, 4, 5c).

Der Fuss ist auf eine horizontale Unterstützungsfläche aufgesetzt, die Last kommt schräg von innen. Wenn man unter diesen Verhältnissen die Wirkung der Belastung analysiren will, muss man daran denken, dass bei Bewegungen der Tibia in frontaler Richtung auch der Talus diese mitmacht; der Fuss steht also in der angenommenen Stellung in Supinationslage. Dadurch wird aber, vermöge der eigenthümlichen Bewegung des Talus auf dem Calcaneus der Angriffspunkt der Last etwas nach innen verlegt. Wenn man nun die Kraft wie im vorigen Falle in eine verticale und eine horizontale Componente zerlegt, wird die erstere nicht durch das Tuber calcanei gehen, sondern innen von ihm den Boden treffen, d. h. es ist in diesem Falle ein nach innen gerichtetes, drehendes Moment vorhanden. Die horizontale Componente kann man unberücksichtigt lassen, da ihr durch die Reibung am Boden (der Fuss würde ja sonst nach aussen gleiten) das Gleichgewicht gehalten wird. Der Calcaneus wird also excentrisch belastet, die Folge wird sein, dass bei fortwährender Einwirkung derselbe sich allmählich in eine Pronationsstellung drehen wird. Hier ist also die merkwürdige Thatsache zu verzeichnen, dass eine Supinationsstellung des Fusses die Entstehung einer Pronation begünstigend wirkt. Sobald man nun diese Attitude of rest verlässt und wieder zur gewöhnlichen Haltung übergeht, wird mit Aufhören der Supination, in der jetzt der Calcaneus schon ein wenig gedreht war, die Pronation des Calcaneus bedeutend stärker werden, die dann entstehenden Verhältnisse entsprechen wieder denen des zweiten Falles, der Mechanismus der weiteren Entstehung des Plattfusses ist derselbe wie dort angegeben. Nur wird der Patient, da sein Fuss sich schon in einer geringen Ueberpronationsstellung befindet, und der innere Fussbogen seine Elasticität verloren hat, auch mit auswärts gestellten Füssen gehen; es ist dies also eine Folge der durch die „Ruhestellung" verursachten primären Pronation des Fusses, und nicht etwa ist das Gegentheil der Fall; es bekommt keiner Plattfüsse, weil er mit nach auswärts gestellten Füssen geht, vielmehr ist diese Fusshaltung schon ein Zeichen des beginnenden Plattfusses. Ebenso ist die von Annandale gegebene Haltung nicht das Primäre, sondern, wenn überhaupt Jemand in der von ihm beschriebenen Lage seine „Ruhehaltung" zeigt, so ist dies die Folge

einer schon vorhandenen Deformation, und zwar der durch die wirkliche „Ruhestellung" hervorgerufenen primären Pronation des Fusses. Auf diese Art entstehen wohl die meisten Plattfüsse bei Personen im jugendlichen Alter, die plötzlich lange im Stehen arbeiten müssen.

Die drei von mir angegebenen Schemata sollen nun keineswegs die ganze Aetiologie des Plattfusses umfassen. Es sollte nur die Aenderung der Belastung in ihrer Wirkung besprochen werden; was man sonst noch für die Aetiologie des Plattfusses angezogen hat, ist zu bekannt, als dass ich es hier einzeln anzuführen brauchte. Man darf ferner nicht erwarten, dass nun jeder statische Plattfuss genau in eines der drei Schemata hineinpasst, es werden sich im Einzelnen manche Combinationen und Variationen ergeben, aber in der Hauptsache wird der Mechanismus der Plattfussentstehung immer unter einen der drei möglichen Hauptfälle untergebracht werden können.

Die vorstehenden Erwägungen sind nicht ganz ohne Einfluss auf die **Therapie**. Die Gleich'sche operative Behandlung wird besonders im ersten Falle zweckmässig sein, die Trendelenburg'sche supramalleolare Osteotomie bei starker Malleolaris valga. In Plattfusseinlagen hat man ja eine reiche Auswahl; es ist im Allgemeinen jede zweckmässig, bei der der innere Fussrand unterstützt, der Fuss in Supinationsstellung gebracht und in der Lage erhalten bleibt. Dazu eignen sich besonders die Whitmann'sche Einlage, die nach ihm von Heidenhain modificirte, sowie der von Staffel benutzte Plattfussstiefel. Ein zweiter Punkt, der bei Plattfusseinlagen ebenfalls zu beachten ist, ist die Corrigirung der primären Pronationsstellung des Calcaneus. Dies wird durch die gewöhnlichen Einlagen meistens nicht erreicht; v. Meyer liess zu dem Zweck eine excentrisch nach innen gelegene Vertiefung in dem Fersentheil der Sohle machen. Neuerdings hat Lange von demselben Gesichtspunkte aus eine solche Plattfusseinlage construirt. Neben den Einlagen muss selbstverständlich durch gute Ernährung, Gymnastik, Massage etc. für möglichste Kräftigung der Musculatur und des Allgemeinzustandes gesorgt werden.

Ich erfülle zum Schluss eine angenehme Pflicht, wenn ich meinem hochverehrten Chef, Herrn Dr. Ferd. Bähr, für die liebenswürdige Unterstützung bei Anfertigung dieser Arbeit meinen besten Dank sage.

Literatur.

Beely u. Kirchhoff, Der menschliche Fuss. Tübingen.

Boegle, Die Entstehung und Verhütung der Fussabnormitäten. München u. Leipzig, Lehmann 1893.

Brockhoff, Aetiologie u. Behandlung d. erworb. Plattfusses. Bonn 1890. Inaugural Diss.

Duchenne, Physiologie der Bewegungen. Cassel, Th. Fischer, 1885.

Eichenwald, Der Plattfuss. Wien, Josef Safár. 1896.

Gleich, Operative Plattfussbehandlung. Centralbl. f. Chir., Bd. XX. S. 103, d. Bericht. über d. Verhandl. des XXII. Congresses der Deutsch. Gesellschaft f. Chir. 1893.

Golebiewski, Studien über die Ausdehnungsfähigkeit des menschlichen Fusses. Zeitschr. f. orthopäd. Chirurgie. Bd. III. 1894.

Heidenhain, Allerlei über den Plattfuss. Deutsche Zeitschrift für Chirurgie. Bd. XLIV.

Henke, Die Controversen über die Fussgelenke, Luxationen und Contracturen der Fusswurzel aus Henle und Pfeufer's Zeitschr. 3. Reihe. Bd. V.

Henke, Handatlas der Anatomie. Berlin, Hirschwald.

Hoffa, Lehrbuch der orthopädischen Chirurgie.

Hoffa, Aetiologie und Behandlung des Plattfusses. Arch. f. kl. Chir. Bd. LI. 1. Heft.

Landerer, Mechanotherapie. Leipzig, Vogel. 1894.

Lange, F., Zur Behandlung des Plattfusses. Münchener medicin. Wochenschrift. 1897. Nr. 30.

Lorenz, Die Lehre vom erworb. Plattfuss. Stuttgart, Enke. 1883.

Lücke, Ueber d. entzündl. Plattfuss. Samml. kl. Vorträge. Nr. 35. 1872.

v. Meyer, Die Architectur der Spongiosa. Arch. f. Anat., Physiol. u. wissensch. Medicin. Jahrg. 1867.

v. Meyer, Ursachen u. Entstehung des erworbenen Plattfusses. Jena, Fischer. 1883.

v. Meyer, Die Controversen in der Plattfussfrage, Deutsche Zeitschr. f. Chir. Bd. XXI. 1885.

Nasse, Chir. Krankheiten d. unteren Extremitäten. I. Hälfte. Stuttgart, Enke. 1897.

Rasumowsky, Beitrag zur Architektonik des Fussgewölbes. Monthly intern. Journal of Anat. and Phys. Vol. VI. Nr. 6.

Rauber, Anatomie des Menschen. Leipzig, Bezold. 1892.

Riedinger, Ueber die Entstehung d. traumat. Plattfusses. Monatsschr. f. Unfallheilkunde 1896, S. 320.

Riedinger, Die Mechanik des Fussgewölbes als Grundlage der Lehre von den Fussdeformitäten. Centralbl. f. Chir. 1897. Nr. 15.

Schreiber, Allgemeine u. specielle orthopädische Chirurgie. Leipzig u. Wien. Deuticke. 1888.

Staffel, Ueber den Plattfussstiefel. Deutsche medicinische Wochenschr. 1897. Nr. 32.

Starke, Missgestaltung der Füsse. Sammlung klinischer Vorträge. Nr. 194. 1881.

Steudel, Zur Mechanik des Fussgewölbes. Centralblatt für Chirurgie. 1897. Nr. 50.

Szymanowsky, Kritik der partiellen Fussamputation. Langenbeck's Archiv. Bd. I.

Weber, Mechanik der menschlichen Gehwerkzeuge. Berlin, Springer, 1894.

Erklärung der Abbildungen.

Fig. 1. Innerer Längsbogen des Fusses.

Fig. 2. Normaler linker Fuss von hinten. Die Last wirkt senkrecht auf den auf eine horizontale Unterstützungsfläche gestellten Fuss (Fall 1). Das Tuberculum laterale calcanei berührt den Boden nicht.

Fig. 3. Die Last wirkt schräg von innen auf den in normaler Stellung befindlichen Calcaneus. Man sieht, wie der Talus sich mit seiner Masse mehr auf die innere Seite des Calcaneus gelegt hat, dabei gleichzeitig eine Drehung um eine ungefähr verticale Axe gemacht hat. Tibia und Fibula sind gleichzeitig etwas um ihre Längsaxe gedreht.

Fig. 4. Röntgenbild des rechten Fusses eines 15jährigen Knaben in der in Fig. 3 am Knochen dargestellten Stellung. Die Contouren des Talus entsprechen genau der in Fig. 3 angegebenen Situation. Der Calcaneus ist leider wegen der vorliegenden Theile des vorderen Fusses in seinen Contouren nicht deutlich im Röntgenbilde zu erhalten.

Fig. 5. Schemata der 3 Belastungsfälle. Fall I: Die senkrecht zur Unterstützungsfläche gerichtete Last fällt mit der Kraftaxe des Calcaneus zusammen. Fall II: Die von aussen kommende Last zerfällt in eine senkrechte Componente, die mit der Kraftaxe des Calcaneus zusammenfällt, und in eine horizontale, die der Ausdruck des vorhandenen Seitenschubs ist. Fall III: Die von innen kommende Last greift den Calcaneus excentrisch an. Dadurch entsteht am Angriffspunkte ein Drehmoment, das den Calcaneus nach innen zu drehen bestrebt ist.

XXVII.

Ueber die Ursachen des Gefässverschlusses bei Gangrän.[1])

Von

Dr. W. Zoege-Manteuffel, Dorpat.

(Mit Tafel II—V.)

Die Beantwortung der Frage nach den Ursachen des Gefässverschlusses bei Gangrän berührt eine Reihe von Momenten, die nicht blos den pathologischen Anatomen und den Chirurgen interessiren, sondern von ganz allgemeinem medicinischen Interesse sind.

Die Ursachen der Gangrän haben ja in den letzten Jahren Neurologen und Physiologen, Internisten und Chirurgen lebhaft interessirt und eine recht bedeutende Literatur über diesen Gegenstand heranwachsen lassen.

Wir können danach wohl annehmen, dass als entferntere oder auch endliche Ursachen des localen „spontanen" Gewebstodes eine Reihe von Veränderungen anzusehen sind, die ich versuchen will, in folgendes Schema zu bringen.

I. Neuropathische Ursachen:

a) Centrale. — Wir finden hier vasomotorische Störungen isolirt oder neben allgemeinen nervösen; so bei der Raynaud'schen Krankheit, der Syringomyelie, — den vasomotorischen Störungen hysterischer Schreckwirkungen (Kussmaul, Dehio).

b) Periphere Ursachen ebenfalls bei hysterischen, dann bei Lepra- und isolirten Nervenerkrankungen. Chronische Gifte.

II. Directe Gefässalterationen ohne Vermittelung einer Nervenerkrankung:

a) acute Infectionskrankheiten. Ich rechne hierher Endocarditis, Typhus-Scarlatina, Puerperalfieber.

---

1) Theilweise vorgetragen in der Dorpater medicinischen Gesellschaft.

b) Chronische Infectionskrankheiten und Diathesen — Lepra — Diabetes, Syphilis.

c) Chronische Gifte: Blei, Arsen, Secale, Quecksilber; ich rechne auch Tabak dazu.

d) Thermische Einflüsse. Hier sind die directen Erfrierungen und Verbrennungen natürlich nicht einbegriffen. Vielmehr handelt es sich hier um Individuen, die vielfachen Erkältungen und Durchnässungen ausgesetzt sind oder gelegentlich Erfrierungen geringen Grades durchgemacht haben und nun viel später erst an den Folgen dieser directen Alteration ihres Gefässsystems zu leiden haben.

Diese kurze Uebersicht auszuführen, würde uns hier zu weit führen. Manches wird Ihnen aus eigener Erfahrung, manches aus der Literatur bekannt sein.

Bei allen diesen Formen, soweit sie untersucht sind, finden sich bestimmte und ganz besondere Veränderungen der Gefässwand. Ausgenommen ist hiervon wohl vorab die Gangrän durch Infectionskrankheiten acuter Art, die bald embolischen Ursprunges ist, bald der eigentlichen maranthischen oder infectiösen Thrombose zuzuzählen ist.

Jene Veränderungen — die Arteriosclerose oder Sclerose der Intima, finden Sie sowohl bei den Erkrankungen der Gruppe I als auch bei Gruppe II. In beiden Gruppen finden sich Beobachtungen, in denen es aber nicht blos zu Arteriosclerose, sondern auch zu völligem Verschluss des Gefässes kommt. — Meist tritt erst jetzt Gewebstod auf. Hiervon wären auszunehmen jene Schreckneurosen u. s. w., bei denen die Contraction der Gefässe an sich zum Absterben der betroffenen Peripherie führt. Bei manifester Gangrän, sowohl neurotischen als auch primär vasalen Ursprunges, spontane Gangrän sensu strictiori finden wir die Gefässe in geringerer oder grösserer Ausdehnung verschlossen und müssen diesen Verschluss als Ursache der Gangrän ansehen.

Während im ganzen Grossen somit die entfernteren Ursachen der Gangrän als bekannt angesehen werden können, ist die Frage: wie bei all diesen Formen und namentlich der spontanen Gangraen sensu strictiori der Gefässverschluss zu Stande kommt, obgleich vielfach studirt, noch strittig.

Auf die alte Anschauung Rokitantky's, dass es sich um Niederschläge aus dem Blut handelt, komme ich zum Schlusse zurück. Winiwarter hat zuerst die Gefässe bei spontaner Gangrän der Extremitäten einer genaueren Untersuchung unterzogen und eine Erkrankung sui generis an den Arterien beschrieben, die er wie

Fig. 6.

Fig. 7.

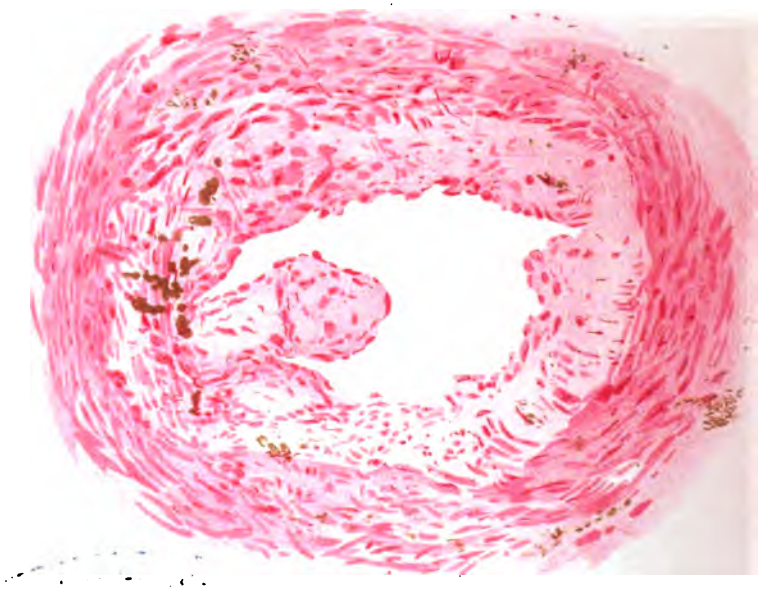

Fig. 8.

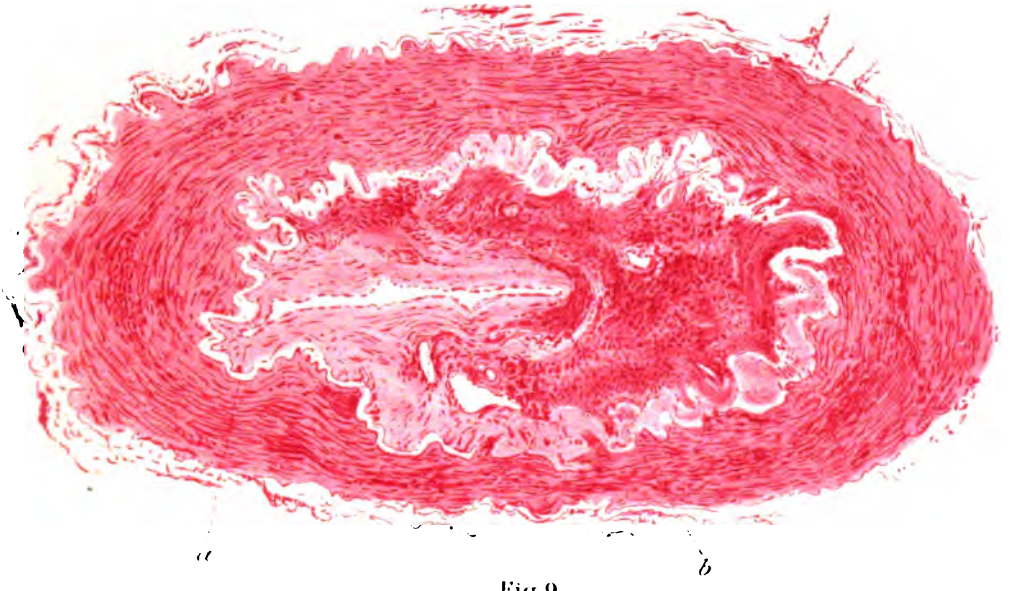

Fig. 9.

University of California
LIBRARY

Sämmtliche bisher beobachtete Fälle von Extremitätengangrän durch Endarteriitis oblit. lassen die Deutung durch thrombotische Processe zu, können also nicht als einwandfrei bezeichnet werden. (Weiss.)

Den fehlenden Beweis für directe Wucherung als Ursache des Gefässverschlusses sucht nun Borchard[1]) zu erbringen.

Borchard beobachtete 6 Fälle von spontaner Gangrän. Er fand im Ganzen dieselben Bilder, die Winiwarter und Weiss geben. In einem Falle jedoch stiess er auf eine auf dem Durchschnitt knopfförmige Vorragung, Wucherung, die an anderen Schnitten Verbindung mit der gegenüberliegenden Wand einging. Es handelte sich also um eine ins Lumen vorspringende Leiste, die an einer Stelle mit der gegenüberliegenden Wand verwachsen war, sie berührte. Ferner bildet er noch einen 2. Durchschnitt ab, in dem das junge obturirende Gewebe von einer Reihe radienförmiger Spalten durchzogen ist, so dass das Gewebe in seiner Anordnung in der That den Eindruck hervorruft, als ob es von einem Punkte der Intima aus radienförmig-fächerartig nach allen Seiten hinübergewuchert wäre.

Borchard kommt zu folgenden Schlüssen: „Es handelt sich in den einschlägigen Fällen (Spontangangrän bei jüngeren Leuten) um eine Verdickung der Intima der Arterien, welche besteht in einer Wucherung der Endothelien und Bildung einer homogenen derben, zellarmen Schicht zwischen Elastica und Endothel und auch in einzelnen Fällen jenseits derselben:“ „Diese Zunahme der Intima, diese Wucherung der Endothelien, die entweder ausgeht von einer oder mehreren Stellen der Wand, kann für sich allein einen völligen oder nahezu völligen Verschluss des Gefässlumens herbeiführen. In nicht gerade seltenen Fällen jedoch staut sich in den Nischen und Winkeln der Wucherung das Blut oder haftet an der Oberfläche, gerinnt und wird später organisirt.“

Da die Krankheit nur bei jungen Individuen mit gesunden Herzen (sic.?) vorkomme, bildeten sich im früheren Lumen neue Gefässbahnen. Die Schichten der neuen Blutbahn kommen nicht von den Vasa vasorum, sondern vom Endothel. Regressive Metamorphosen in der neugebildeten Masse hat Borchard nicht gesehen, was er als Beweis gegen die primäre Arteriosclerose anführt, da die meisten Autoren im Gegensatz zu Thoma die regressive Metamorphose als pathognomonisch für Arteriosclerose ansehen. Der Krankheitsprocess trete zuerst in der Peripherie auf, und zwar in den Arterien vor ihrer Theilung in Capillaren und kleinste Aeste und

1) Borchard, Deutsche Zeitschrift f. Chirurgie. XLIV. Bd.

schreite centralwärts fort. Die Thoma'sche Theorie sieht Borchard als unerwiesen an und daher auch die Weiss'sche Folgerung.

Vor allen Dingen eine Bemerkung: Borchard scheint die Thoma'sche „Theorie" nicht zu kennen. Er verwirft sie aber und meint zugleich, die Wucherung sei als Anpassung des Gefässes an den geringeren Blutgehalt aufzufassen. Das ist ja gerade Thoma-sche „Theorie"! Thoma's Studien über den Ductus Botalli, über die Sclerose nach Amputationen, Westphalen's gleichartige über die Arteria Uterina, sie alle und eine Reihe anderer Arbeiten aus dem Thoma'schen Institut fassen die Verdickung der Intima als „eine Anpassung der Gefässlichtung an den Inhalt" auf.

Auf diese Thoma'sche Theorie stützt sich aber Weiss garnicht. Vielmehr auf die von Thoma beobachtete Thatsache der Intimaverdickung oder -wucherung. Es ist hier vorab ja ganz gleichgültig, in welcher Weise es zu der von Thoma beobachteten Intimawucherung kommt. Ja gerade für die physiologische Wucherung der Intima der Femoralis und ihrer Zweige kommt diese Anpassungstheorie nach Thoma nicht in Frage vielmehr, eine Reihe anderer Ursachen und Schädlichkeiten, die im Allgemeinen das Gefässsystem treffen und nur hier an der unteren Extremität besonders ungünstige Bedingungen der Circulation vorfinden. Die Thatsache, und auf die kommt es an, — die Thoma, Sack, Mehnert etc. gefunden, dass nämlich überaus häufig und wohl schon vom 25. Lebensjahre an auch in der Femoralis eine sclerotische Verdickung der Intima zu Stande kommt, diese Thatsache leugnet ja niemand, und wird wohl auch Borchard nicht leugnen. Mehr habe ich aber vor der Hand von Thoma's Beobachtungen zur Stütze meiner Anschauungen gar nicht benutzt. Es genügt mir vollkommen, dass die Arteriosclerose an der Femoralis und ihren Aesten ein häufiges, ja fast physiologisches Vorkommniss ist, und dass jene von Weiss beschriebene concentrische, der Intima zunächst liegende Schicht qualitativ völlig der gewöhnlichen Gefässsclerose entspricht. Wenn Borchard mit anderen Autoren für die Arteriosclerose regressive Vorgänge als einzig charakteristisch ansieht, so mag er die von Thoma gefundene sclerotische Intimawucherung oder Verdickung anders benennen. Thoma hat gerade den Gegensatz zwischen Endarteriitis und Arteriosclerose scharf betont. Sollte hier nicht vielleicht doch wiederum eine Vermischung des Atheroms mit der Sclerose wie noch in den meisten Handbüchern, die Ursache dieser verschiedenen Auffassung sein? Das Atherom werden wir bei der Arteriosclerose der jungen Leute natürlich nicht finden.

Fig. 5.

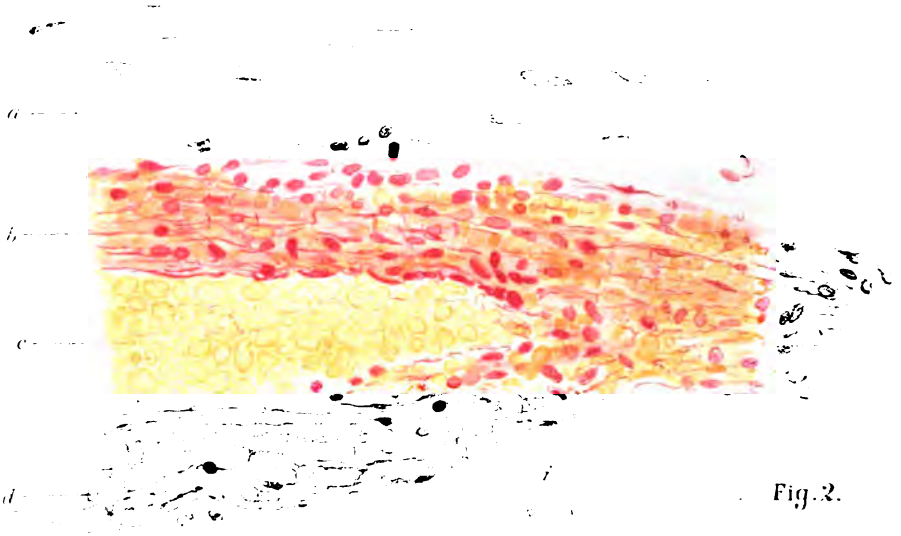

Fig. 2.

Fig. 3.



Fig. 1.

Fig. 4.

University of California
LIBRARY

Friedländer die Gefässveränderungen bei Syphilis — Endarteriitis obliterans nannte. Sie unterscheidet sich jedoch wesentlich von jener dadurch, dass dort, d. h. bei syphilitischen Erkrankungen des Gefässes, der Process an der Adventitia beginnt und alle Häute der Arterie, von aussen nach innen vorschreitend ergreift, während bei der Winiwarter'schen Endarteriitis der Process als eine Wucherung der Intima aufzufassen ist.

Billroth hat der Erkrankung dann einen anderen Namen gegeben, ohne am Begriffe sonst Wesentliches zu ändern. Er nannte sie Endarteriitis hyperplastica. Der Name hat sich aber nicht eingebürgert, obgleich er das Wesen der Sache, wenn wir Winiwarter recht geben, besser trifft.

Seit Winiwarter oder, wenn man will, seit Friedländer war es feststehende, allgemein anerkannte Thatsache, dass es eine Endart. obliterans gebe, die zu Gangrän führe. Infolge chronischer Reize gehe zunächst die Intima Veränderungen ein, die als entzündliche aufzufassen seien, jedoch zu Wucherungen des Endothels führen.

Die Wucherungen, die sich von allen Seiten her entwickelten, begegnen und vereinigen sich, um schliesslich die ganze Lichtung des Gefässes zu erfüllen und nur einzelne blutführende Lücken zwischen sich frei zu lassen. Diese Lücken gewinnen unter Umständen das Ansehen von Gefässen. Sie besitzen dann eine Ringfaserschicht — ein Endothellager und nicht selten sogar eine Elastica. Anfangsstadien, in denen etwa die Wucherung der Intima nur einzelne Zapfen ins Innere der Gefässlichtung sendet, hat Winiwarter nicht gesehen, noch abgebildet. Nur beschreibt und zeichnet er allerdings in die Lichtung vorragende Gewebsfetzen, die aber aus einzelnen oder wenigen von der Wand zum Theil abgelösten Zellen bestehen. Der Abbildung nach kann es sich hier sowohl um progressive als degenerative Zustände handeln. Ja letztere Auffassung scheint mir aus weiter unten zu erörternden Gründen die richtige.

Es ist a priori verständlich, dass Anfangsstadien an amputirten Gliedern nicht ohne Weiteres zu finden sein konnten, da ja schon ein Verschluss bestehen musste, bevor oder als es zur Gangrän kam. Winiwarter war somit genöthigt, aus dem entwickelten Bilde, das er vor sich sah, jene Schlüsse zu ziehen. Sie wurden von späteren Autoren als bewiesen und beweisend angesehea und allgemein acceptirt.

Ich habe nun schon vor einer Reihe von Jahren meine Aufmerksamkeit diesem Gegenstande zugewandt, und bald stellte sich eine Reihe von Bedenken gegen die Auffassung Winiwarter's ein. —

Namentlich den rein vasomotorischen centralnervösen Veränderungen gegenüber erschien die Winiwarter'sche Erklärung gezwungen, und hier fanden sich doch in sehr vielen Fällen genau dieselben Veränderungen, wie bei den Fällen von spontaner Gangrän ohne nervöse Störungen. Und vor Allem: histologisch war ein solches obliterirtes Gefäss durchaus nicht von einem durch organisirten Thrombus verschlossenen zu unterscheiden.

Auf meine Veranlassung hin untersuchte Edg. Weiss sechs einschlägige Fälle genauer und kam zu dem Schluss, dass in dem histologischen Bilde kein einziges Moment enthalten sei, das nicht auch durch Organisation des Thrombus zu erklären sei. Es fand sich allerdings, wie das ja nicht anders zu erwarten war, kein Moment, das als directer Gegenbeweis gegen die Winiwarter'sche Anschauung angeführt werden konnte, wenigstens was das histologische Bild anlangte; ebensowenig aber der geringste Anhaltspunkt für jene Anschauung. Vielmehr musste Weiss zu dem Schluss kommen, dass, wenn Winiwarter ein neues Krankheitsbild aufgestellt, er den stricten Beweis dafür schuldig geblieben sei, weil das, was er gesehen und gezeichnet, sehr wohl durch Organisation des Thrombus erklärt werden könne. Es sei aber nicht thunlich, einen neuen Krankheitsbegriff zu setzen — wo schon bekannte Thatsachen zur Deutung der Veränderungen genügten.

Die Wandveränderungen des Gefässes, die durchaus den Charakter der gewöhnlichen Gefässsclerose, aber in gesteigertem Maasse aufwiesen, war nach der Weiss'schen und meiner Anschauung als der erste Anfang der Circulationsstörung anzusehen, an die sich direct die Thrombose anschloss. Das histologische Bild zeigte durchaus ähnliche Dinge wie Winiwarter sie gezeichnet: Nach innen von der Elastica — wo sonst nur die einschichtige Reihe der Intimazellen zu finden ist — ein, je nach dem Alter des Kranken bald mehr, bald weniger mächtiges Lager zellarmen sclerotischen Bindegewebes: das Bild einer über das physiologische Maass hinausragenden Arteriosclerose, mit all ihren Eigenthümlichkeiten. — Innerhalb dieses concentrischen Ringes ein regelloses Durcheinander von gewucherten Intimazellen mit Spalträumen, neugebildeten Gefässen, Pigmenthaufen: — als Ausdruck der Organisation eines Thrombus. — Die Sclerose des Gefässes musste unter dem Druck der Blutsäule eine concentrische Schichtung erfahren und dem Gefäss ein Lumen lassen, — die secundäre, jüngere Wucherung der Intima in den Thrombus hinein kann regellos in allen Richtungen erfolgen, weil eben kein Gegendruck die Zellen zu bestimmter Lagerung zwingt. —

Borchard verwirft also die Arteriosclerose als Ursache, als Basis des ganzen Processes. Ferner behauptet er, der Krankheitsprocess trete zuerst in der Peripherie auf, und zwar in der Arterie vor ihrer Theilung in Capillaren und kleinste Aeste und schreite centralwärts fort. Borchard bildet dann noch 2 Präparate ab, von pilz- und radien- oder fächerförmigen Vorragungen als Beweise, dass es sich in der That um Wucherungsvorgänge handele. Ich komme auf diese Präparate weiter unten bei Untersuchung des mikroskopischen Verhaltens der verschlossenen Gefässe zurück.

Vor allen Dingen müssen wir uns die Frage vorlegen: was für ein Material kann uns überhaupt bei schon manifester Gangrän vorliegen? Welches Material hat Borchard vorgelegen, und was für eins Weiss und mir? Borchard's Präparate hatte er erhalten durch:

1. Amputation über der Mitte des Unterschenkels. Lumen vorhanden.
2. Pirogoff's Amputation. Arterie verschlossen.
3. Amputation zwischen mittlerem und unterem Drittel. Reamputation, Lumen verschlossen — kaum sichtbar.
4. Amputation digit. manus.
5. Amputation sec. Lisfrank: ganz degenerirte Gefässe.
6. secundum Pirogoff.

Was kann man aber aus diesen Präparaten für Schlüsse ziehen auf die Art der Verbreitung aufwärts, auf oberhalb den ganzen Gefässbaum betreffende Veränderungen, wie Arteriosclerose! Der einzige Fall, der überhaupt in Frage kommen kann, ist Fall I., und auch hier kann oberhalb Verschluss bestanden haben, können wesentliche Veränderungen weit hinauf gereicht haben.

Das von Weiss und mir benutzte Material entstammte folgenden Fällen von Amputationen.

1. r. Extr. Lizfrank — Gritti.
   l. Extr. Gritti.
2. Amp. fem.
3. Gritti.
4. Amput. sec. Sedillot reamput. femoris.
5. l. Pirogoff (später A. craris).
   r. digitoram.
6. Femoris.

Also 6 Fälle mit 7 Präparaten, von denen sechs das Gefässgebiet bis in die Poplitea, resp. Femoralis studiren liessen. Ich glaube doch wohl, dass man hier einen besseren Einblick in die Verhältnisse gewinnen konnte und in der That zumeist in der Lage sein

musste, über das, was „oberhalb" zu finden war, einigen Aufschluss zu geben. Und in der That habe ich in allen Fällen, wo auf dem Amputationsschnitt ein offenes Lumen noch vorhanden war, und nur diese gestatten einen Schluss, das gefunden, was Thoma Arteriosclerose nennt. In einem Fall liessen sich die Gefässe von oben her (Amput. im mittleren Drittel des Oberschenkels Fall II) gut injiciren. Ich habe den Fall beschrieben (cf. Chir. Congress), auch hier bestand Art. scl. Ich habe auch schon, ebenso wie Weiss, darauf hingewiesen, wie ohne diese allgemeine Erkrankung des ganzen Gefässgebietes bei der vorwiegend häufigen Primäraffection an der Theilungsstelle der Poplitea das Manifestwerden der Gangrän nicht recht zu erklären wäre. Wenn die Collateralen nicht eben auch krank und nicht ausdehnungsfähig wären, könnte die Ernährung der Peripherie ja gar nicht dauernd leiden. Ferner, wenn, wie Borchard und auch Brault annehmen, es sich um eine locale Erkrankung handelte, wie wäre es dann zu erklären, dass ganze Gefässgebiete erkranken. Wir müssten uns denken, dass der Process von der Peripherie aufwärts steigt, um dann wieder centrifugal sich auszubreiten. Das wäre doch mindestens gezwungen. Gewiss schreitet der Verschluss auch centripetal fort. Die Basis für die ganze Erkrankung, die Arteriosclerose ist aber eine über das ganze Gefässgebiet, wenn nicht über das ganze Gefässsystem ausgebreitete. Beides kommt ja sicher vor. Denken wir nur an die allgemeine Aetiologie. Chronische Gifte z. B. werden Systemerkrankungen — Thermische Schädlichkeiten: Bezirkserkrankungen bedingen. — Namentlich bei dem langsamen Verlauf der ganzen Erkrankung bei jüngeren Leuten wäre es schlechterdings nicht zu verstehen, warum die Collateralen nicht in Function treten, zumal die peripherstenGefässe und Capillaren ja keine wesentlichen Veränderungen zeigen.

Wenn ich aus meinen Präparaten mir also sehr wohl einen Schluss gestatten kann auf die topographische Ausbreitung der Arteriosclerose, auf den häufigsten Sitz des ältesten Gefässverschlusses — eben an der Theilungsstelle der Popelitea — so sind wir in Bezug auf das mikroskopische Verhalten weniger gut daran. Wohl gelingt es, allenfalls festzustellen, welches die ältesten Veränderungen sind — wo somit der Gefässverschluss am frühesten zu Stande gekommen ist —, aber auch das nur theilweise und bedingt. Da es vollends unmöglich ist, den Vorgang des Gefässverschlusses in seinen Anfangsstadien zu studiren, da wir den Verschluss natürlich immer schon ausgebildet vor uns sehen, sind wir genöthigt, aus den Veränderungen unterhalb und oberhalb des Gefässverschlusses, überhaupt da, wo

das Gefäss noch eine Lichtung hat, die Entstehungsweise der obturirenden Massen zu beobachten, und können dann nur bedingte Schlüsse uns gestatten auf den schon obturirten Theil, Schlüsse, die allerdings an Wahrscheinlichkeit gewinnen, wenn die im verschlossenen Gefäss gefundenen Bilder sich aus den im theilweise offenen construiren und erklären lassen. Wir müssen aber nicht vergessen, dass die Veränderungen, die wir weiter in der Peripherie finden, sehr wohl Folge der oberhalb gelegenen Circulationsstörung sein können ebenso, wie die weiter oben über dem eigentlich verschlossenen Gebiet gefundenen Veränderungen von dem Ausfall im peripheren Strombett beeinflusst werden. Hier spielen gewiss die von Thoma dargelegten Principien der Anpassung des Gefässrohres an seinen Inhalt eine bedeutsame Rolle. — Wir werden also histologische Deutungen nur acceptiren können, wenn sie mit allgemeinen pathologischen Begriffen ebenso, wie mit dem klinischen und mikroskopischen Verhalten im Einklang stehen. Die Arteriosclerose müssen wir am ganzen Gefässbaum studiren, die Entstehung des Verschlusses — sind wir genöthigt, dort zu studiren, wo wir frische Veränderungen finden.

Weiss hatte schon, wie erwähnt, gesagt, dass das mikroskop. Bild dem der organisirten Thrombose durchaus analog sei. Die Frage, wie es nun zu einer solchen Thrombose im vorliegenden Falle kommen könne, liess er vorab unberührt Es sei mir nun gestattet, den Vorgang der Thrombenbindungen an denselben Fällen und Präparaten zu demonstriren. Schon Friedländer hatte darauf hingewiesen, dass die Obturationsmasse nicht zu unterscheiden sei von organisirtem Thrombus. Ferner hatte er schon das überaus häufige Vorkommen wandständiger weisser und rother Thromben bemerkt. Sowohl Friedländer als Borchard halten diese Dinge jedoch für durchaus secundäre Bildungen; die Wucherungen bilden Nischen und Taschen, in denen es zu Stagnation und Thrombose kommt.

Ich habe aber nun die wandständigen Thromben in solchen Mengen gefunden, auch da, wo von Taschenbildung noch keine Rede war, dass ich nicht umhin kann, ihnen eine grössere Bedeutung zuzusprechen, als die genannten Autoren.

In Fig. 1 und 2 sehen Sie (Fall III weiss) zwei wandständige weisse Thromben bei sonst völlig intacten Gefässlumen abgebildet. — Die Intima der kleinen Arterien (pediea und digitalis) erscheint verdickt, die Zellkerne gross. Hier und da ragen einzelne Zellkörper und ganze Zellen ins Lumen hinein vor, und sofort hat sich um dieselben ein weisser oder Blutplättchenthrombus (a—b) herum-

gelegt. Diese vorragenden Zellen könnte man nun als Wucherung auffassen, doch scheint mir die Thatsache, dass die Zellen oft nur mit schmalem Zapfen am Mutterboden haften, dafür zu sprechen, dass es sich um abgelöste Zellen handelt, die ohne die sich darauf lagernden Thrombenmassen verloren gingen. Es handelt sich somit um eine Abstossung, um eine Degeneration, nicht um eine Proliferation. Letztere ist erst secundär. Bei Fig. 1 ist die Abstossung der Zellen etwas lebhafter, der Thrombus besser fixirt und massiger. Bei Fig. 2 löst sich der grösste Theil des Thrombus (a b c) augenscheinlich und nur seine Basis erscheint durch einige vorragende Intimazellen fixirt. In beiden Bildern sehen wir aber nicht blos halb abgelöste Intimazellen, die den Thrombus zur Kraftstelle dienten, sondern bereits, namentlich in Fig. 2 einwandernde Intimazellen, einen fraglosen Proliferationsprocess. Noch deutlicher können wir diese beginnende Organisation in Fig. 3 beobachten. (Fall 4 Weiss). Es handelt sich um eine Tib. postica, die jedoch stark collabirt ist, unterhalb des eigentlichen Verschlusses liegt. Der Thrombus verbindet brückenartig die gegenüberliegenden Wände des Gefässrohres, in ihn hinein wandern Intimazellen. Diese Organisation des ebenfalls weissen Thrombus finden Sie dann besonders schön ausgeprägt in Fig. 4 (Fall 3 Weiss). Die mächtige sclerotische Intima wuchert in ganzen Zellenzügen in dem breit aufliegenden (a—b) weissen Thrombus. Die Zellanordnung und Richtung lässt vermuthen, dass die kernreichere Partie der Intima in ähnlicher Weise entstanden ist wie oben die neue Auflagerung.

Fig. 5 (spätere Beobachtung von Weiss nicht untersucht) zeigt Ihnen einen wandständigen, rothen Thrombus: Das sehr interessante Präparat entstammt einem Patienten von 54 Jahren (hohe Amputation des Unterschenkels und Exstirpation der Gefässe bis zur Poplitea). Die Tib. postica ist hoch oben offen, eng, Wand hochgradig sclerotisch, stellenweise Kalkablagerungen (in der Zeichnung nicht zu sehen). Der zellenarmen Intima (a) liegt ein sich lebhaft organisirender rother Thrombus (b) dicht an. Mit einem an der Basis sich organisirenden Zapfen (d) umgreift er ein frischeres Blutgerinnsel (e), das nur einzelne Gerinnungsfäden aufweist. — Stellen wir uns nun vor, dass das frischere Gerinnsel durch den Blutstrom wieder fortgebracht wird, so haben wir einen weit ins Lumen vorragenden Zapfen, der, wie der Faden im Experimente Ewerth Schimmelbusch's, sich bald mit neuen Gerinnseln bedeckt, Gelegenheit zu Conglutinationsthrombose giebt. Die in Fig. 6 abgebildeten sehr merkwürdigen Verhältnisse in einem peripheren Gefäss (Fall 2

weiss) halte ich für Bildungen an einer Venenklappe, die ursprünglich der Wand angelegen haben. Ihre Lösung halte ich zum Theil für Artefacte. Die organisirten wandständigen Thromben haben sich eben leichter von der Wand gelöst. Doch hat der Streifen vermuthlich nicht glatt angelegen, sondern unregelmässig, und hat jedenfalls in seinen Falten Lücken offen gelassen. —

Was die Entstehungsweise anlangt, so nehme ich dafür die Ewerth Schimmelbusch'schen Beobachtungen in Anspruch Wandveränderung durch die Thoma'sche Arteriosclerose, Stromstörung, durch Lösung einzelner Zellen aber Continuität des Stromes, führen zur Conglutinationsthrombose. Rothe Thromben finden sich sehr selten, so dass ich geneigt bin, auch hier eine Conglutinationsthrombose als ersten Anstoss anzunehmen. Doch fehlen mir hierfür Beweise. — Jedenfalls aber finden sich die in Fig 1—4 abgebildeten sich organisirenden Conglutinations- oder weissen Thromben so ausserordentlich häufig, dass man ihnen füglich einen wesentlichen Antheil am Gefässverschluss zumessen muss.

Auch Borchard vindicirt ihnen eine erhebliche, aber doch schliesslich nicht wesentliche Rolle. Vielmehr glaubt er, das Wesentliche des ganzen Vorganges in einer Wucherung der Intima sehen zu müssen, die zum Gefässverschluss auch ohne Vermittelung der Thromben führen könne, wenngleich die Thromben ein häufiges Accidenz sind. Auch ich habe ja in einem Wucherungsprocess der Intima den ersten Anstoss zum Gefässverschluss gefunden, nur dass derselbe Anfangs eben im Rahmen der Ascl. sich bewegt und späterhin in den vorgebildeten Thrombus erfolgt, soweit es sich um den Gefässverschluss handelt, secundärer Natur ist. Zur Stütze der älteren Winiwarter'schen und seiner Anschauung bringt Borchard, wie erwähnt, zwei mikroskopische Bilder. In der That ist die Deutung, die Borchert dem in Fig. 1 seiner Tafel gegebenen Bilde giebt, recht bestechend. Die auf den Durchschnitt pilzartige, in der That leistenartige Vorragung besteht zweifellos aus gewucherten Intimazellen. Borchert meint nun, die pilzförmige Gestalt sei beweisend für primäre Intimawucherung. Ich will auch gern zugeben, dass es sich möglicher Weise um eine solche handelt. Der stricte Beweis, dass nicht eine wandständige Thrombose vorausgegangen ist, fehlt aber, denn die Gestalt allein — das weite Vorspringen kann auch beim Thrombus vorkommen. Ich habe in einem anderen Präparat bei embolischer Gangrän einen etwa 3 Cm. langen, mit schmaler Basis aufsitzenden und fast $^3/_4$ des Lumens ausfüllenden gemischten Thrombus gesehen. Wenn derselbe organisirt worden wäre, hätte er genau

das Bild gegeben, wie Borchard es zeichnet. Zu einer Organisation konnte es aber nicht kommen, weil Patient früher an seiner Endocarditis starb. Ich habe aber dann meine Präparate einer wiederholten Durchmusterung unterzogen und endlich einen Schnitt gefunden, indem ich fast dasselbe Bild gefunden wie Borchard, Figur 7 giebt die betreffende Abbildung. Es handelt sich um eine Digitalarterie oder einen Ast derselben (Fall 4 weiss). Eine Elastica ist nicht mehr vorhanden, die Intima stark sclerotisch verdickt. Auffallend ist das viele Pigment an der Seite des Zapfens — besonders an seiner Basis. Es macht den Eindruck, als ob sich einmal unter die Intima dieser Seite Blut ergossen hätte, und könnte vielleicht die Deutung zulassen, dass hier ein Gefäss, ein Ast abgegangen ist. Die zapfenartige Vorragung bekäme dann eine eigene Deutung. Sehen wir doch z. B. die Arteriosclerose besonders häufig an den Abgangsstellen von Aesten, an Theilungsstellen auftreten, worauf ebenfalls schon Thoma hingewiesen hat. Ich erinnere hier nur an die Abgänge der Intercostalis von der Aorta. Auch hier handelt es sich um Anpassung der Gefässlichtung an den Inhalt. Denken wir uns einen Cylinder gablig getheilt, so müssen, wenn seine beiden Aeste ebenfalls Cylinder sind, Stromstörungen hierbei entstehen, die physiologischer Weise durch Intimaauflagerungen vermieden werden. Dass es hier dann zu den oben geschilderten Vorgängen kommt, die in der Thrombose und Organisation derselben ihren Abschluss finden können, liegt auf der Hand, — ebenso aber auch, dass diese Auflagerungen einmal gelegentlich ins Lumen des Hauptgefässes hineinragen können. — Dass der letztere Vorgang vorkommt und, wie uns scheint nicht gar so selten, mögen Ihnen Fig. 8 und 9 zeigen. Die beiden Schnitte entstammen einer Extremität und einem Gefäss (Tib. postica), liegen jedoch weit auseinander. In Fig. 8 sehen Sie etwa die Hälfte der ursprünglichen Gefässlichtung durch einen von altem sclerotischen Bindegewebe umgebenen Gefässschlitz eingenommen. Er wird umfasst und umgeben von einer die übrige Gefässlichtung erfüllenden Bindegewebsneubildung, deren Kernreichthum zu dem Schlusse berechtigt, dass sie jüngeren Datums ist, als der die Gefässlücke tragende, weit vorspringende Zapfen. Ich stehe nicht an, für sehr wahrscheinlich zu halten, dass der Zapfen schon bestanden hat, als das übrige Gefäse noch offen war. Leider besitze ich die nächstfolgenden Schnitte nicht. Doch ist vielleicht Fig. 9 geeignet, jene merkwürdige Bildung zu erklären. Hier sehen wir einen ähnlichen Gefässspalt, der sich nur nicht so scharf gegen jüngeres Gewebe abgrenzt. An seiner der Peripherie zugekehrten Basis wird er aber

nicht, wie jener (Fig. 8), von der Elastica umschlossen, sondern durchbricht diese und die Adventitia. Ein Lumen ist weiter in der Peripherie nicht nachzuweisen, die Andeutung desselben aber wohl und der Weg, den das Gefäss gewählt hat. Denn nur für ein ein- oder austretendes Gefäss kann ich den Zapfen sowohl in Figur 8 als 9 halten, und zwar für einen ursprünglichen Ast. Es können also auch auf diese Art zapfenartige Vorragungen geschaffen werden. Schliesslich ist zu bedenken, dass Thromben der Aeste nicht selten sich ein Stück in das Hauptgefäss fortsetzen und hier dann sehr wohl vorspringende Leisten und Knöpfe bilden können, die, organisirt, Bilder ergeben können wie Fig. 7 oder Borchard's Fig. 1. Ferner bildet Borchard noch einen zweiten Durchschnitt ab, in dem das junge obturirende Gewebe von einer Reihe radienförmiger Spalten durchzogen ist, so dass das Gewebe in seiner Anordnung in der That den Eindruck hervorruft, als ob es von einem Punkte der Intima aus radienförmig nach allen Seiten hinüber gewuchert wäre. Aber auch diese Erklärung ist nicht einwandsfrei. Erstens einmal können jene Spalten Artefact bei Härtung etc. sein. Aus der Abbildung ist ein stricter Anhaltspunkt gegen diese Behauptung nicht zu erbringen. Zweitens können es Resorptionslacunen sein, wobei dann Fig. 5 meiner Bilder wiederum die Erklärung abgeben würde.

Schliesslich ist es nicht erklärlich, wieso die Wucherung von vorn herein radienförmig vordringt. Unter dem Druck der Blutsäule müsste doch Anfangs nothgedrungen eine mehr concentrische Anordnung der Zellen erfolgen. Das Blutgefäss ist doch vorab kein leerer Raum, in den eine Wucherung sich in jeder beliebigen Richtung ausbreiten kann. Gerade in Rücksicht hierauf erscheint mir die Präexistenz einer indifferenten Masse, in die die Zellen gewuchert sind, ein Postulat, ohne welches wir uns die merkwürdige Form garnicht erklären können. Peripher vom Verschluss kann das Gefäss aber allerdings ein leeres Rohr sein, und Borchard's Präparat entstammt einem solchen peripheren Gefäss.

Jedenfalls aber und vor allem ist die von Borchert und mir beobachtete Zapfenbildung eine ausserordentliche Seltenheit — während die Thrombose, weisse und rothe, sehr häufig, ja fast in jedem Schnitt zu finden ist bei aufmerksamem Suchen, und es wäre erzwungen, nicht eindeutige Raritäten als Ursache des ganzen Processes anzusehen.

Ferner finden sich in den völlig obturirten Partien nicht selten Bilder ganz eigener Art: Auf den ersten Blick bei schwacher Vergrösserung ist es der gewöhnliche Anblick: alte circuläre concentrische

Sclerose, alles übrige Lumen ein regelloses Durcheinander von Zellen. Setzt man aber stärkere Vergrösserung auf, so findet man, dass diese regellosen Zellen sich in lauter feine Gefässchen von Capillardurchschnitt auflösen. Eine so reiche Gefässbildung in der mehr weniger sclerosirenden Intimawucherung wäre auffallend, in der einen Thrombus subtituirenden ein ganz gewohnter Anblick.

Borchard kommt zu folgenden Schlüssen: „Es handelt sich in den einschlägigen Fällen (spontane Gangrän bei jüngeren Leuten) um eine Verdickung der Intima der Arterien, welche besteht in einer Wucherung der Endothelien und Bildung einer homogenen, derben, zellarmen Schicht zwischen Elastica und Endothel und auch in einzelnen Fällen jenseits derselben." „Diese Zunahme der Intima, diese Wucherung der Endothelien, die entweder ausgeht von einer oder mehreren Stellen der Wand, kann für sich allein einen völligen oder nahezu völligen Verschluss des Gefässlumens herbeiführen. In nicht seltenen Fällen jedoch staut sich in den Nischen und Winkeln der Wucherung das Blut oder haftet an der Oberfläche, gerinnt und wird später organisirt." —

Demgegenüber glaube ich, nach den Untersuchungen an meinen Präparaten folgendes über den Hergang der Obturation aussagen zu können: Die Gefässsclerose besteht bei den einschlägigen Individuen schon lange. Sie wird gesteigert durch eine der oben genannten Schädlichkeiten, thermischer, chemischer oder vasomotorischer Natur. Die jetzt eintretende Wucherung der Intima kann an sich nicht zum Verschluss der Gefässe führen, da der Blutdruck dem entgegen arbeitet. Dagegen lösen sich einzelne Zellen der Intima — es entstehen Rauhigkeiten an der Wand. An diesen Stellen haften Conglutinationsthromben, wohl auch gelegentlich aber viel seltener gemischte und rothe Thromben, sie werden alsbald organisirt durch Wucherung in den Intimazellen. Primäre Wucherungen können vielleicht vorkommen, sind aber nicht bewiesen, da andere Deutungen der einschlägigen Bilder möglich sind. Zudem sind diese Bildungen so selten, dass man ihnen eine wesentliche Bedeutung beim Gefässverschluss nicht zumessen kann. Dagegen kann diese Rolle: der langsamen Verengerung des Gefässes wohl zugesprochen werden der oben erwähnten weissen Thrombose mit nachfolgender Organisation. Den letzten Verschluss bildet häufig ein rother Thrombos, den ich oberhalb der Verschlussstelle regelmässig gefunden habe. Obgleich das Vorhandensein des Pigmentes nach dem einstimmigen Urtheil sämmtlicher Autoren kein Beweis für rothe Thrombose ist, kann ich nicht umhin, dem reichlichen Vorkommen derselben eine gewisse Bedeutung zuzusprechen. Immer und stets lässt sich die Pigmentanhäufung nicht auf platzende Capillaren, Stauung etc. zurückführen. Namentlich, wo wir sie, wie nicht selten, sehr gleichmässig und central über lange Strecken des verschlossenen Gefässes vertheilt finden, glaube ich, sie doch wohl als Reste rother Thromben auffassen zu dürfen.

Diese Erklärung findet auch im klinischen Verhalten ihre Stützen. Lange Prodrome, gelegentliches Ueberanstrengen des Herzens und

darauffolgende plötzliche Verschlimmerung unter Auftreten blauer Flecke an den peripherstеn Körpertheilen. Bei jüngeren Leuten sind es nicht selten äussere directe Schädigungen der peripheren Circulation, bei älteren nicht selten Mehrforderungen an das Herz und die Gesammtcirculation, die die dann doch stets plötzlich einsetzende Verschlimmerung bedingen, so dass auch klinisch die plötzliche Verstopfung des verengten Gefässes durch einen Thrombus sehr wahrscheinlich wird.

Schon Rokitansky hat die Auflagerungen auf die Innenhaut der Arterien ihrem makroskopischen Verhalten nach als Ablagerungen aus dem Blut aufgefasst und bezeichnet. Es wird das jeder begreiflich finden, der es versucht, ein solches Gefäss, an dem vielleicht noch ein röthlicher Punkt das Lumen andeutet, aufzuschneiden. Immer und immer wieder kommt man mit dem Instrument, mit der Scheere zwischen Obturationsmasse und Intima — nicht zwischen Elastica und Intima — ein Zeichen, wie der Zusammenhang zwischen Obturationsmasse und Intima ein geringerer ist, als zwischen Intima und Elastica und wäre das verständlich, wenn wir die ganze Wucherung als einfache Excreszenz der Intima ansehen?

M. H.! Was der geniale Beobachter Rokitansky, den wir ja heutzutag noch auf Schritt und Tritt die Palme der Priorität überlassen müssen, intuitiv erkannte, ich hoffe, es Ihnen mittelst unserer besseren Untersuchungsmethoden und auf der Basis unserer erweiterten Anschauungen näher gebracht, wahrscheinlicher gemacht, vielleicht bewiesen zu haben.

Dorpat, November 1897.

Erklärung der Abbildungen

auf Tafel II—V.

Fig. 1. Wucherung des Endothels in einen wandständigen, weissen Thrombus (*a*—*b*).

Fig. 2. Zarter, theils flottirender, wandständiger, weisser Thrombus.

Fig. 3. Wandständiger, das collabirte Lumen überbrückender Thrombus mit beginnender Endothelwucherung.

Fig. 4. Wandständiger Thrombus *a b*. Die nach *b* hin liegende Hälfte reichlich von Endothelzellen durchwuchert, die nach *a* hin liegende war spärlich am Rande von einzelnen Endothelien besiedelt. Zwischen Thrombus und Elastica ein mächtiges Lager gewucherten Endothels, dessen Zellen fast durchweg radiär — nicht concentrisch gerichtet sind.

Fig. 5. Organisation eines wandständigen rothen Thrombus. Der in Organisation begriffene Theil *b*, *d* umgreift einen frischen, rothen Thrombus *c*, in welchem nur wenige Fibrinfäden die Gerinnung andeuten.

Fig. 6. Durchschnitt durch eine Vene. Klappenwucherung.

Fig. 7. Durchschnitt durch eine Fussarterie mit allgemeiner und knopfförmig vorragender Wucherung der Intima (Borchard). Elastica nicht ausgebildet. Bis in die Media hinein viel abgelagertes Pigment, welches sich an der Basis der knopfartigen Wucherung zu grösseren Klumpen anhäuft.

Fig. 8 u. 9. Durchschnitt durch dieselbe Arterie. *a b* abgehende Aeste, die von älterem Gewebe umlagert sind, während das übrige Lumen jüngeres Gewebe enthält. In Fig. 9 Durchbruch durch die Elastica.

XXVIII.

Aus der chirurgischen Abtheilung des Herrn Geheimrath Prof. Dr. E. Hahn im städtischen Krankenhause im Friedrichshain.

Ein Fall von operativ geheilter Hernia retroperitonealis mesenterico-parietalis.

Von

Oberarzt Dr. A. Neumann.

(Mit 2 Abbildungen im Text.)

Die retroperitonealen Bauchfelltaschen sind erst in den letzten Decennien Gegenstand der Bearbeitung und der systematischen Forschung geworden. Namentlich waren es die grundlegenden Arbeiten von Waldeyer[1]), Toldt[2]) und Brösicke[3]), welche zur Erkenntnis der entwicklungsgeschichtlichen Bedeutung und Entstehung dieser Taschen beigetragen haben. Je mehr aber diese Recessus der Gekröse erkannt und bekannt wurden, desto mehr wurde auch für dieselben das Interesse der Kliniker, namentlich das der Chirurgen wachgerufen. Jedes Jahr werden eine Reihe von Arbeiten veröffentlicht, welche von Hernien in diesen Taschen berichten. Von diesen Hernien sind die weniger häufigen die auf der rechten Seite der hinteren Bauchwand beschriebenen und unter diesen wiederum die selteneren, welche ausser Zusammenhang mit dem Coecum an der Wurzellinie des Dünndarmgekröses beobachtet worden sind. Es dürfte daher folgender Fall einer rechtsseitigen retroperitonealen Hernie mit der

1) Waldeyer, Hernia intraperitonealis nebst Bemerkungen zur Anatomie des Peritoneum. Virchow's Archiv. Bd. LX.

2) Toldt, 1. Bau- und Wachsthumsverhältnisse der Gekröse des menschlichen Darmkanales. Denkschriften der kaiserl. Academie der Wissenschaften zu Wien. Februar 1879. Bd. XLI. — 2. Die Darmgekröse und Netze im gesetzmässigen und gesetzwidrigen Zustande. Denkschr. d. kais. Acad. d. Wissensch. zu Wien. Math. naturwissenschaft. Klasse. 1889. Bd. LVI.

3) Brösicke, Ueber intraabdominale (retroperitoneale) Hernien und Bauchfelltaschen. Fischer's med. Buchhdlg. Berlin 1891.

Eingangspforte an der Radix mesenterii von Interesse sein, welchen ich auf der Abtheilung des Herrn Geheimrath Hahn im Krankenhause im Friedrichshain zu operiren Gelegenheit hatte, zumal derselbe bisher der einzige seiner Art ist, welcher durch die Operation geheilt worden ist.

Am 10. August 1897 wurde auf die Abtheilung eine Frau verlegt, bei welcher folgende Anamnese erhoben wurde:

Der Vater der Patientin ist an der Schwindsucht gestorben. Sie selbst erinnert sich nicht, irgend welche Krankheit in der Kindheit durchgemacht zu haben. Sie ist seit dem 14. Jahre bis vor 6 Jahren immer regelmässig und ohne Beschwerden menstruirt und hat einmal geboren. Vor 13 Jahren bekam Patientin in der rechten Unterbauchgegend eine „Verhärtung" und gleichzeitig eine äusserst hartnäckige Verstopfung. Erst nach dreiwöchentlichem Leiden ging diese Verhärtung wieder zurück, und von dieser Zeit an hat Patientin fast immer regelmässig Stuhlgang gehabt, bis in diesem Jahre die Darmbeschwerden von Neuem, und zwar dieses Mal in lebensbedrohendem Grade, sich wieder einstellten. — Am 4. August 1897 traten plötzlich wieder krampfartige Schmerzen im Unterleibe auf, am 5. August Aufstossen und leichtes Erbrechen, am 8. August zum ersten Male kothiges Erbrechen. Stuhlgang und Winde waren seit dem 4. August nicht mehr abgegangen. Am 9. August wurde Patientin auf die innere Abteilung unseres Krankenhauses gebracht, und da sich hier der Zustand trotz reichlicher Darmeingiessungen nicht besserte, auf die chirurgische Abteilung verlegt. Hier wurde folgender Status aufgenommen:

Patientin, 55 Jahre alt, war eine mittelgrosse, kräftig gebaute Frau mit ziemlich beträchtlichem Panniculus adiposus. Gesichtsausdruck ängstlich, schmerzlich verzogen, Augen umrändert. Temperatur 36,8°. Puls 84 klein, gespannt regelmässig. Urin enthält etwas Eiweiss. Keine Oedeme.

Die Untersuchung der Brustorgane ergiebt nichts Pathologisches.

Abdomen ist nur mässig stark aufgetrieben, besonders in der unterhalb des Nabels gelegenen Partie. Die Bauchdecken sind straff gespannt, etwas druckempfindlich; an denselben sieht man die deutlichen Contouren einzelner in reger Peristaltik begriffenen Darmschlingen. Die Percussion ergiebt überall hellen tympanitischen Schall.

Rectum leer. — Vagina weit, schlaff, hintere Wand prolabirt, Portio kurz, ziemlich derb; Orificum externum eingekerbt, für die Fingerkuppe durchgängig. Uterus anteflectirt nicht wesentlich vergrössert. Scheidengewölbe leicht gespannt, lassen etwas Besonderes nicht erkennen.

Aeussere Bruchpforten, ebenso die der Foramina obturatoria frei.

Das plötzliche und fast gleichzeitige Einsetzen der Leibschmerzen und der Darmocclusion, das Aufstossen und Erbrechen auf der einen Seite und die vollkommene Verstopfung für Stuhl und Winde auf der anderen Seite, dazu die Auftreibung des Leibes bei gesteigerter Peristaltik des Darmes musste sofort zu der Diagnose „mechanischer Ileus" hinführen. Eine einfache Koprostase war auszuschliessen, da Patientin einmal bis zum Tage der Erkrankung immer regelmässig Stuhlgang gehabt hatte, das Krankheitsbild ein zu schweres und die Verstopfung auch durch die energischsten Mittel nicht zu heben war. Für Tumor, Koth- oder abgeirrten Gallen-

stein war ebenfalls in der Anamnese kein Anhalt zu finden. Gegen die Annahme einer Invagination sprach einmal das Alter der Patientin, dann das Fehlen von Abgängen blutigen Schleimes und irgend eines Geschwulstsymptomes. Also konnte es sich nur noch um einen Volvulus oder eine Incarceration handeln. Für beide Affectionen eine von früher her bestehende Disposition anzunehmen, würde man vielleicht nach den 13 Jahre vorher beobachteten, allerdings weniger schweren, aber doch ganz ähnlichen Krankheitssymptomen berechtigt gewesen sein. — Was den Ort der Occlusion anbetrifft, so durfte derselbe nicht zu hoch, doch auch nicht zu tief im Darmtractus verlegt werden, nicht zu hoch, da kothiges Erbrechen während mehrerer Tage bestand, und nicht zu tief, da der Leib nur mässig stark aufgetrieben war.

Wegen der rapid zunehmenden Verschlimmerung des Allgemeinbefindens wurde sofort zur Operation geschritten.

Die Operation wurde in Aethernarkose vorgenommen.

Die Bauchhöhle wurde zuerst durch einen etwa 10 Cm. langen Schnitt dicht unterhalb des Nabels in der Mittellinie eröffnet. Das, was nach Durchschneidung des Peritoneums auffiel, war erstens, dass, obgleich die vorliegenden Dünndarmschlingen ausserordentlich gebläht und nirgends Verklebungen zu bemerken waren, der Darm keine Neigung zu prolabiren zeigte, und zweitens, dass überhaupt relativ wenig Darmschlingen vorhanden zu sein schienen. Die Lage der sichtbaren und abtastbaren Bauchеingeweide war folgende:

Im oberen Wundwinkel lag das leicht zusammengerollte grosse Netz, und im Verfolg desselben kam die palpirende Hand auf den sehr stark aufgetriebenen Magen; durch ein normal langes und normal angeheftetes Mesocolon verbunden, wurde der Magen umkreist durch das vollkommen collabirte Colon transversum, welches in normalem Bogen von der Flexura colica dextra zur Flexura colica sinistra zog. Omentum majus, Colon und Mesocolon transversum wurden nach oben geschlagen. Darnach zeigten sich einige wenige stark geblähte Dünndarmschlingen, welche die linke mittlere und die ventrale (vordere) untere Partie der Peritonealhöhle einnahmen, während einzelne collabirte Dünndarmschlingen von den ersteren bedeckt in der dorsalen (hinteren) unteren Partie der Bauchhöhle zum Coecum hinzogen. Coecum, Colon ascendens und descendens und „S“ romanum lagen an ihren normalen Stellen, letzteres mit einem langen Mesosigmoideum, vollkommen collabirt der hinteren Bauchwand an. Leber und Milz wurden am gewöhnlichen Ort rechts und links gefühlt.

Ich ging nun palpirend dem geblähten Darme nach, fand aber bald, dass derselbe unmittelbar vor der Wirbelsäule hinter einem scharfen, bogenförmigen Rande einer Membran verschwand. Ein Versuch, den Darm hinter dieser Membran hervorzuziehen, misslang.

Zur besseren Orientirung wurde der Bauchschnitt nach oben bis zum Processus ensiformis, nach unten bis handbreit oberhalb der Symphyse verlängert. Der Magen zeigte sich auch jetzt normal gelagert; der stark geblähte Fundus lag im linken Hypochondrium, der Pylorus an dem gewöhnlichen Ort, etwas rechts von der Wirbelsäule, und ging dort in die der hinteren Bauchwand fest anhaftende Pars horizontalis superior und Pars descendens duodeni über. Die Pars descendens war wie gewöhn-

lich zum grössten Theile verdeckt durch das Mesocolon transversum, welches in normaler Weise in einer quer verlaufenden Wurzellinie an derselben angeheftet war.

Nun wurde Colon transversum sammt Mesocolon und Omentum majus und die geblähten Dünndarmschlingen in warme sterile Tücher eingehüllt ausserhalb der Bauchhöhle gelagert, und zwar Colon und Mesocolon transversum nach oben und die Dünndarmschlingen nach oben und rechts geschlagen.

Es präsentirte sich nun folgendes Bild:

Die Pars transversa inferior (seu ascendens) duodeni, ebenso das Pankreas waren ebenfalls vollkommen normal gelagert, der hinteren Bauchwand innig anliegend. Das Duodenum umkreiste den Kopf des Pankreas. Sofort in die Augen fallend war das Verhalten der Radix mesenterii (Fig. 1). Die Richtung, in welcher diese an der hinteren Bauchwand hin verlief, war die gewöhnliche, d. h. eine von der Flexura duodeno-jejunalis beginnende, schräg nach rechts unten in die Nähe des Ileocöcalwinkels hin verlaufende. Doch war die feste Anheftung des Mesenteriums an der hinteren Bauchwand in dieser Linie auf eine etwa 10 Cm. weite Strecke unterbrochen. Hier wurde die Anheftung vermittelt durch einen bogenförmigen freien Rand, welcher sich von der Grenze zwischen oberem Rande der Pars horizontalis inf. duodeni und dem Pankreas, also etwa vom 2. Lendenwirbel bis zum rechten Rande des Körpers des 4. Lendenwirbels ausspannte. Durch diese Unterbrechung des Ansatzes des Mesenteriums an der hinteren Bauchwand wurde eine nach oben und unten schlitzförmig endigende Oeffnung geschaffen, welche vorn durch den bogenförmigen Rand des Mesenteriums selbst begrenzt wurde. Die hintere Begrenzung bildete oben die in ihrer ganzen Breite frei liegende vordere Wand der Pars horizontalis inf. duodeni, im übrigen die Wirbelsäule, resp. die an derselben verlaufende Aorta abdominalis. Zu dieser Oeffnung verliefen deutlich 2 Dünndarmschlingen, eine obere geblähte zum oberen Winkel, und eine untere collabirte zum unteren Winkel. Es wurde bald klar, dass die obere Schlinge den zuführenden, die untere den abführenden Schenkel einer retroperitoneal gelegenen Hernie darstellten. Der zuführende Darmschenkel liess sich bis zur Flexura duodeno-jejunalis hin verfolgen, war im Ganzen etwa 1 1/2 Meter lang und hing, was hier schon hervergehoben werden mag, von der Flexura duodeno-jejunalis an bis zur Bruchpforte hin (und weiter in dieselbe hinein, siehe unten) an einem ziemlich langen Mesenterium. Der abführende Darmschenkel mündete nach einem etwa 3/4 Meter langen Verlaufe normaler Weise an der medialen Wand des Coecum und hatte ebenfalls ein normales Mesenterium.

Unterhalb und links von der Flexura duodeno-jejunalis war als flache leere Grube ein deutlicher Recessus duodeno-jejunalis ausgeprägt.

Die Bruchpforte selbst führte in einen rechts von der Wirbelsäule gelegenen Raum. In diesem befand sich, wie sich herausstellte, nachdem die aufgeblähte Dünndarmschlinge mit ihrem Gekröse wieder nach links und unten verlagert waren (Fig. 1), ein grösseres Darmconvolut in Form eines über kindskopfgrossen Tumors, welcher, retroperitoneal gelegen, die rechte

hintere Bauchwand gleichsam hervorwölbte und rechts und oben vom Colon umkreist wurde. Eine genauere Beschreibung dieses Raumes erfolgt unten.

Der zuführende Darmschenkel liess sich auch jetzt noch nicht aus der Bruchpforte herausziehen, während der abführende Darmschenkel einer von unten nach oben hebenden Bewegung des Fingers ziemlich leicht

Fig. 1.

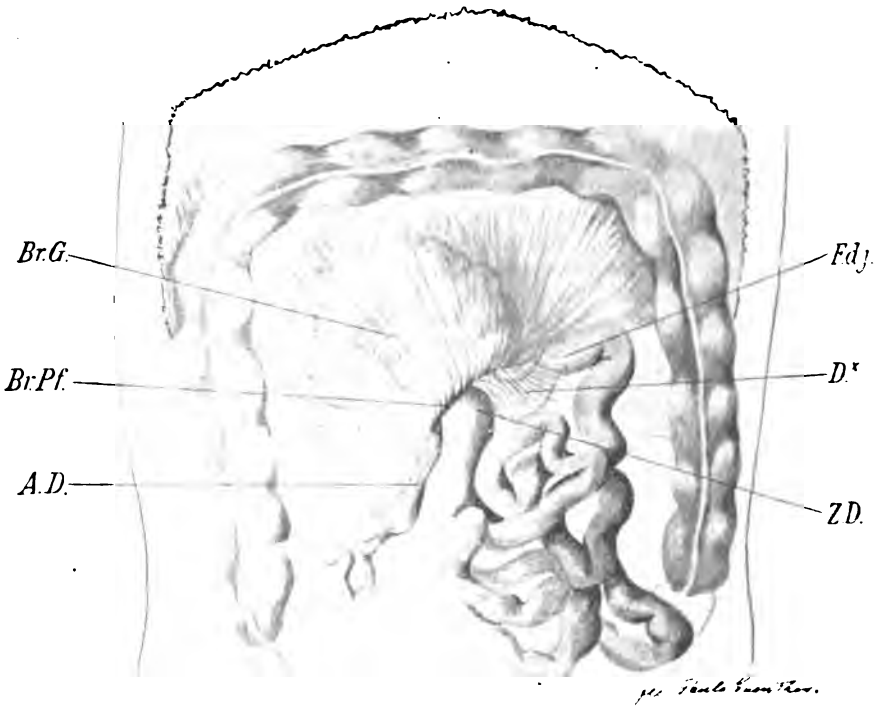

Colon, Mesocolon transversum und Omentum majus nach oben, geblähter Dünndarm nach links gelagert. Bruch im Bruchraum.

Br. G. = Bruchgeschwulst. *Br. Pf.* = Bruchpforte. *Z. D.* = Zuführender Darmschenkel. *A. D.* = Abführender Darmschenkel. *D.* = Pars ascendens duodeni. *D.** — Pars ascendens duodeni überlagert vom Mesenterium des zuführenden Darmschenkels. *F. d. j.* = Flexura duodeno-jejunalis. *A. a.* = Aorta abdominalis.

folgte. An der Einklemmungsstelle an letzterem Darme fand sich eine drei Viertel der Circumferenz einnehmende, besonders nach oben hin scharf abgesetzte Schnürmarke, an welcher die Darmwand weisslich-grau, ausserordentlich dünn, faltig, zuerst bezüglich der Haltbarkeit etwas verdächtig erschien, allmählich sich aber erholte. Mit dem abführenden Schenkel folgte etwa eine 1 Meter lange Strecke ausserordentlich cyanotischen, mässig stark geblähten Darmes, dann aber war jeder weitere Versuch,

den Darm aus seiner Bruchtasche herauszuziehen, vergebens. Ich ging nun mit mehreren Fingern in die Bruchpforte ein und fand, dass immer noch ein ziemlich grosses Darmconvolut hinter derselben lag, dass aber dieses um einen in der Nähe des oberen Bruchpfortenpoles gelegenen Stiel gedreht war. Diesen Volvulus zu entwickeln, gelang unter grossen Schwierigkeiten, nachdem der ganze ausserhalb des Bruchsackes ge-

Fig. 2.

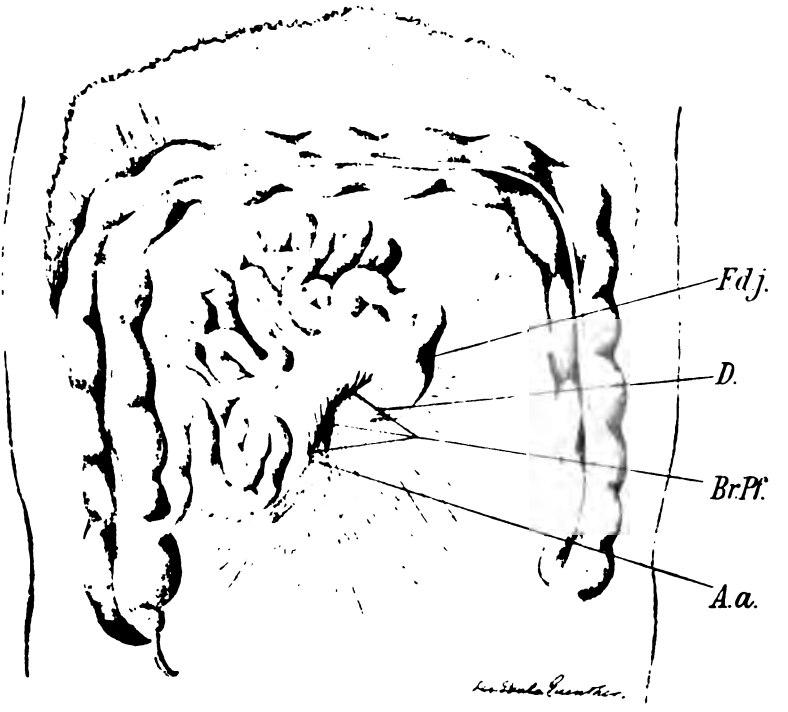

Colon, Mesocolon transversum und Omentum majus nach oben, Jejunum und Ileum nach oben und rechts gelagert. Bruch ausserhalb des Bruchraumes.

legene Dünndarm in einer der Drehrichtung des Volvulus selbst entgegengesetzten Richtung gedreht worden war. Schätzungsweise dürfte diese Drehung eine einmalige ganze Umdrehung betragen haben. Jetzt kam mit Leichtigkeit eine immer noch etwa einen halben Meter lange, tief schwarzblaue Dünndarmschlinge mit stellenweise etwas trüber Oberfläche zum Vorschein, deren Mesenterium leicht ödematös und stellenweise infarcirt war.

Der Darm war nun vollkommen entwickelt (Fig. 2). Die Bruchhöhle war, abgesehen von einer geringen Menge leicht hämorrhagischer, aber klarer Flüssigkeit, leer und zeigte folgende genauere Verhältnisse:

Die Höhle wurde nach oben begrenzt durch die Ansatzlinie des Me-

socolon transversum, welche, vom Kopfe des Pankreas quer über die Pars descendens duodeni verlaufend, zur rechten Niere aufstieg, dann quer über die Vorderfläche der rechten Niere hingehend am lateralen Rande derselben endete. Nach aussen (rechts) hin reichte die Höhle überall bis zur medialen Begrenzung des Colon ascendens bis etwa handbreit oberhalb der Einmündung des Ileum in das Coecum. Nach unten hin war die Höhle fest abgeschlossen durch das Ende der Wurzellinie des Mesenteriums, welche von dem rechten Rande des 4. Lendenwirbelkörpers schräg nach rechts in die Gegend des Coecums verlief. Medianwärts war die Höhle nur oben eine kurze Strecke, etwa von der Mitte bis zum unteren Rande des Pankreaskopfes geschlossen, während, wie vorhin geschildert, vom unteren Rande des Pankreaskopfes bis zum rechten Rande des 4. Lendenwirbels die Bruchpforte verlief. Die vordere Wand dieser Höhle wurde gebildet von der Gekrösplatte, welche vom Colon ascendens nach unten und medianwärts zur Wurzellinie des Mesenteriums, resp. zum unteren Rande des die Bruchpforte überspannenden Bogens, nach oben bis zur Wurzellinie des Mesocolon transversum verlief. Die hintere Fläche bildete die hintere Bauchwand, welche überall glatt, offenbar allseitig von einer serösen Membran überkleidet war. Nur von dieser serösen Membran bekleidet, fühlte man an der hinteren Wand aussen oben die zwei unteren Drittel der rechten Niere, innen (medianwärts) oben das untere Drittel der Pars descendens duodeni und den Anfangstheil der Pars horizontalis inferior und einen kleinen, letzterer anliegenden Bezirk des Pankreaskopfes.

Es wurde nun die Bruchpforte von oben her geschlossen, indem der freie Rand des Mesenteriums, welcher die vordere Begrenzung bildete, durch 6 Knopfnähte mit der Vorderfläche der Pars horizontalis inf. duodeni vereint wurde. Die letzte Naht kam in den Winkel zwischen dem unteren Rande dieses Duodenaltheiles und der Wirbelsäule unmittelbar links von der Aorta. Die etwa 4 Cm. betragende Strecke von der unteren Grenze des Duodenum bis zum unteren Ende der Bruchpforte blieb offen, einmal, weil die weitere Vernähung wegen der daselbst verlaufenden Aorta nicht ohne Gefahr einer Verletzung dieses Gefässes ausgeführt werden konnte, und zweitens, weil es angebracht erschien, der wenn auch geringen Flüssigkeitsansammlung in der grossen Bruchhöhle einen Ausweg zu lassen. Bei der Vernähung erwies sich der vordere freie Rand der Bruchpforte, in welchem das Dünndarmgekröse in die zum Colon ascendens ziehende Gekrösplatte überging, von derber, fast knorpeliger Consistenz. In diesem Rande verlief ein grosser Arterienstamm, welcher von oben her zwischen Pankreaskopf und Pars horizontalis inf. duodeni von der Aorta kam und mehrere Nebenäste sowohl zum Dünndarm, wie zum Colon ascendens hin sandte. Es war kein Zweifel, dass wir es mit der Arteria mesenterica superior zu thun hatten.

Der eventrirte Darm wurde nun in die Bauchhöhle zurückgelagert und die Bauchwunde geschlossen.

Der Zustand der Patientin war in den nächsten Tagen nach der Operation noch ein wenig vertrauenerweckender. Die Operation hatte am 10. August stattgefunden. Patientin hatte noch bis zum 15. August ziemlich viel Aufstossen und öfter, zeitweise auch kothiges Erbrechen. Dabei

blieb der Puls klein und war durch Analeptica wenig zu beeinflussen. Eingiessungen hatten auch jetzt noch keinen Erfolg. Eine Magenausspülung förderte am 14. reichlich kothige Flüssigkeit zu Tage. Am 15. erfolgte das 1. Mal etwas breiiger, bräunlicher Stuhl. Das Erbrechen hörte von Stund' an auf, und am nächsten Tage auch das Aufstossen. Nun machte die Besserung rasche Fortschritte. Der Stuhlgang wurde regelmässig. — Am 9. November 1897 wurde Patientin geheilt bei bestem Wohlbefinden und in gutem Kräftezustande entlassen.

Es gilt nun, die Frage zu entscheiden: Wie ist der vorliegende Fall zu deuten? Handelt es sich um eine der bisher bereits beschriebenen Brucharten oder um einen Bruch sui generis?

Wir haben es, um kurz zu recapituliren, mit einem rechtsseitigen, sogenannten retroperitonealen Bruche zu thun, dessen Eingangspforte vor dem Duodenum und hinter der Arteria mesenterica superior an der linken Seite der Radix mesenterii liegt.

Da dürfte in erster Linie an einen Entstehungsmodus zu denken sein, auf welchen Waldeyer (l. c.) am Ende seiner Abhandlung im Jahre 1871 hinweist. Er sagt daselbst:

„Schliesslich will ich noch auf einen Befund im Mesenterium des Dünndarmes aufmerksam machen, der ebenfalls geeignet ist, die Bedeutung der Gefässe für peritoneale Falten- und Taschenbildungen zu veranschaulichen. Bekanntlich macht die Arteria mesenterica superior in ihrem Verlaufe nach abwärts einen nach rechts leicht concaven Bogen. Ich habe nicht selten bei Embryonen eine im Mesenterium liegende, von der Convavität dieses Gefässbogens gebildete und begrenzte umfangreiche peritoneale Grube constatiren können, die mitunter bei starker Prominenz der Arterie bis 0,5 Cm. Tiefe hatte. Diese Tasche ist mir etwa 4—5 mal bei 15 Embryonen von 15—20 Wochen vorgekommen und scheint sich in den meisten Fällen später wieder abzuflachen. Bei Erwachsenen habe ich eine derartige Bildung noch nicht angetroffen, mache aber um so mehr darauf aufmerksam, als bereits mehrere Fälle von innerer Einklemmung im Mesenterium durch Risse desselben beschrieben sind, für welche vielleicht aus diesem Befunde sich einige anatomische Aufklärung gewinnen liesse."

Erstens ist von Waldeyer eine wie die eben beschriebene peritoneale Grube niemals bei Erwachsenen angetroffen worden, und zweitens müsste der Darm, wenn er von einem durch das Vorspringen der Arteria mesenterica sup. gebildeten Recessus aus in eine in dem retroperitonealen Raume gelegene Höhle eintreten wollte, diese Höhle nach den Gesetzen der Schwere sich erst selbst wühlen. Dann wäre

es aber schwer zu erklären, wieso die Höhle, wie bei unserem Falle, so hoch hinauf, bis zur Wurzellinie des Mesocolon transversum und bis zur rechten Niere reichte. Es scheint also die Waldeyer'sche Erklärung für unsere Hernie nicht zuzutreffen.

Es sind weiterhin in der Nähe des Duodenum eine ganze Reihe von Bauchfelltaschen beschrieben worden, die aber von den verschiedenen Autoren, wie Treitz, Gruber, Klob[1]), Waldeyer (l. c.), Eppinger[2]), Landzert[3]), Toldt[4]), Treves[5]), Jonnesco[6]), Brösicke (l. c.) so verschieden benannt und gedeutet worden sind, dass die Berücksichtigung aller hier zu weit führen würde. Wir wollen uns an die klare und neuerdings wohl von der Mehrzahl der Autoren angenommene Einteilung Brösicke's halten.

Brösicke unterscheidet:

1. den Recessus duodeno-jejunalis sin. seu venosus.
2. den Recessus duodeno-jejunalis posterior.
3. den Recessus duodeno-jejunalis superior.
4. den Recessus intermesocolicus transversus.
5. den Recessus duodeno-mesocolicus inf. und den Recessus duodeno-mesocolicus sup.

Alle diese Bauchfelltaschen dürften hier nicht in Frage kommen. Der Recessus duodeno-jejunalis sinister war in unserem Falle deutlich ausgebildet. Die Bruchpforte unserer Hernie lag aber fern von diesem Recessus, ebenso wie von den eventuell in der Nähe desselben zu suchenden Recessus duodeno-mesocolici sup. und inf. Im Uebrigen stimme ich den Ausführungen Brösicke's bei, die darlegen, dass alle von den in der Nähe der Flexura duodeno-jejunalis gelegenen Recessus ausgehenden retroperitonealen Hernien nach der linken hinteren Bauchwand sich erstrecken müssten, und dass speciell die Hernien ausgehend von dem oberhalb des Duodenum ascen-

1) Klob, Hernia retroperitonealis. Wochenblatt der Zeitschrift der k. k. Ges. d. Aerzte in Wien. Nr. 24. 12. Juni 1861.

2) Eppinger, Hernia retroperitonealis. Vierteljahrsschrift f. praktische Heilkunde. 1870. Bd. I. Prag.

3) Landzert, Ueber die Hernia retroperitonealis u. s. w. Beiträge zur Anatomie und Histologie. Heft I. St. Petersburg. 1872.

4) Toldt, Zur Charakteristik und Entstehungsgeschichte des Rec. duodeno-jejunalis. Prager med. Wochenschr. 1879. Nr. 23.

5) Treves, The anatomy of the intestinal canal and peritoneum in man. Hunterian lectures. London 1885.

6) Jonnesco, 1. Anatomie topographique des duodenum et hernies duodenales. Paris, Legrosnier et Babé. 1889. — 2. Hernies int. rétroperitoneales. Paris, G. Steinheil. 1890.

dens gelegenen Taschen, dem Recessus duodeno-jejunalis post., sup. und intermesocolicus transversus hinter dem Duodenum gelegen sein müssen.

Schliesslich führt Brösicke eine Reihe von Hernien an, die er von einem Recessus ausgehen lässt, den er Recessus parajejunalis seu mesenterico-parietalis bezeichnet. Zu dieser Art von Hernien gehört meiner Meinung nach genetisch auch unsere Hernie, wenngleich gewisse von Brösicke für dieselben angeführten Charakteristika für unseren Fall nicht zutreffen.

Brösicke führt als charakteristisch für die Hernia parajejunalis an:

1. Von dem Anfangstheile des Jejunum ist ein grösserer oder kleinerer Theil mit der hinteren Bauchwand verwachsen.

2. In dem vorderen Rande der Bruchpforte (oder wenigstens in der Nähe derselben) verläuft bei normalem Tiefstande des Cöcums und einer nicht gar zu beträchtlichen Wanderung der Bruchpforte die Arteria mesenterica superior, bezw. ileo-colica. Bei kleineren Hernien wird die hintere Begrenzung der Bruchpforte durch die hintere Bauchwand gebildet.

3. Nach dem Herausziehen des Darmes verläuft unter gleichen Voraussetzungen die Wurzellinie des Dünndarmgekröses längs des vorderen Randes der Bruchpforte. Hat sich die Wanderung der Bruchpforte bis unter das Cöcum erstreckt, so konnte die Wurzellinie nur am linken Rande des letzteren verlaufen.

4. Der Bruchsack liegt entweder ganz oder doch zum grössten Theil in der rechten Bauchhälfte. Dazu muss allerdings bemerkt werden, dass immerhin die Möglichkeit vorhanden ist, dass bei ausgesprochener Linkslage der Flexura duodeno-jejunalis auch einmal das Anfangsstück des Jejunum nur mit der linken Hälfte der hinteren Bauchwand verlöthet sein, und dem zu Folge die Wurzellinie des Dünndarmgekröses hierselbst ihren Anfang nehmen könnte. Indessen ist das bis jetzt noch nicht beobachtet worden. In diesem Falle würde sich die Lage des Bruchsackes entsprechend ändern."

Wir sehen, das sub. 2., 3. und 4. Angeführte trifft auch für unseren Fall zu, während das sub. 1. Gesagte bei uns nicht vorhanden ist, da das Jejunum von der Flexura duodeno-jejunalis an ein ausgeprägtes freies Gekröse hat. Wir werden unten sehen, dass diese Differenz wenig bedeutet.

Die Genese der vorliegenden Bauchfelltasche findet in den klassischen Arbeiten Toldt's über dieses Gebiet eine hinreichende Erklärung. Wir nehmen mit Brösicke an, dass die vorliegende Ab-

normität zu Stande kommt durch eine partielle Unterbrechung in der Verschmelzung des ehemaligen Gekröses der Nabelschleife mit der Vorderfläche des Duodenums und des Pankreaskopfes, bezw. mit der hinteren Bauchwand. Und zwar glauben wir, dass bei unserem Falle diese Unterbrechung stattgefunden hat in der Zeit nach dem dritten Embryonalmonate.

Das Bild, welches Toldt von dem Verhalten des Darmgekröses in dieser Zeit entwickelt, ist folgendes: „Das Gekröse des Dünndarmes wurzelt mit einem dünnen Stiele an der Ursprungsstelle der Arteria mesenterica superior, tritt links neben der Wurzel des Duodenalgekröses und mit diesem verschmolzen hervor und lässt die erste Schlinge des Jejunum hinter sich liegen. Der Stiel des Gekröses verbreitet sich erst langsam, dann aber sehr rasch zu einer annähernd sagittal gestellten gekrausten Platte, deren Ränder allenthalben von Darm umsäumt werden, und zwar: rückwärts und unten von dem Jejunum, vorn von dem Ileum, nach oben aber von dem vorderen Abschnitte des Dickdarmes. So kommt es, dass das Mesenterium ausser seinem kurzen Stiele kaum eine andere Haftstelle an der Rumpfwand findet. —“

Normaler Weise ist nun in unserem Falle kurz skizzirt die Entwicklung der Lagerung der Baucheingeweide gefolgt. Die weitere Differencirung des Colon transversum und descendens durch die Verklebung des Colon mit der Vorderfläche der Pars descendens duodeni, die Wendung der Mesenterialplatte des Dünndarmes aus der sagittalen in eine nach rechts geneigte Richtung, die Bildung der Plica duodenojejunalis, die Weiterentwicklung des Dünndarmes und dadurch bedingt die Rechtsdrehung des Colon, die Anheftung des Colon und Mesocolon descendens an normaler Stelle, die Anheftung des Mesocolon transversum in ihrer zur rechten Niere aufsteigenden Wurzellinie und die Verklebung der Flexura colica dextra mit der Vorderfläche der rechten Niere, ferner die Weiterentwickelung und Anlöthung des Colon ascendens, des Cöcum und des Endtheiles des Ileum an die hintere Bauchwand.

Ausgeblieben ist: 1. die weitere Anheftung der Radix mesenterii längs der Wirbelsäule vom Duodenalgekröse (d. i. vom Pankreas) weiter nach unten und 2. vielleicht dadurch bedingt: die Verlöthung des ganzen Mesocolon ascendens mit der parietalen Bauchfellplatte der hinteren Bauchwand.

Auf diese Weise lassen sich die anatomischen Verhältnisse bei unserer Kranken in unzweideutiger Weise erklären.

Es ist anzunehmen, dass die Bruchhöhle sowohl, wie die Bruch-

pforte von Geburt an in der bei der Operation gefundenen Ausdehnung bestanden haben, dass mechanische Verhältnisse später weder eine secundäre Wanderung der Bruchpforte, noch eine secundäre Ausdehnung der Bruchhöhle zu Wege gebracht haben. Die Lage der Bruchpforte war von vorn herein zugänglich genug, dass Darmschlingen mit Leichtigkeit durch dieselbe hindurchschlüpfen konnten, ohne dass dieser Vorgang von irgendwelchen alarmirenden klinischen Symptomen begleitet zu sein brauchte. Solche alarmirende Symptome traten erst auf, wenn es zu Störungen in der Circulation des Darminhaltes kam. Als die Folge einer solchen Störung ist die vor 13 Jahren beobachtete Krankheitsattaque und ebenso die letzte Erkrankung aufzufassen.

Die letzte Erkrankung dürfte im Einzelnen in folgender Weise zu Stande gekommen sein.

Die abführende Schlinge eines bis dahin frei im Bruchsack liegenden grösseren Darmconvolutes erfuhr plötzlich aus irgend welchen Gründen an dem unteren spitzwinkelig auslaufenden, vorn scharf umrandeten Ende der Bruchpforte eine Abknickung und theilweise Incarceration. Dadurch kam es zu einer stärkeren Blähung und Peristaltik des oberhalb der Abknickung gelegenen Darmes. Diese erhöhte Peristaltik und Blähung führte zu einem Volvulus des innerhalb der Bruchhöhle befindlichen Darmes mit dem fixen Punkte an der Stelle, an welcher der zu führende Darmschenkel unter der oberen Ecke der Bruchpforte in die Bruchhöhle eintrat.

Was nun das Verhalten der obersten Jejunumschlinge anbelangt, so sagt Brösicke von dem Recessus parajejunalis, welchen er im Allgemeinen mit dem Recessus mesenterico-parietalis identificirt (S. 137):

„Der von mir sogenannte Recessus parajejunalis kann sich nur dann vorfinden, wenn das Anfangsstück des Jejunum auf eine kürzere oder längere Strecke mit der hinteren Bauchwand verlöthet ist."

Doch wenige Seiten später (S. 140) schränkt er das eben Gesagte wieder ein:

„Ein derartiges partielles Unterbleiben dieses unter normalen Verhältnissen stets eintretenden Verlöthungsprocesses (des ehemaligen Gekröses der Nabelschleife mit der Vorderfläche des Duodenums und Pankreaskopfes, bezw. mit der hinteren Bauchwand) könnte nun ja allerdings auch stattfinden, ohne dass eine Verwachsung der obersten Jejunumschlinge mit dem Duodenum oder der hinteren Bauchwand vorangegangen wäre, und es wäre somit vielleicht besser gewesen, wenn ich den auf diese Weise entstandenen Recessus nicht als Recessus parajejunalis, sondern als Recessus mesenterico-parietalis bezeichnet

hätte, da der letztere vielleicht auch einmal gar nicht neben dem Jejunum gelegen sein könnte, während er sich unter allen Umständen zwischen dem Mesentericum und dem Peritoneum parietale der hinteren Bauchwand befinden müsste. Indessen sind erstens derartige Fälle eines Rec. mesenterio-parietalis ohne gleichzeitige abnorme Verlöthung der obersten Jejunumschlinge bisher noch nicht beobachtet worden, und zweitens sind mir die eben erwähnten herniologischen Bedenken zu spät, d. h. erst während des Druckes dieser Arbeit gekommen."

Ein solcher Fall eines Recessus mesenterico-parietalis, bei welchem die oberste Jejunumschlinge weder mit dem Duodenum, noch mit der hinteren Bauchwand verwachsen ist, liegt bei unserer Patientin vor. Dass trotzdem dieser Recessus als Eingangspforte einer Hernie dienen konnte, beweist, dass die auf S. 160 ausgesprochene Annahme Brösicke's eine irrige ist:

„Darnach muss zunächst als Vorbedingung für die Entstehung eines solchen Bruches eine Verlöthung des obersten Jejunumstückes mit der hinteren Bauchwand bei gleichzeitigem Vorhandensein eines genügend tiefen Recessus parajejunalis seu mesenterico-parietalis bezeichnet werden. — Die blosse Verlöthung eines Jejunumabschnittes mit der hinteren Bauchwand ohne die gleichzeitige Existenz eines solchen Recessus kann natürlich nicht zur Bildung einer solchen Hernie führen. Wäre jedoch andererseits bei einem im Uebrigen normalen Dünndarmgekröse irgendwo an der Wurzellinie des letzteren ein genügend grosser Rec. mesenterico-parietalis gelegen, so wäre immer noch nicht zu begreifen, durch welche Kraft eine Dünndarmschlinge in den letzteren hineingetrieben werden sollte. Denn die Bauchpresse würde höchstens die vordere und die hintere Wand des Recessus aneinander drücken und auf diese Weise eher das Zustandekommen einer Hernie verhindern."

Es ist dem entgegen wohl anzunehmen, dass, wie in unserem Falle, der vordere Pfeiler der Bruchpforte fest genug ausgespannt sein kann, dass die Pforte selbst bei dem durch die Bauchpresse bewirkten Andrängen der Dünndarmschlingen für den Eintritt in den präformirten Bruchraum geöffnet bleibt.

Es liegt die Annahme nahe, dass primär immer ein dem unserigen ähnlicher Bruch vorlag, dessen zuführender wie abführender Schenkel ein freies Gekröse hatten, dass aber die Gekrösplatte des zuführenden Schenkels, resp. dieser selbst später meist mit dem parietalen Peritoneum der hinteren Bauchwand verwächst.

Einem Verwachsungsprocesse der vorderen Wand des zuführenden Darmes mit dem vorderen Rande der Bruchpforte dürfte es auch zum

Theil zuzuschreiben sein, dass der obere Pol der Bruchpforte in keinem der von Brösicke beschriebenen Fälle so hoch reicht, wie in dem unserigen. Die Bruchpforte erscheint in diesen Fällen nach unten gewandert. Als Hauptursache für diese Wanderung der Bruchpforte nimmt Brösicke die Last des nach unten ziehenden, im Bruchsack liegenden Darmes an. In wie weit der untere Pol der Bruchpforte bei unserer Patientin secundär nach unten verzerrt ist, lässt sich nicht ermessen.

Was die Casuistik anbetrifft, so hat Brösicke bis zum Jahre 1891 neun einschlägige Fälle gesammelt. Unter diesen ist es bei dem einen von den beiden von Brösicke selbst beobachteten Fällen dadurch zu Stauungserscheinungen von Seiten des Darmes gekommen, dass von einem grossen retroperitoneal gelegenen, nicht incarcerirten Dünndarmconvolut eine fingerlange Dünndarmschlinge secundär in den freien Bauchraum vorgefallen war. In einem Falle (Zwardemaaker) war es offenbar einen Tag vor dem Tode zur Incarceration des im Bruchsacke gelegenen Dünndarmes und zu allgemeiner Peritonitis gekommen. Bei sieben (2 Fälle von Brösicke, je 1 Fall von Klob, Gruber, Guérard-Marchant, Quénu, Fürst) von den 9 Fällen lässt sich aus der Beschreibung, resp. aus den Abbildungen schliessen, dass das Anfangsstück des Jejunum eine kleinere oder grössere Strecke weit mit dem Peritoneum der hinteren Bauchwand verlöthet gewesen ist. Bei 2 Fällen (Fall Moutard-Martin und Zwardemaaker) glaubt Brösicke daraus, dass nur von einem von der Bruchpforte abgehenden Darmschenkel die Rede ist, annehmen zu können, dass sich das Jejunum wie in den übrigen Fällen verhält. Dass dieser Schluss nicht ganz berechtigt ist, beweist folgender, von Clarke[1]) beschriebener Fall:

Ein Mann in mittleren Jahren wurde in das von Page geleitete Marienhospital aufgenommen. Er gab an, von plötzlichen Schmerzen befallen, auf der Strasse zusammengebrochen zu sein. Page machte den Bauchschnitt. Derselbe legte ein grosses, weiches, rundliches Gebilde frei, welches das Aussehen einer gewöhnlichen Ovarialcyste hatte, aber tympanitischen Schall gab. Page ging mit der Hand in die Bauchhöhle ein und konnte aus einer am unteren Theile des Bauches gelegenen Oeffnung den gesammten Dünndarm herausziehen. Der Patient starb bald nach der Operation. — Die Section ergab einen grossen schlaffen Sack, welcher über die Radix mesenterii hinweg nach links herrüberragte und aus einem doppelten Peritonealblatte bestand. In denselben konnte der ganze Dünndarm mit Leichtigkeit zurückgebracht werden. Ein ca. 1 Fuss

1) A case of retroperitoneal hernia. Tr. Path. Soc. London. 1892—1893. 67—69.

langes Stück des oberen Ileums war stark injicirt, der übrige Theil des Dünndarmes hatte normales Aussehen. Die injicirte Partie war in dem Sacke torquirt gewesen. Wenn man den unteren und hinteren Theil der Bruchgeschwulst nach oben und rechts legte, konnte man die Verhältnisse am Bruchsackhalse leicht übersehen. Die Bruchpforte war für die Faust leicht durchgängig. Vorn wurde sie begrenzt von der vom Peritoneum bedeckten Arteria mesenterica superior, hinten von dem die hintere Bauchwand bekleidenden Peritoneum, welch letzteres auch die hintere Bekleidung des Bruchsackes bis zum medialen Rande des Colon ascendens bildete. Das Mesocolon transversum war vorhanden, wenn auch kurz, und in der gewöhnlichen Weise angeheftet. — Die gesammte Pars transversa inferior duodeni (the third part of the duodenum) lag rechts von den Vasa mesenterica supp. und besass ein kurzes Mesenterium.

Die eben beschriebene Hernie ist als Hernia mesenterico parietalis genügend charakterisirt. Der Bruch hat sich von der Bruchpforte aus nach der rechten Bauchhälfte hin entwickelt, wenn auch die Bruchgeschwulst selbst wegen ihrer gewaltigen Ausdehnung über die Wirbelsäule hinweg nach der linken Bauchhälfte hinüberragt. Im vorderen Rande der Bruchpforte verläuft die Arteria mesenterica sup., der hintere wird durch die hintere Bauchwand gebildet. Das Verhältniss der Radix mesenterii zur Bruchpforte ist zwar nicht ganz klar geschildert, doch ist nach der beigefügten Zeichnung (5) anzunehmen, dass die Radix längs des vorderen Randes der Bruchpforte verläuft. Aus derselben Zeichnung erhellt auch, dass nur ein Darmschenkel von der Bruchpforte abgeht, und zwar vom unteren Pol der Bruchpforte zum Cöcum. Trotzdem ist in dem vorliegenden Falle nicht nur von einer Verlöthung der obersten Jejunumschlinge nicht die Rede, ja es hat hier selbst noch die Pars transversa inf. duodeni ein Gekröse. Offenbar ist in vorliegendem Falle das Aufsteigen der Pars transversa inf. duodeni und die Anlöthung links von der Wirbelsäule von vornherein ausgeblieben und somit auch die Bildung einer Flexura duodeno-jejunalis und desjenigen Theiles der Radix mesenterii, welcher normaler Weise von der Flexura duodeno-jejunalis zum tiefsten Punkte der Pars transversa inferior duodeni verläuft.

Bemerkenswerth ist es, dass es bei dem Patienten, wie bei unserem Falle, zu einem Volvulus innerhalb des Bruchsackes mit dem Stiele rechts neben dem oberen Pole der Bruchpforte gekommen ist.

Als eine Hernia mesenterico-parietalis dürfte schliesslich noch der Fall von Barrs[1]) anzusehen sein.

Bei einem 18jährigen Menschen traten plötzlich schwere gastro-intestinale Erscheinungen auf, welche im Verlaufe eines Tages zum Tode

1) A case of strangulated retro-peritoneal hernia (Mesenteric hernia of Cooper). Lancet. August 8. 1891. p. 286.

führten. Bei der Section wurde nach Eröffnung der Abdominalhöhle auch hier ein grosser, aus Peritonealblättern bestehender Sack gefunden, welcher vorwiegend die rechte Bauchseite einnahm, und welchem rechts das Colon ascendens, oben das Colon transversum anlagen. Soweit man aus der nicht ganz klaren Darstellung weiter entnehmen kann, war der ganze Dünndarm in diesen Sack eingetreten durch eine Oeffnung, welche an der linken Seite des Mesenteriums und hinter der Arteria mesenterica superior lag. Eine Abklemmung des Darmes war die Endursache des Exitus gewesen.

Ueber das genauere Verhalten der zu- und abführenden Darmschlingen und darüber, ob das Duodenum mit dem vorderen Pfeiler der Bruchpforte und ob die Anfangsschlinge des Jejunum mit der hinteren Bauchwand verwachsen war, ist nichts gesagt.

Bis jetzt sind also, so weit ich die Literatur übersehen konnte, mit dem unserigen 12 Fälle von rechtsseitiger retroperitonealer Hernie mit der Eingangspforte an der linken Seite der Radix mesenterii hinter der Arteria mesenterica superior beschrieben worden. Von diesen ist bei 7 Fällen die obere Jejunumschlinge direct mit der hinteren Bauchwand verwachsen beschrieben, bei 3 Fällen fehlt eine diesbezügliche nähere Angabe, und in 2 Fällen hatte das Jejunum von vornherein ein ausgesprochenes Mesenterium.

Die Bezeichnung Brösicke's Hernia parajejunalis seu mesenterico-parietalis werden wir besser vollkommen fallen lassen und für die ganze Gruppe dieser Hernien vielmehr den ebenfalls von Brösicke vorgeschlagenen Namen Hernia mesenterico-parietalis gebrauchen. Wollen wir diejenigen Fälle dieser Gruppe noch besonders bezeichnen, bei welchen die Bruchpforte neben dem Ende der angewachsenen obersten Jejunumschlinge, bezw. neben der von der Radix mesenterii freigelassenen Pars transversa inferior duodeni gelegen ist, so dürften die Benennungen Hernia mesenterico-parietalis parajejunalis, bezw. paraduodenalis die entsprechenden sein.

XXIX.

Aus dem Kabinet der chirurgischen Pathologie des Herrn Prof. L. W. Orlow in Charkow.

Ueber den Werth einiger Wiederbelebungsmethoden beim Scheintod während der allgemeinen Narkose.

Von

Dr. S. W. Herzog.

Die allgemeine Narkose ist, trotz der Vervollkommnungen der Art und Weise ihrer Anwendung, noch bis zum heutigen Tage mit Erscheinungen, die das Leben gefährden, verknüpft; mitunter sind alle beim Scheintod bekannten Wiederbelebungsmethoden durchaus nicht erfolgreich. In Anbetracht dessen muss ein jeder neue diesbezügliche Vorschlag verdienter Weise beachtet werden. Eben deshalb hat Herr Prof. L. Orlow mich veranlasst, einige der neuesten Wiederbelebungsverfahren, die bisher wenig geübt und auf experimentellem Wege ungenügend ergründet worden sind, an Thieren nachzuprüfen.

I. Ueber das Verfahren nach Laborde.

Wie bekannt, können die während der allgemeinen Narkose auftretenden Erscheinungen, die das Leben bedrohen, zweierlei Art sein: von Seiten der Athmung (Asphyxie, Ersticken) und von Seiten des Herzens (Ohnmacht, Syncope). Was bei der Narkose den Tod am häufigsten herbeiführt, ist ungeachtet der Untersuchungen mehrerer Commissionen noch immer eine Streitfrage. Die letzte derselben, die II. Hyderabad'sche hat die Thatsache einer primären Athmungsstockung bei chloroformirten Thieren festgestellt. Beim Menschen werden während der Narkose ebenfalls nicht selten Complicationen von Seiten der Athmung beobachtet; in einer grösseren Zahl von Fällen werden diese Complicationen durch gewöhnliches Verfahren beseitigt, — hauptsächlich durch künstliche Athmung nach der einen oder anderen Methode; bei schweren Erstickungsfällen jedoch bleibt auch die künstliche Athmung erfolglos; es ist daher begreiflich, warum die

Chirurgen auch auf das von Laborde im Jahre 1892 zur Wiederbelebung bei Erstickung (Asphyxie) empfohlene Verfahren ihre Aufmerksamkeit gerichtet haben.

Der bekannte Physiologe und Pharmakologe Laborde theilte am 5. Juli 1892 in der Pariser Medicinischen Academie über die erfolgreiche Anwendung eines neuen Verfahrens behufs Wiederbelebung zweier Ertrunkener mit; diese Methode nannte er „rhythmische Tractionen der Zunge" (les tractions rhythmées de la langue) [1]). Dieselbe ist nach seiner Meinung die beste bei Erstickungen jeder Art. Im Jahre 1894 beschrieb er alle ihm bekannten Fälle der Wiederbelebung nach seiner Methode in einer besonderen Monographie. [2])

Was die Entstehung seines Verfahrens anbelangt, so sagt Laborde, dass er schon seit langer Zeit im Laboratorium die rhythmischen Tractionen der Zunge bei Erstickungs- und Ohnmachtsfällen der narkotisirten Thiere angewandt habe, und dass dieses fast immer genüge, um die Athmung wieder einzuleiten. Es erübrigte nur, dieselbe Methode an Menschen zu erproben. Bei der nächsten Gelegenheit gelang es ihm, mit Hilfe seines Verfahrens 2 Ertrunkenen das Leben zu retten. Behufs Nachprüfung seiner Methode an Thieren hielt Laborde dieselben so lange unter Wasser, bis jegliche Lebenszeichen verschwanden (1—3½ Minuten) und griff darauf zu den rhythmischen Tractionen der Zunge: in 5 Fällen von acht war es möglich, die Thiere wieder zu beleben.

Auf Grund dieser Versuche hat Marechal bei der Zusammenstellung von Regeln für Wiederbelebung Ertrunkener der Labordeschen Methode vor derjenigen von Sylvester den Vorzug gegeben, da die Londoner Commission zu dem Schlusse gekommen ist, dass mit Hülfe des letzteren Verfahrens es niemals möglich war, dem Thiere das Leben wiederzugeben, falls das Untertauchen mehr als 1½ Minuten gedauert hatte.

Laborde erklärt die Wirkung seiner Methode auf folgende Weise: die durch Tractionen bedingten Reizungen der sensiblen Zungennerven werden durch die Vermittelung des centralen Nervensystems auf die motorischen Nerven der Athmungsmuskeln übertragen. Die sensiblen Nerven, welche bei den Tractionen gereizt werden, sind folgende: die Nerven der Zungenwurzel, die vom N. glossopharyngeus, die Nerven der Zungenspitze, die vom N. facialis stammen, und die Nerven des Kehlkopfes und der Luftröhre, welche hauptsächlich vom N. laryng. sup. entsendet werden. Auf Grund der hervorragenden

1) Le Bulletin medicale. 6. Juli 1892.

2) J. W. Laborde, Les tractions rhythmées de la langue. Paris 1894.

Bedeutung des N. laryng. sup. für die Athmung war es natürlich, ihm, wenn gerade nicht eine ausschliessliche, so doch eine hauptsächliche Bedeutung für die Entstehung des erwähnten Reflexes zuzuschreiben (umsomehr, da er auch der Zungenwurzel Fäden entsendet). Deshalb hat Laborde, seine Methode durch Thierversuche nachprüfend, vor Allem auf den N. laryng. sup. seine Aufmerksamkeit gerichtet. Bei einem Hunde mit durchschnittenem N. laryng. sup., der einige Tage später ertränkt wurde, war zweimal mehr Zeit erforderlich, um durch Zungentractionen die ersten Athmungsbewegungen hervorzurufen, als vor der Durchschneidung (bei demselben Hunde). Später versuchte Laborde, den N. glossopharyngeus zu durchschneiden; aber die Thiere vertragen diese Durchschneidung so schwer, dass es unmöglich war, daraus irgend welche Schlüsse ziehen zu können; nichtsdestoweniger hält Laborde diesen Nerven für einen Hülfsnerven des N. laryng. sup., welcher bei seinem Wiederbelebungsverfahren als Hauptfactor anzusehen ist. Auf die Betheiligung des N. glossopharyng. weist das Auftreten von Schluckreflexen hin, die denjenigen der Athmung voran gehen. Was den motorischen Theil des in Rede stehenden Reflexes betrifft, so lässt der Labordesche Versuch in dieser Hinsicht keinen Zweifel übrig: schneidet man alle Wurzeln (2 oder 3 beim Hunde) des N. phrenicus durch, so gelingt es nicht, mittelst Zungentractionen auch nur eine einzige Athmungsbewegung hervorzurufen (bei ertränkten Hunden). Ausser dem N. phrenicus sind am Reflexe, sowohl die übrigen Athmungsnerven als auch der N. facialis (die Bewegung der Nasenlöcher) betheiligt.

Das Verfahren nach Laborde ist folgendes: das vordere Zungendrittel fasse man fest mit dem Daumen und dem Zeigefinger mittelst eines Leinwandstückes (oder ohne dasselbe) und übe wiederholt starke Tractionen aus, die mit Nachlassen abwechseln, etwa 20 mal in der Minute. Das Eintreten eines gewissen Widerstandes ist das erste Zeichen der sich wieder einstellenden Athmung; darauf folgen gewöhnlich mehrere Schluckbewegungen und nachher geräuschvolles Athmen, — eine Art von Schluchzen, wonach sich schon richtige Athmung einstellt. Die Tractionen müssen zuweilen ziemlich lange — 30—60 Minuten und noch mehr angewandt werden.

Laborde hat 63 Fälle von verschiedenen Erstickungsarten gesammelt und namentlich 6 Fälle von Erstickung infolge von Ertrinken, 6 infolge von Vergiftung, 4 Chloroformasphyxien, 6 bei diphtherischem Kroup, 3 infolge von krampfhaften laryngobronchialen Anfällen, 1 infolge von Ohnmacht bei puerperaler Blutung, 2 bei Tetanus und Eklampsie, 3 bei Blitzschlag, 32 bei Neugeborenen, 1

Fall von Asphyxie, hervorgerufen durch Aspiration eines Fremdkörpers und 1 infolge von Bronchialdrüsentuberculose. Von diesen Fällen werde ich nur die den Gegenstand meines Aufsatzes betreffenden behandeln und namentlich die 4 Fälle von Chloroformasphyxie.

I. Fall Masse. Der Kranke, der behufs Entfernung einer Neubildung im Kehlkopfe chloroformirt wurde, hörte auf zu athmen, und nur nach beharrlichen Tractionen der Zunge gelang es, ihn ins Leben zurückzurufen.

II. Fall Menière. Ein Kind, bei welchem in der Chloroformnarkose ein nekrotischer Knochen ausgekratzt wurde, hörte plötzlich auf zu athmen; sofort wurden künstliche Athmung und gleichzeitig Zungentractionen angewandt. Nach 6 Minuten stellte sich die Athmung wieder ein, und das Kind war gerettet.

III. Fall Mosiman. Der zu operirende Kanke hörte auf zu athmen während des Chloroformirens und blieb nur dank des Verfahrens nach Laborde am Leben.

IV. Fall Périer. —

Von den späteren Fällen, die von Laborde nicht angeführt worden sind, werde ich noch folgende erwähnen:

V. Briquet (Lyon medical, d. 29. Juli 1894) hat einen Fall von Chloroformtod bei einem 6 Monate alten Kinde mitgetheilt; Chloroform wurde in sehr geringer Quantität verabreicht (3 mal zu 3—4 Tropfen). Alle Wiederbelebungsversuche, den Laborde'schen nicht ausgenommen, blieben erfolglos.

VI. Labbé theilte in der Sitzung der Pariser Med. Academie am 5. October 1894 einen Fall von Chloroformasphyxie mit; der Kranke war allem Anscheine nach todt; das Verfahren nach Laborde gab ihm sehr bald das Leben wieder.[1])

VII. In derselben Sitzung hat Périer eine erfolgreiche Verwerthung der Methode von Laborde an einem 15jährigen Knaben mitgetheilt; derselbe wurde behufs Operation von Spina bifida chloroformirt und hörte auf zu athmen bei der Eröffnung des Rückgratskanales.

VIII. Fall Dubuc (Annales des maladie des org. gén.-urin. 1896, Nr. 5). Patient, 67 Jahre alt, wurde wegen Lithotritie chloroformirt. Nach 15 minutigem Chloroformiren sistirt Respiration und Puls. Sofort Laborde'sche Zungentractionen angefangen und nach 12 Tractionen Respiration und Puls wieder hergestellt.

Auf die angeführten Fälle beschränkt sich die mir bekannte Casuistik der Anwendung des Laborde'schen Verfahrens bei Chloroformasphyxien. Durch Beobachtungen am Menschen, die Verwerthung der Zungentractionen bei Chloroform- oder Aetherasphyxien nachzuprüfen, ist unmöglich, erstens weil solche drohende Asphyxien

1) Le Bulletin medical. 31. Oct. 1894.

verhältnissmässig selten vorkommen, und zweitens, wenn ein ähnliches Unglück auch geschieht, so wird man sich schwerlich auf das Laborde'sche Verfahren beschränken wollen und dabei die künstliche Athmung ausschliessen. Deshalb bleibt nur eine Möglichkeit übrig, diese Frage zu beleuchten, — und namentlich durch Thierversuche.

Meine Experimente stellte ich auf folgende Weise an: ich chloroformirte oder ätherisirte die Hunde so lange, bis die Athmung stockte; dann nahm ich die Maske ab und wartete nicht weniger als eine halbe Minute; wenn im Laufe dieser Zeit sich die Athmung von selbst nicht wieder einstellte, so schritt ich zu den Zungentractionen nach Laborde. Was das Chloroformiren betrifft, so wandte ich die gewöhnliche Methode an, wobei die Maskenform (Skinner-Esmarch) dem Maule des Thieres entsprechend geändert wurde.

Behufs Aetherisation benutzte ich eine konische Zweipfundflasche, bei welcher der Boden entfernt worden war; der Aether wurde durch den Flaschenhals auf die in der Flasche befestigte Watte aufgegossen; durch diesen Hals und darauf durch die mit Aether getränkte Watte strömte hauptsächlich auch die Luft für die Athmung, da die Flaschenränder und der Kopf des Thieres eingehüllt waren. Eine solche Maske brauchte während der ganzen Narkose nicht entfernt zu werden.

Folgende Tabelle (S. 497) liefert eine kurzgefasste Uebersicht des am meisten Wesentlichen aus den Versuchsprotokollen.

Wie aus der Tabelle zu ersehen ist, richtete ich meine Aufmerksamkeit auf das Gewicht der Thiere, weiterhin darauf, ob sie früher narkotisirt worden waren, auf die Dauer der Narkose, auf die absolute Menge des Narcoticums, auf die Menge desselben im Verhältniss zum Körpergewicht, auf die in einer Zeitgrundeinheit erforderliche Quantität des Narcoticums, auf den Moment, in welchem der Schlaf eintrat, die Athmung und der Herzschlag stockten; ausserdem notirte ich, wie viel Zeit erforderlich war, um die Thiere zu beleben, und schliesslich die Resultate des Experimentes. Die Grösse der Thiere war eine sehr verschiedene; ihr Gewicht betrug 2,8—28,6 Kilo; die Dauer der Chloroformnarkose betrug 10 bis 82 Minuten, der Aethernarkose dagegen von 6 bis 62 Minuten. Die absolute Menge des Chloroforms — 8—35 Ccm. (ungefähr 12—15 Grm.), diejenige des Aethers — 10—85 Ccm. (7,5—57,5 Grm.). Die relativen Mengen auf ein Kilo des Körpergewichtes sind gleich für Chloroform 1,3—8,2, und für Aether 1,5—8,8 Grm. In der Minute wurde Chloroform 0,25—0,95 Ccm. Aether 0,4—2,7 Ccm. verbraucht.

Hunde	Körpergewicht in Kilo	Ist der Hund schon einmal narkotisirt worden?	Womit ist er narkotisirt worden?	Die Dauer d. Narkose in Minuten	Die Quantität des Narcoticums in Ccm	Die Quant. desselben auf Kilo in Grm.	Die Quant. desselben in der Minute in Ccm.	Die bis zum Beginne des Schlafes verlaufende Zeit (Min.)	Die bis zum Eintret. v. Athmungsstockung erforderl. Zeit (Min.)	Die Zeit bis zum Eintreten d. Herzthätigkeitsstockung (Min.)	Die Dauer des Abwartens (Min.)	Die Dauer d. Wiederbelebung (Min.)	Resultate
1	7,0	—	Chloroform	10	8	1,6	0,8	4	10	12	1½	30	0
2	6,8	—		33	22	5,0	0,66	3	32	37	1½	30	0
3	16,3	—		36	21	1,9	0,63	5	36	—	½	2	—[1]
4	9,0	—		18	15	2,3	0,83	6	18	19½	½	30	0
5	28,6	—		36	25	1,3	0,70	5	36	39	½	30	0
6	10,6	—		46	35	5,0	0,76	30	46	—	—	—	—[2]
7	17,9	—		21	20	1,7	0,95	6	21	24	1	30	0
8	3,3	—		71	18	8,2	0,25	3	71	—	—	—	—[3]
9	5,8	Aeth.	Aether	82	23	5,7	0,41	46	82	87	½	35	0
10	10,5	Chlor.		17	45	3,0	2,7	13	17	19	1	30	0
11	7,2	—		62	85	8,8	1,5	27	62	63½	½	30	0
12	3,2	Chlor.		25	10	2,3	0,4	6	9	—	—	—	—[4]
13	6,2	—		37	40	5,0	1,1	19	37	38	½	30	0
14	5,8	—		53	50	6,5	0,9	29	53	—	—	—	—[5]
15	5,0	Aeth.		38	30	4,5	0,8	14	32	32½	½	30	0
16	6,4	—		17	25	3,0	1,4	9	17	18	½	30	0[6]
17	2,8	Chlor., auch Aeth.		10	10	2,8	1,0	4½	10	—	—	—	—[7]
18	4,0	—		6	10	1,9	1,7	3	6	—	½	2	—[8]
19	5,0	—		11	10	1,5	0,9	3	10	—	—	—	—[9]

Der Verlauf der Narkose wies einen wesentlichen Unterschied von solchen beim Menschen nicht auf. Der Anfang der Erregung konnte nicht bemerkt werden, da die Thiere schon bei den ersten Zügen Chloroform oder Aether, manchmal sogar früher — beim Anbinden unruhig wurden; mitunter hielten sie den Athem an, der Herzschlag wurde langsamer, zuweilen unregelmässig, später wurde sowohl die Athmung als auch der Herzschlag ein beschleunigter; als

1) Nach 10—12 Tractionen trat Athmung ein; keine Herzstockung.

2) Selbst aufgelebt. Nach Entfernung der Maske, ungefähr nach ½ Minute trat Athmung von selbst ein; keine Herzstockung.

3) Selbst aufgelebt. Nach Entfernung der Maske Athmung sehr bald eingetreten; keine Herzstockung. Nach 1½ Minuten Athmung, dauerte 16 Minuten.

4) Selbst aufgelebt. Nach Entfernung der Maske bald Athmung eingetreten. Keine Herzstockung.

5) Selbst aufgelebt. Athmung nach ½ Minute. Keine Herzstockung.

6) Athmung nach 2 Minuten und dauerte 6 Minuten.

7) Selbst aufgelebt. Athmung ½ Minute später nach Entfernung der Maske; keine Herzstockung.

8) Athmungsbewegungen nach 5—7 Tractionen; keine Herzstockung.

9) Selbst aufgelebt. Die Athmung trat ein im Laufe der ersten ½ Minute nach Entfernung der Maske; keine Herzstockung.

der Schlaf eintrat, wurde die Athmung ruhiger, der Puls langsamer; — bei Chloroform war dies schärfer ausgeprägt, als bei Aether; beim ersteren erreichte überhaupt die Pulsfrequenz nicht eine solche Höhe, wie beim letzteren (bis 180 und mehr in der Minute). Erbrechen ist niemals beobachtet worden, obgleich man mit Thieren zu thun hatte, welche kurz vorher gut gefüttert waren. Bei Aether fand fast immer reichliche Salivation statt. Der Schlaf trat bei Chloroform in der Mehrzahl der Fälle nach 3—6 Minuten vom Beginne der Verabreichung ein; es wurden aber auch Fälle beobachtet, wo der Schlaf erst nach einer halben Stunde und sogar nach 46 Minuten eintrat. Bei Aether schlafen die Thiere nicht so bald ein, — nach 9 bis 29 Minuten; nur in 2 Fällen trat der Schlaf nach 3 Minuten ein. Athmungsstockung stellte sich bei Chloroform nach 10—82 Minuten ein, bei Aether nach 9—62 Minuten vom Beginne der Narkose an. Der Herzschlag sistirte immer nach der Athmungsstockung, nach ½ bis 5 Minuten. Wider die Erwartung — blieb bei Aether das Herz im Allgemeinen früher nach der Athmungsstockung stehen, als bei Chloroform; bei ersterem nicht später, als nach 2 Minuten, bei letzterem bis fünf. Die Athmung hat niemals plötzlich gestockt, sondern wurde in allen Fällen allmählich oberflächlicher und zuletzt auch eine verlangsamte; die letzten Athmungsbewegungen präsentirten sich als unbedeutende Einziehungen der Rippengegend, die schon geräuschlos waren; weder die Pupille, noch die Hornhaut reagirten zu dieser Zeit.

Im Ganzen sind 19 Versuche gemacht worden. Chloroform wurde 9 mal, Aether 10 mal angewandt. Bei 6 Versuchen hat sich die Athmung von selbst wieder eingestellt. Von diesen 6 Versuchen waren zwei mit Chloroform und vier mit Aether; in allen 6 Fällen ist eine Herzstockung nicht vorgekommen, da die Athmung sehr bald — nach ½—1 Minute — zurückkehrte. Bei 13 Experimenten wurden Zungentractionen angewandt. Von denselben fand Wiederbelebung in 2 Fällen statt: in einem bei Chloroform und im anderen bei Aether. Die Athmung stellte sich sehr bald wieder ein, schon während der ersten Tractionen (nicht über 12). Bei zwei anderen Versuchen wurde die Athmung schon nach den ersten Tractionen wieder eingeleitet; die erloschene Herzthätigkeit aber konnte nicht erneuert werden, und die Athmung, die in einem Falle 16 Minuten (10 mal in der Minute), im anderen 6 Minuten anhielt, stockte abermals, trotz der Tractionen, die die ganze Zeit hindurch ausgeübt wurden.

Indem ich die Bedingungen, unter welchem das eine oder das andere Resultat zu Stande gekommen ist, zusammenstelle, so finde

ich Folgendes: angesichts des bedeutenden Unterschiedes im Körpergewicht der Thiere und der Dauer des Chloroformirens können die absoluten Quantitäten von Chloroform bei der Beurtheilung der Resultate nicht in Erwägung gezogen werden. Die relativen Mengen (im Vergleiche zum Körpergewicht) beeinflussten das Resultat nicht so waren in beiden Fällen, wo die Athmung von selbst wieder eintrat, diese Quantitäten die grössten (5 und 5,8 Grm. auf 1 Kilo). Die Mengen des Chloroforms in der Zeitgrundeinheit oder, mit anderen Worten, der Grad der Sättigung der einzuathmenden Luft durch Chloroform hatte einen Einfluss auf das Eintreten von Athmungsstockung: so waren bei den Versuchen, wo diese Stockung nach 71 und 82 Minuten eintrat, die Mengen von Chloroform in der Minute gleich 0,25 und 0,41 Ccm. Mit anderen Worten: je weniger die in die Luftwege einströmende Luft durch Chloroform gesättigt war, desto später geschah die Athmungsstockung (und die Herzstockung). Auf den einen oder den anderen Ausgang des Experimentes hatten jedoch die Chloroformmengen in der Zeitgrundeinheit keinen Einfluss: eine spontane Athmungserneuerung kam sowohl bei der geringsten Menge (0,25) als auch bei der durchschnittlichen (0,76) zu Stande. Wiederbelebung nach dem Laborde'schen Verfahren wurde bei der durchschnittlichen Menge (0,63) erzielt.

Was den Aether betrifft, so sind die Mengen desselben in der Minute von keiner Bedeutung, da bei der Verabreichung dieses Narcoticums die Thiere eine durch Aetherdämpfe vollkommen gesättigte Luft einathmeten; folglich befanden sich alle Thiere ungefähr unter gleichen Bedingungen. Drei spontane Wiederbelebungen und eine Wiederbelebung nach Zungentractionen waren dort zu Stande gekommen, wo die Thiere bereits nur eine Portion Aether von 10 Cm. erhalten hatten; dagegen ist in einem vierten Falle von spontaner Wiederbelebung wegen der langen Narkotisationsdauer (53 Minuten) eine bedeutende Menge Aether (50 Cm.) verbraucht worden; auf diese Weise stand das Resultat des Experiments in der Mehrzahl der Fälle im Zusammenhange mit den absoluten Aethermengen; die relativen Mengen dagegen zum Körpergewicht hatten keinen Einfluss auf den Ausgang.

Die Ergebnisse meiner Versuche weisen also zwei scheinbar erfolgreiche Fälle von Wiederbelebung auf 13 Fälle von der Anwendung des Laborde'schen Verfahrens auf — ich sage „scheinbar" weil diese Fälle nicht vollkommen überzeugend sind; die Tractionen wurden ungefähr $^1/_2$ Minute nach der Athmungsstockung eingeleitet die Athmung trat bereits nach wenigen Tractionen (6—12) ein, so

dass im Ganzen, von der Athmungsstockung an, so wenig Zeit verflossen war, dass es bezweifelt werden könnte, ob die Athmung nicht auch ohne Zungentractionen eingetreten wäre. Jedenfalls stimmen meine Resultate mit denjenigen von Laborde selbst und Masse, die in der Mehrzahl der Chloroformasphyxien bei Hunden erfolgreiche Resultate erhalten, nicht überein. Die Erklärung einer solchen Meinungsverschiedenheit beruht nach meiner Ansicht darauf, dass sie, wie man vermuthen kann, die Tractionen unmittelbar nach dem Eintreten der Asphyxie anfingen und vielleicht sogar bei eben aufkommender Gefahr, d. h. wenn die Athmung von selbst, ohne jegliche künstliche Maassregeln zurückkehren konnte, wie das meine Versuche gezeigt haben. Es erübrigt noch zu beantworten, ob es möglich wäre, die an Hunden gewonnenen Resultate auf den Menschen zu übertragen. Mir scheint es, dass es möglich wäre, aber nur theilweise. Wie bekannt, kann beim Menschen die Asphyxie in den verschiedenen Stadien der Narkose eintreten; in welchem Stadium dieselbe am häufigsten beobachtet wird, darin sind die Chirurgen nicht einig. Die bei Kappeler und Djakonow angeführten statistischen Daten zeigen Folgendes: bei den ersten Zügen starben 3,5 Proc.; im Stadium der Erregung 11,2 Proc.; im Stadium der unvollkommenen Narkose 13,6 Proc.; während der tiefen Narkose 29,0 Proc.; in den übrigen Stadien 42,7 Proc.; der Moment, in welchem der Tod eintrat, ist wahrscheinlich nicht angegeben.

Auf diese Art ist eine Aehnlichkeit zwischen meinen Versuchen und 29 Proc. von den Beobachtungen über Chloroformnarkosen am Menschen vorhanden. Folglich können auch die Daten meiner Versuche in demselben Maasse auf den Menschen übertragen werden, d. h. bei Asphyxien, die in früheren Stadien eintreten, wenn die Centren noch nicht paralysirt sind, könnten sich die Zungentractionen vielleicht, erfolgreich erweisen. Leider konnte ich dieses an Hunden nicht nachprüfen: ich habe niemals Gelegenheit gehabt, an denselben die Asphyxie in frühem Stadium der Narkose zu beobachten. Bei Asphyxien in der tiefen Narkose ist aber schon a priori schwer zuzulassen die Gültigkeit eines Verfahrens, welches auf reflectirter Erregung des Respirationscentrums basirt. Es ist noch ein wesentlicher Einwand möglich, dass in dem Stadium der Narkose, in welchem ich die Wiederbelebung vornahm, überhaupt kein Mittel helfen könnte. Als Antwort auf diesen Einwand theile ich mit, dass das König-Maas'sche Wiederbelebungsverfahren, welches ich unter denselben Bedingungen der Versuche, aber mit weit länger dauerndem Abwarten anwandte (die Wiederbelebung wurde hierbei nach

der Stockung der Herzthätigkeit eingeleitet), in der Hälfte der Fälle ein positives Resultat geliefert hat.

Also kann man auf Grund der geschilderten Verhältnisse folgende Schlüsse ziehen:

1. Das Laborde'sche Verfahren ist bei Asphyxien in einem späten Stadium der Narkose nicht stichhaltig und soll deshalb auch nicht angewandt werden.

2. Bei Asphyxien in frühen Stadien der Narkose ist die Laborde'sche Methode, wahrscheinlich, von Nutzen, als Hülfsmittel bei anderen Wiederbelebungsmethoden, welche wirksamer sind.

Versuche der Wiederbelebung nach König-Maas werden den Gegenstand eines nächsten Aufsatzes abgeben.

University of California LIBRARY

XXX.

Aus der chirurgischen Klinik in Bern.

Beitrag zum Studium der Hodentuberculose.

Von

Dr. R. Koenig,

früherer II. Assistent der Klinik.

In ihrem Traité des maladies du testicule kommen Monod und Terrillon, nachdem sie die verschiedenen Hypothesen für die Invasion der Tuberkelbacillen in den Geschlechtsapparat erwähnt haben, zum Schluss: „malgré toutes ces opinions ... il vaut mieux avouer notre ignorance et dire que actuellement nous ne savon ni par quelle voie ni par quel mécanisme les bacilles envahissent les organes génitaux."

Zweck vorliegender Arbeit ist es, an Hand von 45 Krankengeschichten aus der chirurgischen Klinik in Bern und der Privatklinik von Prof. Kocher (1887—1896) einerseits die Aetiologie der Hodentuberculose zu studiren, anderseits die Resultate der eingeschlagenen Therapie (meit Castration) darzustellen. Es sei mir an dieser Stelle gestattet, meinem hochverehrten Lehrer und früheren Chef, Herrn Professor Kocher, für die Anregung zu dieser Arbeit und für die Ueberlassung seines Materials mit den niedergeschriebenen Besprechungen der klinisch vorgestellten Fälle meinen wärmsten Dank auszusprechen.

Aetiologie.

Die Infeetionsmöglichkeiten hat Kocher scharf formulirt:

1. Eindringen der Bacillen auf dem Schleimhautweg.
2. = = = auf dem Blutweg.
3. Präexistenz der Bacillen im Hoden (hereditär) und Ausbruch der Erkrankung bei einer günstigen Gelegenheit.

Letztere Ansicht stützt sich u. a. auf Jani's Befund von Bacillen in sonst gesunden Hoden bei Phthisikern.

Die Controluntersuchungen Walther's welche im Hoden von zwölf an chronischer Tuberculose Verstorbener in keinem Fall Bacillen fand, scheinen mir die Jani'schen Resultate nicht zu widerlegen, wissen wir doch, wie schwer es ist, bei gewissen Formen der Tuberculose einen directen Bacillennachweis zu liefern. Bei diesen Fragen könnten nur negative Impfresultate maassgebend sein. Ebenso sind die Bedenken Gärtner's gegen Jani nicht stichhaltig: es seien nur Organe von Leichen untersucht worden. Warum sollten Tuberkelbacillen leichter nach dem Tode in die Organe eindringen können? Dagegen kommt auch Jäckh zum Schluss: das Sperma (aus dem gesunden Hoden eines mit Tuberculose inficirten Individuums) kann wirklich virulente Tuberkelbacillen enthalten. An eine Präexistenz von Bacillen im Hoden kann namentlich in den Fällen von Genitaltuberculose gedacht werden, so die Eintrittspforte unbekannt geblieben ist, also in den Fällen von sog. primärer Hodentuberculose. Ich habe fünfmal eine solche absolut locale Genitalerkrankung verzeichnet, wovon in 3 Fällen ausgesprochene hereditäre Belastung bestand. Vielleicht lassen sich aber diese Fälle auch durch Infection von einem unbeachtet gebliebenen Primärherd aus erklären, z. B. von einer verkästen Bronchialdrüse oder namentlich von einem der Untersuchung entgehenden Prostataherd aus. (Siehe weiter unten.)

Jedenfalls könnte man die Jani'schen Untersuchungen in einem anderen Sinne verwerthen: im Hoden von Phthisikern fand er Bacillen, aber der Hoden selbst war gesund. Folglich, könnte man schliessen, muss derselbe entschieden eine bedeutende Resistenz der Entwicklung von Bacillen entgegensetzen. Es ist in der That das Zusammentreffen von Lungen- (übrigens auch Knochen-, Drüsen- u. s. w.) tuberculose mit Genitaltuberculose nicht so häufig, wie man erwarten sollte. Nach Reclus boten von 500 tuberculösen Individuen blos 11 eine bacilläre Erkrankung der Genitalorgane, d. h. etwa 2 Proc. Bei 64 Autopsien von Genitaltuberculosen fand derselbe 45 mal daneben noch Lungenherde, 19 mal waren die Hoden allein ergriffen. Beim Lebenden ist aus leicht ersichtlichen Gründen die Lunge viel häufiger frei (bei meinen 45 Patienten 30 mal), was auch Collinet bestätigt. Bei Miliartuberculose findet man verhältnissmässig selten Mitbetheiligung des Hodens. Und doch ist gerade dieses Organ, wie Reclus hervorhebt, durch seine „flottirende" Lage ganz besonders Schädlichkeiten ausgesetzt, wie wir sie so oft den Ausbruch einer localen Tuberculose veranlassen sehen.

Ich will selbstverständlich nicht die metastatische Entstehung der Hodentuberculose in Abrede stellen, es liegt ja bei gleich-

zeitiger, resp. vorausgegangener Lungen-, Knochen- oder Drüsentuberculose am nächsten, an eine Infection auf dem Blutweg zu denken. Ich möchte nun, gestützt auf meine Fälle, bezweifeln, dass dies der gewöhnliche Weg ist. Die Möglichkeit dieses Infectionsmodus ist von Niemanden bestritten worden.

Hutinel und Deschamps machen denselben im Kindesalter fast allein verantwortlich, in welchen Nieren- und Blasentuberculose relativ sehr selten seien.[1]) Dementsprechend finden diese Autoren die ersten Tuberkelbacillenablagerungen perivasculär, während Langhans (Kocher, die Krankheiten der männlichen Geschlechtsorgane) den Beginn der Erkrankung im Epithel der Samenkanälchen, also intracanaliculär, sucht. Wäre dieser intracanaliculäre Beginn in allen Fällen deutlich, so würde damit von vornherein die Infection auf dem Blutweg unwahrscheinlich gemacht. Ich will hier den patholog.-anatomischen Bericht von Prof. Langhans über ein Präparat mittheilen, das durch Castration von einem mit Lungen- und Drüsentuberculose behafteten Patienten (No. 17) gewonnen wurde, wo also eine Blutmetastase am nächsten lag, da die Harnorgane intact waren: „Tuberculosis epididym. Die Canäle des Nebenhodens noch alle zu erkennen, zum Theil noch mit Cylinderepithel. Veränderungen blos in ihrem Lumen und der Wand. Zuerst treten im Lumen bei erhaltenem Cylinderepithel ein- und mehrkernige Lymphkörperchen auf (wohl von stärker veränderten Stellen des Canals aus eingewandert). In anderen Canälen ohne Epithel viel epithelioide Zellen mit grossem, bläschenförmigem Kern im Portoplasma, das nicht immer abgegrenzt ist, doch auch vielfach Spindel- und Sterngestalt hat. Ferner auch Lymphkörperchen, Riesenzellen besonders in den angrenzenden inneren Schichten der bindegewebigen Wand."

Den Weg, den hier die Bacillen hätten zurücklegen müssen, um von den Capillaren in das Innere der Nebenhodencanälchen zu gelangen, ist ausserordentlich lang und unwahrscheinlich. Deshalb treten eben Autoren, die mit Reclus und Melassez an das Vorwiegen der metastatischen Form der Genitaltuberculosen glauben, für die intercanaliculäre Entstehung ein (im Hoden, Reclus) oder suchen die erste Bacillenablagerung in den die Aussenseite der Canäle auskleidenden Endothel und schliessen auch nicht einen Ursprung in den zwischen den Kanälchen liegenden Lymphräumen aus (in Rete und Nebenhoden, Reclus).

---

1) Dagegen findet Simmonds bei Sectionen von tuberculösen Kindern die Nieren in 51 Proc., Blase in 2 Proc., Genitalien in 2 Proc. der Fälle betheiligt.

Kocher nimmt mit Tizzoni und Klebs intra- und intercanaliculäre Genese an. In dem oben angeführten Fall erklärt sich, wie mir scheint, der Widerspruch zwischen deutlich constatirter intracanaliculärer Entstehung und Blutmetastase dadurch, dass neben den Herden in Knochen und Drüsen auch ein allerdings geringfügiger Herd in der Prostata nachzuweisen war, der gleichsam als Zwischenstation fungirte.

Damit komme ich zu der von Kocher in erster Linie erwähnten Infectionsart, nämlich derjenigen auf dem Schleimhautwege. Es sind hierbei 3 Möglichkeiten denkbar:

1. descendirend von Niere, Blase oder Prostata;

2. analog der nach Urethritis entstehenden Epididymitis gonorrhoica von aussen her aufsteigend.

3. per continuitatum, durch Weiterkriechen der Infection von dem einen Hoden zum anderen, dem Vas deferens entlang, also eigentlich auch descendirend;

Dass letzterer Weg von den Bacillen häufig eingeschlagen wird, ist bekannt. Dabei durchbricht die Erkrankung die Wände des Vas deferens gewöhnlich nicht. Nur ausnahmsweise kommt es zur Bildung einer Perideferenitis.

Verneuil, Cohnheim, Verchère und Fernet haben eine directe Contactinfection beim Coitus für möglich erachtet, eine Ansicht, welche Reclus überzeugend widerlegt. Letzterer hält als Eingangspforte neben den Blutgefässen nur die offene Communication des Cavum vaginale mit dem tuberculösen Peritoneum für sicher. Auch ich kann einen solchen, übrigens sonst in dieser Arbeit nicht verwertheten Fall mittheilen, wo bei einem 7jährigen Knaben mit Peritonitis und Epididymitis tuberculosa der Processus vaginalis offen geblieben war. Allerdings liess sich nicht mit Sicherheit feststellen, welcher von den beiden ergriffenen Theilen primär erkrankt war.

Zu den zwei oben angeführten ätiologischen Momenten, sagt Reclus weiter, „müsse vielleicht noch die von der Niere auf Blase, Prostata, Samenblasen und Vas deferens descendirende Infection hinzugefügt werden.“ Dieses Descendiren wird von Cayla warm befürwortet, der zum Schlusse kommt: l'infection bacillaire suit le courant de l'urine et remonte le cours du sperme. Von der Niere gelangen die Bacillen zur Prostata, dann in die Samenblasen und den Vas deferens entlang in den Nebenhoden. Sich stützend auf mehr als 100 Sectionen, spricht Cayla den Satz aus, dass die tuberculöse Läsion irgend einer Stelle des Urogenitaltractus eine weiter oben gelegene Erkrankung voraussetzt. In ähnlichem Sinne

sprechen sich Collinet und Steinthal, deren Resultate Kocher anführt, aus. Auch mir erscheint die Annahme einer Descension für die Fälle, in welchen der Harnapparat mit betheiligt ist, am natürlichsten. Meist geht die Affection des letzteren derjenigen der Genitalien deutlich voran, in einigen unserer Fälle um mehrere Jahre. Es wäre da ganz ungerechtfertigt, auf ein Descendiren der Bacillen aus einem primären Genitalherd zu recurriren.

Giebt es überhaupt eine ascendirende Infection den Vas deferens entlang? — Dass diese Frage für die Prognose von grösster Wichtigkeit ist, leuchtet ein. Rokitansky, Cornil & Ranvier und Simmonds halten die Ascension für die Regel, Dufour ist sogar der Ansicht, dass sich die Genitaltuberculose früh oder spät auf diesem Weg ausdehnt. Kocher will die Ausbreitung der Erkrankung des Hodens auf die übrigen Theile des Urogenitalapparats durch das Vas deferens in ihrer Bedeutung wesentlich eingeschränkt wissen. Zur Unterstützung seiner Behauptung giebt er neben klinischer Erfahrung an, dass in der überwiegenden Mehrzahl der Fälle der Samenstrang in seinem Vas deferens-Antheil mehr betroffen ist, als das gewöhnlich ganz freie oder nur leicht infiltrirte Gefässbündel, was auf eine Fortleitung der Entzündung peripherwärts, d. h. descendirend, deute. Ferner sind locale Ausheilungen von Hodentuberculose ohne weitere Betheiligung des übrigen Urogenitalsystems sicher constatirt. Trotzdem sind einige Thatsachen nicht von der Hand zu weisen, welche für eine eventuelle Ascension zu sprechen scheinen, so namentlich: Besserung des Allgemeinbefindens, der die Hodenaffection begleitenden Urinbeschwerden, ja sogar theilweise Rückgang von tuberculösen Knoten in der Prostata nach Castration, ferner das — seltene — Hinzutreten von Miliartuberculose zu der Hodenerkrankung.

In meinen Fällen wurde zweimal leichter Blasencatarrh ohne deutlich tuberculösen Befund festgestellt, 14 mal Blasentuberculose, wovon nur drei von deutlicher Nierentuberculose begleitet. (Der Niere spricht Steinthal in der Entstehung der Urogenitaltuberculose eine Hauptrolle zu.) In neun von diesen 14 Fällen war die Urogenitalerkrankung die einzige tuberculöse Localisation im Körper, fünfmal waren daneben Lungen- oder Knochenherde nachzuweisen. Aber auch für diese Fälle ist die directe Fortleitung von der Blase naheliegend.

Ich möchte noch zwei weitere Fälle erwähnen (Nr. 19 und 45), bei denen beim Eintritt in die Behandlung die Harnorgane als frei imponirten, zur Zeit der Entstehung der Hodentuberculose aber mehr oder weniger Urinbeschwerden vorhanden gewesen waren. (Dazu ist während Abfassung dieser Arbeit ein dritter gekommen.) Kocher

macht bereits auf diese Thatsache aufmerksam und verwerthet sie für die Bedeutung, die er der primären Erkrankung der Prostata beimisst.

Die Prostatatuberculose ist entschieden viel häufiger, als man allgemein annimmt. Dass sie oft übersehen wird, erklärt sich schon aus der Lage dieses Organes, ferner aus dem Umstand, dass Prostatatuberculose lange Zeit latent bleiben kann, wie auch Kocher ausdrücklich hervorhebt. Ebenso weist Guyon darauf hin, dass Tuberculose der Prostata und der Samenblasen häufig symptomlos verlaufe. Lancereaux kommt zum Schluss, dass die Genitaltuberculose immer descendirend, und dass der primäre Herd in Prostata oder Samenblasen zu suchen ist. Ebenso schreiben Monod und Terrillon: „il est bien rare que par l' examen clinique et par l'anatomie pathologique on ne constate que la tuberculisation de la prostate accompagne celle du testicule. Nous admettons dans la plupart de ces cas, que le développement primitif de la tuberculose peut commencer dans les vesicules et la prostate." Weigert (nach Kocher citirt) macht darauf aufmerksam, dass die Prostata überhaupt eine Prädilectionsstelle für bacilläre Ablagerungen verschiedener Art ist. Krziwicki findet bei 15 Autopsien von Urogenitaltuberculosen 14 mal die Prostata ergriffen. Guyon sucht in der Fortleitung der Entzündung von der Prostata her die Aetiologie der sogenannten primären Blasentuberculose. Tuffier stimmt dieser Ansicht betreffs der „carrefour génito-urinaire" bei, glaubt aber daneben an die Möglichkeit einer Simultaninfection des ganzen Urogenitalsystems.

In unseren Fällen sind nur 14 mal Prostata und Samenblasen intact befunden worden, eine Zahl, welche aus den oben angegebenen Gründen jedenfalls noch zu hoch ist. Von den übrigen 31 kamen fünf mit bereits ausserhalb der Klinik ausgeführter einseitiger Castration in Behandlung, ich will den dabei erhobenen Prostatabefund hier nicht verwerthen. 11 mal war Blasen- (resp. Nieren-) tuberculose vorhanden, 5 mal waren Herde in Lungen, Knochen oder Drüsen, 1 mal waren der Erkrankung vorübergehende Urinbeschwerden vorangegangen. 9 mal endlich fanden sich neben der Genitalienerkrankung einzig Herde in Prostata und Samenblasen vor. Für diese Fälle namentlich könnte eine Ascension in Frage kommen. Man wird aber mit mir auf Descension schliessen, wenn man sich Folgendes vergegenwärtigt:

1. die klinische Beobachtung, dass nach Genitaltuberculose thatsächlich selten die Blase erkrankt, überhaupt die Tendenz der Genitaltuberculose, local zu bleiben.

2. dass die Prostata oft Bacillen als Depot dient (Weigert).

3. die häufige Mitbeteiligung der Prostata bei Blasen- und Genitaltuberculose.

4. die relative Benignität der Prostatatuberculose, der schwere Zugang zu diesem Organ, d. h. die Möglichkeit, Veränderungen in demselben leicht zu übersehen.

5. die Bedeutung der Prostata für die Aetiologie der primären Blasentuberculose (Guyon).

6. das Fehlen von klinischen Beobachtungen, welche direct ein Ascendiren beweisen. Es ist auch mir nie gelungen, das Auftreten eines Prostataherdes zeitlich nach dem Ausbruche der Genitaltuberculose festzustellen. Die umgekehrte Angabe habe ich allerdings auch nie finden können, Beobachtungen über vereinzelne Prostatatuberculose sind aber überhaupt selten, aus leicht ersichtlichen Gründen. Die meisten Fälle kommen zur Untersuchung, wenn der Process bereits weiter geschritten ist.

Die Ergebnisse der pathologisch-anatomischen Untersuchung scheinen allerdings für Ascension zu sprechen: wenn auch Fälle bekannt sind, in welchen die Prostata ausgedehnte Verkäsung aufwies, der Nebenhoden dagegen nur beginnende Knotenbildung (Forgue, Prostate, in Reclus VII), so ist doch das umgekehrte Verhältniss entschieden häufiger, erklärt sich aber aus der langsamen Entwicklung und Gutartigkeit der Prostatatuberculose. Es ist zu hoffen, dass weitere klinische Beobachtungen und auch Thierversuche über diese Frage Aufschluss bringen werden. Es wird sich vielleicht bei genauerer Berücksichtigung der Prostata zeigen, dass auch die Fälle von sogenannter primärer Hodentuberculose von diesem Organe ausgehen.

Schlussfolgerungen:

1. Die Prostata spielt in der Aetiologie der Hodentuberculose eine überaus wichtige Rolle. Sie dient den Tuberkelbacillen als geeignete Brutstätte, wo sich dieselben lange reactionslos oder unter geringen Erscheinungen entwickeln können, um bei günstiger Gelegenheit mit oder ohne Betheiligung der Harnorgane dem Vas deferens entlang in den Nebenhoden herunterzusteigen.

2. Die Genitaltuberculose kann auch durch metastatische Infection von irgend einem Herd im Körper (namentlich Lungen oder Knochen) aus entstehen, vielleicht dient die Prostata in diesen Fällen als Zwischenstation.

3. In einzelnen Fällen scheint auch die Infection ohne vorausgegangene (wenigstens ohne erkennbare) Betheiligung der Prostata

direct von der Blase (resp. Niere) in den Hoden fortgeleitet zu werden.

4. Die primäre Hodentuberculose s. s., d. h. in dem Sinne, dass kein anderes Organ eine tuberculöse Localisation enthält, gehört zu den Ausnahmen. Der Ausgangspunkt ist vielleicht auch hier in einer unbeachtet gebliebenen Prostataerkrankung su suchen.

Veranlassungsschädlichkeiten.

Wie bei anderen Localisationen der Tuberculose kommen auch hier gewisse Schädlichkeiten beim Ausbruch der Hodentuberculose in Betracht. Dem Trauma wird allgemein die Hauptrolle zuerkannt, (nur Monod und Terrillon sprechen demselben jede Bedeutung ab). In zweiter Linie kommt die Gonorrhoe. Kocher sieht drittens in der functionellen Congestion ein wichtiges ätiologisches Moment. Auch in meinen Fällen wurde oft directes oder indirectes Trauma verantwortlich gemacht. Unmittelbar im Anschluss an Gonorrhoe trat die Erkrankung nur 1 mal auf, 5 mal nach früher durchgemachter, wovon 2 mal mit Epididymitis. Geschlechtliche Congestionen waren des öfteren nachzuweisen, 2 mal gab offenbar die Verheirathung den Anstoss zum Ausbruch. Vielleicht muss auch die 5 mal notirte Inversio testis, welche den Hoden mechanischen Insulten in erhöhtem Maasse aussetzt, zu den Veranlassungsschädlichkeiten gerechnet werden. (Der Leistenboden erkrankt dagegen trotz seiner exponirten Lage so zu sagen niemals tuberculös.)

Das zeugungsfähige Alter ist nach Kocher bevorzugt, da es den drei erwähnten Schädlichkeiten am meisten ausgesetzt ist. Dass kein Alter verschont bleibt, lehrt einer unserer Fälle, wo die Erkrankung schon wenige Tage nach der Geburt (congenital?) auftrat, und die Angabe Gibson's über einen 81jährigen Mann, den er wegen isolirter Hodentuberculose mit Erfolg castrirte. In 45 eigenen Fällen waren die betreffenden Individuen

3	mal	unter	4	Jahren
24	=	von	20—30	=
8	=	=	30—40	=
4	=	=	40—50	=
4	=	=	50—60	=
2	=	=	60—80	= (67 u. 72).

Symptome und Verlauf.

Symptome und Verlauf der Genitaltuberculose sind bekannt. Ich beschränke mich darauf, einige Punkte herauszugreifen.

Monod und Terrillon legen ein grosses Gewicht auf 3 Frühsymptome, von denen zwei (Hämaturie und Störung in der Urinentleerung) auf die Blase zu beziehen sind. Das dritte, das wiederholte Auftreten von Urethralausfluss, lässt sich für die Annahme der frühzeitigen Betheiligung der Protata verwerthen.

Das Bestreben der französischen Autoren, namentlich von Reclus, streng zwischen tuberculöser Orchitis und „tuberculose testiculaire" zu unterscheiden, ist etwas schematisch. Zwischen einem unserer Fälle, wo Schwellung und Schmerzhaftigkeit in 2 Tagen ihren Höhepunkt erreichten, mit rasch darauf folgender Abscessbildung, und einem anderen, wo nach 3 Jahren chronischen Verlaufes noch keine eitrige Schmelzung zu constatiren war, finden wir alle möglichen Uebergänge.

Von vornherein beidseitig trat in unseren Fällen die Hodentuberculose nie auf. Nach Reclus soll sie in den acuten Fällen immer, in den chronischen fast immer einseitig beginnen. In einer grossen Zahl von Fällen wird nach dem einen auch der andere Hoden ergriffen. Es ist schwer, darüber eine bestimmte Angabe zu machen, da die Zeit, nach welcher dies geschieht, sehr verschieden ist, der Procentsatz 75 Proc. dürfte nicht zu hoch gegriffen sein. Jedenfalls kann die Genitaltuberculose trotz ausgedehnter Erkrankung der einen Seite, bei Betheiligung des ganzen Harnapparates, sogar bei multiplen Localisationen, einseitig bleiben.

Reclus giebt mit einem gewissen Skepticismus seine eigene Statistik, die auf 79 Fälle (Fälle ganz im Beginn, „wo die noch junge Infection ganz gut nur einseitige Läsion hatte verursachen können") 58 einseitige und nur 21 beiderseitige Erkrankung aufwies, und die von Hutinel, welcher in 9 Fällen niemals beide Seiten ergriffen fand. Dagegen constatirte eine Zählung des Bulletin d. société. anat. (nach Rectus citirt) von 1876—1891 37 Fälle: 12 mal einseitige, 25 mal zweiseitige Hodentuberculose.

Was das erste Auftreten der Tuberculose betrifft, so sind fast alle Autoren darin einig, den Nebenhoden zuerst und secundär den Hoden erkrankt zu finden. Nur Hutinel und Deschamps lassen (bei Kindern) den Hoden selbst häufiger primär erkranken, wie den Nebenhoden. Reclus, gestützt auf anatomisch-pathologische Untersuchungen, giebt folgende Zahlen: Tuberculose des Haupt- und Nebenhodens: 48 Fälle, Tuberculose des Nebenhodens allein: 20 Fälle, Tuberculose des Hodens allein: 1 Fall.

In meinen Fällen war der Haupthoden allein nie afficirt, dagegen bestand einmal tuberculöse Deferenitis bei gesundem Hoden und Nebenhoden. (Fall 35.)

Es ist bekanntlich oft schwer, die Betheiligung des Haupthodens klinisch genau festzustellen. In 22 von unseren Fällen wurde derselbe klinisch als frei angesprochen, erwies sich aber bei der nach Castration erfolgten Untersuchung als mehr oder weniger erkrankt. Auch Reclus giebt an, dass, während pathologisch-anatomisch in mehr als ⅔ der Fälle Hoden plus Nebenhoden ergriffen sind, klinisch die blos in weniger als der Hälfte gefunden wird.

Wie der Hoden, kann auch das Vas deferens klinisch als gesund imponiren, wenn es mikroskopisch bereits tuberculöse Veränderungen aufweist (12 mal). Ganz intact (auch mikroskopisch) war dasselbe 3 mal, nur gering erkrankt 15 mal, 16 mal stark betroffen, 5 mal bis in den Leistenkanal, 1 mal bis zur Prostata, 2 mal war die Erkrankung des Vas bis über dessen Grenze gegangen und hatte eine käsige Periderferenitis mit Abscedirung verursacht. Den Fall von Deferenitis ohne Betheiligung der Geschlechtsdrüsen habe ich schon oben erwähnt. Oefters konnte eine Veränderung der Anfangstheile des Vas (an der Prostata) mit oder ohne Erkrankung des peripheren Theiles festgestellt werden bei intactem Mittelstück. Dieses „Ueberspringen" wird von verschiedenen Autoren erwähnt. Dass gerade der der Prostata am nächsten liegende Abschnitt des Vas oft allein (resp. zuerst) erkrankt, ist leicht verständlich, wenn man die grosse Häufigkeit von primären Prostataherden annimmt.

Der Samenstrang war meist in seinem Vas deferens-Antheil hauptsächlich betroffen. Nur ausnahmsweise (9 mal) war das Gefässbündel stärker ergriffen. Die Bedeutung, welche Kocher dieser Erscheinung beimisst, habe ich oben angeführt.

Therapie.

Die Verschiedenheit der Entwicklungsweise und des Verlaufs der Genitaltuberculose, die Möglichkeit ferner einer (sicher constatirten) Spontanheilung bringen es mit sich, dass auch die Therapie sehr verschieden aufgefasst wird. Von den meisten französischen Chirurgen (z. B. Jullien, Hutinel und Deschamps Quénu) wird die Castration überhaupt verworfen. Für Reclus ist dieselbe nur „une dernière ressource". Er spricht der Injectionsbehandlung, eventuell der Resection, das Wort. In ähnlichem Sinne äusserte sich Duplay am Congress zu Moskau. Bardenheuer hat die Resection des Nebenhodens zum Normalverfahren für alle rechtzeitig zur Behandlung kommenden Fälle erhoben. Dagegen vertreten die Arbeiten aus der Bruns'schen Klinik (Finkh, namentlich Dürr) die Anschauung, dass jede partielle Operation bei Hodentuberculose Erwachsener durchaus zu widerrathen ist.

Von meinen 45 Fällen wurden 37 castrirt. Bei 3 wurde die Resectio caudae ausgeführt, einmal (1891) mit gutem Erfolg, der jetzt noch von mir selber constatirt wurde (Fall 21). Beim 2. hielt die Heilung eine Zeitlang an, einige Jahre nachher starb der betreffende Patient an zur Zeit der Operation nicht bestehender Nierentuberculose. (In beiden Fällen wurde, beiläufig bemerkt, einige Zeit nach der Operation eine etwas erbsengrosse Spermatocele festgestellt.) Vom 3., 1889 Operirten unterblieb jede Nachricht. Einmal wurde blos incidirt (Deferenitis). Auch über diesen Patienten war es nicht möglich, Auskunft zu erhalten. In einem Fall von doppelseitiger Hodentuberculose, die auf der einen Seite bereits vor der Behandlung spontan ausgeheilt war, wurde 1890 eine Auskratzung mit Jodoformirung vorgenommen. Da hier offenbare Neigung zur Spontanheilung vorhanden war, ist der dauernde Erfolg nicht ausschliesslich der Behandlung zuzuschreiben (Fall 18).

Erwähnenswerth scheint mir ein Fall von Lanz zu sein, dem ich bei der Operation assistirte. Nach Resection der ganzen Epididymis schnitt derselbe, um dem Einwand vorzubeugen, klinisch nicht festgestellte Herde im Hoden selbst zurückzulassen, letzteren durch, klappte ihn auf und nähte ihn, da er sich als gesund (immerhin nur makroskopisch!) erwies, wieder zu. Reactionslose Heilung, nach einer persönlichen Mittheilung von Dr. Lanz gegenwärtig, d. h. 1½ Jahre nach dem Eingriff, noch bestehend.

Monod und Terrillon stellen für die Castration 2 Indicationen auf: 1. frühzeitig, um eine Infection des Allgemeinorganismus zu verhüten.

2. Spät, wenn die locale Eiterung nicht anders zu stillen ist.

Kocher spricht sich entschieden für Castration in den Fällen aus, in welchen nicht gleichzeitig ein fortgeschrittenes Lungen- oder Nierenleiden, oder schwere sonstige Erkrankung vorliegt, und empfiehlt auch dann die Radicaloperation, wenn der Allgemeinzustand zu wünschen übrig lässt, wo Erkrankung der Prostata, des Vas deferens und der Samenblase nachweisbar ist.

Es ist deshalb in den übrigen mir zur Verfügung gestellten Fällen durchweg zur Castration geschritten worden. Partielle Operationen wurden meist nur auf Wunsch der Patienten ausgeführt. Die oben auseinandergesetzten Ansichten über Aetiologie der Hodentuberculose, überhaupt die häufige Mitbetheiligung von Prostata und Harnorganen geben, sollte man meinen, eigentlich eine Contraindication für die Castration ab. Besteht eine ausgedehnte Blasen- oder Nierentuberculose, so wird selbstverständlich die Castration nicht indicirt erscheinen,

höchstens in gewissen Fällen als Palliativoperation der Schmerzen und der langwierigen Eiterung wegen. Wenn aber die Genitaltuberculose im Vordergrund des Krankheitsbildes steht, so ist die Radicaloperation entschieden angezeigt, auch wenn man den primären Herd in der Prostata zurücklässt und eventuell nicht den ganzen Samenstrang exstirpiren kann; denn die Castration übt entschieden eine günstige Rückwirkung auf die Erkrankung der Prostata und der Harnorgane und auf den Allgemeinorganismus aus. Diesen Umstand betont bereits Kocher, aus demselben Grunde finden Monod und Terrillon keine Contraindication in der Erkrankung der Prostata und der Samenblasen, sie haben ebenfalls nach Castration auffallende Besserung des Allgemeinzustandes gesehen (analog dem günstigen Erfolg gewisser Knochenoperationen bei Phthisikern).

Zur Illustration der Rückwirkung der Castration mögen kurz einige Fälle mitgetheilt werden:

Fall 41. N. W., fistulöse, doppelseitige Hodentuberculose, Erkrankung von Prostata und Harnorganen (mit Incontinenz und sehr trübem, eiterhaltigem Urin), Senkungsabscess nach Spondylitis. Castratio duplex 1895 (Haupt- und Nebenhoden erkrankt). Heilung per priman. Jetziger Status nach Herrn Prof. Kocher:

„Allgemeinzustand sehr gut, bedeutender Fettansatz, Pat. sieht gut und frisch aus, ist vollständig arbeitsfähig. Lungen normal. Von spondylitischen Erscheinungen nichts mehr nachzuweisen. Scrotum normal. Prostata rechts normal, links noch ein erbsengrosses Knötchen. Urin noch trüb, doch nicht immer, kann 1 Stunde zurückgehalten werden."

Fall 24. G. W., rechtsseitige, käsig-eitrige Nebenhodentuberculose mit Fisteln, mit Affection der rechten Prostatahälfte und beiden Samenblasen, Blasentuberculose (Tuberkelbacillen und Eiter im Urin). Castratio dextra 1892. 1 Jahr darauf wegen bedeutender Zunahme der schon zur Zeit der Operation bestehenden linksseitigen Erkrankung auch Castratio sinistra (Arterie stark entwickelt). 1897: Bedeutende Besserung der Blasentuberculose, (keine Beschwerden mehr, Urin nicht mehr trüb), Allgemeinzustand durchaus gut. Zeitweilig Coitus noch möglich.

Fall 29. Joseph Chabondez, 33 Jahre alt. Rechtsseitige, diffuse, käsige Hoden- und Nebenhodentuberculose (früher gonorrhoische Orchitis) mit hochgradiger, tuberculöser Cystitis. Die Blasenbeschwerden besserten sich bedeutend nach der 1893 ausgeführten Castration. Erst 1897 Wiederaufnahme in die Klinik wegen neuerdings starke Schmerzen verursachender Cystitis. Linke Seite gesund geblieben.

In einem anderen Fall (Fall 15, Beck) von intensiver Cystitis wurde der Zustand nach der Operation eine Zeitlang so gut, dass Patient, zum Militärdienst tauglich befunden, eine Rekrutenschule mitmachen konnte.

In mehreren Fällen wurde nach der Castration Stehenbleiben,

Rückgang oder scheinbare Heilung (in Form von Sclerosirung) von Prostataherden constatirt.

Dazu rechne ich natürlich nicht die Fälle, in denen auf eine beiderseitige Castration hin die Prostata in toto kleiner wurde. Ich habe bei mehreren Patienten selber einen deutlichen Einfluss auf den Prostataherd, nicht nur auf die ganze Prostata, wahrnehmen können, (neuerdings von Floderus bestätigt). Dass dabei vielleicht die Rückwirkung der Castration auf die Prostata überhaupt eine Rolle spielt, will ich nicht bestreiten.

Selbstverständlich wird es kaum je gelingen, auf die Dauer die Fortschritte einer ausgedehnten Blasentuberculose hintanzuhalten. So ist auch der oben erwähnte Beck später derselben erlegen. Immerhin bleibt auch in diesen Fällen die Castration als Palliativoperation ein segensreicher Eingriff. Eine Heilung kommt nur in Frage bei intactem Harnorganen, dann bilde sie aber die Regel.

Von dreizehn diesbezüglichen Operirten blieben zwölf dauernd geheilt, darunter drei seit 10 Jahren, d. h. die Harnorgane blieben frei (resp. auch der zurückgelassene Hoden, da wo die Erkrankung einseitig war), und es traten keine neue sonstige tuberculöse Localisationen auf; die Veränderungen in Prostata und Samenblasen — wo sie vorhanden waren — blieben in demselben Zustande wie vor der Operation, oder sie gingen mehr oder weniger zurück. Der 13. Fall, der einzig nicht geheilte, wies zur Zeit der Operation negativen Blasen- und Urinbefund, hatte aber beim Beginn der Erkrankung vorübergehend Harnbeschwerden gehabt. Der betreffende Patient ging auch wirklich an Blasen- und Nierentuberculose zu Grunde.

Die Fälle von einseitiger Erkrankung, bei denen trotz Castration die andere Seite erkrankte, betreffen alle Patienten, die schon zur Zeit der Operation andere Localisationen, sei es in Lungen, Drüsen oder Knochen aufwiesen, oder deren Harntractus deutlich ergriffen war. Aber auch da verzögert oft einseitige Operation die Erkrankung der anderen Seite, haben wir doch Zwischenräume bis zu 5 und 6 Jahren zu verzeichnen, während in nicht operirten Fällen die Affection meist nach einigen Monaten beidseitig wird, wenn sie überhaupt nicht auf die eine Seite beschränkt bleibt. Es giebt ja Fälle, wo der eine Hoden geradezu immun zu sein scheint, wo trotz ausgedehnter Erkrankung auf der anderen Seite, der Prostata und der Blase, ja bei multipler Localisation der Hoden bis zum Tode frei bleibt.

Es wird vielleicht auffallen, dass auf der Kocher'schen Klinik deren Principien im Allgemeinen bekannt sein dürften, nicht radi-

caler vorgegangen wird, und dass der Castration nicht die Excision der erkrankten Samenblase und des ganzen Samenstranges angeschlossen wird, wie es z. B. Roux vorgeschlagen und auch ausgeführt hat. Dagegen lässt sich einwenden, dass auch diese Operation durchaus nicht „radical" ist, da die so häufig erkrankte Prostata belassen wird, dass ferner auch die blosse Castration wie oben auseinandergesetzt, einen nicht zu verkennenden Einfluss auf die höher gelegenen Theile ausübt. Es wurde übrigens auch in unseren Fällen mehrfach vom Kocher'schen Normalschnitt in der Leiste aus der grösste Theil des Samenstranges exstirpirt. Die eigentliche Radicaloperation mit Prostatectomie ist vorderhand noch wegen ihrer Gefährlichkeit im Verhältniss zur Erkrankung nicht gerechtfertigt.

Die Castration selbst gestaltete sich immer zu einem höchst einfachen Eingriff, und es traten niemals schlimme Folgen auf (namentlich nie Milariatuberculose). Meist heilte die Wunde reactionslos per primam, und die Patienten wurden nach 8—10 Tagen entlassen. In einzelnen Fällen dagegen, wo nicht alle erkrankten Gewebe (Samenstrang) entfernt worden waren, blieb eine Fistel bestehen, die sich gewöhnlich spontan nach Wochen oder Monaten schloss. Der psychische Einfluss endlich der doppelseitigen Castration (denn nur bei doppelseitiger Operation kommt derselbe in Betracht) war auffallend gering, wie schon Kocher von seinen und Socin's Fällen erwähnte. Uebrigens habe ich mehrfach von doppelseitig Castrirten des bestimmtesten gehört, sie seien noch potent. In wie weit man diesen Angaben trauen darf, bleibt natürlich dahingestellt.

Schlussfolgerungen.

1. Die operative Behandlung ist in allen Fällen von Hodentuberculose angezeigt, in welchen die Harnorgane frei sind, und der Allgemeinzustand einen chirurgischen Eingriff erlaubt.

2. Wenn auch die Resection des Nebenhodens in gewissen Fällen Gutes leisten kann, so ist allein die Castration im Stande, sichere Erfolge zu erzielen, weil klinisch und auch bei directer Inspection die Mitbetheiligung des Haupthodens niemals sicher ausgeschlossen werden darf.

3. Mitbetheiligung der Prostata contraindicirt die Castration nicht.

4. Auch bei Miterkrankung der Harnorgane hat die Castration als Palliativoperation Berechtigung.

5. Die Entfernung des tuberculösen Hodens übt auf die Tuberculose der Prostata und auf diejenige der Harnorgane, ebenso auf den Allgemeinzustand, eine günstige Rückwirkung aus.

Nummer	Name	Alter	Alter der Erkrankung	Operation		Befund am Hoden und Nebenhoden
1	*Matthis, Ernst.*	3	—	5. Mai 1886.	Castr. dextr.	Käsige Epididymitis mit Fungus testis.
				10. Mai 1887.	Castr. sin.	Käsige Epidymitis mit ausgedehnter Perideferenitis im Leistenkanal.
2	*G... U...*	30	1 J.	6. Decbr. 1887.	Castr. sin.	Käsige Epid. — Vor 7 Jahren Castr. dextr.
3	*Fassler, Wilh.*	46	1½ J.	9. April 1887.	Castr. dupl.	Beiderseitige käsige Epidid. — Zerstreute Tuberkel im Hoden.
4	*Bernard, Arnold.*	28	—	3. April 1886.	Castr. dextr.	Käsige Epidid. Rete diffus verkäst. Miliare Knötchen im Hoden.
				2. Mai 1887.	Castr. sin.	Käsige Epid.
5	*Horst, Christian.*	46	10 T.	22. Decbr. 1887.	Castr. sin.	Ein Knoten in der Cauda. Deferenitis nodosa. Hoden intact.
6	*Flückiger, Gottl.*	49	3 M.	22. Decbr. 1887.	Castr. sin.	Knotige Epid. Vereinzelte Tuberkel im Hoden.
7	*Christ, Jakob.*	57	10 T.	17. Mai 1888.	Castr. dextr.	Links Fistel (vor 6 Mon. Castr.), käsige Deferenitis. Rechts käsige Epid. — Verkäste Tuberkel im Hoden. Pachyvaginitis.
8	*M... E...*	24	8 T.	12. Juni 1888.	Resectio caud. sin.	Früher Castr. dextr. — Links Knoten in der Cauda. Vas def. u. Hoden (bis auf d. unteren, mit resecirten Pol) frei.
9	*Ritschard, Gottf.*	41	3 M.	9. Juli 1888.	Castr. sin.	Acute (infectiöse?) Orchitis, käsige Epididymitis.
10	*B... C...*	29	1½ J.	August 1888.	Keine Operat.	Beiderseit. Epidid. — Hoden klinisch normal.
11	*V... S...*	28	—	12. März 1889.	Castr. dextr.	Rechts käs. Epidid. Tuberkel im Hoden. Links Cauda derb.
12	*Michel, Karl R.*	22	1½ J.	28. Mai 1889.	Castr. dextr.	Käs. fistul. Epidid. — Tuberkel im Hoden.
13	*Wenger, Ernst.*	2	2 J.	18. Decbr. 1889.	Castr. sin.	Käs. fistul. Epidid. — Hoden mikrosk. frei.
14	*Zbinden, Samuel.*	25	3 J.	26. Decbr. 1889.	Castr. sin. Resectio caud. dextr.	Links käs. Epidid. — Rete infiltrirt. Hydrocele. Vas def. stark verdickt. Rechts Knoten in d. Cauda.
15	*Beck, Aimé-Louis.*	21	1 M.	20. Decbr. 1889.	Castr. dextr.	Diffuse Verkäsung des Nebenhodens. Zahlreiche Knötchen im Hoden. Vas def. intact.

Sonstige tuberculöse Localisationen.	Harnorgane	Befund per rectum	Verlauf (resp. jetziger Befund)
Drüsen-Ostitis.	Eiter im Sediment.	Grosser Knoten in der Prostata.	Allg. Zustand gut. Locale Heilung.
"	"	"	Harnorgane frei.
Frei.	Catarrh ohne subj. Erscheinungen.	Knoten in d. P.	Allg. Zustand gut. Locale Heilung. Zustand der Blase unverändert. Potenz erhalten.
Geringer Lungenspitzencatarrh (?).	Frei.	P. vergrössert, schmerzhaft.	?
Lungenspitzeninfiltration. Ostitiden. Drüsen.	Cystitis mit Hämorrhagien.	Multiple Knoten u. 1 Abscess in d. P. Knötchen in der Samenblase.	† 20. November 1887 an Blasentuberculose.
Frei.	Frei.	Knötchen in d. P. Linke Samenblase verdickt.	Heilung. — Andere Seite u. Harnorgane frei geblieben. Prostata normal, Samenblasen nicht fühlbar.
Frei.	Frei.	P. etwas vergrössert.	Allg. Zustand gut. Rechter Hoden und Harnorgane frei geblieben.
Frei.	Frei.	P. vergrössert. Samenblase bedeutend verdickt.	?
Frei.	Frei.	Grosser Knoten rechts in d. P.	Bildung einer Spermatocele. — Bedeutender Rückgang der Prostataaffection, später wieder Zunahme u. Uebergreifen auf die Samenblasen. Auftreten rechts Blasen- und Nierentuberculose. Resectio renis. † 1893.
Frei.	Nieren- u. Blasentuberculose (Cystitis seit 3 Jahren).	Links Knoten in P. Samenblase leicht ergriffen.	† 1891 an zunehmender Tuberculose der Harnorgane.
"	" (seit 2 J.)	P. u. Samenblase gering ergriffen.	† Juni 1896 an Nieren- u. Lungentuberculose.
Frei.	Frei.	Knötchen in P. Vas def. verhärtet.	Linke Seite kurze Zeit nach der Operation erkrankt, angeblich spontan geheilt, seither frei geblieben, ebenso Blase. Allg. Zustand gut. Potenz angeblich erhalten.
Multiple Ostitiden (seit 3 Jahren).	Jetzt frei, vor 1½ J. geringe Cystitis.	P. vergrössert. Samenblase verdickt.	† Spondylitis 1891.
Frei.	Frei.	Grosser Knoten in P.	Absolute Heilung. Rechter Hoden u. Harnorgane frei geblieben. Prostata etwas gross und derb, nicht empfindlich.
Multiple Ostitiden. Spitzencatarrh.	Frei.	Frei.	?
Frei.	Cystitis (seit 4 Mon.). Niere vergrössert.	Knötchen in P.	Momentan bedeutende Besserung. † November 1890. Tuberculose der Harnorgane.

Nummer	Name	Alter	Alter der Erkrankung	Operation		Befund am Hoden und Nebenhoden
16	*V... C. A...*	32	10 T.	Februar 1890.	Keine Operat.	Rechts Fistel (vor 2 Jahren Castr.) Links absced. Epid. — Hoden klin. normal.
17	*Kissling, Fritz.*	3	4 M.	30. Mai 1890.	Castr. dextr.	Rechts käs. fistul. Epid. — Links normal.
				6. August 1890.	Castr. sin.	Links käs. Catarrh d. Nebenhodenkanälchen.
18	*Schild, Johann.*	32	3 J.	19. Juni 1890.	Auskratzung.	Doppels. Nebenhodentuberculose mit Fisteln (schon stark geschrumpft) Hoden klin. frei.
19	*Danz, Alexander.*	21	6 M.	14. Febr. 1891.	Castr. dextr.	Käs. fistul. Epidid.-Tuberkel im Hoden.
20	*G... A...*	20	4 W.	20. Jan. 1891.	Castr. sin.	Käs. Epid.-Periorchitis. — Knötchen im Hoden.
21	*Amacher, Fritz.*	30	5 J.	19. Juni 1891.	Resectio caud. sin.	Käsige Herde in der Cauda. Hoden frei.
22	*S... J...*	36	2 W.	29. Jan. 1892.	Castr. dextr.	R. käsige Epid. — Hoden frei. (Früher links C.)
23	*Seiler, Fritz.*	30	4 M.	22. März 1892.	Castr. dextr.	Käsige Epid. — Zersprengte Tuberkel im Hoden. Rete diffus infiltrirt.
24	*W... G...*	33	—	2. Juli 1892.	Castr. dextr.	Käs. Epid. mit Fistel. Hoden intact.
				30. Aug. 1893.	Castr. sin.	Käs. Catarrh mit kl. käsigen Herden im Nebenhoden. Hydrocele. Zahlreiche verkäste Tuberkel im Hoden.
25	*W... M...*	52	6 M.	3. Dec. 1892.	Castr. dextr.	Käs. Epidid. — Hydrocele. Hoden u. Samenstrang frei.
26	*Schertlein, Christoph.*	68	1 J.	25. Juli 1892.	Castr. dupl.	Beidseit. käs. Epidid. — Seröse Periorchitis. Fisteln. Hoden beiderseits verkäst.
27	*Tschumi, Jakob.*	47	8 J.	Febr. 1893.	Keine Oper.	Beiderseits Knötchen im Nebenhoden. Hoden klin. frei.
28	*Quiquerez, Eugène.*	40	15 J.?	Febr. 1893.	Keine Oper.	Knotige Epidid. rechts. Hoden klin. frei.
29	*Chaboudez, Joseph.*	33	2 J.	18. Febr. 1893.	Castr. dextr.	Käsige Epid. — Knoten im Hoden.
30	*Brunner, Joh. Jak.*	25	3/4 J.	18. Febr. 1893.	Castr. sin.	Käs. Epid. — Diffuse Tuberkel im Hoden.

Sonstige tuberculöse Localisationen.	Harnorgane	Befund per rectum	Verlauf (resp. jetziger Befund)
Lungeninfiltration.	Cystitis.	P. gering ergriffen.	Scheinbar spontan locale Ausheilung. Wiederverheirathung. Allg. Zustand gut.
Pleuritis, Spitzencatarrh, Drüsen.	Frei.	?	† 1891. Phthisis pulmonum.
Frei.	Urin früher trüb.	Knoten in P.	Allg. Zustand gut. Locale Heilung. Harnorgane angeblich frei.
Verdächt. Lungenspitzen.	Beim Beginn leichte Urinbeschwerden.	Frei.	† 1893 Blasentuberculose (linker Hoden frei geblieben).
Geheilte Pleuritis. Resectio genu, costae, cubiti.	Frei.	P. wenig ergriffen.	Allg. Zustand gut. Harnorgane frei geblieben. Rechter Hoden April 1896 erkrankt.
Frei.	Cystitis tuberc. (Niere?).	Knötchen in P.	Heilung der Genitalaffection. Spermatocele. Besserung der Urinbeschwerden (Urin sauer). Rechter Hoden freigeblieben. Per rectum normaler Befund.
Spitzencatarrh.	Frei.	P. u. Samenblase leicht ergriffen.	Allg. Zustand gut. Harnorgane frei.
Incidirte Achseldrüsen. Spitzencatarrh.	Frei.	Frei.	Bis zu dem 1896 an Miliartuberculose (von den Lungen her) erfolgtem Tod linker Hoden u. Harnorgane frei.
Frei.	Tuberkelbacillen u. Eiter im Urin.	R. Knoten in P. Samenbl. beidseitig. Knötchen.	Allg. Zustand durchaus gut. Bedeutende Besserung der Blasentuberculose (keine Beschwerden mehr). Zeitweise noch Coitus.
Frei.	Frei.	Frei.	1½ Jahr nach der Operation andere Seite erkrankt. Harnorgane frei geblieben.
Frei.	Tuberkelbacillen.	R. Prostata etwas gross u. hart.	Nach 1 Monat keine Tuberkelbacillen mehr im Urin. — Jetzt keine Auskunft.
Pleuritis. Perinephritis. Abscess mit Fisteln.	Cystitis tuberc.	R. Prostatahälfte etwas gross.	?
Frei.	Cystitis tuberc.	R. Samenbl. Knötchen.	Verschlimmerung der Cystitis. Linker Hoden frei. Nebenhoden Knoten angeblich unverändert.
Frei.	Starke tuberc. Cystitis (seit 3 Jahren).	Knötchen in P. u. Samenblase.	Cystitis wieder stark nach bedeut. Besserung. Prost. etwas gross, Samenbl. vergrössert.
Verdächt. Lungen.	Frei.	-	Allg. Zustand gut. Rechter Hoden frei, id. Harnorgane. Per rectum fast normal.

Nummer	Name	Alter	Alter der Erkrankung	Operation		Befund am Hoden und Nebenhoden
31	*v. Berger, Kaspar.*	30	1½ J.	15. Mai 1893.	Castr. dextr. Links Jodof. inj.	R. käs. Epid. — Diffuse Tuberkel im Hoden, Deferenitis. — Links isolierte Knoten im Nebenhoden.
32	*Huldimann, Jak.*	40	3 M.	10. Febr. 1894.	Castr. dextr.	Käs. Epid. Pachyvaginitis. Einige Tuberkel im Hoden (klin normal).
33	*Burri, Eduard.*	32	12 W.	1. Mai 1894.	Castr. sin.	Käs. Epid. — Periorchitis serosa. Multiple Knoten im Hoden (rechts normal).
				29. Oct. 1895.	Castr. dextr.	Käs. Epid. — Hydrocele. — Hoden fast frei.
34	*B... R...*	37	2 J.	14. Nov. 1894.	Castr. dextr.	Knot. Epid. — Periorchitis serosa. Hoden frei.
35	*Berdat, Amidie.*	22	1½ J.	20. Nov. 1894.	Links Incision.	(Früher rechts Castr.) — Deferenitis sin. bei intactem Hoden und Nebenhoden.
36	*Wirth, Friedr.*	29	3 J.	29. Jan. 1893.	Castr. sin.	Beidseit. käs. Epid., links mit Fistel, rechts derbknotig geheilt.
37	*T... A...*	50	10 M.	15. Mai 1895.	Castr. dextr.	Käs. Epid. — Multiple Knötchen im Hoden.
38	*Flück, Johann.*	25	4 W.	1. Juni 1895.	Castr. sin.	Käs. Epid. — Einzelne Knötchen im Hoden.
39	*Kunz, Jakob.*	57	9 W.	7. Juni 1895.	Castr. sin.	Käs. Epid. — Acute Hydrocele. Multiple Tuberkel im Hoden. — Vas def. frei.
40	*Stucki, Jakob.*	57	—	4. Juli 1895.	Castr. dupl.	Doppels. käs. Epid. u. Orchit. Deferenitis bis in den Leistenkanal.
41	*W... N...*	24	—	3. August 1895.	Castr. dupl.	Käs. Epid. — Zersprengte Tuberkel im Hoden.
42	*Lörtsche, Jakob.*	72	3 M.	24. Januar 1896.	Castr. dupl.	Beiderseit. käs. Epid. — Links einzelne Knöthchen, rechts multiple im Hoden.
43	*T... K...*	24	1 J.	6. Juni 1896.	Castr. dextr.	Käs. Epid. — Zahlreiche Tuberkel im Hoden.
44	*S... A...*	35	1 J.	20. Juni 1896.	Castr. sin.	Zahlr. verkäste Tuberkel im Nebenhoden, vereinzelt im Hoden.
45	*Bieri, Alexander.*	29	3½ M.	19. Decbr. 1896.	Castr. sin.	Käs. Epid. — Knotige Orchitis. Käs. Deferenitis und Perideferenitis.

Sonstige tuberculöse Localisationen.	Harnorgane	Befund per rectum	Verlauf (resp. jetziger Befund)
Frei.	Eiter bei Druck auf die Prostata.	P. u. Samenblase gering afficirt.	Allg. Zustand gut. Linker Hoden angeblich unverändert. Harnorgane frei.
Frei.	Cystitis seit 5 Jahren.	P. gering afficirt.	?
Frei.	Frei.	Kleines Knötchen in P.	Allg. Zustand gut. Urin normal. Potenz Null.
"	"	"	Befund per rectum geringer als früher.
Frei.	Frei.	Frei.	Allg. Zustand gut. Linker Hoden frei. Urin normal.
Ostitis.	Frei.	Frei.	Allg. Zustand gut. Locale Ausheilung. Urin normal. Potenz erhalten.
Amputatio femoris vor 23 Jahren (Gonitis tubere.).	Frei.	Frei.	Allg. Zustand gut. Rechter Hoden frei. Urin normal.
Frei.	Frei.	Frei.	Allg. Zustand gut. Linker Hoden frei. Urin normal.
Resectio genu et oss. cuboid.	Frei.	Frei.	Heilung. — Rechter Hoden frei. Urin u. per rectum normal.
Frei.	Frei.	Links Samenblase vergrössert.	Allg. Zustand gut. Rechter Hoden frei. Urin normal. Per rectum unverändert.
Ungeheilte Resectio manus.	Frei.	P. gleichmässig vergrössert (Alter?).	Fortbestehen einer Eiterung in der Leiste. Prostata ziemlich unverändert.
Spondylit. Senkungsabscess.	Starke tuberculöse Cystitis.	Kl. Knötchen in d. P.	Bedeut. Besserung des Allgemeinzustandes und der Urinbeschwerden. Prostata geschrumpft.
Frei.	Frei.	Altersveränderungen.	Heilung. — Urin frei geblieben. Prostata unverändert.
Spitzencatarrh. Pleuritis (geheilt).	Frei.	Rechte P. gross, derb.	Allg. Zustand gut. Linker Hoden und Urin normal.
Geheilte Coxitis. Drüsen.	Frei.	Frei.	Allg. Zustand gut. Rechter Hoden frei. Zeitweise leichter Blasencatarrh.
Frei.	Zur Zeit des Beginns der Erkrankung Wasserbrennen, jetzt frei.	V. def. verdickt.	?

Literatur.

(Nachtrag zum Literaturverzeichniss von Kocher, die Krankheiten der männlichen Geschlechtsorgane, Kapitel Hodentuberculose. Deutsche Chirurgie von Billroth u. Lücke, Lieferung 50b).

Bardenheuer, Die operative Behandlung der Hodentuberculose durch Resection des Nebenhodens. Mittheilungen aus dem Kölner Bürgerhospital. 3. Heft 1886.

Berg, Ausheilung einer in Abscedirung übergegangenen Epididymitis mit völliger Erhaltung des Organes. Monatsheft für prakt. Dermatologie. Bd. XVII.

Bier, Weitere Mittheilungen über die Behandlung chirurgischer Tuberculose mit Stauungshyperämie. Arch. f. klin. Chir. Bd. XLVIII.

Coyla, De la tuberculisation des organes génito-urinaires. Thèse de Paris 1887.

Conitzer, Beitrag zur Diagnose und Therapie der Prostatatuberculose. Centralbl. f. d. Krankenh. d. Harn- u. Sex.-Organe 1897. 16. Jan.

Dürr, Zur Frage der Operation der Hodentuberculose durch Castration oder Nebenhodenresection. Beitr. z. klin. Chir. Bd. VI, Heft 2.

Fernet, De l' infection tuberculense par la voie génitale Bulletins de la Soc. méd. des hôpitaux de Paris 1885.

Floderus, Klin. Beiträge zur Kenntniss des Zusammenhanges zwischen Prostata und Testis. Deutsche Zeitschr. f. Chir. Bd. XLV.

Follin & Duplay, Maladies du testicule et de ses enveloppes (Traité élémentaire de pathologie extér. Bd. VII) 1888.

Gärtner, Ueber die Erblichkeit der Tuberculose. Zeitschrift für Hygieine. Bd. XIII, 1893.

Gibson, A case of castration for primary tuberculosis epididymitis in a patient aged eighty one. New-York med. Record XLVI. July 1894.

Hutinel & Deschamps, Étude sur la tuberculose du testicule chez les enfants. Arch. générales de médecine. Mars u. Avril 1891.

Jäckh, Ueber den Bacillengehalt der Geschlechtsdrüsen und des Spermas tuberculöser Individuen. Virch. Arch. Bd. CXLII, 1895 (daselbst Literaturausgabe über Vorkommen von Tuberkelbacillen im Sperma).

Jullien, Tuberculose testiculaire chez les enfants 1890.

Israël, Deutsche med. Wochenschrift Bd. XXII, 1896.

Krzywicki, 29 Fälle von Urogenitaltuberculose. Beiträge zur path. Anat. und zur allg. Path. III, Bd. III.

Monod & Terrillon, Traité des meladies du testicule et de ses annexes 1889.

Quénu, Traitement opération de la tuberculose épididymaire. Bull. et mém. de la Soc. de Chir. de Paris T. XXII.

Reclus, De l' infection tuberculeuse par la voie génitale 1888.

Reclus, Organes génitaux de l' homme in Duplay & Reclus. Traité de chirurgie 1892, Bd. VIII.

Roux, Excision de la vésicule séminale et du canal déférent. Congr. franç. de Chir. 1891.

Senn, Tuberculosis of the male genital organs. Transactions of the American Surgical Assoc. Bd. XIV, 1896.

Simmonds, Beitrag zur Statistik und Anatomie der Tuberculose im Kindesalter. Inang. Diss. 1879.

Schwartz, Maladies chirurgicales du testicule et de ses enveloppes. Encyclopédie internat. de chirurgie Bd. VII, 1888.

Tuffier, Appareil urinaire in Duplay & Reclus, Traité de chir., Bd. VII.

K. Wagner, Contribution á l' étude des modifications pathologignes du testicule chez les tuberculeux St. Pétersbourg 1889.

Walther, Eine Controluntersuchung der Jani'schen Arbeit: Ueber das Vorkommen von Tuberkelbacillen im gesunden Genitalapparat bei Lungenschwindsucht. Beitr. z. path. Anat. u. z. allg. Path. Bd. XVI.

XXXI.

Aus der chirurgischen Universitätsklinik in der Charité in Berlin (Geheimrath König).

Mittheilungen über die in den Jahren 1880—1895 in der Göttinger chirurgischen Klinik beobachteten Sarkome der langen Extremitätenknochen.[1])

Von

Stabsarzt Dr. Reinhardt,
Assistent der chirurg. Klinik in der Charité.

(Mit 5 Abbildungen.)

Grössere Zusammenstellungen über Knochensarkome an den Extremitäten sind in der Literatur nicht zahlreich. Die letzte Arbeit hierüber hat Nasse veröffentlicht, seine Ausführungen stützen sich auf 44 in den Jahren 1882—1889 in der von Bergmann'schen Klinik beobachtete Fälle. Seither sind Veröffentlichungen wohl von einzelnen Fällen von Sarkomen der Extremitätenknochen häufig erfolgt, nicht aber Berichte über eine grössere Reihe derartiger Geschwülste aus einer und derselben Klinik. In den Jahren 1880 bis 1895 sind in der Göttinger Klinik 54 Fälle von Sarkomen der langen Extremitätenknochen behandelt und von den meisten Fällen wohlerhaltene Präparate gesammelt worden; über diese Fälle soll in Nachstehendem berichtet werden.

Sitz von Sarkomen können sämmtliche Knochen des Skeletts werden; trotzdem ist die Häufigkeit des Auftretens dieser Geschwulstform an den verschiedenen Knochen eine sehr verschiedene. Uns beschäftigen hier nur die langen Extremitätenknochen Humerus, Radius und Ulna, Femur, Tibia und Fibula. Unter ihnen war am häufigsten die Tibia ergriffen mit 19 von 54 Fällen = 35 Proc. Damit stimmen die Angaben fast aller Autoren überein. König (Riedel) nennt in seiner allgemeinen Chirurgie unter den von Sarkom befallenen Extremitätenknochen die Tibia an erster Stelle, Lücke räumt ihr gleichfalls den ersten Platz ein, und in der von Nasse

1) Nach einem auf dem XXVI. Congress der Deutschen Gesellschaft für Chirurgie gehaltenen Vortrag.

veröffentlichten Arbeit ist die Tibia neben dem Femur wenigstens am zweithäufigsten als Sitz der Knochensarkome der Extremitäten angegeben. Nahezu ebenso zahlreich wie Tibiasarkome sind Femursarkome unter unseren Fällen: 18 von 54; dann folgt Humerus mit 13; Fibula und Radius mit je 2 Fällen. Ein Ulnasarkom findet sich unter den Fällen der Göttinger Klinik nicht; auch sonst sind Beschreibungen von Ulnasarkomen selten; man muss schon sehr grosse Zahlenreihen zusammenstellen, wie sie beispielsweise Gross in seiner Arbeit über Sarkome giebt, um auf mehrere Fälle von Ulnasarkomen zu stossen.

Aber nicht nur die verschiedenen Extremitätenknochen im Allgemeinen zeigen verschiedene Neigung zur Entwicklung von Sarkomen, sondern an den einzelnen Knochen selbst können wir typische Abschnitte bezeichnen, die häufiger als andere Sitz dieser Geschwülste sind. Unterscheiden wir zunächst an jedem der langen Extremitätenknochen ein oberes, mittleres und unteres Drittel, so ergiebt sich, dass am häufigsten das obere Drittel der Tibia Sitz der Geschwulst war. Nächst diesem folgt nicht etwa unteres oder mittleres Drittel dieses Knochens, sondern unteres Drittel des Femur, so dass die ober- und unterhalb des Kniegelenks gelegenen Knochenabschnitte weitaus die Mehrzahl aller von uns beobachteten Knochensarkome an den Extremitäten beherbergten. Nach oberem Tibia- und unterem Femurende folgt oberes und unteres Ende des Humerus, der Rest vertheilt sich auf die verschiedenen Abschnitte der übrigen Extremitätenknochen.

Es waren befallen:

Femur	oberes	Drittel	2	mal
	mittleres		—	=
	unteres		16	=
Tibia	oberes	Drittel	17	=
	mittleres		—	=
	unteres		2	=
Fibula	oberes	Drittel	—	=
	mittleres		1	=
	unteres		1	=
Humerus	oberes	Drittel	7	=
	mittleres		2	=
	unteres		4	=
Radius	oberes	Drittel	—	=
	mittleres		—	=
	unteres		2	=
Ulna	oberes	Drittel	—	=
	mittleres		—	=
	unteres		—	=

Diese ungleiche Vertheilung der Sarkome auf die langen Röhrenknochen ist auffallend, und wenn freilich auch bei anderen Knochen- und Gelenkleiden das Kniegelenk verhältnissmässig häufig erkrankt ist, so liegt doch gerade bei der Entwicklung bösartiger Tumoren ein augenfälliger Grund für die Bevorzugung der Kniegelenksgegend nicht vor. Solange wir über die Ursache der Sarkome noch so wenig Aufschluss haben, lassen sich auch über die Häufigkeit dieser Geschwülste am oberen Tibia- und unteren Femurende nur Vermuthungen aussprechen. Einflüssen traumatischer Art wird die Sarkomdisposition gerade dieser Knochenpartien von Virchow[1]) u. A. zugeschrieben. Indess lässt sich hiergegen einwenden, dass häufiger als die Kniegelenksgegend beispielsweise das Olecranon, die Tibiakante, das untere Ende von Tibia und Fibula Traumen ausgesetzt sind, und dass diese Stellen keineswegs zu den am meisten von Sarkomen befallenen zählen. Eher lässt sich noch die Disposition der Kniegelenksgegend für Sarkome aus den Wachsthumsverhältnissen der das Kniegelenk begrenzenden Epiphysen möglicher Weise erklären.

Die untere Epiphyse des Femur und die obere der Tibia weisen am längsten von allen Extremitätenknochen noch eine knorpelige Epiphysenlinie auf, (nach der Anatomie von Hoffmann-Rauber) noch bis in das 21. und 22. Lebensjahr hinein. Wenn beispielsweise die Epiphysen am oberen Femurende oder an den unteren Enden der Unterschenkelknochen schon mit der Diaphyse vollständig verschmolzen sind, wenn hier der Umbildungsprocess von Epiphysenknorpel in Knochensubstanz schon beendet ist, gehen an den Epiphysen, die das Kniegelenk begrenzen, noch physiologische Wachsthumsveränderungen vor sich. Diese Stellen sind daher zu einer Zeit, wo die übrigen langen Röhrenknochen schon gefestigt sind, noch ein Locus minoris resistentiae und bleiben dies bis in die Lebensjahre, in denen an den Körper durch tüchtige Arbeitsleistung schon erhebliche Anforderungen gestellt werden. Man könnte als Analogien für das häufige Ergriffenwerden von Sarkomen gerade der Kniegelenksepiphysen andere pathologische Knochenaffectionen anführen, die gleichfalls an den Epiphysen des Kniegelenks mit Vorliebe sich abspielen, beispielsweise die Formen der Spätrhachitis oder acute osteomyelitische Processe.

Wenn man die Sarkome der Knochen in einzelne Gruppen eintheilen will, hat man die Wahl zwischen verschiedenen Principien.

---

1) Virchow, Krankhafte Geschwülste. 1864—1865. Bd. II. S. 340.

Man kann zwei grosse Gruppen unterscheiden, die gutartigen und die bösartigen Sarkome, man kann die Zellformen als Unterscheidungsmerkmal wählen, aus denen die Geschwulst der Hauptsache nach sich zusammensetzt, und Rundzellen-, Spindelzellen- und Riesenzellen-Sarkome unterscheiden, oder man nimmt als Eintheilungsprincip den Ausgangspunkt der Geschwulst am Knochen, ob myelogen oder periosteal. Alle diese Eintheilungen sind in den Berichten über Knochensarcome schon aufgestellt und ebenso oft als zu wenig scharf begrenzt wieder verlassen worden. Speciell den Versuch der Eintheilung nach der Form der Zellen des Tumors hat Virchow, und neuerdings auch Nasse aufgegeben, weil zu viele Mischformen vorkommen, und damit die Willkür der Einreihung unter die eine oder die andere Gruppe zu gross ist. Nach Virchow's Vorgang unterscheiden wir dem Sitz der Geschwulst nach: centrale und periphere, oder myelogene und periosteale Sarkome, je nachdem die Geschwulst im Knochengewebe selbst oder nur im Periost gewuchert ist. Virchow[1]) fügt dem Vorschlag der Unterscheidung in periosteale und myelogene Sarkome sogleich hinzu: „er setze natürlich voraus, dass diese Unterscheidung sich nicht nur ausschliesslich auf die frühesten Stadien der Geschwulstbildung, bevor diese von ihrem ursprünglichen Herd aus nach innen oder aussen um sich greift, sondern auch nur auf die Primärformen sich bezieht, da natürlich die secundären, namentlich die metastatischen eine ganz andere Bedeutung haben." Gerade die frühesten Stadien der Geschwulstbildung bekommt aber der Chirurg nur ausnahmsweise zu Gesicht. Ein Sarkom, das ausschliesslich im Knocheninneren sitzt und nach aussen noch gar keine Erscheinungen gemacht hat, wird selten als solches diagnosticirt werden; unter den Präparaten der Göttinger Klinik habe ich keines gefunden; stets war, wenn auch nur in Gestalt einer Auftreibung des Knochens oder einer Anschwellung der benachbarten Gewebe schon äusserlich eine Erkrankung zu constatiren. Leichter denkbar ist der andere Fall, dass ein in den frühesten Stadien des Wachsthums begriffenes periosteales Sarkom als solches erkannt wird, ehe noch irgend ein Uebergreifen des Processes auf den Knochen selbst stattgefunden hat.

Wenn somit in der grossen Mehrzahl der operirten Knochensarcome es sich nicht mehr um die frühesten Stadien der Geschwulst, um ausschliessliches Ergriffensein der Knochensubstanz oder des Periosts handelt, so wird die Entscheidung, ob wir den Tumor zu

1) Virchow, l. c. S. 293.

den periostealen oder myelogenen rechnen sollen, recht schwer, wenn nicht unmöglich. Es herrscht daher auch unter den Autoren eine ziemlich verschiedene Auffassung über die Häufigkeit des periostealen und des myelogenen Sarkoms; so stellt Nasse 19 myelogenen Sarkomen 21 periosteale gegenüber, während wir unter unseren 54 Fällen 30 myelogene und 15 periosteale, sowie 9 unbestimmbare zählen. Wie auch Virchow betont, ist es eben in einer ganzen Reihe von Fällen der Willkür überlassen, den Ursprung der Geschwulst im Periost oder im Mark zu suchen. Wir sehen an unseren Präparaten, dass die überwiegende Mehrzahl der Sarkome, sowohl das Innere des Knochens als auch das Periost ergriffen hat.

Wir unterscheiden demnach folgende Gruppen:

1. Rein periosteale Sarcome,
2. Sarcome, die sowohl Periost als Knochen ergriffen haben, aber
   a) wahrscheinlich periostealen,
   b) wahrscheinlich centralen Ursprungs sind und
3. rein centrale Sarcome.

1. So schwierig es bei einer grossen Anzahl von Knochensarkomen ist, zu entscheiden, ob sie vom Inneren des Knochens oder vom Periost ausgegangen sind, so giebt es doch Fälle, die einen Zweifel nicht zulassen. Wir besitzen unter unseren Präparaten reine Periostsarkome: 5 unter 54. Davon sassen drei am Schaft des Humerus, zwei am oberen Ende der Tibia, hiervon wiederum eines vorn an der Crista tibiae und eines in der Kniekehle. Beim letzteren Fall ist der Zusammenhang des Tumors mit dem Periost nur an einer Stelle ein enger, sonst liegt der Tumor dem Periost nur auf und wuchert in die Weichtheile, zwischen die Sehnen und Muskelansätze hinein; er schiebt sich an der Hinterfläche der Tibia über die Gelenklinie nach oben bis in die Fossa poplitaea. Ein straffer, fibröser Ueberzug über dem Tumor fehlt. Der Knochen ist in keiner Weise verändert, speciell die Corticalis nicht angefressen und nicht verdickt. Es fragt sich, ob derartige, nur an einzelnen Stellen mit dem Periost fest verwachsene Sarkome überhaupt vom Periost ausgehen. Lücke[1]) giebt an, dass die „peripherischen Sarkome ihren Ausgang von den tiefern Schichten des Periosts nehmen und besonders im Beginn von den äusseren Lagen des Periosts in Form einer derben Bindegewebskapsel überkleidet und gegen das

1) Lücke, Lehre von den Geschwülsten. Handbuch der allgemeinen und speciellen Chirurgie. Bd. II. Erste Abtheilung. S. 195.

umgebende Gewebe abgegrenzt sind." Diese Charakterisierung passt auf den in Rede stehenden Tumor nicht ganz; er ist nicht von einer derben Bindegewebskapsel überkleidet. Wenn wir ihn trotzdem zu den periostealen Sarkomen zählen, so geschieht dies, weil er an einer Stelle untrennbar mit dem Periost verschmolzen ist; beim Versuch, den Tumor vom Knochen abzuziehen, bleibt das Periost am Tumor.

Fig. 1.

Periosteales Sarkom des Humerusschaftes. Skizze nach einem Spirituspräparat. Corticalis angefressen und stellenweise verdickt. Marksubstanz intact. Ringförmiges Umwuchern des Knochens.

Virchow[1]) hat für die Sarkome, die in der Nähe des Knochens liegen, aber nicht von ihm und seinem Periost ausgehen, den Namen der parostealen Sarkome gewählt. Es ist zuzugeben, dass der vorliegende Tumor hierher gerechnet werden kann.

Die übrigen vier, rein periostealen Sarkome stehen in engerem Zusammenhang mit dem Periost, das an der ganzen Basis der Geschwulst in diese aufgeht. Aber auch hier ist der Knochen in 2 Fällen ganz intact: die spindelförmige, mit einer mehr oder weniger derben Bindegewebshülle überzogene Geschwulst umgreift theilweise oder ganz den Knochenschaft, ohne an irgend einer Stelle in die Corticalis einzudringen oder sie zu verdicken. Dagegen ist in den beiden letzten der 5 Fälle von periostealem Sarkom der Knochen selbst an der Stelle, an der der Tumor aufsitzt, verändert, die Corticalis ist erheblich verdickt, die Markhöhle verengt. Die äussersten Knochenschichten sind angefressen, Tumorzapfen dringen in sie hinein, an anderen Stellen sind Knochengewebswucherungen an der Corticalis wahrnehmbar, die sich in den sonst weichen Tumor hinein erstrecken. Wir rechnen dies Präparat noch zu den rein periostealen Formen, obwohl fraglich ist, ob nicht bei fortdauerndem Wachsthum über kurz oder lang die Corticalis des Knochens ganz durchwuchert

1) Virchow, l. c. S. 341.

worden wäre, und der Tumor sich auch im Inneren des Knochens ausgebreitet hätte (vergl. Fig. 1).

Es finden sich somit unter den uns zur Verfügung stehenden Präparaten Periostsarkome, die nur an einer Stelle in enger Verbindung mit dem Periost stehen, und andererseits solche, die nicht nur das Periost in seiner ganzen Dicke ergriffen, beziehungsweise zerstört, sondern auch den Knochen, in erster Linie die Substantia corticalis, in Mitleidenschaft gezogen haben; die letztere Form bildet den Uebergang zur zweiten Gruppe, zu denjenigen Sarkomen, die sowohl Periost als Knocheninneres ergriffen haben.

2. Im Allgemeinen werden Sarcome, die im Knocheninneren und im Periost sitzen, beziehungsweise das letztere zerstört haben und in die umgebenden Weichtheile gewuchert sind, als periosteale aufgefasst. Bei der Untersuchung am Lebenden fällt ja allerdings in erster Linie die ausserhalb des Knochens liegende Geschwulst auf, sie ist häufig von viel grösserer Ausdehnung als der im Knochen selbst sitzende Theil des Tumors. Indessen darf die grössere Ausdehnung der Geschwulst ausserhalb des Knochens keinen Grund zu der Annahme abgeben, dass hier auch der primäre Sitz zu suchen sei. Ein Sarkom, das central entstanden ist, kann sehr wohl central eine sehr geringe Ausdehnung behalten, während sein durch die Corticalis des Knochens hindurchgewucherter Theil, vom Druck befreit, plötzlich ein intensives Wachsthum weit über die Grösse der centralen Geschwulst hinaus zeigt. Andererseits lässt sich aber auch denken, dass ein im Periost entstandenes Sarkom, wenn es in dessen tiefsten Schichten seinen Ursprung hat, im Wachsthum ausserhalb des Knochens von der derb fibrösen Membran des abgehobenen Periostes in seiner Weiterentwicklung mehr gehemmt wird als von der spongiösen Substanz des Knochens, dass somit der Theil des Tumors, der im Inneren des Knochens sitzt, obgleich er der jüngere, secundäre ist, eine grössere Ausdehnung angenommen hat, als der ausserhalb des Knochens liegende. Die grössere Ausbreitung des Tumors innerhalb oder ausserhalb des Knochens giebt also kein sicheres Unterscheidungsmerkmal für den myelogenen oder periostealen Ursprung.

Mehr Aufschluss hierüber liefert wohl die Betrachtung, wie die Substantia corticalis sich verhält. Ist diese in breiter Ausdehnung angegriffen, und geht die Wucherung des Sarcoms in flacher Aushöhlung in den Knochen hinein, so werden wir wohl annehmen, dass der Tumor zunächst im Periost sich entwickelt, und erst später an verschiedenen Stellen gleichmässig die Substantia corticalis des

Knochens angefressen, dann ganz zerstört hat und nun ins Innere eingedrungen ist. Findet sich dagegen im Inneren des Knochens eine zusammenhängende rundliche Tumormasse, und besteht am Rande derselben nur eine kleinere Durchbruchstelle durch die Corticalis da, wo der wachsende Tumor diese erreicht hat, ist also die Verbindung zwischen Tumor im Inneren und aussen am Knochen nur eine schmale, so wird man eher annehmen dürfen, dass das Periost erst secundär von innen her, und zwar von einer kleinen Stelle aus ergriffen worden ist. Für die überwiegende Mehrzahl derjenigen unter

Fig. 2.

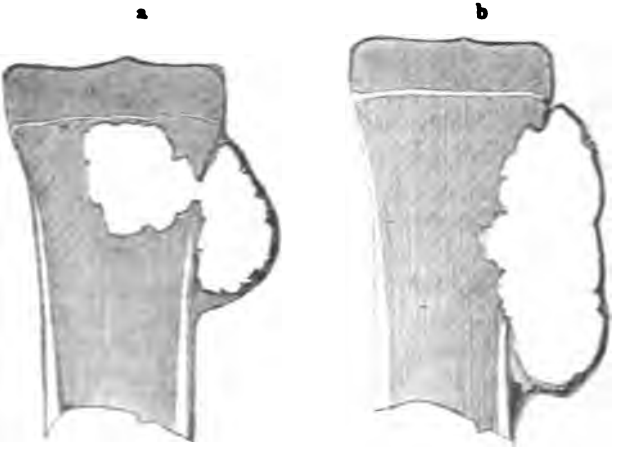

Schema von Knochensarkomen, die Periost und Inneres ergriffen haben; a centraler Ursprung; b periostealer Ursprung.

unseren Sarkompräparaten, die sowohl Inneres als Periost des Knochens ergriffen haben, nehmen wir als die wahrscheinlichere Ausbreitungsart die von innen nach aussen an (vergleiche Figur 2). Es scheint, als ob sich dies nicht mit der Ansicht der Mehrzahl der Autoren deckt. Schon oben ist angeführt, dass in der Nasse'schen Arbeit die Zahl der als peripher bezeichneten Sarkome die centralen übersteigt. Auch Ackermann[1]) spricht sich in dem Sinne aus, dass Sarkome, die aussen am Knochen und innen in diesem ihren Sitz haben, von aussen nach innen gewachsen sein dürften. Er schreibt: „Von dieser in der Richtung des geringsten Widerstandes erfolgenden localen Weiterverbreitung der Sarkome liefern namentlich die periostealen Formen dieser Geschwülste anschauliche Beispiele. Be-

1) Ackermann, Die Histogenese und Histologie der Sarkome. Sammlung klinischer Vorträge von Volkmann. Chirurgie. Nr. 74. S. 2031.

kanntlich verbreiten sich dieselben häufig in das Innere des Knochens, an dessen Oberfläche sie ihren Anfang nehmen. Aber diese Verbreitung geschieht nicht etwa regelmässig so, dass sie mit ihrer gesammten, zwischen Periost und Knochen gelegenen Masse in die Substanz des letzteren gleichmässig hineinwachsen, sondern vielmehr so, dass sie ihre Bündel in die Gefässkanäle des Knochens vorschieben, diese unter immer weiterem Fortwachsen der Fascikel mehr und mehr ausfüllen und durchdringen und schliesslich in der Markhöhle oder auch bei flachen Knochen auf der ihrem Ausgangspunkt gegenüberliegenden Seite ankommen und frei von den beengenden Wirkungen der harten Wandungen der Gefässkanäle zu kontinuirlichen Geschwulstmassen zusammenfliessen." Ackermann rechnet somit diejenigen Knochensarkome die innerhalb und ausserhalb des Knochens eine continuirliche Geschwulstmasse bilden und eine nur enge Verbindung zwischen ihren periostealen und centralen Theilen aufweisen, zu den periostealen und nimmt an, dass sie von aussen nach innen in den Knochen hineingewuchert sind. Wir sind der Ansicht, dass Periostsarkome, dem geringsten Widerstand folgend, zunächst in breiter Ausdehnung auf der Knochenoberfläche wuchern und erst später, dann aber nicht nur an enger Stelle, die elfenbeinharte Corticalis durchdringen, dass also bei Periostsarkomen breite Communication mit dem Knocheninneren besteht, und dass schmale Durchbruchstellen für centralen Ursprung sprechen. Indess ist es einem Präparat schwerlich ohne Weiteres anzusehen, ob die Geschwulst von innen nach aussen oder von aussen nach innen gewachsen ist.

Prognostisch ist die Frage, ob der Tumor erst im Inneren sass und dann nach aussen durchgebrochen ist, oder ob er von vornherein ausserhalb des eigentlichen Knochens gewuchert ist, weniger wichtig als die Thatsache, dass er überhaupt im Periost sitzt. Denn darüber herrscht kaum ein Zweifel, dass bezüglich der Bösartigkeit, wenn man darunter die rasche Ausbreitung am erkrankten Gliede und die Neigung zu Metastasenbildung versteht, alle im Periost oder gar schon in den Weichtheilen sitzenden Tumoren vor den centralen stehen. Am zahlreichsten unter unseren Präparaten sind diejenigen Sarkome vertreten, die sowohl Inneres des Knochens als auch Periost ergriffen haben und unserer Ansicht nach ihren Ursprung im Knochen selbst haben. Die Art und Weise, wie sie die Knochensubstanz selbst durchwuchern, ist eine doppelte. Entweder sie zerstören den Kochen vollständig, lösen Marksubstanz und Knochenbälkchen völlig auf; dann geht mit scharfer Grenze gesunder Knochen in Sarkomgewebe, und

zwar hierbei meist in weiches Sarkomgewebe, über; es besteht ein zusammenhängender Tumor im Knochen. Oder sie infiltriren den spongiösen Knochen, ohne seine Structur vollständig zu zerstören, die Knochenbälkchen sind mehr oder weniger noch erhalten; dann ist die Grenze zwischen gesundem und erkranktem Knochen keine scharfe, es besteht weniger ein abgegrenzter Tumor im Knochen, sondern der Knochen ist erhalten, aber sarkomatös durchsetzt (vergl. Abbildung 3 und 4).

Fig. 3.

Central entstandenes, durch die Corticalis hindurchgewuchertes Sarkom des oberen Endes der Tibia. Skizze nach einem Spirituspräparat. Knochensubstanz nicht infiltrirt, sondern zerstört; scharfe Grenze zwischen Gesundem und Krankem. Epiphysenlinie bei dem Alter des Patienten verschwunden. Tumor bis unter den Gelenkknorpel gewuchert. Insel von Geschwulstgewebe isolirt vom eigentlichen Tumor.

Fig. 4.

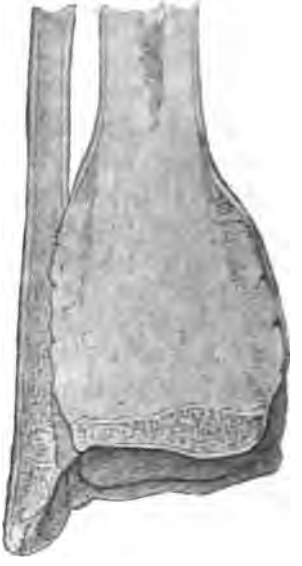

Wahrscheinlich periosteal entstandenes Sarkom des unteren Tibiaendes. Skizze nach einem Spirituspräparat. Knochensubstanz im Bereich des Tumors infiltrirt, Spongiosa in hartes Knochengewebe verwandelt. Corticalis ausserordentlich verdickt, Markräume verschwunden. Epiphyse intact. Der Infiltrationsprocess macht an der noch vorhandene Epiphysenlinie Halt.

Der Lieblingssitz dieser beiden Arten von Sarkomen ist das Epiphysenende des Knochens, und zwar nicht sowohl der zwischen Epiphysenlinie und Gelenkknorpel gelegene eigentliche Epiphysenab-

schnitt, sondern diejenige Partie des Knochens, die noch dem Schaftstück angehört, aber zunächst der Epiphysenlinie liegt, beziehungsweise die nach dem Schaft zu wachsenden Theile des Epiphysenknorpels. Freilich ist die Ausdehnung, welche die hier entstehenden Sarkome annehmen, oft eine solche, dass die Bezeichnung einer epiphysären Lage nicht mehr passt; aber in annähernd 75 Proc. unserer Fälle lässt sich aus dem Präparat schliessen, dass der Ursprung des Tumors wahrscheinlich schaftwärts von dem Epiphysenknorpel lag.

Am genauesten lassen sich diese Verhältnisse verfolgen bei Sarkomen jugendlicher Personen, bei denen die Epiphyse noch durch Knorpel von der Diaphyse getrennt ist. Die meist schon dünne Epiphysenknorpelschicht bildet gegen den schaftwärts von ihr wuchernden Tumor einen mächtigen Wall. In einzelnen unserer Präparate ist die Zerstörung des Knochengewebes bis dicht an die Epiphysenlinie eine sehr ausgedehnte. Alles ist vom Sarkom zerstört, nur der Knorpel bildet eine Wand, gegen die der wuchernde Tumor Anfangs wohl vergeblich andrängt. In anderen Präparaten sieht man, dass der Epiphysenknorpel durch die schaftwärts von ihm liegende Geschwulst ausgebuchtet ist, die Epiphysenlinie ist dann auf dem Durchschnitt nicht mehr annähernd geradlinig, sondern zeigt einen welligen Verlauf, indem sie an einzelnen Stellen in die Epiphyse vorspringt (vergl. Abbildung 5). Dabei ist immer noch der Epiphysenknorpel eine Schutzwehr gegen das Eindringen des Tumors in die Epiphyse selbst. Dann zeigt sich aber in einzelnen Fällen die Epiphysenlinie, obwohl sie noch Knorpel enthält, an einem oder an verschiedenen Punkten von der Geschwulst durchbrochen, und nun wird die Knochensubstanz des Epiphysenabschnittes selbst ergriffen; zunächst nur an der Durchbruchsstelle durch den Epiphysenknorpel, später in grösserer Ausdehnung, ja es kann der ganze Epiphysentheil zerstört werden, obwohl noch an zahlreichen Stellen Knorpel zwischen ihm und der Epiphyse liegt.

Ist auf diese Weise von einer Durchbruchsstelle aus die ganze Epiphyse vom Sarkom ergriffen, so bietet jetzt der Gelenkknorpel dem weiteren Vordringen Halt. Wir haben Präparate, bei denen weiche Riesenzellensarkome die ganze Epiphyse zerstört und nur den Gelenkknorpel noch als undurchbrechbare Schale verschont haben. In äusserst seltenen Fällen wird auch der Gelenkknorpel vom wachsenden Tumor zunächst mehr und mehr verdünnt und endlich durchbrochen, die Geschwulst wuchert in das Gelenk hinein.

Während die epiphysären Sarkome diese Wachsthumsrichtung durch die knorpelige Epiphysenlinie hindurch in die Epiphyse und

durch diese hindurch bis an den Gelenkknorpel seltener einschlagen, dehnen sie sich häufig dicht an der Epiphysenlinie in die Breite aus, sie ergreifen den ganzen Querschnitt des Knochens und erreichen die Corticalis. Auch diese leistet wohl etwas Widerstand, wird aber bei weiterem Wachsthum bald durchbrochen, und zwar häufig dicht an der Epiphysenlinie. Man kann sich vorstellen, dass der Widerstand des Epiphysenknorpels den Zerstörungsprocess von der Längsrichtung nach der Breite zu ablenkt. Der Durchbruch durch die Corticalis

Fig. 5.

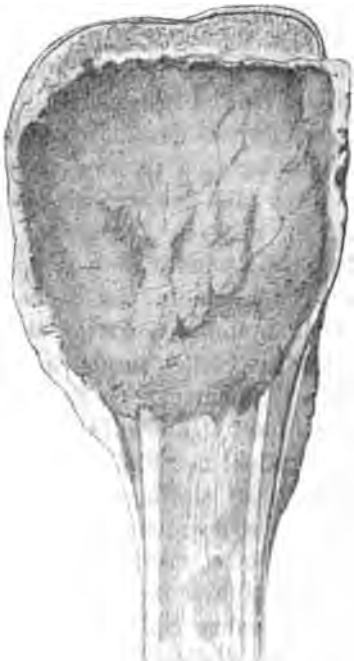

Riesenzellensarkom des oberen Tibiaendes. Skizze nach einem Spirituspräparat. Knochen zerstört, in eine Höhle verwandelt. Plötzlicher Uebergang von Gesundem zu Krankem. Die Knochenzerstörung reicht genau bis zur Epiphysenlinie, ohne diese zu durchbrechen. Epiphyse gesund.

erfolgt entweder nur an einer Stelle, dann drängt die Geschwulst an dieser zunächst sich pilzförmig hervor, das Periost von der Corticalis abhebend, oder er erfolgt in breiterer Ausdehnung, indem die Corticalis entweder vollkommen im Tumor aufgeht oder sich noch in einzelnen splitterartigen Lamellen erhält. Ist erst einmal die Corticalis durchbrochen, dann breitet sich der Tumor unter dem Periost nach allen Seiten aus. Zunächst bildet dieses wohl eine Schutzwehr

gegen das weitere Vordringen, indess bricht doch die Mehrzahl der Tumoren in nicht allzulanger Zeit auch durch das Periost durch, jedenfalls leistet dieses nicht entfernt einen so wirksamen Widerstand gegen das Weiterwuchern wie der gefässarme Knorpel. Der Durchbruch durch das Periost erfolgt in der Mehrzahl der Fälle nicht an einer bestimmten Stelle, sondern das Periost geht in grösserer Ausdehnung im Tumor auf; es hält anfangs noch den Tumor mit derber bindegeweblicher Hülle umspannt, später ist es in der ganzen Ausdehnung des Tumors nicht mehr in seiner Structur erkennbar; ein pilzförmiges Hervorwuchern eines Sarkoms aus dem Periost, wie wir es beim Durchbruch durch die Corticalis sehen, ist an unseren Präparaten nicht wahrnehmbar.

Die Weiterverbreitung der Sarkome in den Weichtheilen erfolgt in der Regel zunächst so, dass die Geschwulst zusammenhängend bleibt und die Nachbargewebe nur verdrängt oder umwuchert. In anderen Fällen freilich werden die letzteren auch mit in den Tumor aufgenommen, infiltrirt und zerstört. Besonders gilt dies von den Muskeln; Sehnen, Nerven und Knochen erhalten oft mitten im Tumor noch verhältnissmässig lange ihre Structur, wogegen für die Gefässe, insbesondere die Venen die Gefahr sehr nahe liegt, dass sie durch die Sarkome angenagt und durchwachsen werden. Die Tumormasse wuchert in das Lumen der Gefässe hinein, und der Blutstrom kann kleine losgelöste Partikelchen in entfernte Organe, zunächst in die Lungen, verschleppen.

3. Wir haben als dritte Gruppe der Knochensarkome diejenigen anzuführen, die ausschliesslich im Inneren des Knochens ihren Sitz haben. Dabei handelt es sich entweder um die ersten Anfänge von Sarkomen, die bei weiterem Wachsthum ohne Zweifel auch die Corticalis und das Periost durchbrochen hätten und in die Weichtheile gewuchert wären, oder um Sarkomformen, die in der Regel sich in ihrem Wachsthum, auch wenn dasselbe grössere Ausdehnung annimmt, auf das Knocheninnere beschränken. Die letzteren, der Hauptsache nach aus Elementen zusammengesetzt, wie sie im Knochenmark normaler Weise vorkommen, haben von Virchow den Namen der Myeloidgeschwülste erhalten. Die erstere Form der centralen Sarkomgeschwülste, kleinere, im Inneren des Knochens sitzende Rund- oder Spindelzellensarkome, kommen dem Chirurgen wohl seltener zu Gesicht, am ehesten noch gelegentlich einer Fractur, die sich an der Stelle der sarkomatösen Entartung des Knochens ereignet hat. Von aussen erkennbare Zeichen fehlen in den ersten Anfängen dieser Geschwülste, und sie sind dann natürlich kaum zu diagnosti-

ciren. Anders die grösseren, der Hauptsache nach aus Riesenzellen zusammengesetzten Myeloidgeschwülste (vergl. Abbildung 5). Vom Inneren des Knochens ihren Ausgang nehmend, greifen sie allmählich so um sich, dass sie grosse Theile der Marksubstanz und der Spongiosa zerfressen. Sie werden, wie eine Reihe unserer Präparate nachweist, oft zu colossalen Tumoren von Faust- bis Kindskopfgrösse. Ein Theil derartiger Geschwülste ist mit einer knöchernen Schale allseitig umgeben und enthält weiches, schwammiges, blutreiches Gewebe, in dem die Riesenzellen den charakteristischen Befund abgeben. Es erscheint überflüssig, nach unseren Präparaten eine weitere Schilderung der schon so vielfach beschriebenen und wohl charakterisirten Gruppe derartiger Myeloidsarkome zu geben.

Auch diese Form der Sarkome hat ihren Lieblingssitz an den Epiphysenenden der Knochen, in der Mitte des Schafts entstehen sie so gut wie nie, wenn sie auch bei fortschreitendem Wachsthum neben der ganzen Epiphyse ein gut Theil der Diaphyse zerstören können. Immer wieder werden wir darauf hingewiesen, dass es an den langen Röhrenknochen der Extremitäten zwei Gebiete sind, die in erster Linie den Ausgangspunkt für Sarkome bilden: die Epiphysengegend und die tiefen Schichten des Periosts. Diese beiden Stellen — nach unserem Dafürhalten häufiger die Epiphysengegend — zeigen sich in einem gewissen Lebensalter ganz besonders zur Entwicklung der malignen Tumoren der Bindegewebsreihe geeignet. Unwillkürlich denkt man dabei an einen Zusammenhang zwischen der normalen Knochenneubildung und der pathologischen Entwicklung der Geschwülste, und wenn beim Sarkom auch ein unbekanntes Agens die Rolle des Urhebers spielen mag, so bleibt klinisch doch die Thatsache der Entwicklung der Sarkome an den Bildungsstellen des normalen Knochens beachtenswerth.

Absichtlich ist bisher von der Eintheilung der Sarkome der Knochen nach ihrem histologischen Bau nicht die Rede gewesen. Immer ist von verschiedenen Autoren der Versuch gemacht worden, die Sarkome nach der Zellform, welcher ihre Hauptmasse angehört, in verschiedene Gruppen zu ordnen. Vom klinischen Standpunkte hat dies bis jetzt zu keinem praktischen Ergebniss geführt. Auch wir finden unter unseren Fällen keinen grundsätzlichen Unterschied in der Entstehung und Weiterentwicklung der Spindelzellensarkome und der Rundzellensarkome mit grossen oder kleinen Zellen. Einzig die centralen Riesenzellensarkome lassen sich anerkanntermaassen durch ihre verhältnissmässige Gutartigkeit auch klinisch als gesonderte Gruppe abscheiden. Indess auch für sie sind die Grenzen nicht unumstösslich festgestellt. Virchow führt in seinem Geschwulstwerk

eine Anzahl von Fällen an, in denen Riesenzellensarkome metastasirten, und wir sind gleichfalls auf Riesenzellen bösartigen Charakters gestossen. So erscheint es gerechtfertigt, in der folgenden Besprechung des klinischen Verlaufs unserer Fälle keinerlei Trennung in einzelne Gruppen zunächst vorzunehmen, sondern über alle 54 Fälle insgesammt zu berichten.

I. Anamnese.

Knochensarkome kommen in allen Altern vor, selbst im Fötalleben entstandene derartige Geschwülste sind schon wiederholt beschrieben worden. Im Allgemeinen überwiegt das jugendliche Alter, insbesondere die Zeit vor der Wachsthumsvollendung. Das genaue Alter unserer Patienten ergiebt folgende Tabelle:

Alter	Fälle	Alter	Fälle	Alter	Fälle
10 Jahre	1	25 Jahre	1	45 Jahre	1
13 "	4	26 "	1	46 "	1
15 "	3	27 "	1	47 "	1
16 "	4	30 "	1	50 "	2
17 "	4	31 "	2	51 "	1
18 "	4	32 "	2	53 "	1
19 "	3	33 "	1	55 "	1
21 "	2	35 "	1	63 "	1
22 "	3	36 "	1	65 "	1
23 "	3	44 "	1	67 "	1

Wir sehen, dass die Sarkome der langen Röhrenknochen in der frühesten Kindheit zu den grossen Seltenheiten gehören, vom 15.—25. Lebensjahre am häufigsten auftreten, aber auch noch im hohen Alter bis zum 67. Jahre in unserer Zusammenstellung, beobachtet werden. Es fallen in das Alter vor 15 Jahren 5 Fälle, in das 15.—25. Lebensjahr 30 Fälle, also mehr als die Hälfte aller 54 Fälle, in das 25.—35. Jahr 9; im 35.—45. Jahre wurden 3, im 45.—55. Jahre 7, im 55.—65 Jahre 3, und über dem 65. Jahre 1 Fall beobachtet.

Dies stimmt im grossen Ganzen mit den Angaben der Autoren überein. Beispielsweise sagt Billroth[1]): „Am seltensten treten Sarkome bei Kindern auf, selten im zweiten Decennium, am häufigsten im mittleren Lebensalter, seltener wieder bei Greisen"; und Lücke[2]): „Die Sarkome treten vorzüglich oft in der Wachsthumsperiode des Körpers auf, dies gilt besonders für viele Osteosarkome der Röhrenknochen .... je höher wir über das vierte Jahrzehnt hinauskommen, desto seltener werden sie, und es beginnt die Herrschaft der epi-

1) Billroth, Allgemeine chirurgische Pathologie und Therapie. 10. Aufl. 1882. S. 845.

2) Lücke, l. c. S. 183—184.

thelialen Neubildungen. Lücke erklärt diese Bevorzugung des kräftigen jugendlichen Alters damit, dass gerade die bindegeweblichen Elemente zu dieser Zeit in Wucherung und Wachsthum sich befinden und deshalb zu dieser Zeit am ehesten zu excessivem Wachsthum neigen. Diese Annahme hat besonders für die Sarkome der langen Röhrenknochen ihre Berechtigung, die, wie wir oben gesehen, an den eigentlichen Stellen des Knochenwachsthums vorzugsweise sich entwickeln. Indess entfällt unter unseren Fällen doch eine ansehnliche Reihe auch auf Personen höheren Alters, auf Lebensjahre, in denen das physiologische Wachsthum des Knochens sicher aufgehört hat. Unter den 8 Fällen, die vom 50.—67. Jahre aufgetreten sind, befinden sich zwei periosteale und sechs myelogene; von letzteren sind einige cystisch erweicht, andere von gleichmässiger Consistenz entweder aus Rund- oder aus Spindelzellen zusammengesetzt. Gerade die Sarkome dieser älteren Patienten zeigen eine ausgeprägte Zerstörung der Knochensubstanz durch die Geschwulst, die Spongiosa ist nicht infiltrirt sondern sie fehlt da, wo Tumor sitzt; Knochen und Periost reagiren nicht mit Verdickung und Neubildung. Die centralen Sarkome auch bei diesen über 50 Jahre alten Patienten sitzen der Mehrzahl nach an der Grenze zwischen Epi- und Diaphyse.

Auffallend ungleich sind die 54 Fälle von Knochensarkomen auf die beiden Geschlechter vertheilt. In den Lehrbüchern ist gewöhnlich angegeben, dass die Sarkome im Allgemeinen Männer und Frauen ziemlich gleichmässig befallen. Für die Sarkome der langen Röhrenknochen ergiebt sich aus unseren Fällen ein ganz gewaltiges Plus für die Männer: auf 40 männliche kamen 14 weibliche Patienten. Von den letzteren standen 8 im Alter von 13—17 Jahren, die übrigen in höherem Alter bis zu 53 Jahren; in der Vertheilung auf das Lebensalter liegt somit kein Unterschied zwischen Männern und Frauen vor. Wollte man nach Ursachen forschen für das Ueberwiegen der männlichen Patienten, so liesse sich vielleicht der Einfluss des Traumas anführen, insofern der Mann im jugendlichen, arbeitskräftigen Alter ohne Zweifel häufiger als die Frau Traumen jeder Art ausgesetzt ist. Indess wir werden unten sehen, dass der Einfluss des Traumas, wenn darunter eine einmalige Gewalteinwirkung auf den Knochen verstanden wird, für die Mehrzahl der Knochensarkome ein sehr problematischer ist. Eher liesse sich annehmen, dass bei der strengeren Arbeit des Mannes eine dauernd erhöhte Anforderung an die Leistungsfähigkeit des Knochensystems gestellt und hierdurch die Neigung zu Knochenerkrankungen überhaupt gesteigert wird. Sehen wir unsere Fälle daraufhin durch, so ergiebt sich kein bestimmter Anhaltspunkt

hierfür. Unter unseren 40 männlichen Patienten fanden sich Vertreter aller Berufsklassen: Menschen, die wahrscheinlich sehr wenig körperliche Arbeit zu leisten hatten, wie Beamte, Lehrer, Studenten, Kaufleute, und solche, die ihr Brot in harter körperlicher Arbeit verdienten, Handwerker, Bauern, Bahnarbeiter. Bestimmte Procentverhältnisse der Erkrankung an Knochensarkom für einzelne Berufsarten anzugeben, dazu sind unsere Zahlen zu klein, und die anamnestischen Angaben nicht immer ausreichend genug.

Inwieweit ein bestimmtes Trauma die Entwicklung eines malignen Tumors bedingen kann, darüber sind die Ansichten noch nicht ganz geklärt. Auf der einen Seite sucht man in jedem Fall von Geschwulstbildung nach dem veranlassenden mechanischen Insult und ist oft mit einer sehr vagen anamnestischen Angabe zufrieden, auf der andern Seite wird der Zusammenhang zwischen Trauma und Tumor ganz vernachlässigt. Bei der Durchsicht der Krankengeschichten unserer 54 Fälle von Sarkomen der langen Extremitätenknochen fällt auf, wie selten verhältnissmässig die Patienten selbst die Entstehung ihres Leidens auf ein Trauma zurückführen. Freilich entstammen die Mehrzahl der Behandelten ländlichen Bevölkerungskreisen, in denen der Sinn für die materielle Wichtigkeit des „Unfalls" noch nicht so rege ist, wie beim städtischen Arbeiter. Es ist deshalb wohl möglich, dass andere Statistiken zu anderen Ergebnissen gelangen: wir finden unter 54 Fällen nur in 9 die Angabe, dass die Geschwulst nach einer Verletzung entstanden ist, und unter diesen sind einige, die als beweiskräftig kaum gelten können. Ich erwähne zunächst diese letzteren:

1. 45jähriger Landwirth; Sarkom des unteren Endes des rechten Humerus. Pat. hatte als Kind den rechten Oberarm dicht am Ellbogengelenk gebrochen, seither aber nie Beschwerden davon gehabt. Ein halbes Jahr vor der Aufnahme in die Klinik schwoll der untere Theil des Oberarmes, ohne dass eine neue Verletzung stattgefunden hat, an; es entwickelte sich an der Stelle des früheren Bruches ein Tumor.

2. 15 Jahre alte Ackerbauerstochter. Pat. bekam vor 2½ Monaten plötzlich, als sie mit dem rechten Knie auf einen Tisch kniete und das linke dabei stark gestreckt nach unten hielt, Schmerzen in diesem linken Knie, dasselbe schwoll an. Bei der Aufnahme Sarkom des linken unteren Femurendes.

3. 22 Jahre alter Oekonom. Vor längerer (?) Zeit Sturz vom Pferde mit Quetschung des rechten Knies. Erguss. Bei der Aufnahme Sarkom des oberen Endes der rechten Tibia.

4. 31 Jahre alter Bahnarbeiter. Vor 2 Jahren Verletzung des linken Fusses mit einer Hacke. Darnach Anschwellung des ganzen linken Beines;

später Schmerzen im Bein und hinkender Gang. Bei der Aufnahme Sarkom des linken unteren Femurendes.

5. 19 Jahre alter Maurer. Vor 3 Wochen beim Heben einer schweren Last Schmerzen im linken Oberarm, seither entstand am Oberarm eine rasch wachsende Geschwulst. Bei der Aufnahme Sarkom des unteren Humerusendes.

Mit mehr Wahrscheinlichkeit als in den bisher erwähnten Fällen lässt sich ein Zusammenhang des Sarkoms mit einer Verletzung bei den folgenden 4 Patienten annehmen:

6. 18jähriger Fabrikarbeiter. Bis vor 6 Wochen ganz gesund. Pat. fiel in der Fabrik auf das rechte Knie, am anderen Morgen Schmerzen und Schwellung in der Kniegelenksgegend und oberhalb derselben. Die Beschwerden gehen nicht zurück; seit 14 Tagen bettlägerig. Sarkom des unteren Femurendes.

7. 13jähriger Arbeiterssohn. Bis vor 8 Wochen ganz gesund. Damals fiel der Knabe auf dem Eise hin und schlug das rechte Knie auf. Anfangs keine besonderen Beschwerden, allmähliche Anschwellung des rechten Knies und der Gegend unterhalb desselben. Sarkom des oberen Tibiaendes.

8. 53 Jahre alte Lehrersfrau. Vor 3 Jahren Fall auf das linke Knie. Schwellung, Schmerzhaftigkeit. Bluterguss; längere Zeit mit Verbänden behandelt. Die Anschwellung wuchs ganz allmählich weiter. Sarkom des unteren Femurendes.

9. 35 Jahre alter Köhlermeister. Vor 2 Jahren Stoss eines Schwungrades gegen den linken Oberschenkel. Heftiger Schmerz, jedoch nur einen Tag arbeitsunfähig. Seit 1/4 Jahr an der Stelle der früheren Verletzung Anschwellung, die rasch wächst. Sarkom des unteren Endes des Femur.

Die vorstehenden Fälle sind wenig dazu angethan, einen directen Zusammenhang eines Traumas mit der Entstehung eines Sarkoms nachzuweisen; sie rechtfertigen ihrer Zahl nach die Ansicht, dass nur in einem geringen Bruchtheil der Sarkome (bei uns 1/6 der Gesammtzahl) ein traumatischer Ursprung der Geschwulst möglicher Weise in Anspruch genommen werden kann. Die grosse Mehrzahl unserer Patienten (45 von 54) konnten über Verletzungen, die sie an dem erkrankten Knochen erlitten, nichts aussagen. Bei ihnen lautet die Anamnese fast immer gleichmässig; seit so- und soviel Jahren ohne bekannte Veranlassung Schmerzen und Anschwellung an diesem oder jenem Gliede. Aber auch andere äussere oder innere Ursachen für die Entwicklung maligner Tumoren finden wir bei unseren Patienten nur ganz vereinzelt aufgeführt. Einmal war Tuberculose der Lungen, einmal Rippentuberculose, einmal Arthritis deformans dem Auftreten des Sarcoms voraufgegangen, im Uebrigen war der Kräftezustand von weitaus der Mehrzahl der Patienten ein

günstiger, und wir können nur die allgemeine Annahme bestätigen, dass sich Sarkome vorzugsweise bei sonst kräftigen Personen entwickeln.

Von hereditärer Veranlagung zur Sarkombildung besonders der Extremitätenknochen fand ich in der zur Verfügung stehenden Literatur keine Beispiele, während bekanntlich Carcinome sich durch Geschlechter in einzelnen Familien vererben können. Es mag daher von Wichtigkeit sein, dass in einem unserer Fälle die Krankengeschichte auf erbliche Belastung hinweist. Am 6. März 1895 wurde bei einem 33jährigen Zimmermann die Exarticulatio femoris wegen eines myelogenen Sarkoms des unteren Femurendes ausgeführt. Der Kranke hatte seit 5 Monaten Schmerzen im linken Oberschenkel, die ohne äussere Veranlassung aufgetreten waren. Er gab an — und dies bestätigte sich —, dass sein Vater im Jahre 1863, also zu einer Zeit, als der Patient selbst etwa ein Jahr alt war, ebenfalls in der Klinik zu Göttingen behandelt worden war. Dem Vater musste damals wegen eines Fungus medullaris am Knie das Bein amputirt werden. Es ist selbstverständlich, dass aus dem einen Fall kein allgemeiner Schluss gezogen werden darf, und es soll hier nur das Vorkommen von Sarkom des Knochens in 2 Generationen registrirt werden.

Die Krankheitsdauer, welche der Aufnahme in die Klinik voraufging, war bei unseren Patienten eine recht verschiedene. Es spielen hierbei eine Reihe rein äusserlicher Gründe eine Rolle; der Gebildete und Wohlhabende kommt mit seinem Leiden zum Arzt, sobald er es bemerkt, der indolente und in seinen Lebensbedingungen beschränkte Kranke sucht Hülfe erst, wenn er nicht mehr zur Arbeit und zu den nöthigsten Verrichtungen tauglich ist. Es wird daher schwer sein, anzugeben, wie lange die Erkrankung an Sarkom durchschnittlich dauerte, ehe ein chirurgischer Eingriff nachgesucht wurde. Bei 2 Fällen enthält die Anamnese keine Angabe darüber, wie lange das Leiden schon vor der Aufnahme in die Klinik bestand; von den bleibenden 52 Fällen lauten die Angaben über bisherige Dauer der Krankheit auf weniger als $^1/_4$ Jahr bei $9 = 17{,}1$ Proc. Die kürzeste Frist zwischen der Wahrnehmung einer Geschwulst und der Aufnahme in die Klinik, bezw. bis zur Operation betrug 3 Wochen. Bei dem betreffenden Patienten fand sich dicht unterhalb des Kniegelenks an der Tibia eine umschriebene vorgewölbte Partie des Knochens. Wegen Verdachtes auf Tumor wurde eine Incision gemacht, deren Ergebniss die Sicherstellung der Diagnose (Spindelzellensarkom) war. Die vorgeschlagene Amputation verweigerte der Patient und wurde entlassen. Nach 3 Monaten kam er wieder mit

einem kindskopfgrossen Tumor am oberen Tibiaende. Die Amputatio femoris wurde vorgenommen; sie ergab ein den Knochen weithin durchsetzendes, Periost und Mark einnehmendes Sarkom, wahrscheinlich periostealen Ursprungs; nach 1 1/2 Monaten wurde der Patient geheilt entlassen, nach 1 1/2 Jahren starb er an Metastasen in den Lungen. Bei einem zweiten Patienten war gleichfalls angeblich erst seit 3 Wochen eine Geschwulst am linken Oberarm entstanden. Am unteren Ende des Humerus war der Arm circulär geschwollen durch einen faustgrossen Tumor. Die Incision ergab ein aus Rundzellen bestehendes Sarkom. Exarticulatio humeri. Das Präparat wies ein ausschliesslich dem Periost angehöriges Sarkom nach. Nach einem Jahr Tod an „Lungenleiden". Die übrigen in diese erste Gruppe gehörigen Patienten datiren ihr Leiden auf 4, 5, 6, 8 Wochen zurück. Es handelte sich entweder — und zwar in der Mehrzahl der Fälle — um centrale Sarkome, die offenbar schon längere Zeit bestanden hatten, ohne von ihrem Träger bemerkt worden zu sein, oder um sehr rasch wachsende periosteale Formen. Auffallend ist, dass in dieser Gruppe kurzer Krankheitsdauer sich nahezu die Hälfte der oben angeführten Sarkome nach traumatischer Einwirkung finden; wohl ein Beweis dafür, dass das Trauma, wenn es auch nicht ein Sarkom erzeugt, doch das Wachsthum eines solchen rapide beschleunigen kann. Die grosse Mehrzahl unserer Patienten gab für ihr Leiden eine Dauer von 1/4 Jahr und darüber an:

etwa	1/4 Jahr	— 8	Fälle
"	1/2 "	— 12	"
"	3/4 "	— 9	"
"	1 "	— 6	"

Im Allgemeinen kamen demnach die Patienten durchschnittlich 1/2 Jahr nach dem ersten Gewahrwerden ihres Leidens in klinische Behandlung. Es liegt auf der Hand, dass diese Frist für ein so unaufhaltsam fortschreitendes Leiden, wie es ein wachsendes Knochensarkom ist, viel zu lange ist, und die Häufigkeit der Metastasen redet eine deutliche Sprache, Sarkomkranke ohne Säumen der chirurgischen Behandlung zuzuführen.

Eine dritte Gruppe würden die Fälle bilden, in denen das Leiden schon über 1 Jahr vor der Aufnahme bestand, es sind 8. Ein Theil dieser Patienten hatte sich längere Zeit überhaupt an keinen Arzt gewandt, weil die Geschwulst, die wohl bemerkt worden war, keine Beschwerden verursachte; erst als diese, meist plötzlich, sich vergrösserte, suchten sie ärztliche Hülfe nach; ein anderer Theil dagegen war frühzeitig zum Arzt gekommen, es war jedoch die Diagnose

auf Tumor nicht gestellt worden, und so vergingen Wochen mit zuwartender Behandlung oder mit Eingriffen (Incisionen), die statt der beabsichtigten Heilung nur rasche Verschlimmerung brachten. In der Regel war dabei eine Verwechslung mit Tuberculose vorgekommen. Unter den acht so spät zur Operation gekommenen Fällen finden sich daher auch mehrere, bei denen das Knochensarkom schon durch die Haut durchgewuchert war und eine offene Geschwürsfläche, in einem Fall mit jauchigem Zerfall der Geschwulst gebildet hatte. Dass dabei die Prognose eine äusserst schlechte wird, lässt sich denken. Zwei von diesen 8 Patienten starben noch während ihres Aufenthalts in der Klinik an Lungenmetastasen, vier erlagen nach wenigen Monaten gleichfalls ihren Metastasen, einer kam später mit einem Recidiv wieder zur Aufnahme, und einer ist gesund geblieben.

II. Diagnose.

Die Prognose der Sarkomoperationen wird praeter propter eine günstigere, je früher die Entfernung des Tumors vorgenommen wird. Dazu gehört zweierlei: Die frühzeitige Diagnose und der frühzeitige Entschluss des Kranken, sich einer eingreifenden Operation zu unterziehen. Die Diagnose der Knochensarkome ist schon mehrfach eingehend geschildert, zuletzt von Nasse in seiner Arbeit über die Sarkome der langen Röhrenknochen. In Bestätigung der dortigen Ausführungen findet sich auch bei unseren Fällen die häufigste Schwierigkeit in der Entscheidung, ob eine Tuberculose des Gelenkes, bezw. der Gelenkenden, oder ein in der Epiphysengegend sitzendes Sarkom vorliegt. In vielen Fällen erschwert zunächst die Anwesenheit eines Gelenkergusses die differentielle Diagnose. Wenn auch nach den Erfahrungen der Göttinger Klinik das Eindringen der Sarkomgeschwulst in die Gelenke selbst, sei es vom Bandapparat von der Seite her oder durch den Gelenkknorpel hindurch, zu den Seltenheiten gehört, so ist doch ein Erguss im Gelenk, in dessen Nähe das Sarkom sass, in einer Reihe von Fällen beobachtet worden. Der Erguss ist entweder ohne bestimmte Veranlassung oder durch ein Trauma, welches das in der Nähe des Gelenkes erkrankte Glied traf, entstanden. In einem Fall hat sich nach Fractur des sarkomatös zerstörten unteren Femurendes ein grosser Bluterguss im Kniegelenk gebildet. Meist war der Erguss nur ein mässiger und zeigte keine Besonderheiten. Findet sich nun neben dem Erguss die Gegend des Gelenkes, beispielsweise des Kniegelenkes, diffus geschwollen, hat man an einer Stelle den Eindruck einer Verdickung der Kapsel, so lässt sich denken, dass die

Diagnose zwischen tuberculöser Gelenkerkrankung und Tumor manchmal unmöglich genau entscheiden kann. In einigen unserer Fälle kam noch als weiteres die Diagnose erschwerendes Moment hinzu, dass bei den Patienten entweder Tuberculose in der Familie heimisch war, oder dass die Kranken selbst an Tuberculose litten. Dann kann schliesslich nur die Exploration mittelst Einschnittes Klärung herbeiführen. Wegen der Häufigkeit der Frage, ob Tuberculose eines Gelenkes oder Tumor vorliegt, führe ich einige Beispiele hier ausführlicher an.

1. J. K., 17jährige Bauerntochter, stammt aus einer tuberculös belasteten Familie, sie war selbst bis zu ihrer jetzigen Erkrankung gesund. Ohne dass eine Verletzung voraufgegangen wäre, bemerkte sie vor vier Monaten eine Anschwellung des linken Knies und des linken Oberschenkels, die allmählich zunahm. Bei der Aufnahme ist die Kniegelenksgegend und das untere Drittel des Oberschenkels mässig angeschwollen. Kniegelenkskapsel verdickt, im Gelenk Erguss. Das linke Bein ist im Knie leicht gebeugt, die Inguinaldrüsen sind angeschwollen. Die Diagnose schwankt zwischen Tuberculose und Tumor. Die Incision auf das untere Femurende ergiebt Sarkom mit exquisiten Riesenzellen. Amputation des Oberschenkels. Das Präparat zeigt eine völlige Zerstörung des der unteren Femurepiphyse zunächst liegenden Diaphysentheiles des Femur und der ganzen Epiphyse. Der Knochen ist bis dicht an den Gelenkknorpel heran zerstört, der Knorpel selbst nicht durchbrochen; im Gelenk keine Tumorwucherung. Heilung der Operationswunde ohne Störung, nach 4 Wochen entlassen, nach 2 Jahren angeblich an Lungentuberculose gestorben.

2. C. A., 44jähriger Landwirth, früher wegen Rippentuberculose operirt, bemerkt seit $^1/_2$ Jahr eine allmählich zunehmende Anschwellung des rechten Handgelenkes; keine Verletzung. Das rechte Handgelenk in toto geschwollen, die Schwellung erstreckt sich ein Stück weit am Radius hinauf, der letztere erscheint verdickt. Die Diagnose schwankt zwischen Tuberculose und Tumor. Zunächst dorso-radialer Schnitt: röthlichbrauner Tumor, der als Sarkom diagnosticirt wird; daher wird von der Resection Abstand genommen und die Amputation des Vorderarmes ausgeführt. Das ganze untere Epiphysenende des Radius ist in eine mit weichen, bröckligen, blutig gefärbten Massen erfüllte Höhle verwandelt. Der Knochen bis an den Gelenkknorpel heran völlig zerstört. Myeloidsarkom. Nach einem Jahre gestorben; wie die Nachforschungen ergeben haben, an „Tuberculose."

3. E. L., 47jähriger Lehrer. Pat. ist seit längerer Zeit lungenleidend, er bemerkt seit $^3/_4$ Jahren eine Anschwellung seines linken Handgelenkes, seit $^1/_4$ Jahr hat er bei Bewegungen im Handgelenk erhebliche Schmerzen. Die Untersuchung ergiebt einen beiderseitigen Lungenspitzencatarrh. Diffuse Anschwellung der linken Handgelenksgegend hauptsächlich nach dem Vorderarm zu. Kein Erguss im Handgelenk. Die Diagnose schwankt zwischen Tuberculose und Tumor. Erst die Incision sichert die Annahme eines

weichen Myeloidsarkoms des unteren Radiusendes. Exarticulation im Ellbogengelenk. Nach 8 Jahren gestorben, „angeblich an Lungenschwindsucht."

Die Fälle, in denen die Unterscheidung zwischen Tuberculose und Sarkom erst nach einer den Tumor freilegenden Incision mit Sicherheit gestellt werden konnte, liessen sich leicht vermehren, schon aus den angeführten geht hervor, dass die Art der Anschwellung der erkrankten Gegend, die Verdickung des Knochens, eventuell der Kapsel, selbst der Erguss im Gelenk nichts an sich hat, was im einen Fall bestimmt für Tuberculose, im anderen für Sarkom sprechen würde. Sind dann noch an anderen Körpertheilen Zeichen von Tuberculose vorhanden, ist der Patient hereditär belastet, so wird Niemandem ein Vorwurf gemacht werden können, ein beginnendes Sarkom bei einem Tuberculösen als Tuberculose diagnosticirt zu haben.

Neben der Tuberculose kommen zunächst noch in differentialdiagnostischer Hinsicht Abscesse, die vom Knochen ausgehen, in Frage. Nasse führt derartige Beispiele an, und unter den Fällen der Göttinger Klinik finden sich gleichfalls 6 Fälle, in denen mit mehr oder weniger grosser Bestimmtheit ein Knochenabscess diagnosticirt wurde, der sich als weiches Sarkom bei der Incision erwies; des Ferneren ist selbstverständlich die Unterscheidung eines Sarkoms des Knochens von anderen Tumoren in oder am Knochen in manchen Fällen äusserst schwierig, wenn nicht unmöglich; darauf soll hier nicht eingegangen werden.

Ein bei Knochensarkomen nicht allzuseltenes, klinisches Symptom fordert hin und wieder eine diagnostische Entscheidung heraus: die Fractur. Es sind zwei verschiedene Arten von Fracturen, die bei sarkomatöser Zerstörung eines Knochenabschnittes beobachtet werden. Einmal handelt es sich um deutlich nachweisbare grosse Tumoren eines Knochens, bei denen nach unzweifelhafter, ausgedehnter Zerstörung schliesslich noch ein Bruch des Knochens eintritt. Das andere Mal ist die Fractur dasjenige Ereigniss, das zuerst auf eine Knochenerkrankung hinweist, die bis dahin durch keine äusserlichen Erscheinungen sich bemerkbar gemacht hatte. Unter unseren Fällen ist neunmal, also in 1/6 der Fälle, eine Fractur des kranken Knochens verzeichnet, davon betrafen

5 den Oberschenkel (darunter 4 das untere Drittel, einer den Oberschenkelhals),

3 den Oberarm,

1 die Tibia.

In der Mehrzahl der Fälle waren der Fractur schon Monate lang Beschwerden, Schmerzen, Anschwellung des betreffenden Gliedes vorausgegangen, und die Fractur gesellte sich mehr oder weniger zufällig dem Symptomenbild der Krankheit hinzu. Häufig ist dann die Fractur die Veranlassung zur völligen Gebrauchsunfähigkeit des Gliedes und zwingt den Kranken, ärztliche Hülfe zu suchen. In einem Falle war sie ohne alles Wissen des Kranken entstanden: er klagte über Schmerzen und Steifigkeit im linken Hüftgelenk, konnte nur hinkend gehen und schliesslich gar nicht mehr. Bei der Aufnahme wurde zunächst die Diagnose auf Hüftgelenksabscess gestellt, und erst der Einschnitt klärte darüber auf, dass es sich um einen äusserst weichen, Pseudofluctuation zeigenden Tumor des Oberschenkelhalses handelte. Es stellte sich heraus, dass der Schenkelkopf durch einen den Schenkelhals zerstörenden und theilweise in den Kopf eingedrungenen Tumor vollständig vom Schaft des Femur gelöst war.

Die Fractur des sarkomatösen Knochens kommt da zu Stande, wo der grösste Theil des Querschnittes zerstört ist. Ist an einer Seite noch normale Knochensubstanz vorhanden, so kommt es hier manchmal zu winkliger Einknickung des Knochens. Wenn man zahlreiche Präparate von cystischen, weichen centralen Sarkomen durchsieht, wundert man sich, dass die oft ganz dünnen knöchernen Schalen, die den weichen Tumor einschliessen, dem Gliede noch so viel Stütze geben konnten, dass es nicht zur Fractur kam. Vermuthlich ist in solchen Fällen das erkrankte Glied schon geschont oder gar nicht mehr gebraucht worden. Der Anlass zum Bruch ist bei den sarkomatös erkrankten langen Extremitätenknochen bekanntermaassen oft ein äusserst geringfügiger. So brach sich einer unserer Patienten den Oberarm beim Schütteln eines Baumes, ein Anderer den Oberschenkel beim Aufstehen aus dem Bett, ein dritter den Oberschenkel, als er bei der Aufnahme in die Klinik badete und eben aus der Badewanne steigen wollte. Geradedie Geringfügigkeit der äusseren Veranlassung zum Bruch muss in jedem Fall den Verdacht unter anderem auch auf einen den Knochen zerstörenden Tumor lenken.

Die Fracturen bei Knochensarkom sind in unseren Fällen meist einfache Querbrüche gewesen. Es fehlen ja auch eine Reihe von Voraussetzungen, die bei Brüchen gesunder Knochen andere als Querfracturen erzeugen; in erster Linie ist es wohl die Veränderung des Knochengewebes selbst, die Erweichung und Zerstörung desselben, was die einfache Querfractur begünstigt und Splitterfracturen, Schrägfracturen u. s. w. unwahrscheinlich macht, jedoch ist

in einem unserer Fälle in der That eine mehrfache Fractur mit Splitterung aufgetreten. Für das weitere Schicksal der Sarkome und ihrer Träger sind die Fracturen ein recht ungünstiges Ereigniss. Vorher noch nicht vom Tumor ergriffene Gewebspartien werden zerstört und bieten einen um so günstigeren Boden für das Weiterwuchern der Geschwulst, oder es kann durch die Fractur ein bisher gut abgekapselter, in die Weichtheile noch nicht eingedrungener Knochentumor durch Zerreissen seiner Hülle erst zur Wucherung in die Umgebung gebracht und damit auch die Gefahr der Metastasenbildung erst nahegerückt werden (Nasse).

Trotz aller Berücksichtigung der diagnostischen und differentialdiagnostischen Gesichtspunkte bleibt eine Reihe von Fällen übrig, bei denen eine bestimmte Diagnose der vorliegenden Knochenerkrankung nicht möglich ist. Hier muss die Punction oder die Incision des Tumors mit mikroskopischer Untersuchung von Gewebstheilen des Tumors weiteren Aufschluss geben. Die Punction eines Tumors mit der Hohlnadel, die sogenannte Akidopeirastik, ist von manchen Autoren als genügend aufklärend angegeben worden. Theilweise mag dies zutreffen, hauptsächlich, wenn es sich um cystische Geschwülste mit sehr weichem, blutreichem Inhalt handelt. Sicherer aber ist gewiss die Incision, die in der Göttinger Klinik in ausgedehntem Maasse in Anwendung kam. Wo es sich um die Frage einer so eingreifenden Operation wie bei der Mehrzahl der Knochensarkome handelt, ist es doch sicher erlaubt, zur vorherigen genauen Feststellung der Diagnose auch einen blutigen Eingriff zu unternehmen, eine Anschauung, der Esmarch in seinem Vortrag auf dem XVIII. Congress der deutschen Gesellschaft für Chirurgie im Jahre 1889, Ausdruck verliehen hat. In allen auch nur halbwegs zweifelhaften Fällen von Knochensarkom, die in der Göttinger Klinik von 1880—1895 zur Beobachtung kamen, war die Regel, dass der Operation der Probeeinschnitt auf den Tumor vorausging. Entweder war dabei dem Kranken vorher auseinandergesetzt, dass, falls die Incision eine bösartige Geschwulst nachweisen würde, die Amputation gleich vorgenommen werden würde, oder, was häufiger der Fall war, der Incision und Excision eines Tumorstückchens folgte erst eine genauere mikroskopische Untersuchung, und die Operation wurde mehrere Tage nach der Incision ausgeführt, nachdem man dem Kranken selbst noch von der Sicherheit der Diagnose hatte Mittheilung machen können. Genügte die Incision nicht, so wurde eventuell der Knochen angemeisselt oder ein Fenster durch die Corticalis geschlagen, um auch die centralen Partien des Knochens

einer Untersuchung unterwerfen zu können. Im Ganzen wurde von 54 Fällen bei 34 eine vorherige Probeincision für nothwendig erachtet, davon wurden 2 punctirt, 29 incidirt, einmal wurden vor der Hauptoperation geschwollene Drüsen in der Leistengegend exstirpirt, und aus ihrer Untersuchung wurde die Diagnose eines Sarkoms gestellt. Zweimal endlich war die Diagnose einer tuberculösen Knochen-, bezw. Gelenkerkrankung so sicher gestellt, dass der Schnitt zur Resection einmal des Handgelenkes, und einmal des Kniegelenkes angelegt wurde, der dann beim weiteren Vordringen statt der Tuberculose ein Sarkom aufdeckte. Dass selbst nach der Probeincision die Diagnose zwischen Tuberculose und Sarkom noch schwanken kann, lehrt einer unserer Fälle:

J. M., 10jähriger Junge, hereditär nicht belastet. Seit etwa 5 Wochen, ohne dass ein Trauma vorhergegangen war, Schmerzen im linken Knie. Anschwellung der Kniegelenksgegend. Das obere Ende des Unterschenkels bis zur Mitte des letzteren herab ödematös geschwollen. Die Diagnose schwankt zwischen Tuberculose und Tumor. Incision und Ausschlagen eines Fensters aus der Tibia. Auskratzen von weichen Massen und Entfernung eines kleinen, weissen, nekrotischen Knochenstückes. Die Diagnose wird auf Tuberculose gestellt. Tamponade der Wunde, die ohne Störung der Heilung sich zuneigt. Der Kranke wird zur weiteren Behandlung in die Poliklinik entlassen. 4 Wochen später zeigt sich, dass das Bein nicht wesentlich dünner geworden ist, und dass dieselben Beschwerden noch bestehen. Abermalige Incision und Untersuchung eines excidirten Stückes, aus dem jetzt ein Rundzellensarkom diagnosticirt wird. Amputation im unteren Drittel des Oberschenkels. Das Präparat zeigte eine sarkomatöse Infiltration der Tibia, die genau an der noch gut erhaltenen knorpeligen Epiphysenlinie beginnt und etwa 6 Cm. nach unten in die Diaphyse hinein reicht. Die Corticalis ist an einzelnen Stellen zerstört und ein gänseeigrosser Tumor ist durch sie hindurch in die Kniekehle durchgebrochen. An der vorderen Kante der Tibia ist der Tumor durch die Corticalis unter das Ligamentum Patellae gedrungen, ohne dieses in Mitleidenschaft gezogen zu haben. Die Epiphyse der Tibia und das Kniegelenk sind intact. Ein Jahr nach der Operation Tod. Obductionsergebniss nicht bekannt, Nachforschungen haben ergeben, dass 11 Monate nach der Operation ein locales Recidiv auftrat. Das mikroskopische Ergebniss des Tumors ist als Chondrosarkom bezeichnet.

Wir sehen aus solchen Fällen, dass selbst nach Incision und mikroskopischer Untersuchung eines Tumorstückchens die Diagnose noch unaufgeklärt bleiben kann. Herr Geheimrath König führt einen Fall an, wo bei einer nicht zur Heilung kommenden Fractur aus der Tibia ein Stückchen herausgemeisselt, lege artis entkalkt, geschnitten und gefärbt wurde. Die mikroskopische Diagnose lautete auf Sarkom; es wurde die Amputation gemacht. Erst die genaue

Exploration des Präparates ergab, dass eine von Callus umgebene Pseudarthrose nach einfacher Fractur vorlag.

Ein neues Hülfsmittel ist der Diagnose von Knochentumoren in der Durchleuchtung mit Röntgenstrahlen erstanden. Die raschen Fortschritte, welche die Technik dieses Verfahrens seit ihrer Entdeckung gemacht hat, lassen erwarten, dass es mit der Zeit gelingt, ganz scharfe genaue Bilder der Knochenveränderungen bei Sarkomen zu erhalten. Wenn auch zur Zeit die Differenzirung von verschiedenen Weichtheilen und somit auch von weichen Tumoren erst in den Anfängen liegt, so ist doch die Röntgendurchstrahlung jetzt schon im Stande, vom Knochengewebe getreue Abbilder zu geben. Verdickungen der Corticalis, Knochenneubildungen am Periost, Zerstörungen der Spongiosa und Corticalis lassen sich durch das Röntgenbild ohne Frage nachweisen. Warum sollte es nicht gelingen, gerade diejenigen dieser Veränderungen, die für Knochentumoren charakteristisch sind, aus einer Reihe von Bildern zusammenzustellen. Wir können uns wohl denken, dass aus dem Röntgenbild, das eine centrale Zerstörung im Knochen oder eine von Knochenschalen gebildete, höhlenartige Auftreibung des Knochens, oder eine Lücke in der Corticalis aufweist, ein sarkomatöser Tumor diagnosticirt werden kann. Wir haben von Lebenden noch zu wenig zahlreiche und zu unvollkommene Bilder gewonnen, um bestimmtes hierüber anführen zu können, indess hat doch das Röntgenbild uns schon in mehreren Fällen die Anwesenheit eines Tumors im Knochen erwiesen durch Andeutung von centraler Zerstörung der Spongiosa in Form wolkiger Trübungen inmitten des sonst gleichmässigen Structurbildes des gesunden Knochengewebes. Sehr deutliche Bilder der durch Sarkome hervorgerufenen Veränderungen an der Knochensubstanz gab uns die Röntgenphotographie der Spirituspräparate, hauptsächlich die Aufnahme der in der Mitte durchsägten Knochen. Hier sieht man die Ausdehnung der Knochenerkrankung, die Veränderungen am Periost, die Art des Uebergangs der gesunden Knochensubstanz in kranke ganz deutlich. Für die frühzeitige Stellung der Diagnose, insbesondere der noch rein central sitzenden Tumoren und für die Entscheidung der Frage, wie weit sich im Knochen der Krankheitsprocess schon ausgedehnt hat, wäre eine technisch noch vervollkommnete Röntgenaufnahme von unschätzbarem Werth.

III. Operation.

Beim Bericht über das operative Verfahren, das in der Göttinger Klinik bei Sarkomen der Extremitätenknochen angewandt wurde,

ist zweckmässig zunächst das zu besprechen, was die Regel bildete, und dann auf die Ausnahmefälle einzugehen.

a) Wie die Eingangs aufgestellte Tabelle beweist, sind am häufigsten Sarkome am oberen Ende der Tibia vorgekommen. Die Regel war, dass in diesen Fällen die Amputation des Oberschenkels im unteren Drittel vorgenommen wurde. Eine Exarticulation im Kniegelenk wegen Sarkoms des oberen Tibiaendes wurde nie vorgenommen, stets ist das ganze Gelenk mit entfernt worden durch Amputation des höherliegenden Knochens. Auch die Amputation nach Gritti wegen Tibiasarkoms wurde als zu gefährlich hinsichtlich der Recidive in den zurückbleibenden Weichtheilen nie gemacht. Ob die Abnahme des Gliedes dicht über den Condylen oder an der Grenze zwischen mittlerem und unterem Drittel des Femur vorgenommen wurde, richtete sich nach der Beschaffenheit der Weichtheile. Handelte es sich um periosteale Sarkome oder solche, die vom Inneren des Knochens schon nach aussen durchgebrochen waren, so wurde höher, handelte es sich um myelogene Tumoren, und waren die Weichtheile bis an den Tumor heran intact, so wurde tiefer am Oberschenkel amputirt. Nasse verficht in eindringlicher Weise die Berücksichtigung der Weichtheile bei der Wahl der Amputationsstelle; er sagt, dass zuviel Gewicht auf die Entfernung des ganzen kranken Knochens gelegt werde, „viel wichtiger ist die Regel, die Weichtheile weit entfernt von der Geschwulst zu durchtrennen.“ Auch in unseren Fällen ist bezüglich der Weichtheildurchtrennung nach diesem Grundsatz verfahren worden; indess darf nicht übersehen werden, dass auch im Knochen selbst über dem eigentlichen Tumor noch höher gelegene isolirte Knoten vorkommen können, die ganz besonders eine ausreichend hohe Abtragung des Knochens selbst erfordern.

Unter unseren Sarkomen des oberen Tibiaendes ist ein typisches schaliges Riesenzellensarkom, das eine zwei faustgrosse, das ganze oberste Viertel der Tibia einnehmende Höhle bildet, auch dieses wurde durch Amputation des Femur im unteren Drittel entfernt.

b) Am zweithäufigsten sind die Sarkome des unteren Femurdrittels. Bei den 16 derartigen Fällen wurde dreimal die Amputation des Oberschenkels im mittleren Drittel gemacht, also verhältnissmässig nahe an der Erkrankungsstelle des Knochens. Der Sitz der Geschwulst war dabei zweimal auf die Epiphyse des Femur beschränkt, so dass man wohl wagen konnte, einen möglichst langen Stumpf des Femur zu erhalten. Einmal war allerdings offenbar zu niedrig amputirt, die Untersuchung des Präparates ergab

eine so ausgedehnte Infiltration auch der Weichtheile, dass nicht mit Bestimmtheit alles Kranke entfernt war. Der Patient ist nach 3/4 Jahren an Metastasen gestorben. Im oberen Drittel des Oberschenkels wurde bei unterem Femursarkom sechsmal amputirt, und siebenmal wurde die Exarticulation in der Hüfte als einziges Mittel, alles Kranke gründlich zu entfernen, angewandt. In den letzteren Fällen handelte es sich meist um sehr grosse Tumoren, die das ganze untere Drittel des Oberschenkels einnahmen und theilweise schon weit in die Muskeln vorgedrungen waren; mehrmals wurde zunächst die Amputation in der Mitte des Oberschenkels versucht, und erst als sich hier der Knochen im Mark schon krankhaft verändert zeigte, die Exarticulation vorgenommen. Gerade diese Fälle sind sehr lehrreich als Beispiele dafür, dass nicht immer die Weichtheile der vollen Entfernung des Krankhaften Hindernisse in den Weg legen, sondern dass auch die Erkrankung des Knochens selbst manchmal eine höhere Abtragungsstelle des Gliedes erfordert als das Ergriffensein der Weichtheile. Die Exarticulation wurde meist so ausgeführt, dass erst die hohe Amputation mit Unterbindung der Gefässe und dann die subperiosteale Ausschälung des Knochens vorgenommen wurde. Von den 7 Exarticulationsfällen endete einer an den directen Folgen der Operation am Tage nach dieser tödtlich, die übrigen hatten die Operation gut überstanden.

c) Von den 7 Patienten mit Sarkom im oberen Drittel des Humerus hat einer die Operation verweigert, bei dreien wurde der Humerus im Schultergelenk exarticulirt, ohne dass weitere Theile mit entfernt werden mussten; bei drei anderen dagegen war ausser der Entfernung des Oberarmknochens noch die Wegnahme von Theilen der Scapula oder von Weichtheilen der Schulter nothwendig. Unter den letzteren ist einer, bei dem der Tumor — ein Chondrosarkom mit Spindel- und Rundzellen — nicht nur das Schultergelenk selbst, sondern auch den Processus coracoideus und das Acromion in Mitleidenschaft gezogen hatte. Es musste eine Resection der Pfanne, des Processus coracoideus und des Acromions vorgenommen und schliesslich mussten noch geschwollene Drüsen am Thorax weggenommen werden. Allerdings scheint diese ausgedehnte Operation alles Kranke entfernt zu haben, der Wundverlauf war ein sehr guter, und Patient ist bis jetzt (3 Jahre nach der Operation) gesund geblieben.

d) Am Ellbogenende des Humerus sassen viermal Sarkome, von denen zwei durch Exarticulation in der Schulter, zwei durch hohe Amputation des Humerus entfernt wurden; ebenso musste

e) bei zwei periostealen Sarkomen in der Mitte des Humerus die Exarticulation vorgenommen werden.

f) Von zwei Sarkomen am unteren Ende der Tibia wurde eines — ein Riesenzellensarkom — durch Amputatio cruris in der Mitte, eines — Osteoidsarkom — durch Exarticulation im Knie entfernt.

g) Endlich wurde ein Chondrosarkom der Fibula durch Amputatio cruris,

h) ein Sarkom des unteren Radiusendes durch Exarticulation im Ellbogen und ein gleiches durch Amputation des Vorderarms im oberen Drittel weggenommen.

Es ist selbtverständlich, dass sich die Wahl der Stelle, an der das erkrankte Glied abgesetzt werden soll, nach dem Einzelfall richten muss, dass dabei die Ausdehnung des Tumors am Knochen und in den Weichtheilen zu berücksichtigen ist. Wenn wir allgemeine Sätze aufstellen, so geben diese mehr eine Zusammenfassung dessen, was in der Mehrzal unserer Fälle vorgenommen wurde, als dass sie stricte Grundsätze für die Entfernung der Knochensarkome sein sollen. Unter diesem Vorbehalt ist festzustellen, dass bei Sarkomen, die im oberen Drittel eines der langen Extremitätenknochen sitzen, die Amputation über dem nächst höheren Gelenk gemacht wird, Sarkome im mittleren und unteren Drittel eines Knochens müssen etwa zur Hälfte durch Exarticulation im nächst höheren Gelenk, zur anderen Hälfte durch hohe Amputation des erkrankten Knochens selbst operirt werden.

Wir werden weiter unten sehen, dass durch dieses Verfahren die Zahl der Recidive am Ort der Abtragung des Gliedes eine verhältnissmässig sehr geringe war. An und für sich ist ja auch einleuchtend, dass die Entfernung eines Tumors mit allem Kranken an einer Extremität leichter sein wird, als am Kopf oder Rumpf, und in der That sind es bei den Sarkomen der langen Röhrenknochen viel weniger die Recidive, welche die völlige Heilung in Frage stellen, als die Metastasen in anderen Körpergegenden.

Die Bestrebung mancher Chirurgen geht daher auch weniger dahin, für die Entfernung der Sarkome die Indication zu noch weitergreifenden, noch radicaleren Operationen zu stellen, als vielmehr umgekehrt, Versuche zu machen, mit weniger eingreifenden Operationen auszukommen. Die Ausschälung cystischer, abgekapselter Sarkome der Knochen und die Resection von sarkomatösen Knochenstücken ohne Abtragung des ganzen Gliedes sind Operationen, die schon früher mehrfach ausgeführt worden sind. Es darf in dieser Beziehung auf den Vortrag von Mikulicz auf dem 24. Congress der deutschen

Gesellschaft für Chirurgie am 19. April 1895 hingewiesen werden, wo neben den früheren Fällen über 6, bezw. 7 neue Fälle von Resection wegen Sarkoms der langen Extremitätenknochen berichtet ist. In einem Fall wurde der Versuch der Resection bei der ersten Operation aufgegeben, in einem zweiten wurde 5½ Monate nach der Resection doch noch amputirt, ein dritter Fall ist hinsichtlich des Endergebnisses der Gebrauchsfähigkeit des Gliedes noch zweifelhaft. Das Ergebniss bei den vier übrigen Fällen war ein gutes; es sind dies 2 Riesenzellensarkome des Radius, ein Spindelzellensarkom der Ulna und ein Spindelzellensarkom des Femur. Allerdings erstreckt sich die Beobachtungszeit nur bei zweien über ein Jahr, es lässt sich somit über die Dauererfolge ein ganz unanfechtbares Urtheil nicht abgeben. [1])

Bei unseren Fällen von Sarkomen der grossen Extremitätenknochen wurde die Resection nur höchst selten überhaupt in Erwägung gezogen. Wohl sind bei typischen Riesenzellensarkomen kleinerer Knochen, beispielsweise am Fuss, Exarticulationen der erkrankten Abschnitte ohne Amputation des ganzen Gliedes gemacht worden, so ist zweimal der Talus, einmal der Calcaneus, mehrfach ist die Clavicula wegen Sarkoms entfernt worden ohne weitere eingreifende Operation. Dabei handelte es sich aber immer um verhältnissmässig kleine, umschriebene, abgekapselte Tumoren, die den Charakter gutartiger Riesenzellensarkome trugen. Bei periostealen oder Knocheninneres und Periost zerstörenden Spindelzellensarkomen, wie Mikulicz sie resecirte, wurden Versuche partieller Operationen nie gemacht. Die Durchmusterung unserer zahlreichen Präparate zeigt in der That auch nur wenige Fälle, bei denen die Frage einer Resection überhaupt hätte aufgeworfen werden können, und auch bei diesen war es wohl kaum möglich, vor der Operation zu bestimmen, bis wohin die Wucherung des Tumors sich erstreckte, bezw. wieviel hätte resecirt werden sollen. Die Unmöglichkeit bis auf einige Cm. hinaus die Ausdehnung der Geschwulst vor der Operation zu erkennen, ist wohl auch der Hauptgrund, der eine Resection als gewagt erscheinen lässt. Einem diffus angeschwollenen verdickten unteren Femurende lässt sich schwer ansehen, wie weit es von dem vermutheten Sarkom ergriffen ist. Die aufgesägten Knochenpräparate beweisen oft, wie sehr man sich in der Ausdehnung des Tumors täuschen kann. Nicht

1) Anm. Es soll hier auf den Vortrag des Herrn Wiesinger im ärztlichen Verein in Hamburg (1. März 1898) hingewiesen werden, dessen Referat in der Münchener medicinischen Wochenschrift während des Druckes des vorliegenden Aufsatzes veröffentlicht wurde. Reinhardt.

nur lässt sich die Infiltration des Knochenmarks und der Spongiosa mit Geschwulstmassen von aussen nicht feststellen, sondern selbst wenn man bei der Amputation oder Resection auf gesunden Querschnitt des Knochens stösst, ist man trotzdem nicht sicher, alles Kranke entfernt zu haben. Sehr lehrreich ist in dieser Beziehung eines unserer Präparate, wo von der zusammenhängenden, das Mark infiltrirenden Geschwulstmasse durch völlig gesundes Knochengewebe getrennt, sich ein isolirter höher gelegener Herd im Knochen findet. Wollte man also, wenn man auf gesunden Knochenquerschnitt stösst, annehmen, auch alles Kranke entfernt zu haben, so würde man sich täuschen können. Annähernd dasselbe gilt von den Weichtheilen ausserhalb des Knochens. Freilich spielt das Unbestimmbare der Geschwulstgrenzen auch bei der Amputation und Exarticulation eine Rolle, indess braucht man hierbei in den meisten Fällen nicht um jeden Cm. zu geizen und kann von vorn herein die Grenzen des zu Entfernenden weiter stecken.

In einem einzigen Falle ist die partielle Entfernung des erkrankten Knochenstückes ohne Amputation bei einem Rundzellensarkom der Fibula im mittleren Drittel versucht worden; der Verlauf war folgender:

13jähriger Schüler, angeblich vor 3/4 Jahren plötzlich mit Fieber erkrankt. Es bildet sich eine Anschwellung in der Mitte des linken Unterschenkels an der Aussenfläche entsprechend der Mitte der Fibula. Unter Annahme eines vom Knochen ausgehenden Abscesses wird incidirt und die Fibula freigelegt. Spindelförmige Auftreibung des Knochens, nach dessen Aufmeisslung röthliche Tumormassen zum Vorschein kommen. Im mikroskopischen Präparat runde Sarkomzellen. Es soll ein Versuch mit partieller Entfernung des kranken Knochenstückes gemacht werden. Die Fibula wird zwischen mittlerem und unterem Drittel durchsägt und in ihrem oberen Gelenk an der Tibia exarticulirt. Der untere Stumpf des Wadenbeines mit dem äusseren Knöchel bleibt zurück. Heilung durch geringe Nahteiterung gestört. 16 Tage nach der Operation entlassen. Ein halbes Jahr nach der Entlassung kommt Pat. wieder zur Aufnahme mit einem Recidiv. Mehrere grosse Tumorknoten sitzen in der Streckmusculatur des Unterschenkels und in der Kniekehle, einer derselben scheint aus dem unteren Fibulastumpf hervorgegangen zu sein. Nunmehr Amputation nach Gritti. Nach 3 Monaten an Lungenmetastasen gestorben.

Obwohl sich im vorliegenden Fall natürlich nicht ermitteln lässt, ob die Metastasen in den entfernten Organen nicht auch aufgetreten wären, wenn sofort bei der ersten Operation amputirt worden wäre, zeigt sich doch, dass selbst bei einem verhältnissmässig leicht zu übersehenden Fall die Resection nicht im Stande war, der Haupt-

regel bei Operationen maligner Tumoren gerecht zu werden, nämlich: mit Sicherheit alles Kranke zu entfernen. Es wurde daher bisher stets an dem Grundsatz festgehalten, bei Knochensarkomen der langen Extremitätenknochen das Glied zu opfern.

IV. Erfolg.

Wenn wir im Folgenden über die Enderfolge der Operationen der Sarkome langer Extremitätenknochen berichten, so drängt sich wieder die Frage auf, ob nicht einzelne Formen dieser Tumoren eine gesonderte Besprechung erheischen. Wir haben oben erwähnt, dass bezüglich der Metastasen die periostealen Sarkome für ungleich gefährlicher gelten als die centralen. Insbesondere die weichen, vorzugsweise aus Riesenzellen bestehenden, schaligen Knochensarkome werden oft geradezu unter die gutartigen Geschwülste eingereiht. Dieser Annahme in abstractem Sinn tritt Virchow entgegen, indem er eine Reihe von Fällen beschreibt, in denen auch bei schaligen weichen Riesenzellensarkomen, echten Myeloidgeschwülsten, Metastasen der bösartigsten Form beobachtet worden sind. Virchow sagt dann: „Angesichts solcher Thatsachen wird man nicht umhin können, zuzugestehen, dass die verschiedenen Arten von myelogenen Sarkomen der Knochen eine ähnliche Malignität besitzen können, wie die periostealen sie zugestandenermaassen zeigen.“ Indess giebt Virchow zu, dass bei frühzeitiger und vollständiger Exstirpation die Mehrzahl der myelogenen Knochensarkome eine so günstige Prognose giebt, dass man sie nahezu als benigne oder unschuldige Gewächse bezeichnen darf; er kommt zu dem Schluss, dass jedes Sarkom eine mehr locale und insofern unschuldige Periode hat, in der es sich zur Operation eignet, dass aber auch jedes eine generalisirende und damit maligne Beschaffenheit annehmen kann.

Hinsichtlich der Gut- oder Bösartigkeit der Sarkome lassen sich aus unserem Material nur mit Vorbehalt Schlüsse ziehen. Die Beobachtung nach der Entlassung aus der klinischen Behandlung ist meist eine recht lückenhafte. Oft ist eine spätere ärztliche Behandlung bei Wiederauftreten der früheren Krankheit gar nicht erfolgt, oder die Diagnose ist ungenau, die Obduction ist nicht gemacht u. s. w.

Von den 5 Patienten mit reinperiostealem Sarkom ist einer (Exarticulation der Schulter) infolge der Operation nach zwei Tagen gestorben, eine Patientin, die schon vor der Operation Beschwerden von Seiten des Herzens und der Lungen hatte, ist an Lungenmetastasen 14 Tage nach der Operation gestorben. Zwei

Patienten sind nach einem bezw. 2 Jahren an „Lungenkrankheiten“ gestorben, einer lebte nach 10 Jahren (im Jahre 1893) noch. Von 5 Patienten mit periostealem Sarkom ist demnach bei einem dauernde bei zweien vorübergehende Heilung erzielt worden.

Von 10 Fällen rein centralen Knochensarkoms, das bei der Operation sicherlich noch nicht in die Weichtheile gewuchert und theilweise das Periost noch nicht durchbrochen hatte, ist gleichfalls einer mit Exarticulation der Schulter 2 Tage nach der Operation gestorben, ein zweiter an Lungengangrän 5 Wochen nach der Operation. 3 Patienten starben im Laufe eines halben bis eines Jahres meist an Lungenkrankheiten. Ein Fall von Angiosarkom des Humerus ist 4 Jahre nach der Operation an multiplen Metastasen gestorben; drei leben noch, der eine nach einjähriger, einer nach zweijähriger und einer nach achtjähriger Frist seit der Operation.

Unter den Todesursachen dieser Fälle ist dreimal von den behandelnden Aerzten Lungenschwindsucht angegeben. Man kommt hierbei in Versuchung, an der Diagnose der Lungenschwindsucht zu zweifeln, wenn man weiss, wie häufig nach Sarkomoperationen Lungenmetastasen sind, und wie schwierig diese beiden Affectionen von einander oft zu unterscheiden sind. Ein einwandsfreier Fall von Recidiv oder Metastase nach der Operation eines centralen Riesenzellensarkoms befindet sich nicht unter unseren Krankengeschichten. Nur einmal wird von einem Kranken, der wegen eines allerdings schon durch die Corticalis in die Weichtheile eingedrungenen Riesenzellensarkoms der Tibia im Oberschenkel amputirt worden war, berichtet, dass er nach 3 Jahren an „Knochenkrebs“ gestorben ist. Näheres liess sich nicht ermitteln, insbesondere ist nicht angegeben, ob thatsächlich Metastasen an anderen Knochen oder ein Recidiv am Stumpf sich entwickelt hat. Wir können für unsere Fälle von Riesenzellensarkomen, abgesehen von diesem einen zweifelhaften Fall, die Regel bestätigen, dass sie bei der Operation eine bessere Prognose als andere Formen von Sarkomen geben.

Unterschiede in der Gut- oder Bösartigkeit der vorzugsweise aus Spindelzellen und der vorzugsweise aus Rundzellen zusammengesetzten Sarkome konnten wir nicht genau feststellen. Beispielsweise blieben von 15 Patienten mit Spindelzellensarkomen zwei, von 10 Patienten mit Rundzellensarkomen dagegen drei mehrere Jahre recidivfrei. Die Zahlen sind zu klein, um sie statistisch verwerthen zu können. Immerhin mag angeführt werden, dass bei den drei gesund gebliebenen Fällen von Rundzellensarkom der mikroskopische Befund auffallend grosse Rundzellen nachgewiesen hatte. Das

Sarkom hatte sich verhältnissmässig langsam entwickelt in 3/4, beziehungsweise in 2 Jahren, so dass diese Fälle eine Bestätigung der Ansicht abgeben könnten, dass eine Sarkomform um so gutartiger ist, je mehr sie aus grossen, vollentwickelten Zellelementen sich zusammensetzt, während umgekehrt Geschwülste mit jungen, rasch wachsenden Zellen eine ungünstigere Prognose geben.

Hinsichtlich der Annahme einer Heilung des Sarkoms durch operative Entfernung darf die Frage nicht umgangen werden, wann wir berechtigt sind, einen Fall als geheilt anzusehen, beziehungsweise wie lange nach der Operation sich noch Recidive und Metastasen einstellen können. Die vielfachen Veröffentlichungen einzelner Fälle von operirten Knochensarkomen leiden fast alle an dem Uebelstand, dass die Beobachtung der Patienten eine viel zu kurze war, um irgend ein unanfechtbares Urtheil über den Operationserfolg zu ermöglichen. Mit Recht nennt Nasse die Statistiken von Gross und Schwartz trügerisch, da sie sich theilweise auf Beobachtungen nur von Wochen und Monaten stützen. Nasse selbst führt 2 Fälle an, bei denen Recidive erst nach 4 Jahren 8 Monaten, beziehungsweise nach 2 1/3 Jahren zur Kenntniss kamen. Auch unter unseren Fällen sind mehrere, bei denen der Tod durch Recidive und Metastasen, erst 2, 3 und 4 Jahre nach der Operation eintrat. Streng genommen müssen wir daher als Grenze für dauernde Heilung die Zeit annehmen, über welche hinaus keine Recidive und Metastasen in unseren Fällen mehr beobachtet wurden: das sind 4 Jahre. Wir scheiden demnach alle Fälle aus, die nach dem Herbst 1891 operirt sind, weil bei ihnen nicht sicher ist, ob sich nicht noch Recidive einstellen. Von 54 Fällen bleiben auf diese Weise noch 39 übrig. Von diesen sind 7 (= 18 Proc.) dauernd gesund geblieben. Die lange Beobachtungszeit dieser Patienten dürfte wohl kaum einen Zweifel daran aufkommen lassen, dass es sich wirklich um endgültige Heilungen handelt.

Es sind gesund geblieben:

1 Patient seit 12 Jahren.
1 = = 11 =
2 = = 10 =
3 = = 8 =

Interessant ist zu erfahren, welcher Art bei diesen geheilten Fällen der Tumor war.

1. Einmal handelte es sich um ein abgekapseltes centrales Riesenzellensarkom im unteren Radiusende, das durch Exarticulation des Vorderarmes im Ellbogengelenk operirt wurde.

2. Einmal um ein grosszelliges Rundzellensarkom des unteren Humerusendes von Faustgrösse: hohe Amputation des Humerus.

3. Einmal um ein periosteales, auf die Corticalis übergegangenes Rundzellensarkom des Humerusschaftes, das jedoch noch nicht in die Weichtheile gewuchert war: Exarticulation in der Schulter.

4. Einmal um ein mikroskopisch nicht näher festgestelltes kindskopfgrosses Sarkom des unteren Femurendes; hohe Amputation des Oberschenkels.

5. und 6. Zweimal um Rundzellensarkome im oberen Tibiaende, von denen das eine abgekapselt, das andere in die Umgebung eingedrungen war; hohe Amputation des Oberschenkels.

7. Einmal um ein Spindelzellensarkom im oberen Tibiaende, das den Knochen infiltrirt hatte und eben durch die Corticalis durchgewuchert war; Amputatio femoris über den Condylen.

Wir finden somit unter diesen dauernd geheilten Fällen Repräsentanten von centralen und periostealen, von Riesen-, Rund- und Spindelzellensarkomen, wir finden Radius, Humerus, Tibia und Femur ergriffen.

Neben diesen dauernden Erfolgen steht noch eine Reihe solcher Fälle, die durch die Operation wenigstens eine Reihe von Jahren von ihren Leiden befreit, dem Leben erhalten werden konnten, wenn später auch Metastasen und Recidive oder intercurrente Krankheiten den Tod herbeiführten.

Was zunächst die Recidive betrifft, so fällt auf, dass unter den Krankengeschichten der Göttinger Klinik und bei den Nachforschungen, die über das fernere Ergehen der Operirten angestellt wurden, Recidive im Allgemeinen selten waren. Jedenfalls tritt die Häufigkeit des Recidivs am Orte der Operation zurück gegenüber der Häufigkeit der Metastasen. Bei der Berechnung des Procentsatzes an Recidiven unter unseren Fällen sind drei auszuscheiden, bei denen der Tod als Folge der Operation bald nach dieser eintrat, und 4 Fälle, bei denen von vornherein auf Entfernung alles Krankhaften verzichtet werden musste, und endlich ein Fall, über den später keinerlei Nachricht mehr zu bekommen war. Es bleiben 46 Fälle, unter diesen sind sicher Recidive berichtet bei sechs, ausserdem ist ungenau fünfmal als Todesursache „Knochenkrebs" angegeben. Zweimal kamen Recidive vor bei Sarkomen, die im unteren Drittel des Femur sassen, und bei denen nicht der Knochen exarticulirt, sondern nur in seinem oberen Ende amputirt worden war; dabei war in beiden Fällen der Tumor — Spindelzellensarkom — weit in die Weichtheile hineingewuchert. Ein 3. Fall betraf gleichfalls ein

Spindelzellensarkom des unteren Femurdrittels von grosser Ausdehnung, bei dem die Exarticulation in der Hüfte gemacht worden war; trotzdem trat in der Narbe ein Recidiv auf. Zweimal handelte es sich um Osteo-Chondrosarkom der Tibia beziehungsweise der Fibula, die schon nach 11, beziehungsweise 9 Monaten recidivirten, in einem oben erwähnten Fall von Rundzellensarkom der Fibula trat das Recidiv nach partieller Resection des Knochens auf.

Inwieweit sich die Recidive durch die Wahl einer anderen Operationsstelle hätten vermeiden lassen, ist sehr schwer zu sagen, ebenso ist die Frage nicht entschieden, ob die Recidive häufiger vom Knochen selbst oder von den Weichtheilen ausgehen, für die Mehrzahl trifft wohl das Letztere zu, indess sind in unseren Fällen zweimal Recidive beobachtet worden, die vom Stumpf des zurückgebliebenen Knochens ausgingen.

Viel häufiger als durch Recidive wird die dauernde Heilung der Extremitätensarkome durch Metastasen in Frage gestellt. Die sogenannten regionären Metastasen in den Drüsen, beispielsweise bei Femur und Tibiasarkomen in den Schenkeldrüsen, bei Humerussarkomen in der Achselhöhle und unter dem Pectoralis sind es nicht, die uns bei den Sarkomen der Extremitäten am meisten begegnen, sondern die Metastasen in entfernten Organen, in allererster Linie in den Lungen. Vielfach ist, wie schon oben erwähnt worden, der Nachweis geliefert, dass Sarkome bei ihrer Weiterentwicklung in die Gefässe besonders in die Venen hineinwuchern, der klinische Beweis hierfür wird eben durch die Propagation des Sarkoms in den Lungen erbracht. Während das Carcinom mit seinem etwas langsameren Wachsthum sich vorzugsweise in den Lymphbahnen weiter verbreitet und von Etappe zu Etappe die Drüsen ergreift, dringt das rascher wachsende Sarkom schon früher in die Wand der Gefässe ein, kleine Partikelchen werden vom venösen Blutstrom weggerissen und in den Lungen deponirt. Unter unseren Fällen sind 19 mal (= 33 Proc.) Metastasen verzeichnet und hierunter 12 mal Lungenmetastasen. In einzelnen Fällen waren die letzteren schon bei der Operation selbst nachgewiesen worden, in der Mehrzahl jedoch entwickelten sie sich nach einigen Monaten; die längste Dauer bis zum Auftreten der Metastasen nach der Entfernung des ursprünglichen Tumors betrug 4 Jahre.

Schliesslich sind 4 Fälle zu erwähnen, bei denen im unmittelbaren Anschluss an die Operation der Tod eintrat: zweimal nach Exarticulation im Hüftgelenk, einmal nach Exarticulation der

Schulter und einmal nach Ausräumung eines grossen, jauchig zerfallenen Sarkoms des Femur.

Wir sind uns wohl bewusst, dass statistische Berichte über Erfolge und Misserfolge bei einer bestimmten Behandlungsart nur einen bedingten Werth beanspruchen dürfen; wie vielerlei Nebenumstände, wie viele bekannte und unbekannte Einflüsse mögen zur Erreichung eines Erfolges noch mit beitragen! Trotzdem liegt auch in der einfachen statistischen Berichterstattung ein nicht zu unterschätzender Werth gerade bei Krankheiten und Leiden, die wegen ihrer verhältnissmässigen Seltenheit einen Ueberblick nur nach längeren Zeiträumen gestatten.

XXXII.

Aus der chirurgischen Abtheilung des Diakonissenhauses zu Posen.
(Dr. Borchard.)

Ueber Darmstenose infolge von Gangrän der Schleimhaut nach Incarceration von Hernien und Heilung derselben durch Enteroanastomose ohne Resection des Darmes.

Von
J. Schulz,
Assistenzarzt.

Bei der Operation eingeklemmter Darmschlingen ist die Beurtheilung des Zustandes der Lebensfähigkeit der incarcerirten Schlinge das schwierigste Moment.

Trotz der Mannigfaltigkeit der Anhaltspunkte lassen diese doch manchmal im Stich, und die Folge davon ist entweder Kothfistel oder Exitus infolge von Perforations-Peritonitis; und ferner richten sich alle unsere Kriterien nur nach der äusseren Beschaffenheit der Schlinge, lassen uns aber ganz im Unklaren über die Beschaffenheit der Schleimhaut. Gerade sie ist den Schädigungen durch Einwanderung von Bacterien am nächsten und meisten ausgesetzt, und gerade in ihr kommt es, wie Mikulicz[1]) zuerst zeigte, durch venöse Stauung, durch Auflockerung des Gewebes zu weit über die Incarceration hinauf reichenden Veränderungen, die unter Umständen zu geschwürigem Zerfall kleinerer oder grösserer Partien führen können. Die nächste Gefahr dieses Zustandes ist die Ueberschwemmung des Organismus mit den Stoffwechselzersetzungsproducten der Bacterien, jene Intoxication, die den schweren allgemeinen Zustand bei innerer oder äusserer Incarceration hervorruft, und die erst schwindet, wenn durch Entleerung der anstauenden Massen jene Resorption behoben ist. In einzelnen Fällen, wenn der Darm nicht früh genug aus seiner Einklemmung befreit ist, kann durch die Einwanderung der Bacterien von der veränderten Schleimhaut in die Muscularis und Serosa des

1) Berliner klin. Wochenschrift. 1892.

Darmes die ganze Darmwand aufgelockert werden und der Nekrose anheimfallen. Macht der Process eher Halt, so kann eine ausgedehnte Nekrose neben Infiltration der Darmwand zu Stande kommen, die äusseren Schichten der Darmwand sind aber noch widerstandsfähig genug, um den Anprall der Kothmassen auszuhalten und eine Perforation mit folgender Peritonitis zu verhüten. Allein die nekrotische Schleimhaut erholt sich trotz des guten Aussehens der Serosa nicht, sie stösst sich ab, und je nachdem die ganze oder nur ein Theil der Circumferenz, je nachdem kleinere oder grössere Strecken befallen sind, kommt es bei Heilung der Geschwüre durch Narbencontractur zu mehr oder weniger hochgradigen und ausgedehnten Stenosen, ähnlich den Verengerungen, wie wir sie nach Ausheilung von tuberculösen, typhösen und dysenterischen Geschwüren finden. Diese Folgen der Incarceration sind selten, und unsere deutsche einschlägige Literatur hat mir nur 2 Fälle derselben, die in ihren Erscheinungen und ihrem Verlauf fast völlig gleichen, aufweisen können. Garré [1]) hat als erster einen derartigen Fall beschrieben, dem kurz nachher eine Veröffentlichung von Maass [2]) folgte. Im Verlauf des letzten Winters sah ich im hiesigen Diakonissenkrankenhaus einen eben solchen Fall, der wiederum mit jenen beiden zuvor erwähnten ziemlich genau übereinstimmt. Bei der Gleichartigkeit und Regelmässigkeit der eintretenden Erscheinungen glaube ich, dass man gewissermaassen ein für alle gültiges Krankheitsbild aufstellen kann, und ich habe es deshalb für werth gehalten, an der Hand dieser 3 Fälle, die ich in Kürze folgen lassen werde, auf die Einzelheiten des Krankheitsbildes genauer einzugehen und zu versuchen, aus ihnen gewisse Vortheile für unsere therapeutischen Maassnahmen zu ziehen.

Die 3 Krankheitsgeschichten, von denen ich die beiden ersten, bekannten, im Auszug wiedergebe, sind folgende:

In dem ersten von Garré publicirten Falle handelte es sich um einen seit einem Jahre mit einem linksseitigen Leistenbruch behafteten 27 Jahre alten Küfer, der am 15. October 1890 infolge Hebens einer schweren Last einen intensiven Schmerz davontrug. Sehr schnell auftretende bedrohliche Erscheinungen am Abend. Repositionsversuch, doch vergeblich. Am 16. October, Morgens Herniotomie in der Tübinger Klinik. Es findet sich ein properitonealer Bruchsack, in diesem venös überfülltes Netz und eine etwa 20 Cm. lange, dunkel blauroth verfärbte Schlinge, deren Serosa glatt und spiegelnd ist. Die Schnürfurchen glätten sich schnell, die Circulation stellt sich rasch wieder her, so dass der Darm

1) Beiträge zur klin. Chirurgie. Bd. IX.
2) Deutsche med. Wochenschr. 1895.

ohne Bedenken in die Bauchhöhle reponirt wird. Das Netz dagegen wird wegen seines missfarbigen Aussehens resecirt. Glatter Wundverlauf; nach 3 Tagen normaler Stuhl. Nach weiteren 3 Tagen plötzlich hartnäckige Durchfälle, jeder Verordnung trotzend. Etwa 8 Tage anhaltend verschwanden sie und machten einer normalen Darmbewegung Platz. 18 Tage nach der Operation Entlassung des Patienten. Nach 6 Wochen Neuaufnahme. Patient hatte kurz nach der Entlassung Schmerzen im Leibe bekommen, die nach Genuss fester Speisen sich jedesmal erheblich verschlimmerten, sich dabei in der Gegend der alten Narbe concentrirten, wo sich in längeren Pausen eine Geschwulst bildet, die unter Gurren wieder verschwindet, mit gleichzeitigem Nachlass der Schmerzen. Am 19. December Laparatomie wegen ausgesprochener Darmverschluss-Erscheinungen; Resection einer S-förmigen, abgeknickten, theilweis stark verengten Darmschlinge nach Lösung mehrfacher Verwachsungen zweier benachbarten Darmschlingen; glatte Heilung. Am 8. Tage nach der Operation erster Stuhl, darnach ungestörte Reconvalescenz.

An dem S förmig abgebogenen Darmstück liessen sich drei gegen einander deutlich verschiedene Schenkel unterscheiden, von denen der obere stark hypertrophirt, der abführende normal war, während der mittlere 7 Cm. lange, 1 1/2 bis 3 Cm. dicke Schenkel in eine nur für eine Sonde durchgängige Röhre umgewandelt war. Die aus derbem Bindegewebe bestehende Darmwand liess nirgends mehr Schleimhaut erkennen, ebensowenig die normale Darmschichtung. Die Stenose war nach obenhin scharf circulär abgegrenzt. Mikroskopisch zeigten sich die Darmwandschichten mit Ausnahme der Serosa substituirt durch junges Bindegewebe.

In Bezug auf den sehr ähnlichen Fall von Maass (l. c.) darf ich mich etwas kürzer fassen: Auch hier, bei einer 47 Jahre alten Frau, die von ihrem Leistenbruch seit 10 Jahren nie Beschwerden gehabt hatte, intensive, acute Einklemmung, schnell auftretende Incarcerationserscheinungen. Nach ca. 24 Stunden Herniotomie. Im Bruchsack geringe Menge Bruchwassers, ziemlich grosses Stück Netz, das resecirt werden musste, und eine 20 Cm. lange blauschwarze, stellenweis blasse Darmschlinge, die bei der schnell eintretenden Wiederherstellung der Circulation und Glättung der Schnürfurchen unbedenklich reponirt wird. Bruchpforte auffallend eng. Zunächst normaler Verlauf, am 3. Tage Stuhl. Am 8. Tage etwa Diarrhöen, danach Sistirung der Darmthätigkeit, sich am 14. Tage steigernd zu ausgesprochenen Occlusionserscheinungen. Auch hier an der Operationsnarbe wechselnd Entstehen und Vergehen einer durch geblähte Darmschlingen gebildeten Geschwulst, parallel damit Steigen und Abfallen der Leibschmerzen. Am 21. Tage Laparatomie, nachdem sich ein deutlicher Obstructions-Ileus herausgebildet hatte. Operationsbefund derselbe wie in dem ersten Falle, abgesehen davon, dass von dem Darmschlingenconvolut her ein federdicker Strang nach dem Blasenscheitel hin lief. Nach Lösung der Verwachsungen Resection einer S-förmig abgeknickten, im mittleren Schenkel stark geschrumpften Darmschlinge. Glatter Heilungsverlauf.

Präparat: Oberer Schenkel stark hypertrophisch, abführender normal, Umfang des mittleren stenosirten beträgt die Hälfte von dem des letzteren. Schleimhaut des mittleren Theils glatt, atrophisch, der beiden anderen Theile normal.

Mikroskopischer Befund: Hochgradiger Schwund der Schleimhaut der stenosirten Partie, Zotten-, Drüsenschicht absolut fehlend, in der Submucosa reichliches junges Bindegewebe, Muscularis und Serosa gut erhalten. In allen Darmschichten dichte kleinzellige Infiltration und Blutfarbstoffreste. Am zuführenden Schenkel desgleichen Zellinfiltration.

In Anbetracht der Seltenheit des Falles und einiger Abweichungen gegen die beiden erwähnten Krankheitsgeschichten sei es mir gestattet, auf den von uns beobachteten Fall etwas näher einzugehen:

Anamnese. Der 35 Jahre alte Landarbeiter Dr. ist seit seinem 15. Lebensjahr mit einem rechtsseitigen Leistenbruch behaftet, hat davon nie Beschwerden gehabt, zumal der Bruch seit 5 Jahren durch ein Bruchband gut zurückgehalten wurde. In den letzten Monaten schloss dieses jedoch nicht mehr sicher, so dass der Bruch, welcher allmählich auf Hühnereigrösse angewachsen war, einige Male weiter hervortrat und härter wurde, was regelmässig Schmerzen in der rechten Seite des Leibes und Stuhlverhaltung durch einige Tage zur Folge hatte; jedoch gingen diese Erscheinungen nach reichlichem Einlauf immer wieder zurück, bis Patient am 20. December 1896 früh ohne greifbare Veranlassung einen heftigen plötzlichen Schmerz in der Bruchstelle spürte, der anhielt und sich allmählich über den ganzen Leib verbreitete, bei gleichzeitiger Vergrösserung und grosser Druckempfindlichkeit des Bruches, hierzu gesellten sich die anderen Symptome einer Incarceration: Uebelkeit, Erbrechen, Stuhlverhaltung, Auftreibung des Leibes; das immer häufiger und quälender werdende Erbrechen nahm seit dem 24. December kothiges Aussehen an, Patient konnte nichts mehr geniessen, so dass der hinzugezogene Arzt ohne Repositionsversuch die Ueberführung ins Krankenhaus anordnete.

Status praesens: 25. December. Mittelgrosser, schwächlich gebauter, schlecht genährter Mensch mit einer Missbildung des Gesichts, rechtsseitiger Gaumenkieferspalte. Elendes Aussehen, Puls klein, flüchtig, Temperatur afebril. Brustorgane normal, Leib ziemlich stark aufgetrieben und gespannt, schmerzhaft bei Berührung, besonders in der rechten Seite. Rechts faustgrosser, von normaler Haut bedeckter Leistenbruch. Wiederholtes kothiges Erbrechen.

Am Nachmittag wurde von Herrn Dr. Borchard die Herniotomie vorgenommen. Es fand sich in dem Bruchsack eine geringe Menge Bruchwasser, ein mässig grosses Stück Netz, leicht verwachsen mit einer etwa 20 Cm. langen, dunkelblau verfärbten Darmschlinge, deren Serosa überall gut erhalten und glatt, nach kurzer Zeit die Wiederherstellung der Circulation erkennen liess, ebenso wie die deutlich ausgeprägten, blassen, unter dem Niveau liegenden Schnürringe sich rasch erholten, so dass die Reposition der Schlinge ausgeführt wurde, während das blauschwarze, theilweis gangränöse Stück Netz resecirt werden musste. In den folgenden Tagen normales Verhalten, Patient erholte sich, am 3. Tage Stuhl breiiger Consistenz; Wunde war per primam geheilt.

Nach 8 Tagen etwa traten ganz plötzlich Diarrhöen typhösen Charakters ein, hielten mehrere Tage an, ohne dass sich dafür eine Erklärung finden liess, und hatten nach ihrem Abklingen eine Unregelmässigkeit der Darmbewegung zur Folge.

Die Entleerungen erfolgten seltener, in dem zweiten Drittel des

anuar nur alle 3 Tage mit Hülfe von Laxantien, am 20. Januar — 1/2 Wochen nach der Operation kam dazu Uebelkeit, mässiges Erbrechen, bwechselnd Aufblähung und Wiederabflachung der rechten Seite des eibes mit wechelnder Schmerzhaftigkeit daselbst und Verhaltung von tuhl und Flatus, Erscheinungen, die alle nach 2 Masseneinläufen chwanden. Nach einer Woche leidlichen Wohlbefindens, in der Patient egen der nachfolgenden Schmerzen nur flüssige Kost erhielt, stellten ich dieselben Erscheinungen am 26. Januar Abends wieder ein, jetzt ndess weit stürmischer, besonders fiel dabei eine deutlich sichtbare Peistaltik in der Gegend des Colon ascendens auf, nebst Vorwölbung der echten Seite des Abdomen. Da sich diesmal die obigen therapeutischen Maassnahmen als wirkungslos erwiesen, und in Anbetracht des sehr schnell auftretenden Kothbrechens die obigen Erscheinungen auf einen Darmverschluss zwingend hinwiesen, wurde am 27. Januar zur Laparatomie geschritten.

Nach Eröffnung der Bauchhöhle fand sich: Das Hinderniss war bedingt durch eine ca. 10 Cm. lange, gleichmässige narbige Stenose der ganzen incarcerirt gewesenen Darmschlinge, die nach Umfang bedeutend sowohl gegen den zuführenden, wie besonders abführenden Schenkel abstach, sich bei ganz glatter, intacter Serosa derber, verdickter, nicht elastisch anfühlte, ferner in ihrer Beschaffenheit sich nicht von den im übrigen etwas weisslich erscheinenden, nicht markanten Schnürfurchen unterschied. Verwachsungen bestanden nicht, nur ein ca. 3 Cm. langer runder Strang lief von dem unteren Schnürring zum inneren Bruchring und hatte durch den Zug und die dadurch gesetzte Abknickung aus der nicht absoluten Stenose (denn man konnte nach Lösen dieses Stranges noch Darminhalt in den abführenden Schenkel hindurchdrücken) einen völligen Darmverschluss gemacht. Nach Durchtrennung des Stranges blieben 2 Wege: Resection des stenosirten Stückes oder die Enteroanastomose, von denen letztere als das für den schwachen Patienten am wenigsten eingreifende Verfahren gewählt wurde. Die Ausführung stiess jedoch auf Schwierigkeiten, da sich die Mucosa des zuführenden Schenkels ausserordentlich morsch erwies, so dass die Nähte in ihr wiederholt durchschnitten. Nach vollendeter Operation wurde dies ganze Darmstück in Gaze gehüllt, versenkt und der Tampon zur Wunde hinausgeführt, die im übrigen geschlossen wurde. Nach 5 Tagen Entfernung des Tampons; abgesehen von einer grösseren Stichkanaleiterung glatte Heilung, am 8. Tage erste Stuhlentleerung, darauf ziemlich regelmässig spontan Stuhl. Patient erholte sich relativ schnell und konnte am 27. März 1897 aus der Anstalt entlassen werden. Nachträglich habe ich erfahren, dass es ihm sehr gut geht.

Es handelte sich also in allen 3 Fällen um Leistenbrüche, die plötzlich eine elastische Einklemmung erlitten hatten; die äussere Untersuchung ergab bei normaler Haut einen nur relativ stark gespannten Bruch, was bei der Schwere der Incarceration in den beiden ersten Fällen, die nach 14 bis 24 Stunden zur Beobachtung kamen, immerhin etwas auffallen muss. In unserem Falle waren 120 Stunden

verflossen, so dass hier die nicht sehr schwere Einklemmung durch die lange Dauer ersetzt wurde. Naturgemäss können derartig schwerwiegende Veränderungen, wie sie oben dargestellt sind, nur hervorgerufen werden bei einem verhältnissmässig starken Insult der Schlinge, der auf der einen Seite bewirkt wird durch die Enge des Bruchringes, auf der anderen Seite durch die Dauer der Einklemmung; jedoch so stark, dass es zu einer völligen Ischämie der Schlinge kommt, darf die Einklemmung nicht sein, da sonst alle 3 Darmschichten in gleicher Weise ergriffen sein und nekrotisch werden müssten. Zum Zustandekommen des geschwürigen Zerfalles der Darmschleimhaut für sich allein bedarf es der venösen Stase, die arterielle Zufuhr darf also Anfangs durch die Incarceration nicht völlig abgeschlossen sein, sonst müssten die 3 Schichten gleichmässig der Nekrose anheimfallen. Erst später kann es durch Infiltration und Schwellung des Darmes auch zum Abschluss des arteriellen Blutes kommen und so der ganze Process beschleunigt werden, sich von innen nach aussen weiter verbreitend.

Ich greife hier zurück auf die von Maass zur Erklärung seines und des Garré'schen Falles vertretene Ansicht, die sich wieder mit derjenigen Roser's[1]) deckt, dass nämlich die in leerem Zustand herausgepresste Schlinge sich erst allmählich so stark entfalte, dass die arterielle Zufuhr behindert wird. Es scheint nun, dass die venöse Stauung doch ziemlich hochgradig sein muss trotz der ausserordentlich geringen Widerstandsfähigkeit der Darmepithelien, und Maass hat auf Grund seiner Thierexperimente die Meinung gewonnen, dass bei allen länger dauernden Incarcerationen die Drüsenzottenepithelien in der oberflächlichen Schicht zu Grunde gehen, aber auch nur in dieser, während die zwischen den Zotten liegenden Drüsenepithelien erhalten bleiben und die Regeneration der Schleimhaut veranlassen; jedenfalls ist dieser Umstand, wie auch schon vorher betont, zum Zustandekommen nicht allein unseres Krankheitsbildes, sondern vor allen Dingen der Incarcerationserscheinungen von nicht zu unterschätzender Bedeutung.

Das Allgemeinbefinden der Patienten bei ihrer Aufnahme war nicht leichter und nicht schwerer, wie man es gewöhnlich findet, jedenfalls bestanden keine Anzeichen, die auf eine erhebliche Erkrankung des Darmes hindeuteten. Bei der Operation zeigten die Gewebe bis auf den Bruchsack und dieser selbst weder eine Durchtränkung, noch sonstige Veränderungen, auffallend war nur die relativ geringe Menge klaren Bruchwassers, wie man es sonst entweder nur

1) Citirt nach Maass.

bei sehr festen Einklemmungen oder geringer Länge des eingeklemmten Darmtheiles findet. Während im ersten Falle das Aufhören jeder Circulation, im letzten die geringe Grösse der transsudirenden Fläche die Ursache ist, ist es in unseren Fällen wohl so zu erklären, dass trotz genügender arterieller Zufuhr die venöse Stase nicht in den äusseren Schichten, sondern in der submucösen Schicht erfolgt war, die Transsudation also gewissermaassen in den Darm selbst stattfand. Die incarcerirte Schlinge war in allen Fällen ziemlich lang, sah schwarzblau, blauroth aus, nur in dem Maass'schen Falle waren einige blasse Stellen eingestreut. Die Serosa war glänzend, zeigte keinen Verlust der Epithelien, die Schnürfurchen waren deutlich ausgeprägt, lagen unter dem Niveau der Serosa, waren blässer, erholten sich aber nach Lösung der Incarceration sehr schnell, so dass kein Zweifel an der Lebensfähigkeit der Schlinge bestand. Wenn auch die letztere sich nicht schlaffer anfühlte, als es sich mit ihrer Lebensfähigkeit vereinen liess, so war doch eine gewisse stärkere Füllung derselben auffallend. Hierzu kam noch, dass die Wandungen sich dicker und succulenter anfühlten, ähnlich wie man es sieht bei Schlingen, an denen langdauernde Repositionsversuche gemacht worden sind. Die eigentliche Bruchpforte ist nur im zweiten Fall als besonders eng angegeben, während im ersten Falle, wo eine properitoneale Hernie bestand, auch der innere Ring relativ eng gewesen sein soll. In unserem Fall war diese Enge nicht besonders auffallend. Von besonderer Bedeutung erscheint es mir, dass jedesmal eine grössere Menge Netz mit vorlag und stark verändert war, so dass es zum Theil nekrotische Partien aufwies, infolge dessen resecirt werden musste. Das Netz hat unter der Einklemmung also am meisten zu leiden gehabt und dadurch, dass es den Darm theilweis oder, wie im dritten Fall, ganz umhüllte, den grösseren Theil des Incarcerationsinsultes abgehalten. Es hat gewissermaassen wie eine weiche Zwischenlage zwischen Schlinge und elastischem Ringe gedient und trotz der Enge des Schnürringes in allen Fällen die Circulation ermöglicht. Bieten also die Erscheinungen bei der äusseren Untersuchung und bei der Operation auch nicht im Wesentlichen abweichende Befunde, und muss man auch zugeben, dass derartige Erscheinungen sehr oft bei Incarcerationen, bei denen es nicht zu späteren bedrohlichen Folgezuständen kommt, beobachtet werden, so zeigen doch die Einzelheiten bei genauer Betrachtung immerhin einiges Bemerkenswerthe. Viel in die Augen springender, weil vom normalen Lauf erheblicher abweichend, ist dies aber der Fall im weiteren Verlauf nach der Operation.

Bei allen 3 Patienten gingen kurz nach der Operation Flatus ab, am 3. Tage erfolgte geformte Stuhlentleerung; es zeigte dies also, dass die Incarceration völlig gelöst, dass die Peristaltik in Gang gekommen war, und dass eine Lähmung der Darmcentren, wie man es nach schweren, länger dauernden Incarcerationen sieht, nicht eingetreten war. Allein bald stellten sich profuse Diarrhöen ein, nicht stillbar durch Opium, die wiederum nach Verlauf einer Woche einer allmählich eintretenden Obstipation Platz machten, dazu gesellten sich Schmerzen im Leibe, die nach der Bruchpforte hin ausstrahlten. Die Anfangs nur leichten Beschwerden bildeten sich zu öfters sich wiederholenden, äusserst schmerzhaften Attaquen aus, bei denen man deutlich eine nach dem früheren Bruchring sich hinziehende geblähte Schlinge in lebhafter Bewegung sah. Die Zeitdauer, in welcher dieses Bild nach der Operation auftrat, war im Ganzen nicht wesentlich verschieden und betrug im ersten Fall 20, im zweiten 14, im dritten 24 Tage.

Schliesslich kam es zur völligen Ausbildung eines Obstructionsileus mit wechselnder Auftreibung des Leibes, Indicangehalt im Urin. Betrachtet man auf Grund des später zu erwähnenden Operationsbefundes das Zustandekommen dieser Erscheinungen, so gestaltet sich der Vorgang folgendermaassen: Die durch die Incarceration bedingte Lähmung der Peristaltik kam nach Lösung des einschnürenden Ringes wieder in Gang; da eine nachhaltigere Schädigung der Nervencentren, besonders aber der Muscularis nicht stattgefunden hatte, so setzte sich die peristaltische Welle gleichmässig fort, und es erfolgte eine normale Entleerung. Die degenerativen Veränderungen der Schleimhaut waren aber derartig hochgradig, dass sie nach Aufhören der Einschnürung sich nicht wieder zurückbildeten; durch weiteres Eindringen von Bacterien in die im Absterben begriffene Schleimhaut, durch weitere Ausbildung der Geschwüre und durch Abstossen dieser nekrotischen und jauchigen Zersetzungsmassen in den Darm und Fortbewegung derselben peripherwärts kam es zur Reizung des Darmes, zu vermehrter Exsudation der ganzen Darmoberfläche, auch des Dickdarmes, wie wir es auch bei den Geschwüren auf anderer Basis finden. Hierdurch entstanden die durch kein Mittel zu stillenden Diarrhöen, die später von selbst sistirten, als die Abstossung jener Massen sich dem Ende näherte, und die Reinigung der Geschwürsfläche begann. Bei der Grösse der Ausdehnung der Letzteren war es nicht möglich, dass das rückbleibende Epithel regenerative Kraft entwickeln konnte, im Verhältniss zur Schnelligkeit der narbigen Contraction, die naturgemäss bei der Nachgiebigkeit

der äusseren Wand viel intensiver auftreten musste, sonst wäre es nicht zu erklären, dass in so relativ kurzer Zeit das Bild einer allmählich sich steigernden, schliesslich völligen Occlusion in Erscheinung getreten wäre. Während in den beiden ersten Fällen sich allmählich steigernde kleine Attaquen neben den übrigen Occlusionserscheinungen zur Operation nöthigten, war das Bild in unserem Falle dadurch ein etwas anderes, dass neben diesen kürzer dauernden Kolikanfällen zwei äusserst heftige Attaquen sich hervorhoben, die durch einen Zwischenraum von etwa 8 Tagen getrennt waren. Nach dem ersten Anfall trat auf eine Masseneingiessung Stuhlentleerung und Besserung des Zustandes ein, die durch entsprechende leichte Diät für 8 Tage vorhielt. Wenn während dieser Zeit sich eine stärkere Aufblähung in jener zur Bruchpforte ziehenden Schlinge zeigte, so konnte man durch Druck auf dieselbe den Inhalt unter gurrendem Geräusch weiterpressen, es konnte deshalb ein vollkommener Abschluss nicht bestehen, so dass man hoffen durfte, der Zustand würde sich bei zunehmender Kräftigung der Musculatur des zuführenden Schenkels ausgleichen. Indes die zwei, trotz aller angewandten Mittel nicht zu überwindenden Attaquen zwangen zur Operation. Die Indication war wie in den beiden anderen Fällen durch den Verlauf und durch die sichere Diagnose auf ein bestehendes Hindernis gegeben. Zweifelhaft konnte man nur sein, ob nicht auch eine Verwachsung der Schlinge an der Bruchpforte oder der Schlinge unter einander durch Abknickung die Ursache der Erscheinungen wäre. Allein bei den voraufgegangenen profusen Diarrhöen wurde die Möglichkeit einer Schleimhautnekrose nicht ausser Acht gelassen.

Der Umstand, dass jene geblähte Schlinge nach der Bruchpforte hinzog, musste das Hinderniss als hier gelegen erscheinen lassen; wenn es auch deshalb näher liegend war, an eine Verwachsung an dieser Stelle zu denken, so war doch andererseits zu berücksichtigen, dass die incarcerirt gewesenen, reponirt gewesenen Schlingen gewöhnlich sich nicht weit in die Bauchhöhle zurückziehen und besonders, wenn ihre Lebensfähigkeit und Beweglichkeit durch irgend welche schädigende Momente beeinträchtigt ist, gern in der Nähe des inneren Bruchringes liegen bleiben. Hieraus erklärt sich der ziemlich häufige, günstige Ausgang der Darmgangrän in eine Kothfistel, erklärt sich ferner die Sichtbarkeit des Tumors und der Vorwölbung über dem Poupart'schen Bande. Es wurde deshalb zur Aufdeckung des Hindernisses der Schnitt längs dieses Bandes gewählt. Während sich in den beiden ersten Fällen die Darmschlingen zu einem Convolut verwachsen zeigten, die Serosa des Darmes

schon gewisse entzündliche Veränderungen eingegangen war, fand sich in unserem Falle eine dünne, etwa 2½ Cm. lange, strangförmige Adhäsion an der medialen Seite des inneren Bruchringes, die aber eine wesentliche Abknickung des Darmes nicht erzeugt hatte; dass sie aber ebenso wie jene grösseren Verwachsungen in den beiden anderen Fällen ganz belanglos gewesen ist, möchte ich nicht behaupten, da die Beweglichkeit der Schlinge immerhin behindert werden konnte, denn erst nach Lösung dieser Adhäsion gelang es, Gase und etwas Darminhalt durch Pressen distalwärts zu befördern. Das Bild, das die eigentlich erkrankte Partie des Darmes beim äusseren Anblick bot, war in allen 3 Fällen ziemlich dasselbe. Die Schlingen zeigten sich in einer Ausdehnung von 7, 7, 10 Cm. auf die Hälfte des Umfanges des abführenden Theiles verengert, der zuführende Theil um etwa ein Drittel weiter wie der abführende. Die Serosa war glänzend, etwas weisslich durchscheinend, zeigte nirgends Spuren einer Injection oder einer Entzündung. Das Mesenterium unverändert, Gefässe nicht erweitert, nicht abnorm gefüllt. Beim Betasten der veränderten Schlinge hatte man einen derben, festen, nicht elastischen Widerstand, die Darmwand fühlte sich verdickt an, eigentliche peristaltische Bewegungen wurden auch nicht am zuführenden Schenkel gesehen. Auch Maass und Garré geben ausdrücklich die Verdickung und derbe Resistenz dieses Darmtheils an. Während nun jene beiden Operateure die Resection des erkrankten Darmtheiles mit günstigem Erfolg vornahmen, erschien es in unserem Falle einfacher, statt derselben nach dem Vorschlage von Braun[1]) die seitliche Anastomose des zu- und abführenden Schenkels etwa 4 Cm. ober- und unterhalb der Stelle zu machen. Bei dem relativ schwachen Kräftezustand des Patienten musste der Einfachheit wegen diesem Verfahren der Vorzug gegeben werden, ausserdem fiel aber auch noch ins Gewicht die Ungleichheit des zu- und abführenden Schenkels. Haben wir doch ausser der seitlichen Anastomose eine sichere Nahtmethode zur circulären Anpassung sehr differenter Darmlumina nicht, und führt gerade die Einnähung hypertrophischer Partien eines erweiterten Darmes durch stärkere Vorwölbung der Schleimhaut zu Darmstenosen[2]); nur die von Braun angegebene und zu wiederholten Malen mit bestem Erfolg ausgeführte Resection mit blinder Vernähung der Darmenden und nachheriger seitlicher Anastomose im Sinne der Peristaltik setzt sicher über alle diese Schwierigkeiten hinweg. Es wäre deshalb dieses

1) Langenbeck's Archiv f. klin. Chir. Bd. XLV.

2) Borchard, Deutsche Zeitschrift f. Chirurgie. Bd. XLIII.

Verfahren in diesem Falle wohl gerechtfertigter gewesen, aber um dem Uebelstande einer grösseren blindsackförmigen Schlinge vorzubeugen und möglichst wenig Darm auszuschalten, wurde die Anastomose in relativ kurzer Entfernung von der erkrankten Partie vorgenommen. Die Betastung des zu- und abführenden Schenkels bot keine wesentliche Differenz gegen den übrigen Darm, die Serosa hatte nicht jene weissglänzende Farbe wie in der erkrankten mittleren Partie, so dass makroskopisch, so weit es sich beurtheilen liess, Bedenken gegen dies Vorgehen nicht vorlagen. Allein nach Incision des Darmes zeigte es sich, dass die Muscularis und Submucosa leicht ödematös durchtränkt und infiltrirt waren, die Schleimhaut des zuführenden Endes zeigte eine starke venöse Hyperämie neben deutlicher Schwellung, und ihre Brüchigkeit war so gross, dass die Schleimhautnähte an verschiedenen Stellen durchrissen und deshalb auf eine exacte Anlegung derselben verzichtet werden musste. Der Zwischenraum von 4 Wochen hatte also nicht genügt, um alle jene Veränderungen in der Mucosa zu repariren, ein Zeichen, wie schwer dieselben gewesen sein müssen. Diese Degeneration der Mucosa war im peripheren Theil des Schnittes erheblich grösser, so dass hieraus und aus dem sonst makroskopisch gleichen Befund in unserem Falle mit den beiden anderen der Schluss gerechtfertigt ist, dass auch in unserem Falle die eigentliche Stenosebildung auf jene Erkrankung und Nekrose der Schleimhaut zurückzuführen ist. Die Autopsie der beiden resecirten Schlingen im ersten und zweiten Falle ergab bei dem ersten ein z-förmig abgebogenes, 41 Cm. langes Dünndarmstück, in dessen Mitte starke Verwachsungen bestanden, dessen oberes Stück stark hypertrophisch, von verdickter Wand mit normaler Schleimhaut, dessen abführendes Stück normal war. Der mittlere, 7 Cm. lange Schenkel war $1^1/_2$ bis 3 Cm. dick, kaum für eine Sonde durchgängig, hat keine Schleimhaut und zeigt stellenweise tiefgreifende ulceröse Processe. Die Wand bestand aus derbem Bindegewebe, ihre normale Structur war fast völlig geschwunden, die Muscularisreste von jungem Bindegewebe durchsetzt. Die Stenose war scharf nach oben hin circulär abgesetzt. Das von Maass resecirte Darmstück hatte eine Länge von $19^1/_2$ Cm., einen Umfang von 2,8 Cm., die Serosa entzündlich verdickt, Schleimhaut der stenosirten Stelle glatt, ziemlich atrophisch. Die mikroskopische Untersuchung ergab hochgradigen Schwund der Schleimhaut, völliges Fehlen der Zotten-Drüsenschicht, in der Submucosa reichlich junges Bindegewebe, Muscularis und Serosa waren gut erhalten, aber stark verdickt, in allen Darmschichten auch am zu- und abführenden Schenkel

wie bei Garré zellige Infiltration und Blutfarbstoffreste. In dem ersten Falle sind die Veränderungen der Schleimhaut und Darmwand am hochgradigsten; einmal müssen die primären Veränderungen am grössten gewesen sein, dann aber bot der längere Zwischenraum zwischen dem 1. und 2. Eingriff genügend Zeit zur stärkeren Entwickelung von Bindegewebe. Beide Umstände bewirken auch die grössere Enge der erkrankten Partie. Die Maass'schen Untersuchungen zeigen noch einen Theil der beginnenden Veränderungen, ich meine der Zellinfiltration, neben deutlich erkennbaren Darmschichten. Auch unser Fall bot markroskopisch dies Bild. Wenn Garré von einer normalen Schleimhaut des zuführenden Schenkels spricht, so muss man bedenken, dass er in sehr weiter Entfernung vom eigentlichen Sitz der Erkrankung resecirt hat, dass ferner in den 8 Wochen Zeit genug war, um den grössten Theil der Erscheinungen, wenn nicht alle, in dieser Partie zurückgehen zu lassen. Auch der Maass'sche, nach 14 Tagen operirte Fall zeigte wohl ebenso wie der unsere noch ein Ergriffensein der oberhalb der erkrankten Partie gelegenen Mucosa, aber Intactheit der übrigen Darmschichten, so dass auch aus diesem Grunde sich die weniger gefährdete Naht bei seitlicher Enteroanastomose mehr empfehlen dürfte, wenn man nicht zu dem eingreifenderen, aber keine weiteren Vortheile bietenden Verfahren einer ausgehenden Resection greifen will.

Fassen wir nach diesem noch einmal kurz das gemeinsame Krankheitsbild zusammen und heben nur die wichtigsten Punkte hervor, so stellt sich dasselbe, soweit es sich aus diesen drei, so übereinstimmenden Krankengeschichten fixiren lässt, folgendermaassen: Bei einem äusserlich, ausser einer geringeren Prallheit, keine Besonderheiten darbietenden Bruch zeigt sich bei der Operation eine relativ geringe Menge serösen Bruchwassers; die verhältnissmässig lange, incarcerirte Schlinge ist blaurot verfärbt, in ziemlich stark verändertes Netz eingebettet, theils von ihm umhüllt; die Wandungen fühlen sich dick, succulenter an, die Schnürringe sind sehr markant, heben sich aber nach Lösung der Incarceration ins Niveau der übrigen Serosa, ihre Circulation stellt sich relativ rasch wieder her. Am Mesenterium ausser stärkerer Venenanfüllung nichts Besonderes. Nach Reposition der Schlinge, nach einem normalen, von keinen peritonitischen Erscheinungen gestörten Verlauf erfolgt nach einigen (3) Tagen der erste Stuhl, dem sich sehr bald profuse, durch kein Mittel zu stillende Diarrhöen anschliessen. Mit dem Nachlassen derselben nach etwa 1 Woche setzen allmählich sich steigernde Schmerzen ein, die bald einen kolikartigen Typus an-

nehmen; dabei werden Flatus und Stuhl angehalten. Unter Zunahme dieser Erscheinungen tritt eine nach der Bruchpforte hinziehende geblähte, lebhafte Peristaltik zeigende Schlinge hervor, dann wieder Verschwinden des Tumors, theils spontan, theils infolge Massage des Leibes, darnach besseres Allgemeinbefinden und Nachlass der Schmerzen. Das Anfangs gallige Erbrechen kann sich zum Kothbrechen steigern, die an Intensität und Zahl zunehmenden Attaquen können durch äusserst schwere, markante Anfälle, denen scheinbar Besserung folgt, unterbrochen werden. In einigen (Mittel: 4—5) Wochen tritt völlige Obstruction unter zunehmenden Ileuserscheinungen ein, so dass ein operativer Eingriff nöthig wird. Hierbei zeigt sich neben grösseren und geringeren Verwachsungen der Schlingen mit einander, resp. der Bruchpforte eine Verengerung des incarcerirt gewesenen Darmstückes auf über die Hälfte der Norm, die Serosa weiss glänzend, ohne entzündliche Erscheinungen, Darmwandung bei Befühlen derb, stark verdickt. Die Resection, resp. Anastomose oberhalb der verengerten Darmschlinge beseitigt dauernd die bedrohlichen Erscheinungen.

Pathologisch-anatomisch stellt sich der Vorgang so, dass es infolge der venösen Stauung und Durchtränkung der Mucosa bei noch erhaltener arterieller, die äusseren Darmschichten genügend versorgender Zufuhr zum Verlust des Epithels, zu geschwürigem Zerfall der Darmschleimhaut kommt, was noch befördert wird durch Einwandern von Bacterien und Eindringen von Fäulnissproducten des Darminhalts. Auch die Muscularis kann in hochgradigeren Fällen noch von dem degenerativen Process, aber nur in geringem und ihre Function nicht schädigendem Maasse mit ergriffen sein; in ihr, sowie in der Subserosa kommt es zur Auswanderung von weissen Blutkörperchen, zu zelliger Infiltration; nach Abstossen der nekrotischen Schleimhaut und Reinigung der Geschwüre, also nach ca. 2—3 Wochen beginnt die Verheilung; bei der Nachgiebigkeit der Darmwandung, und da ferner die regenerative Kraft des Epithels nicht ausreicht, den ganzen Defect zu decken, kommt es zu narbiger Zusammenziehung und Aneinanderlegen der Geschwürsflächen, bis allmählich eine fast völlige Obliteration des früheren Darmlumens eingetreten ist.

Sind die Veränderungen in der Mucosa nicht hochgradig gewesen, ist nur relativ kurze Zeit seit dem Beginn der Heilung verflossen, so sind die übrigen Darmschichten in ihrer Structur noch deutlich erhalten, sonst können auch sie durch narbiges Bindegewebe zum grössten Theil ersetzt sein. Die schweren Veränderungen

bleiben auf das eigentlich incarcerirte Stück begrenzt und schneiden nach beiden Seiten hin ziemlich scharf ab, leichtere Veränderungen besonders der Mucosa können sich, wie es auch in anderen Fällen incarcerirter Darmschlingen beobachtet ist, noch weit hinauf fortsetzen.

So klar auch die mit profusen Diarrhöen einsetzende, völlig unter Ileuserscheinungen verlaufende Obstruction das Krankheitsbild nach der Operation macht, so ungleich wichtiger wäre es doch für uns, schon bei der Herniotomie sicher zu sein über den Zustand und die Lebensfähigkeit der Darmschleimhaut, denn dass nicht allein das Aussehen der Schnürfurche und der Serosa des Darmes vor unangenehmen Folgezuständen nach Bruchschnitt sichert, geht zur Genüge aus den mitgetheilten Krankheitsgeschichten hervor; allein nur der Umstand, dass bei einer entweder sehr festen oder lange dauernden Incarceration ein hochgradig verändertes Stück Netz den Darm umhüllt, dessen Wandungen bei Betastung uns auffallend dick und succulent, infiltrirt erscheinen, muss uns an eine tiefere Erkrankung der Schleimhaut denken lassen. Ferner zeigt die relativ starke Füllung des Darmes mit flüssigem Inhalt den hohen Grad der Transsudation in denselben, und die relativ geringe Menge des Bruchwassers die geringe Transsudation nach aussen an. Es dürfte sich in diesen Fällen bei einem so begründeten Verdacht empfehlen, durch Incision der Schlinge sich über den Zustand der Schleimhaut zu vergewissern oder aber, was richtiger ist, durch eine Anastomose nach dem zu anderem Zwecke gemachten Vorschlag Helferichs[1]) oberhalb des incarcerirten Theiles den Eventualitäten einer Schleimhautnekrose und daraus folgender Stenose vorzubeugen. Ferner sind Patienten, bei denen der Verlauf nach einer Herniotomie durch tagelang anhaltende, äusserst stinkende Diarrhöen unterbrochen ist, nicht frühzeitig, jedenfalls nicht vor Ablauf von 6—8 Wochen als geheilt zu betrachten und aus der ärztlichen Behandlung zu entlassen. An Stelle der Resection und circulären Vereinigung ist der Einfachheit und Sicherheit wegen die von Braun empfohlene, denselben Erfolg gebende Enteroanastomose zu setzen.

Es ist mir ein aufrichtiges Bedürfnis, meinem verehrten Chef, Herrn Dr. Borchard, für die freundliche Ueberlassung des Falles und die Anregung zu dieser Arbeit an dieser Stelle meinen ergebensten Dank auszusprechen.

1) Langenbeck's Archiv. Bd. XL; Chirurgen-Congress 1890.

XXXIII.

Experimentelle Erzeugung von Epithel- und Dermoidcysten.

Von

Prof. Dr. Hugo Ribbert

in Zürich.

Eine experimentelle Erzeugung von Epithel- und Dermoidcysten unterliegt nicht den geringsten Schwierigkeiten. Bekannt sind die Versuche von Schweninger und E. Kaufmann, welche die Cysten durch Umschneidung einer Hautinsel und Darüberzusammennähen der angrenzenden Haut zu Stande brachten. Ueber eine mehr zufällige experimentelle Entstehung einer dermoidcystenähnlichen Bildung in früher Embryonalzeit berichtete Barfurth.[1]) Ich selbst habe an 2 Orten [2]) Mittheilung über hierhergehörige Versuche gemacht. Ich konnte auf eine weit einfachere Art als die genannten beiden Beobachter die Cysten erzeugen, indem ich völlig abgetrennte Hautstückchen bei demselben Thiere in einen Stichkanal einer Lymphdrüse, in die vordere Augenkammer, unter die Haut und in die Bauchhöhle brachte. Nur in Letzterer verfuhr ich so, dass ich das Hautläppchen auf dem Peritoneum ausbreitete, an den anderen Stellen wies ich ihm keine bestimmte Lagerung an. In den meisten Fällen ging nun das Stück nicht zu Grunde, sondern es entstanden ähnliche Gebilde wie bei den auch von mir ausgeführten Experimenten, an denen die umschnittene Epidermis an Ort und Stelle verblieb. Ich habe die Versuche seitdem in modificirter Form oft wiederholt und will hier Einiges darüber mittheilen. Hauptsächlich kommt es mir darauf an, die Entstehungsbedingungen und einige histologische Einzelheiten zu besprechen. Für den Chirurgen hat ja der Gegenstand einiges Interesse mit Rücksicht auf die neuerdings so oft beschriebenen im Anschluss an Traumen und Operationen entstandenen Epithelcysten.

Nach meinen Beobachtungen entwickeln sich die fraglichen Gebilde nicht, wenn nur Epithel transplantirt wurde. Es geht stets

1) Barfurth, Anatomische Hefte. I. Abth. Heft 9.

2) Ueber Rückbildung an Zellen und Geweben und über die Entstehung der Geschwülste. Bibl.-med. G. Heft 9. — Ueber Veränderungen transplantirter Gewebe. Arch. f. Entwicklungsmech. Bd VI.

zu Grunde, wenn ich auch unter Umständen noch nach mehreren Monaten Reste davon nachweisen konnte. Es wächst also nicht an, wenn es nicht auf dem physiologisch mit ihm verbundenen Bindegewebe sitzt. Letzteres dagegen haftet leicht und spielt eine vermittelnde Rolle für die Ernährung des Epithels.

Es musste also das Epithel im Zusammenhang mit dem Bindegewebe transplantirt werden. Dann aber habe ich keine wesentlichen Unterschiede im Erfolg gesehen, ob ich äussere Haut, Mundschleimhaut oder Conjunctiva verwendete. Auch das Epithel der Cornea und Trachea lieferte, wenigstens bei Einbringung in Lymphdrüsen, gute Resultate.

Die Entwicklung der Cysten ist leicht verständlich. Sie gehen aber meist nicht nur aus dem überpflanzten Stückchen hervor. Nur wenn es sich über seine Oberfläche so zusammenkrümmt, dass es einen Hohlraum umschliesst, kommt es allein in Betracht. Aber das geschieht selten. Ich sah es lediglich bei Anwendung von Cornea, die grosse Neigung zu derartiger Krümmung besitzt. Häufiger führt die Biegung nicht zum völligen Abschluss. Dann bleibt noch ein kleiner Abschnitt der Wundhöhleninnenfläche frei. Er sieht in die nicht geschlossene Epithelbucht hinein und wird von dem wachsenden Epithel des Läppchens überzogen. Noch grösser ist die zunächst unbedeckte Wundfläche, wenn das Läppchen sich gar nicht krümmt oder gar eine convexe Form annimmt. Aber auch in diesen Fällen kleidet das nach Art regenerativer Processe wachsende Epithel die Wundhöhle allmählich aus. Dabei wird es nicht von dem gleichzeitig transplantirten subepithelialen Bindegewebe begleitet. Denn dieses verschmilzt lediglich mit dem angrenzenden Gewebe und nimmt an jenem Wachsthumsprocess nicht Antheil. Das die Wundfläche auskleidende Epithel gelangt also auf eine ihm fremde Bindesubstanz. Wir werden sogleich sehen, welche Folgen das hat. Die experimentell erzeugten Cysten sind sehr oft keine vergänglichen Gebilde. Sie können dauernd bestehen bleiben. So habe ich Präparate von 2 Fällen, in denen sie ein Jahr lang bestanden. Sie zeigten keinerlei regressive Veränderungen. Es ist daher anzunehmen, dass sie sich überhaupt nicht wieder zurückgebildet haben würden.

Gehen wir nun auf einige histologische Einzelheiten der fertigen Cysten ein, so ist zunächst hervorzuheben, dass ihr Epithel sich verschieden verhält, je nachdem es dem transplantirten entspricht oder neugebildet wurde. Jenes behält seine ursprüngliche Beschaffenheit lange und oft dauernd, dieses nimmt eine andere an. Es erfährt nämlich eine Rückbildung in dem Sinne, dass es auf eine frühere Entwicklungsstufe, auf einen weniger differenzirten Zustand zurück-

kehrt, also eine einfachere Form annimmt. So geht z. B. das mit Becherzellen versehene Epithel der Conjunctiva in ein cubisches über, dem jene Elemente fehlen. Ich habe diese Rückbildung an verschiedenen Geweben auf Grund anatomischer und experimenteller Beobachtungen verfolgt und gezeigt, dass sie bei einer Aenderung der normalen Existenzbedingungen, der Beziehungen der Gewebe zu einander erfolgt, dass sie beim Epithel insbesondere eintritt, wenn es auf einem veränderten, vor Allem einem entzündeten oder, wie in unserem jetzigen Fall, auf einem Boden wächst, zu welchem es nicht gehört. Bei den aus behaarter, äusserer Haut entstandenen Cysten macht sich das dadurch geltend, dass die transplantirte Epidermis Haare und Talgdrüsen beibehält, während das neue Epithel nur eine gewöhnlich dünne Lage ohne diese Bestandtheile bildet und oft lange Zeit hindurch nur aus einer Schicht cubischer oder etwas abgeplatteter Zellen sich aufbaut. Sehr charakteristisch ist die Rückbildung an Cysten, die ich durch Transplantation von Abschnitten derjenigen Talgdrüsen erhielt, welche sich bei Kaninchen beiderseits neben dem äusseren Geschlechtsapparat finden. Ich habe bereits früher (l. c.) berichtet, dass die grossen, hellen, polygonalen Epithelien, welche die Drüsenalveolen ausfüllen in den äusseren Lagen sich in ein typisches geschichtetes Plattenepithel zurückverwandeln, während die central gelegenen zerfallen. So entstehen kleine Hohlräume. Grössere Cysten sah ich zu Stande kommen, wenn ich über stecknadelkopfgrosse Stücke in Hauttaschen brachte. Dann blieben meist nur die peripheren Theile erhalten, während die mittleren abstarben. Von jenen fing nun eine Epithelwucherung an, welche die Innenfläche der Einstichwunde überkleidete und diese so in eine epitheliale Cyste umwandelte, welche das Zerfallsmaterial einschloss. Die neue Epithellage sah genau so aus, wie Epidermis in Dermoidcysten. Diesen gegenüber ist es nun aber von Interesse, dass die aus Talgdrüsen hervorgegangenen Cysten nicht für längere Zeit erhalten bleiben. Nach einigen Wochen sind sie wieder verschwunden. Es ist dann meist etwas Bindegewebe an ihre Stelle getreten, das Epithel zu Grunde gegangen.

Je nach dem Epithel, aus welchem die Cysten ihren Ursprung nahmen, ist ihr Inhalt verschieden. In den aus Conjunctivalschleimhaut gebildeten findet sich vorwiegend eine bei der Härtung zu feinkörniger Masse gerinnende Flüssigkeit, die einige Zellen enthält. Die aus äusserer Haut und Mundschleimhaut entwickelten schliessen massenhafte verhornte Zellen und event. auch Haare ein, die vom Corneaepithel ausgegangenen bergen desquamirte Zellen, bei denen

wir kurz verweilen müssen, weil sie Veränderungen darbieten, die auch in Carcinomen vorkommen und dort vielfach auf Parasiten bezogen wurden. Die abgestosenen Epithelien runden sich meist zu ausserordentlich regelmässigen Kugeln ab. Ihr Protoplasma wird homogen. Der Kern hat dann entweder das Aussehen eines runden, intensiv sich färbenden, hyalinen Centralkörpers, oder er zerbröckelt in zahlreiche kleine Stückchen von ziemlich gleichmässiger Grösse, die entweder direct im Protoplasma liegen oder von einem runden, hellen Saum umgeben sind. Zuweilen vertheilen sich diese Kernbröckelchen in annähernd gleichen Abständen in dem ganzen homogenen Protoplasma.

In anderen Zellen findet sich ausgedehnte Vacuolenbildung. Die runden Hohlräume sind dabei von wechselnder oder gleicher Grösse und bilden in letzterem Falle nicht selten einen traubenförmig angeordneten, vom übrigen Protoplasma gut abgegrenzten Bezirk.

In umfangreicheren Vacuolen sind häufig einzelne Epithelien eingeschlossen, die dann ihrerseits ähnliche Umwandlungen zeigen können, wie die frei liegenden. Protoplasma und Kern werden homogen, oder Letzterer zeigt die besprochene Zerlegung in kleine Körnchen.

Nehmen wir hinzu, dass auch völlig hyaline Kugeln, offenbar unter Kernverlust weiter veränderte und verkleinerte Epithelien, vorkommen, so haben wir damit eine Reihe von Metamorphosen an Epithelzellen angeführt, die in Carcinomen oft angetroffen werden, und die auf's Neue illustriren, wie vorsichtig man bei Verwerthung solcher Befunde sein muss.

Ein besonderes Interesse hatten nun noch einige Dermoidcysten, die ich auf folgende Weise erhalten habe. Zu anderen Zwecken entfernte ich die Haut des Kaninchenschwanzes von der Spitze auf eine Strecke von 1—2 Cm., brachte diesen wunden Abschnitt in eine durch Einstich hergestellte Hauttasche auf dem Rücken des Thieres nahe der Basis des Schwanzes und befestigte ihn hier durch einige Nähte. Paul Bert hat in ähnlicher Weise bereits bei Ratten experimentirt. Wenn ich nun das unter die Haut gesteckte und dort ganz angeheilte Schwanzstück nach Monaten untersuchte, so fand ich daran gewöhnlich einzelne oder mehrere stecknadelkopf- bis erbsengrosse Dermoide, die sich aus kleinen, stehengebliebenen Hautpartien oder auch aus dem Epithel nicht entfernter Haarbälge gebildet hatten. Sie stellten das vollkommenste Analogon der menschlichen Dermoidcysten dar, was ich experimentell gewonnen habe. Ihr Lumen war mit desquamirten, verhornten Epithelien, Haaren und einem körnig-homogenen, offenbar Talgdrüsen entstammenden Material

gefüllt und ganz oder grösstentheils mit Epidermis ausgekleidet. Letztere bildete in wechselndem Umfange eine meist dünne, gleichmässige, nicht papillär abgesetzte, der Oberfläche parallel gestreifte Schicht, war also zweifellos in dieser Form auf der Innenfläche der Hauttasche neugebildet. In einem kleineren oder grösseren dem Gewebe des Schwanzes anliegenden Abschnitt fanden sich auch Haare mit Haarbälgen und Talgdrüsen. Diese Theile entsprachen den stehengebliebenen Hautstücken. Bemerkenswerth war nun das Vorkommen von Riesenzellen in vielen dieser Dermoide. Sie lagen meist nur in einem kleineren oder grösseren Bezirk und nur dort, wo eine epidermoidale Auskleidung der Cyste fehlte, und an ihrer Stelle eine Granulationsschicht vorhanden war. In dieser steckten die Spitzen von Haaren, und um sie herum hatten sich in bekannter Form Riesenzellen entwickelt, über deren Verhalten im Uebrigen keine weiteren Bemerkungen erforderlich sind. Ihre Bildung ist darauf zurückzuführen, dass die aus dem stehengebliebenen Theile der Schwanzhaut herauswachsenden Haare in die gerade oder schräg gegenüberliegende Fläche eindrangen. In dieser kam es dann zur granulirenden Entzündung und zur Entstehung von Riesenzellen um die als Fremdkörper wirkenden Haare. Ob das Alles geschah, bevor die epitheliale Auskleidung vollständig war, oder, was wahrscheinlicher ist, ob das bereits gebildete Epithel an jener Stelle wieder unterging, kann ich nicht entscheiden. Beachtenswerth ist die Beobachtung jedenfalls deshalb, weil auch von mehreren Seiten in menschlichen Epithel- und Dermoidcysten Riesenzellen gefunden und aus der Einwirkung von verschiedenen als Fremdkörper in Betracht kommenden Gebilden, u. A. auch von Haaren erklärt wurden. Ich selbst habe eine erbsengrosse congenitale Dermoidcyste der Schläfengegend untersucht, deren Innenfläche auf eine grosse Strecke von einem Granulationsgewebe mit vielkernigen Zellen eingenommen wurde, die sich um Haarstückchen entwickelt hatten.

Was mir an meiner kurzen Mittheilung bemerkenswerth erscheint, ist einmal der Umstand, dass man dem Epithel der fertigen Cyste infolge secundärer Veränderungen nicht immer mehr mit Sicherheit seine Abkunft ansehen kann, zweitens aber, dass die experimentelle Erzeugung der Epithel- und Dermoidcysten so ausserordentlich leicht mit den verschiedensten Arten von Epithel gelingt, sofern es nur mit etwas dazugehörigem Bindegewebe transplantirt wurde. Wahrscheinlich entstehen die Gebilde auch beim Menschen häufiger, als sie beobachtet werden, aber es dürfte ein Theil von ihnen ebensowenig wie im Experiment dauernd bestehen bleiben.

XXXIV.

Ueber die Annähung der Wandermilz.

(Nebst Mittheilung eines Falles von spastischem Darmverschluss.)

Von

Dr. Felix Franke,

Oberarzt des Diakonissenhauses Marienstift zu Braunschweig.

Nachdem durch die von Rydygier in so origineller Weise vorgenommene Befestigung der Wandermilz, über die er auf dem 24. Chirurgenkongress 1895 genauere Mittheilung machte, der Grundsatz der conservativen Behandlung, der für die Wanderniere schon volle Geltung erlangt hatte, auch auf die Wandermilz ausgedehnt wurde, sind noch einige Fälle von Splenopexis veröffentlicht worden, ohne dass aber, was ja bei der Geringfügigkeit des Materials kaum anders zu erwarten war, eine Einigung über die am meisten zu empfehlende Technik erzielt wäre. Es unterliegt wohl keinem Zweifel, dass nach der Methode von Rydygier, deren Wesen bekanntlich in der Bildung einer Bauchfelltasche für die extraperitoneale Unterbringung der Milz besteht, eine so sichere Befestigung der Milz zu erwarten ist, dass ein Recidiv, ein Lockerwerden derselben nicht zu befürchten ist. Ebenso wenig zweifelhaft ist es aber auch, dass die genau nach der Vorschrift Rydygier's von einem Einschnitt in der Linea alba aus vorzunehmende Einkapselung der Milz nicht gerade zu den bequemsten Operationen zu rechnen sein dürfte. Mir wenigstens erschien das Verfahren nicht so verlockend, als ich neulich behufs Vornahme einer Milzannähung den Leib eröffnet hatte, obgleich ich den Schnitt nicht in der Linea alba, sondern einige Cm. weiter nach links angelegt hatte. Ich nahm Abstand von dem geplanten Vorgehen, zumal als ich fand, dass auch eine linksseitige Wanderniere vorlag, und vollendete die Operation, indem ich nach dem Vorschlage Bardenheuer's die Milz von der Seite her in Angriff nahm und dann an die Milzannähung die Nierenannähung anschloss.

Mein Fall ist folgender:

Frau Kantor Kl. aus Br., damals 40 Jahre alt, consultirte mich im Anfang des Jahres 1893 wegen fast fortwährender, schon seit Jahren bestehender Schmerzen in der linken oberen Bauchseite, die besonders beim Sitzen in etwas nach vorn gebückter Stellung heftig waren, weniger stark beim Stehen und Gehen. Die Schmerzen sollen sich nach der letzten (5.) Entbindung 1883 und nach schweren Anstrengungen, deren sich die Kranke kurz darauf unterziehen musste (häufiges Heben der schwer erkrankten Mutter aus dem Bette und in das Bett), eingestellt haben. Mit der Zeit litt die Stimmung und das ganze Allgemeinbefinden unter den fortwährenden Beschwerden. Die Kräfte nahmen ab, so dass die Kranke schliesslich nur noch leichte Hausarbeiten verrichten konnte. Verschiedene Kuren bei verschiedenen Aerzten, auch in einer bekannten Klinik, immer gegen nervöses Herzleiden (die Kranke litt viel an Herzklopfen), allgemeine Nervosität und dergl. gerichtet, waren ohne jeden Erfolg.

Aus der Vorgeschichte ist noch zu erwähnen, dass die Kranke ihre Entbindungen gut überstanden hat, und dass sie 1868 in Amerika schwere Malaria und in den nächsten 3—5 Jahren leichtere Wechselfieberanfälle durchgemacht hat.

Ich fand bei der verstimmt aussehenden, wortkargen, mageren etwas blassen Kranken nach sorgfältiger Untersuchung aller Organe eine längliche, wenig empfindliche Geschwulst in der linken unteren Bauchseite, die ich wegen ihrer länglichen Form mit oberem und unterem spitzabgerundetem Pole, des Fehlens eines Hilus, ihrer Grösse, die ungefähr die einer normalen Niere um das Doppelte übertraf, ihrer Verschiebbarkeit nach oben in die Milzgegend, des Fehlens der Milzdämpfung, des Fehlens von Anhaltspunkten für die Annahme einer anderen Geschwulst und mit Rücksicht auf das früher überstandene Wechselfieber als eine Wandermilz ansah. Es bestand keine übermässige Schlaffheit der Bauchdecken. Die von mir zunächst verordnete Bandage half nichts, verschlimmerte eher die Schmerzen. Weitere Versuche mit Binden nnd Bandagen wollte die Kranke nicht machen. Aber auch auf die von mir im Herbst 1893 vorgeschlagene Operation liess sie sich nicht ein. Erst im Herbst v. J., nachdem die Beschwerden noch mehr zugenommen hatten, erschien sie wieder bei mir und bat mich, sie zu operiren, wenn ich ihr nicht anders helfen könne. Sie litt jetzt so sehr unter den Schmerzen, dass sie auch zu leichten Arbeiten nicht mehr fähig war, unter melancholischen Stimmungen sehr zu leiden hatte und fast ganz appetitlos, infolge dessen noch magerer geworden war. Die Schmerzanfälle waren in den letzten Jahren oft mit hartnäckiger Verstopfung verbunden. Die Gesichtsfarbe war blass, das Blut aber zeigte mikroskopisch keine wesentlichen Veränderungen. Die Operation, welche ich am 8. October v. J. vornahm, wollte ich, da unterdessen Rydygier's Mittheilung erschienen war, wie schon oben erwähnt, nach dessen Anweisung ausführen. 1893 hatte ich sie anders geplant. Damals wollte ich sie in gleicher Weise ausführen, wie die damals noch von mir geübte Nephrorrhaphie, d. h. ich wollte quer durch die Milz und dann zu beiden Seiten durch die Musculatur 5—6—8 dicke Catgutfäden legen und von der, in der Seite dicht unter dem Rippenbogen anzulegenden

Oeffnung aus, nach Zurückdrängung des Bauchfells die äussere Fläche der Milz mit einem Jodoformgazetampon bedecken. Auf diese Weise hoffte ich, eine breite Verwachsungsfläche zu erzielen. Zugleich dachte ich daran, den nach unten zurückgeschobenen Bauchfellrand der Wunde nach innen um den unteren Pol der Milz zu schlagen und durch Nähte an der Milz zu befestigen, in ähnlicher Weise, wie ich es bei der Annähung der Wanderleber gethan habe[1]).

Die Operation verlief nun folgendermaassen: Nachdem ich mich durch einen 8 Cm. langen Schnitt am äusseren Rande des Rectus, dessen untere 2 Drittel unterhalb des Nabels sich befanden, von der Richtigkeit meiner Diagnose, dem Verhalten der Milz, zugleich aber auch von der unbequemen Zugänglichkeit des eigentlichen Operationsgebietes überzeugt hatte, machte ich einen Schnitt von der hinteren Achsellinie aus, dicht unter der 12. Rippe schräg nach vorn unten bis zur vorderen Achsellinie, ging im Bogen in diese über und folgte ihr nach abwärts noch etwa 4—5 Cm. Vorher hatte ich den vorderen Bauchschnitt durch einige provisorische Nähte verschlossen, nachdem ich noch die Gewissheit von dem gleichzeitigen Bestehen einer linksseitigen Wanderniere gewonnen hatte. Der Lendenschnitt drang bis auf das Bauchfell vor, und dieses wurde nun in der Umgebung und namentlich nach dem Zwerchfell zu von der Bauchwand und von letzterem selbst so weit abgelöst, bis ich glaubte, eine bequeme Tasche für die mässig vergrösserte Milz gebildet zu haben. Dann wurde durch eine eben genügend gross angelegte Oeffnung im Bauchfell, entsprechend der Mitte der Tasche, die ziemlich weiche und wie ein Aal schmiegsame und schlüpfrige Milz hervorgezogen, nachdem sie der Assistent von unten vorn her in die Höhe gedrängt hatte, und bequem in der Tasche möglichst nach oben und hinten zu gelagert. Die Oeffnung im Bauchfell wurde durch eine Schnürnaht mit feiner Seide verkleinert, das Bauchfell um den unteren Pol der Milz und nach vorn zu durch mehrere Seidennähte an den Muskel festgenäht, der Stiel der Milz durch 2 Nähte mit dem Bauchfell und ihr oberer Pol mittels eines durch die Milz selbst durchgehenden Fadens mit dem Zwerchfell verbunden. Eine Blutung erfolgte dabei nicht aus der Milz. Sodann wurde die nach innen und hinten von der Milz gelegene Niere mit einiger Mühe (nach Verlängerung des Lendenschnitts nach hinten bis an den Sacrolumbalis) hervorgezogen, ihre Kapsel von einem Sectionsschnitt aus nach beiden Seiten weit abgelöst und sie nur so befestigt, dass 2 Seidennähte durch den oberen Kapseltheil und um die 12. Rippe herumgingen, eine grössere Anzahl dagegen die seitlichen Kapseltheile mit dem Sacrolumbalis, bezw. Quadratus lumborum verbanden. Nachdem ich noch je eine Drainröhre von der Seite und von hinten her an die Milz eingelegt hatte, schloss ich beide Bauchwunden durch sorgfältige Etagennaht und legte einen mässig drückenden Verband an, der die Milz nach oben und hinten drängen sollte.

Am 8. nnd 9. October hatte die Kranke lebhafte Leibschmerzen, besonders in der linken Seite, bekam Meteorismus, häufiges Aufstossen und Stuhlverhaltung, so dass, da kein Fieber bestand, die Befürchtung einer

1) Siehe Centralbl. f. Chirurgie. 1896. Nr. 32. Zur Technik der Hepatopexie.

Darmabknickung nahe lag. Die Beschwerden verschwanden jedoch nach Darreichung von Ricinusöl am 10. October zum grossen Theil. Es wurde von Bism. subnitr. und Pulv. rad. Rhei. ana 3stdl. eine Messerspitze in den nächsten Tagen gegeben. Am 12. October zeigte sich leichter Ikterus (hämatogener?), der am 15. October wieder verschwunden war. Am 18. October wurde der Verband gewechselt, Drainröhren und Nähte entfernt. Die Heilung war ohne jede Temperatursteigerung und per primam erfolgt. Das Befinden war gut. Abführmittel waren aber noch nöthig. 1. November aufgestanden, 4. November geheilt entlassen. Die Kranke, welche ich am 19. Februar im ärztlichen Verein vorstellte, hat, abgesehen von bisweilen eintretendem Ziehen im Rücken, keine Beschwerden, besitzt eine gesunde rothe Gesichtsfarbe, frischen Ausdruck, ist immer bei guter Stimmung, hat an Gewicht zugenommen, verrichtet alle häuslichen Arbeiten ausser den schwersten. Die Milzdämpfung hat die normale schräge Richtung von vorn nach hinten, nur liegt sie um etwa 5—6 Cm. tiefer und weiter vorn als im Normalzustande. Die Milz ist deutlich von vorn und unten her zu fühlen.

Die Operation hat also einen vollen, bis jetzt anhaltenden und nun wahrscheinlich dauernden Erfolg erzielt.

Ehe ich auf eine Besprechung der Technik der Milzannähung eingehe, möchte ich mit Rücksicht auf die kürzlich erschienene Arbeit von Stierlin[1]) die Frage aufwerfen: soll überhaupt die Splenopexis versucht oder soll nicht gleich die Splenektomie vorgenommen werden? Stierlin hat für die Splenektomie bei Wandermilz eine Sterblichkeit von nur 6,25 Proc. berechnet und von Neuem gezeigt, dass die Wegnahme der Milz im Ganzen dem Körper nicht schadet, sondern gewöhnlich nur vorübergehende Erscheinungen von Seiten des Blutes, der Lymphdrüsen, der Schilddrüse und des Knochenmarks hervorruft. Ganz so günstig scheinen mir aber die Verhältnisse doch nicht zu liegen. Schon früher hat Vulpius[2]) hervorgehoben, dass nach der Wegnahme der Milz die Bluterneuerung verzögert und dadurch die Reconvalesenz erschwert, ja bei stärkerem Blutverluste während der Operation sogar der Tod herbeigeführt werden kann. Nun handelt es sich bei der Wandermilz allerdings meist um bewegliche, gut gestielte Milzen, so dass in derartigen Fällen bei der Operation ein bedeutender Blutverlust nicht zu befürchten wäre. Stierlin erwähnt aber selbst am Schlusse seiner Arbeit einige Fälle, in denen die Exstirpation der Milz doch von Erscheinungen schwererer Art gefolgt war, die viel-

1) Stierlin, Ueber die chirurgische Behandlung der Wandermilz. Deutsche Zeitschr. f. Chirurgie. Bd. XLV. Heft 3 u. 4.

2) Vulpius, Beiträge zur Chirurgie und Physiologie der Milz. Beiträge zur klin. Chirurgie. Bd. XI. Heft 3.

leicht durch die Exstirpation bedingt sind. Und ob mit der Zeit bei grösserem Material nicht doch sich dieser oder jener Nachtheil der Exstirpation geltend macht, lasse ich dahin gestellt sein. Ehe Kocher auf die Kachexia strumipriva das Augenmerk lenkte, waren schon eine ganze Anzahl Kropfexstirpationen ausgeführt worden, die von keinen üblen Folgeerscheinungen begleitet waren.

Ganz abgesehen aber von dieser noch weitere Untersuchung und Beobachtung benöthigenden Frage stelle ich mich grundsätzlich anders zu der ganzen Angelegenheit. Von jeher habe ich dem Conservatismus in der Chirurgie in ausgedehntem Maasse gehuldigt. Und diese Anschauung schreibt mir eine etwas andere Haltung vor, als sie Stierlin einnimmt. Während dieser „für die Splenektomie bei Wandermilz eine kleine Lanze bricht", möchte ich mein Schwert für die Splenopexis in die Wagschale legen und den 3. Absatz der Folgerungen Stierlin's aus seiner Arbeit so gefasst sehen: die Annähung der Wandermilz soll vorgenommen werden, wenn sie Aussicht auf Erfolg bietet. Die Grösse allein ist nicht maassgebend, da wir wissen, dass eine hypertrophische Milz schrumpfen kann, und für die Schrumpfung gerade durch die Annähung wahrscheinlich sehr günstige Bedingungen geschaffen werden.

Ich unterlasse es, nach den genauen Erörterungen Stierlin's noch einmal eingehender diese Frage zu besprechen; schematische Vorschriften sind hier nicht am Platze; jeder Fall will für sich beurtheilt sein.

Bezüglich der Technik der Milzannähung bin ich mit Stierlin der Ansicht, dass die Methoden von Kouwer, dessen 2. Fall das verhältnissmässig günstige Urtheil über seinen ersten Erfolg wieder vernichtete, und von Sykoff durchaus nicht zu empfehlen sind, aber auch das Verfahren Giordano's[1]) nicht ohne Weiteres nachgeahmt zu werden verdient. Neuerdings hat Cordero[2]) an 8 Hunden Versuche gemacht, um die Gefahr der Durchlegung von Nähten durch die Milz festzustellen, indem er bis zu 20 Nähte durchlegte. Wenn aber nun auch diese Versuche gezeigt haben, dass von Gefahr einer Blutung nicht die Rede war, und die Milz mehr oder weniger in Bindegewebsmembranen eingebettet war, so haben sie für den Menschen doch nur bedingten, bzw. sehr geringen Werth. An und für sich lassen sich die Versuche an der Hundemilz nicht auf die normale Menschenmilz übertragen, noch viel weniger aber

1) Siehe Centralbl. f. Chir. 1896. Nr. 37 (Refer.) u. Stierlin, a. a O. S. 390.

2) Siehe Centralbl. f. Chir. 1898. Nr. 5. (Refer.: Cordero, Ueber Splenopexie. Policlinico 1897. 1. Juli.)

auf die kranke. Und als solche ist doch wohl stets die Wandermilz anzusehen. Ueberdies sind ja bisher die Versuche der Naht der Wandermilz zum Theil misslungen, hauptsächlich wegen lebhafter Blutung oder wegen Durchschneidens der Fäden. Der 1. Fall von Kouwer, bei dem Dieser erst die Naht versuchte, ist ein Beispiel dafür. Am ehesten wird der Versuch mit einer directen Annähung zu rechtfertigen sein bei einer geschrumpften, bezw. nicht grossen und nicht zu weichen Milz. Und zwar dürfte sich da wohl das von mir Anfangs geplante Verfahren, Naht verbunden mit Jodoformgazetamponade und Umschlagen des Bauchfelles um den unteren Pol, empfehlen. Aber wozu schliesslich alle diese Versuche, da die Methode Rydygier's in der von mir abgeänderten Weise so sicher wirkt und garnicht so schwierig auszuführen ist?

Ich habe bei meiner Operation, wie aus der Beschreibung derselben ersichtlich ist, einen Weg eingeschlagen, der die Mitte hält zwischen dem Vorgehen Rydygier's und Bardenheuer's, und der meiner Meinung nach die Vortheile beider Methoden vereinigt, ohne ihre Nachtheile zu besitzen.

Die von Plücker dem Verfahren Rydygier's gemachten Vorwürfe hat Letzterer meiner Ansicht nach nicht ganz zu entkräften vermocht, hat sie in Wirklichkeit aber auch gar nicht recht zu widerlegen versucht, indem er auf sie gar nicht im Einzelnen einging, als da sind grössere Gefährlichkeit, schwierigere Technik, längere Dauer, nicht so rationelle Befestigung der Milz, grössere Gefahr eines Bauchbruches. Er hat summarisch die ausgiebige Eröffnung der Bauchhöhle bei seiner Operation deswegen als Vorzug gerühmt, weil sie gegenüber der seitlichen geringfügigen Eröffnung der Bauchhöhle nach Bardenheuer die mitunter schwierige Diagnose erleichtert, einen guten Ueberblick über etwaige Complicationen und die Möglichkeit gewährt, sich mit diesen sofort bequem zu befassen. Dieser Vorzug ist ebenso unbestreitbar, wie die von Plücker vorgeworfenen Nachtheile. Um auf diese kurz einzugehen, möchte ich zuerst hervorheben, dass das lange Operiren bei weit geöffneter Bauchhöhle doch entschieden gewisse Gefahren mit sich bringt. Ich sehe ab von einer Peritonitis, die wohl kaum zu befürchten ist bei dem jetzigen Stande der Bauchchirurgie. Aber wissen wir nicht gerade aus den Erörterungen der letzten Zeit in den chirurgischen und gynäkologischen Vereinen, weiss nicht fast jeder beschäftigte Chirurg und Gynäkolog aus eigener Erfahrung, dass nach langem Operiren in der Bauchhöhle, auch unter ganz aseptischen Verhältnissen, dann und wann, wenn auch sehr selten, Darmverwachsungen

auftreten, die sogar zu schweren und gefährlichen Störungen führen können? In sehr kurzer Zeit aber lässt sich die Operation Rydygier's nicht ausführen. Denn die Technik ist nicht so leicht wie bei der Methode Bardenheuer's, weil man, wie ich schon oben erwähnt habe, nicht ein so bequem zugängliches Operationsgebiet vor sich hat. Dass ferner die „Halbtasche" Rydygier's, wenn ich so sagen darf, nicht eine so sichere Befestigung gewährt wie die „Ganztasche" Bardenheuer's, liegt auf der Hand, wird zudem durch den von Rydygier selbst gemachten Vorschlag bewiesen, die Halbtasche dadurch zu einer Ganztasche zu verbessern, dass man einen Lappen aus dem Zwerchfell bildet, nach unten schlägt und an das Lig. gastrolienale annäht. Die von Plücker hervorgehobene Gefahr eines Bauchbruches schlage ich nicht hoch an. Eine sorgfältige 3—4fache Etagennaht, die ich mit feiner Seide oder nicht zu dickem Catgut ausführe, lässt diese Gefahr ziemlich sicher vermeiden. Ich wenigstens habe das Glück gehabt, dass von meinen sämmtlichen, seit dem Jahre 1889 Laparotomirten, die ich oft schon am 12.—14. Tage aufstehen und hinterher keine Bandage tragen lasse, sich mir noch Keiner mit einem Bauchbruch vorgestellt hat, obgleich ich sie aufgefordert habe, bei irgend welcher Störung an der Narbe sich zu melden. Eine einzige Patientin hat in der Narbe eine schwache Stelle, die sich beim Pressen flach halbtaubeneiförmig vordrängt. Dabei bemerke ich, dass sich unter meinen Laparotomirten nicht wenig gynäkologische Fälle befanden.

Mein Vorschlag geht nun dahin, in Zukunft die Befestigung der Wandermilz in der von mir geübten Weise vorzunehmen. Der kleine, 6—8 Cm lange Sicherheitsschnitt am Aussenrande des linken Rectus, der je nach den Umständen beliebig verlängert werden kann, hat vor der Eröffnung des Leibes in der Linea alba das voraus, dass man der Milzgegend näher ist, und dass die zurückbleibende Narbe auch bei mageren Bauchdecken dicker und sicherer ist als in der Linea alba. Bei ganz zweifelloser Diagnose, und wenn sicher gar keine Complicationen bestehen, könnte er auch einmal unterbleiben. Doch möchte ich nicht dazu rathen, da jene Sicherheit ohne ihn kaum jemals zu erlangen ist; habe ich doch die Wanderniere in meinem Falle erst mit seiner Hülfe entdeckt. Da er nach geschehener Einsicht in die Bauchhöhle sofort wieder provisorisch geschlossen wird, — den vollständigen Schluss rathe ich bis zum Ende der Operation aufzuschieben, da man unter Umständen die Milz von innen, von der Bauchhöhle her, nach aussen schieben muss —, so liegt keine Gefahr vor, dass die Därme zu sehr durch

Manipulationen in der Bauchhöhle zu leiden haben. Dieser Schnitt bietet die von Rydygier geforderte Sicherheit und den seiner Methode nachgerühmten Vorzug. Er verlängert die Operation um kaum mehr als 5 Minuten. Dafür ist der 2. Act derselben entschieden kürzer als bei Rydygier. Ob man für ihn den Thürflügelschnitt Bardenheuer's oder meinen Schrägschnitt mit vorderem Bogen benutzt, ist mehr Liebhabersache. Beide Schnittrichtungen führen gut zum Ziele. Ich persönlich vermeide gern Zwickelbildungen, wie sie beim Thürflügelschnitt nothwendiger Weise entstehen müssen. Nach der Ablösung des Bauchfelles zur Taschenbildung und Hervorziehen der Milz durch den eben zureichenden Bauchfellschnitt werden dessen Ränder sofort umsäumt und die Oeffnung durch Zusammenziehen und Knoten der Fadenenden so weit verkleinert, dass der Milzstiel eben bequem darin gleiten kann. Dieser wird mit dem Rande der Oeffnung vereinigt. Die Vernähung des Bauchfelles am unteren und vorderen Rande der Tasche mit der Bauchwand, sowie die Vernähung des Zwerchfelles mit dem oberen Milzpole geschieht am zweckmässigsten vermittelst Umstechungsnadeln.

Der seitliche Schnitt hat noch einen Vortheil, den weder Plücker, noch Rydygier aus ihrem Falle entnehmen konnten, nämlich den, dass man unter Verlängerung des Schnittes nach hinten bei zugleich bestehender gleichzeitiger Wanderniere, die ja immer einmal mit der Wandermilz, z. B. bei allgemeiner Enteroptose sich verbinden kann, sofort bequem die Nephrorrhaphie anschliessen kann.

Ich unterlasse es, an dieser Stelle auf die sonstigen Verhältnisse der Wandermilz an und für sich und zu ihrer Umgebung einzugehen, da Stierlin sich in seiner Arbeit ausführlich mit der Diagnose der Wandermilz, Indication zur Operation u. s. w. befasst hat. Die Ursache der Wandermilz in meinem Falle dürfte wohl mit Recht in der früher überstandenen Malaria zu suchen sein.

Einige Worte verdienen vielleicht noch die leichten Ileuserscheinungen in den ersten 2 Tagen nach der Operation meiner Kranken. Ich glaube nicht, dass sie durch den Druckverband hervorgerufen sind, da er gar nicht so sehr fest angelegt war, sondern möchte sie eher auf Zerrungen am Darm und Magen durch die Milzbänder und dadurch bedingte reflectorische Darmlähmung, bezw. -parese zurückführen. Dies deshalb, weil die Erscheinungen ohne Abnahme des Verbandes nach Anregung der Darmperistaltik verschwanden, und weil derartige Erscheinungen auch in Fällen von Enteroptoseoperationen beobachtet sind, in denen gar kein Druckverband angelegt war. In

einem Falle[1]), in dem sie in schwerer Form (heftige Koliken, bei denen die sich zusammenziehenden Darmschlingen von aussen sichtbar waren, Meteorismus, Erbrechen, vollständige Stuhl- und Gasverhaltung trotz Abführmittel und Darmausspülungen) auftraten nach Anheftung der linken Wanderniere und später nach Anheftung auch der rechten Wanderniere, hielten sie jedesmal 7 Tage lang an, um dann von selbst zu verschwinden. Aehnliches beobachtete ich, nur in leichterer Form, erst kürzlich wieder im Anschluss an eine Nierenannähung. In jenem Falle waren ohne Zweifel die Erscheinungen auf reflectorischen spastischen Darmverschluss zurückzuführen, nicht auf Darmlähmung. Ein mechanisches Hinderniss, das Palleroni anzunehmen scheint, lässt sich bei einer Nierenannähung nicht recht ausdenken; denn der Darm wird dabei doch kaum so verzogen werden können, dass er eine Knickung erleidet. Es würde zu weit führen, wenn ich mich auf diese Frage genauer einlassen wollte. Ich möchte aber doch nicht versäumen im Anschluss hieran auf die Mittheilungen Heidenhain's auf dem 26. Congress für Chirurgie 1897[2]) über den acuten Darmverschluss hinzuweisen, die darauf hinausliefen, dass es mit grösster Wahrscheinlichkeit einen unter Umständen tagelang anhaltenden Darmverschluss giebt, der nur durch einen Darmkrampf zu erklären ist. Als Beitrag hierzu möge folgender Fall aus meiner Praxis Platz finden: eine 34jährige, gravide Frau erkrankte unter den Erscheinungen des Vomitus gravidarum, die schliesslich aber auf Magenerweiterung infolge von (gutartiger) Pylorusstenose zurückzuführen waren. Im 4.—5. Monate der Schwangerschaft nahm ich die Gastroenterostomie vor, nachdem das Erbrechen unstillbar, Nahrungsaufnahme unmöglich geworden war. Oberhalb des Nabels zeichnete sich ein stark geblähter Eingeweidetheil ab, den ich für den Magen ansah. Leider hatte ich bei der von mir selbst 2 Tage vor der Operation vorgenommenen Magenausspülung in der Wohnung der Kranken, die ich nur zur Erleichterung der Kranken, nicht mehr zu diagnostischen Zwecken vornahm, auf das Verhalten dieses aufgetriebenen Theiles nicht genau geachtet, sondern nur so viel bemerkt, dass er kleiner geworden zu sein schien. Stuhlgang fehlte in den letzten Tagen. Bei der Operation zeigte es sich, dass es sich um das stark geblähte Colon transversum handelte, das mir den Weg so versperrte, dass ich durch einen Einschnitt das Gas entleeren musste. Eine Ursache

1) G. Palleroni, Sopra un caso die doppio rene migrante e di nefropessia lombare bilaterale. Guarigione. Siehe Centralbl. f. Chirurgie. 1897. Nr. 44. (Refer.)

2) Siehe die Verhandlungen der Deutschen Gesellschaft f. Chirurgie. 1897.

für dieses Verhalten des Darmes konnte ich nicht finden; nur war der Dickdarm in der Gegend der linken Flexur stark contrahirt. Nach der Vornahme der Gastroenterostomie war der Zustand anfänglich gut, es stellte sich auch Stuhlgang ein. Aber bald trat Peritonitis hinzu, der die Kranke am 6. Tage erlag, trotzdem dass ich bei den ersten Anzeichen sofort am 4. Tage den Leib geöffnet und entsprechende Maassnahmen getroffen hatte. Die Section nun ergab durchaus keinen Anhalt zur Erklärung des Dickdarmverschlusses. Der Dickdarm besass vollständig normales Aussehen. Auch im Stuhl war nichts enthalten, was man zu einer Erklärung hätte benutzen können. Man wird in Zukunft mit derartigen Fällen von Darmverschluss zumal nach Unterleibsoperationen rechnen müssen. Dass im gegebenen Falle die Entscheidung, ob die Ileuserscheinungen durch jenen Verschluss bedingt sind oder anders erklärt werden müssen, und welche Behandlung eingeschlagen werden soll, eine der schwierigsten Aufgaben der Diagnostik und Therapie sein kann, steht nach den vorliegenden Mittheilungen ausser Frage. Hoffen wir, dass auch über diesen dunklen Punkt unseres Könnens mehr und mehr Licht sich verbreite.

XXXV.

Ein Beitrag zur Lehre von den Echinokokkengeschwülsten an den grossen Schenkelgefässen.

Von

Dr. Most,

Assistenzarzt am St. Josef-Krankenhause in Breslau.

Die Localisation des Echinococcus im menschlichen Körper ist bekanntlich ausserordentlich mannigfaltig. Aber trotzdem giebt es gewisse Prädilectionsstellen, wo der Parasit relativ häufig angetroffen wird, andere Körpertheile wiederum, wo er selten oder nie gefunden wurde. Bezüglich der an und für sich immerhin selteneren Echinokokkengeschwülste der Oberflächenorgane hat bereits vor mehr denn 20 Jahren Hansen [1]) darauf aufmerksam gemacht, dass die Nähe der grossen Gefässe ein häufiger Ansiedelungspunkt derselben ist; und unter Anführung von drei einschlägigen neuen Beobachtungen und einigen ähnlichen aus der Literatur meint er sogar, „dass sie den Ausgang mit Vorliebe von den Gefässscheiden nehmen". Auch jüngst hat wiederum Güterbock [2]) auf diese Eigenthümlichkeit besonders der Echinokokken des Halses hingewiesen. In der überwiegenden Mehrzahl der 26 einschlägigen Fälle reichte der Sack bis an die grossen Schlagadern und war mehr oder weniger mit ihnen verwachsen, einige Male sogar derart, dass eine Arrosion derselben mit nachfolgender tödtlicher Blutung erfolgte. Es scheint jedoch in dieser Hinsicht die Halsregion eine merkwürdige Sonderstellung einzunehmen; denn bei Durchmusterung der Literatur finden sich die Angaben nicht allzu häufig, welche mit Sicherheit die Provenienz der Cyste aus der Scheide der Gefässe anderer Körperregionen erkennen lassen. So dürfte denn die

1) Hansen, Diagnose der äusseren Echinokokken. Deutsche Zeitschr. f. Chirurgie. Bd. III. S. 354.

2) Güterbock, Ueber Echinococcus am Halse. Archiv f. klin. Chirurgie. Bd. XLV. Heft 4.

Mittheilung und Besprechung eines Falles gerechtfertigt sein, bei dem der Parasit sich mit seltener Unzweideutigkeit in der Scheide der Cruralgefässe angesiedelt hatte.

Der 48jährige Lehrer A. Sch. bemerkte in der rechten Leistenbeuge seit ca. 10 Monaten einen langsam wachsenden Tumor. Ein ursächliches Moment weiss er nicht anzugeben. Geringe Beschwerden rein mechanischer Natur.

Der Kranke ist mittelgross, mässig kräftig, sein Panniculus adiposus stark entwickelt, die inneren Organe normal.

Dicht unterhalb der rechten Leistenbeuge befindet sich eine halbkugelige Geschwulst, deren Umfang an der Basis 32 Cm., und deren Höhe etwa 7 Cm. beträgt. Die Haut darüber ist normal gefärbt und gespannt. Der Tumor selbst ist unverschieblich, seine Consistenz elastisch derb; keine Transparenz. Eine Probepunction fördert keine Flüssigkeit zu Tage.

Es wird ein Lipom angenommen.

In Narkose wird mittelst Längsschnitt Haut und Fascie gespalten und ein glatter, gespannter Balg blossgelegt. Nach dessen Eröffnung entleert sich keine Spur von Flüssigkeit, dagegen eine grosse Menge trockener, collabirter, dicht aneinander gelagerter Echinokokkenblasen. Der Sack setzt sich mit gleicher Füllung an der Innenseite der grossen Gefässe, in deren Scheide röhrenförmig bis zur Mitte des Oberschenkels fort und ebenso nach oben in unbestimmbarer Ausdehnung in die Bauchhöhle hinein.

Spaltung des Sackes bis zum unteren Pol, sowie möglichst weit nach oben hin und möglichste Ausräumung auch des innerhalb des Beckens gelegenen Höhlenabschnittes. — Drainage, Naht, Verband.

Täglicher Verbandwechsel wegen starker Secretion und Abgangs von collabirten Blasen aus der Bauchhöhle. Keine Reaction. — 2 Tage nach der Operation Beginn von Dyspnoe, Steigerung derselben, zunehmende Herzschwäche. Am 4. Tage Tod unter den Zeichen einer Pulmonalthrombose. Obduction nicht gestattet.

Im vorliegenden Fall hat sich also der Echinococcus sicher in der Scheide der Cruralgefässe selbst entwickelt, aber es lässt sich nicht mit Bestimmtheit entscheiden, an welcher Stelle derselben der sechshakige Embryo sich zuerst angesiedelt hatte. Nachdem nun der Parasit die Gefässscheide in weiter Ausdehnung vornehmlich nach unten röhrenförmig erweitert hatte, buchtete er sie im Scarpa'schen Dreieck, wohl als dem Orte des geringsten Widerstandes, kugelig aus, um sich hier als rundlicher Tumor für Gesicht und Gefühl bemerkbar zu machen. Diese eigenthümliche Art der Entwickelung weist darauf hin, dass sich der Keim des Wurmes in den tiefsten Schichten der Gefässscheide eingenistet hat und so bei seinem Auswachsen einen harten Widerstand seitens dieser bindegewebigen Hüllen überwinden musste. Darin scheint auch die merkwürdige Thatsache ihre Erklärung finden zu können, dass der Sack

nur trockene, collabirte Tochterblasen und keine Spur von Flüssigkeit enthielt. War schon die Ausscheidung von Cystenwasser unter dem anscheinend auf dem Wurm lastenden Drucke der Gefässscheide erschwert, so konnte bei der reichen Proliferation der Tochterblasen die vielleicht nur geringe Menge Hydatidenfluidums um so leichter allmählich resorbirt werden.

Wie schon erwähnt, finden sich in der einschlägigen Literatur, ausgenommen die der Halsregion, wenig Angaben, welche die Provenienz einer Echinokokkencyste aus einer Gefässscheide mit einiger Sicherheit erkennen lassen. Vor Allem gehört hierher ein Fall aus der schon erwähnten Arbeit Hansen's, wo der Parasit seinen Sitz an der Arteria brachialis hatte. Ihm zur Seite mag ein Fall Cruveilhier fils' (in der später erwähnten Statistik Marguet's Nr. 70) stehen: (Am inneren Rande des linken Biceps „Accollement de la tumeur ..... à l'artère humerale et au nerf mediane"). An der Arteria temporalis entwickelte sich der Parasit in dem bei Marguet (p. 210) citirten Fall Bonet's („Illi circa temporales arterias hydatides repertae"), sowie vielleicht in dem Falle Sonnenburg's in Rosenthal's Dissertation (Berlin 1888: Cyste im Musc. temporalis dicht an der Scheide der Arterie). Aus der Scheide der Cruralgefässe hat er sich möglicher Weise in dem bei Marguet (p. 356) citirtem Falle Durham's entwickelt; (langsam wachsender, unbeweglicher Tumor des Oberschenkels im Zusammenhang mit den Gefässen). Ferner dürfte hierher noch der Fall Croft (s. Marguet p. 327) gehören (Echinococcus an der inneren Seite des Oberschenkels; bei der Operation lag die Gefässscheide frei). Eine kurze Erwähnung verdienen im gedachten Sinne vielleicht noch folgende Beobachtungen, aus denen die Provenienz der Cyste aus einer Gefässscheide allerdings nicht einwandsfrei hervorgeht: Baudin (Marguet p. 321.): „Tout entière en dedans de la ligne représentant la direction des vaisseaux fémoraux ... presques en contact avec la gaîne ...." — Wenzel Gruber (Archiv f. path. Anatomie 1875) die grossen Gefässe dislocirt. — Werner (Marguet p. 356.) „Die Vene lag frei ... die Höhle erstreckt sich nach d. Lig. Poupartii hin". — Legendre (s. Davaine, Traité des Entozoaires, Paris 1877 p. 574): en arrière des vaisseaux et des nerves poplités. — Leonhard (s. Bergmann, Nr. 79, Dorpater med. Zeitschr. 1870) Im Sulcus bicipit. extern. und intern, — schliesslich und vor Allem Erichsen's Fall (s. Bergmann, Nr. 78): unter dem Deltamuskel und unter den grossen Gefässen; sowie der Bergmann'sche Fall (s. ebenda), wo der Sack gleichfalls hart an die Gefässscheide reichte.

Mag mir auch der eine oder andere einschlägige Fall noch entgangen, oder aus den Berichten die eigentliche Provenienz der Cyste manchmal nicht klar zu ersehen sein, sei es weil dieselben zu kurz gefasst sind, sei es weil vielleicht die Hydatide in ihrer Entwickelung frühzeitig die deckende Gefässscheide durchbrochen und so den ersten Ort ihres Ursprunges nicht mit Sicherheit erkennen liess: jedenfalls sind einwandfreie Mittheilungen über ein engeres

Verhältniss der Echinokokkengeschwülste zu den grossen Gefässen relativ spärlich. So können wir zwar von einer „Vorliebe, mit der sich der Wurm in den Gefässscheiden entwickelt," im strengen Sinne des Wortes schwerlich sprechen; immerhin fällt es jedoch auf, dass die Umgebung gewisser Schlagadern dem Parasiten als Prädilectionssitz dient, und hier spielt gerade die Gegend der Schenkelgefässe eine hervorragende Rolle. Um die Bedeutung derselben näher kennen zu lernen, erschien es erforderlich, eine möglichst vollständige Statistik der sog. Muskelechinokokken überhaupt aufzustellen.

Nebenbei gesagt, besteht über die Definition des Muskelechinococcus eine kleine Differenz unter den Autoren. Während nämlich Tavel[1]) unter diesem Begriffe alle subfascial gelegenen Blasen zusammenfasst, gleichgültig, ob sie intra- oder intermusculär, perivasculär, d. h. in oder an der Gefässscheide, oder einfach subaponeurotisch (subfascial) sich entwickelt haben, bezeichnet Marguet[2]) als Muskelechinokokken nur die innerhalb der bindegewebigen Muskelscheide zur Entwicklung gekommenen Blasen. Diesen musculären Hydatiden sensu strictiori könnte man jedoch die perivasculären und einfach subaponeurotischen (Tavel) als extramusculäre Hydatiden gegenüberstellen. Beide Gattungen würden dann unter dem Namen subfasciale Echinokokken zusammenzufassen sein, im Gegensatz zu den über der Fascie, d. h. subcutan gelegenen Blasen. Mag auch klinisch eine scharfe Scheidung in diesem Sinne manchmal schwer durchzuführen sein, so will ich sie doch als die anatomisch genauere der folgenden Casuistik zu Grunde zu legen versuchen.

Als Unterlage für diese Eintheilung diente die schon erwähnte klassische Monographie Marguet's, in welcher alle bis dahin bekannten, einwandsfreien musculären Echinokokken — 130 an Zahl inclusive 29 vorher noch nicht veröffentlichten — zusammengestellt sind, während 82 nicht ganz einwandsfreie oder nicht sicher musculäre Geschwülste nur kurz erwähnt und von der Tabelle ausgeschlossen wurden. Bei einem genauen Vergleich dieser Casuistik mit den 107 Nummern der Tavel'schen Dissertation — in welch' letzterer die etwas ältere Statistik v. Bergmann's[3]) mit einbegriffen ist — konnten 82 Tavel'sche Fälle bei Marguet wiedergefunden werden, und zwar 47 Fälle unter den sicheren musculären

1) Tavel, Ueber den Muskelechinococcus. Diss. Berlin 1880. S. 1.

2) Marguet, E., Kystes hydatiques des muscles volontaires. Thèse de Paris. 1888. p. 67.

3) Bergmann, Zur Diagnose und Operation äusserer Echinococcusgeschwülste. Dorpater med. Zeitschrift. 1870. Heft 1 u. 2. S. 73 u. ff.

Echinokokken und 35 Nummern unter den weiteren 82 Citaten des französischen Autors. Von den noch übrig gebliebenen 25 Fällen, welche bei Marguet nicht recognoscirt werden konnten, scheinen 18 Fälle als nicht einwandsfrei übergangen zu sein[1]). Die übrigen 7 Fälle bei Tavel sind wegen ihres extramusculären Ursprunges von Marguet als ausserhalb des Rahmens seiner Arbeit liegend betrachtet worden. Es sind dies folgende;

131.[2]) Tavel, Nr. 10, Dehio s. Hansen l. c. — Regio infra-hyoïdea.
132. " Nr. 12, Langenbeck-Gurlt. — Regio supraclavicularis (s. Bergmann l. c. Nr. 17).
133. " Nr. 14, Dubois: Laennec. — Antero-laterale Seite des Halses.
134. " Nr. 15, Cloquet, s. Bergmann Nr. 18, Ausgedehnte Cyste des Halses.
135. " Nr. 62, Leonhard, s. Bergmann Nr. 79, Sulci bicipit. extern. und intern.
136. " Nr. 106, Legendre, s. Davaine, Traité des Entozoaires. Dans le jarret en arrière des vaisseaux.
137. " Nr. 107, Simon, s. Bergmann Nr. 101, Zwischen d. Muskeln d. Wade.

Von den 82 von Marguet ausser der Berechnung gelassenen Fällen sind vielleicht noch folgende für uns verwerthbar, sowohl wegen der Sicherheit der Beobachtung, als auch wegen ihres zum mindesten wahrscheinlich extramusculären Sitzes:

138. Defrance-Roux (Marguet p. 216.), Am lateralen Rande des Sterno-cleido-mastoïd.
139. Meilly (Marguet p. 216 und Madelung's E.-Krankh. p. 146.), ebendaselbst.
140. Tillaux (Marguet p. 216), kurze Notiz. Musc. Mylo-hyoïd.
141. Der Dixon'sche Fall (Marguet p. 217. — Bergmann Nr. 19.), Hals; Arrosion der Subclavia.
142. Der Bonet'sche Fall (M. p. 211.), circa temporal. arterias.
143. Trendelenburg (M. p. 260. b. Madelung, E.-Krankh. p. 144), Rücken intermusculär.
144. Erichson (Marguet p. 284. — Bergmann Nr. 78), Unter dem Deltamuskel und den grossen Gefässen.
145. Mason (M. p. 335), Scarpa'sches Dreieck.

---

1) So z. B. sind 8 Fälle schon bei Tavel mit? versehen; in ihren Krankengeschichten ist ihr subfascialer Sitz fraglich. 3 Fälle sind übergangen, weil sie möglicher Weise Cysticerken waren (Nr. 5 conf. Marguet S. 58 u. 217; Nr. 42. Tavel: vergl. Cannstatt. Jahresbericht 1845. VI. p. 372 und Nr. 67. Tavel: conf. Marguet p. 59); Nr. 9. Tavel werden keine Blasen entleert (conf. Boyron, Gaz. des hôpit. 1870. No. 44); Fall 58 unoperirt vorgestellt (conf. Gaz. des hôpit. 1852. p. 7); Nr. 75. Tavel subcutan (?) vergl. Schuh, Pathologie und Therapie der Pseudoplasmen. 1864. S. 242; Nr. 7. Tavel zwischen den Gaumenbögen (conf. Bergmann, l. c. Nr. 9.

2) Der besseren Uebersicht wegen mögen die laufenden Nummern meiner Statistik sich an die 130 hier einzurechnenden Fälle Marguet's anschliessen.

146. Gurlt (M. p. 336. — Bergmann Nr. 96. — Archiv f. klin. Chir. 1862, III. p. 204.), unter den Adductoren.
147. Werner (M. p. 356), Inguinalgegend.
148. Durham (M. p. 356), Oberschenkel; Zusammenhang mit den Gefässen.
149. Terrillon (M. p. 335.), In oder zwischen der Adductoren.
150. Polend (M. p. 335), Zwischen der Adductoren.
151. Maas (M. p. 301, Deutsche Klinik 1875 p. 2), Ileopsoasgegend.

(Obgleich dieser Fall in seiner Provenienz, ob in dem oder an dem M. ileo-psoas nicht ganz sicher ist, so möchte er doch, als sonst gut beobachtet, nicht übergangen werden).

Ausser diesen aufgezählten Berichten habe ich noch folgende Fälle in der Literatur vorgefunden[1]):

152. Sonenburg-Rosenthal (Ueber d. Echinococcus d. Muskeln, Dissert. Berlin 1888). Muscul. temporal.
153. Thomas (Congress of Australasia 1889; cit. Central-Blatt für Chir. 1890 p. 888.), Unter d. Fascia tempor., mit Arrosion des Jochbeines.
154. Heyn (Dissert. Berlin 1894; Beitr. z. Lehre v. Muskel-E.), Unter d. Sterno-cleido-mastoïd.
155. Fischer (Dissert. Greifswald 1888. Beitr. z. Statistik d. E.-Krankh.), Supraclaviculargegend mit d. Plexus verwachsen.
156. Hansen (l. c.), Hals, bis an die Gefässe reichend.
157. u. 158. Körte und Wilm (Berliner klin. Wochenschr. 1888. Nr. 31.), Hals — subclavia.

Von den bei Güterbock (l. c.) aufgeführten 26 Fälle von Halsechinokokken sind folgende 9 Fälle noch nicht mit eingerechnet:

159.—167. Güterbock, Stanley (vergl. Bergmann Nr. 12); Erichsen, Böckel, St. Thomas-Hospital (2 Fälle), Wiener k. k. Krankenhaus, Bardeleben, Reverdin[2]).
168. Heyn (l. c.), Axillarlinie subfascial.
169. Tédenat (conf. Virchow-Hirsch, Jahresberichte 1892, II. p. 349.), Lumbalgegend.
170. Péraire (conf. Hildebrandt, chir. Jahresberichte I), Glutäus.
171. Rosenthal (Dissertation l. c.), Musculus deltoïd.
172. Kümmell bei Scholtz (Mittheilungen aus dem Hamburger Staatskrankenh. 1895/96 p. 168.), Musc. pectoralis.

---

1) Heyn, auf dessen Statistik sich auch Scholtz (Mittheil. aus d. Hamburger Staatskrankenh.) stützt, hat bis zum Jahre 1894 134 Fälle von Muskelechinokokken zusammengestellt. Da ihm jedoch die Marguet'sche Arbeit im Original nicht vorgelegen zu haben scheint, auch keine Quellenangaben gemacht wurden, glaubte ich, die einschlägige Literatur vom Jahre 1888 an nochmals durchmustern zu müssen.

2) Drei weitere Fälle: Fournier, Hewnden und Rossi (conf. Bergmann, Nr. 11, 14 u. 15) schienen mir wegen ihres nicht sicheren, subfascialen Sitzes auszuschliessen zu sein. Der Fall Bidloo (Bergmann Nr. 16) ist unter den 130 Marguet'schen Observationen als Nr. 30 gerechnet.

173. 174. Bahr (Beitr. z. Kenntniss d. E.-Krankh. in Vorpommern, Dissert. Greifsw. 1893.), Ellenbogenbeuge zwischen Biceps u. Beugern d. Hand (Tyrell's Fall 1848.) — rechte Glutäalgegend, intramusculär (Kober-Barth's Fall.)
175. Hansen (l. c.), In der Scheide der Arteria brachialis.
176. 177. Fischer (l. c.) und Bahr (l. c.), Entlang dem Musc. psoas.
178. Rosenthal (l. c.), Musculus sartorius.
179. Heyn (l. c.), Zwischen den Adductoren. [1])
180. 181. Bardeleben (Deutsche med. Wochenschr. 1888. Nr. 31.), In den Muskeln des rechten Oberschenkels bis in die Wade sich erstreckend, und Israël (ebenda); Unter den Adductoren.
182. Scholtz (l. c.), Multiple Echinokokken: rechter Ober- und Unterschenkel, Milz, Niere.
183. Fischer (Deutsche Zeitschr. f. Chir. Nr. 32. 1891. p. 205.), „Es war der Echinococcus im Kniegelenk ein Kunstproduct... durch Eröffnung einer Echinococcuscyste im Vastus internus und Hydrops des Kniegelenkes".
184. Madelung's Beiträge zur Lehre d. E.-Krankheit. 1885.: Fall 176. Der Sack lag theilweise in der Sehnenscheide der Achillessehne (bei Marguet nicht erwähnt). Dazu kommen noch folgende 15 Fälle aus Russland [2]):
185. I. Landeskrankenhaus-Nischninowgoroth. 1880. 38jähr. Mann, Geschwulst an der Vorderfläche des l. Oberschenkels. Echinococcus im Musc. quadric. femor. Exstirpation. Heilung.
186. III. Nadjeschdin-Siemietschna, 1886, 42jähr. Bauer, Echinococcus rechts neben der Wirbelsäule am Rücken zwischen den Muskeln und Proc. spinos. der Brustwirbelsäule. Exstirp. Heilung.
187. IV. Tscherniawski-Warschau. 22jähr. Soldat. Geschwulst seit 1 Jahr 7—12 Cm. lang, glatt, fast elastisch; liegt über der l. Spina anter. super. in der Abdominal-Musculatur. Diagn. Neubildung der Bindegewebsgruppe. Operat. Echinococcus im Musc. obliquus. extern. abdom.
188. V. Studienski-Kasan. 30jähr. Bäuerin. Geschwulst bemerkt seit 4 Jahren; gegenwärtig kürbisgross. Am Rücken vom Schulterblatt bis zum Becken, median bis an d. Proc.

---

1) Dieser Fall scheint mir ein Recidiv des von Bramann bereits 1888 operirten und in der Freien Vereinigung der Chirurgen Berlins vorgestellten und alsdann von Herber (Dissert. 1888. Berlin) veröffentlichten Falles zu sein. Er wurde deshalb nur einmal gerechnet.

2) Nadjeschdin, G., Zur Frage der Echinokokkenkrankheit in Russland. Russ. Archiv f. Chir. 1895. Bd. I. S. 42. — Herrn Prof. Tiling-St. Petersburg, welcher mir mit grosser Freundlichkeit das Original dieser Arbeit zur Verfügung stellte, sowie Herrn Privatdocent Dr. Kader, welcher die Güte hatte, mich bei Uebersetzung derselben aus dem Russischen zu unterstützen, sage ich meinen verbindlichsten Dank. Da die Arbeit im Original in Deutschland sehr schwer zugänglich ist, mag eine etwas ausführlichere Mittheilung der daselbst veröffentlichten Fälle gestattet sein.

spinos. Punct. Flüssigkeit ohne Haken u. s. w. Operat. Einkammerige Cyste, unterhalb des Latissimus dorsi. Exstirp. Heilung.

189. VI. Gontschakow-Woronesch. 29jähr. Kommis. Im Latissimus dorsi zwischen Wirbelsäule und rechtem Schulterblatt. Exstirp. Heilung.

190. VII. Tiling-Petersburg. 38jähr. Maler. Geschwulst vor 3 Jahren bemerkt. Punct. Eiter. Derselbe vollständig abgelassen. Allmähliches Wiederfüllen der Geschwulst. Jetzt in der rechten Lende faustgross, derb, beweglich, nicht schmerzhaft, Haut normal, Fluctuation undeutlich. Punct. Eiter, Exstirp. Cyste zwischen Musc. obliquus und transversus.

191. VIII. Archangielska-Peterhof. 49 jähr. Bäuerin. Geschwulst seit 2 Monaten bemerkt am unteren Ende des l. Schulterblattes, langsam wachsend. Nach Punct. Phlegmone. Perforation, Entleerung von Wasser und Tochterblasen. Dilatat. der Oeffnung, Ausstossen von Knochensequestern. Arrosion der Scapula. Heilung. Echinococcus unterhalb des Musc. infraspinatus.

192. IX. Kapczinski-Wladikawkaz. 34 jähr. Schäfer. Geschwulst bemerkt seit 1 Jahr kindskopfgross. Punct. dünnflüssiger Eiter. Operat. Echinococcus mit Eiter und Tochterblasen gefüllt, zwischen der 1.—3. Rippe und der Muskelschicht, von den Proc. spinos. vertebrae bis zum äusseren Rand des l. Schulterblattes. Rippen und Intercostalmuskeln mit tellerförmigen Ausbuchtungen. Periost intact; anlieg. Musk. verdünnt und geschwunden. Heilung.

193. X. Sokolow-Moskau (conf. Centr.-Bl. f. Chir. 1893. Bd. XX. p. 85.), 46jähr. Weber. Geschwulst bemerkt seit 1 Jahr zwischen den Scapulae in der Höhe des 2.—5. Brustwirbels, länglich durch eine Furche entsprechend dem Proc. spinosus in 2 Hälften getheilt. Flüssigkeit aus dem einen in den anderen unter Reiben verdrängbar. Diagn. kalter Abscess (?). Op. Sack mit schmaler Communicat. am Process. spin. des 3. Brustwirbels, zwischen den breiten und langen Rückenmuskeln. Process. spin. arrodirt. Heilung.

194. XI. Tiling-Petersburg. 16 jähr. Mädchen. Geschwulst seit 1 Jahr bemerkt, wächst erst in letzter Zeit. Im oberen Drittel der Aussenseite des r. Oberschenkels, hart, schmerzlos, beweglich, hühnereigross. Im Muskel. Exstirp. Heilung.

195. XII. Karpietschenko-Tiflis. 32 jähr. Bahnmstr. Echinococc. im Musc. pectoral. Incision, Drainage, Heilung.

196. XIII. Derselbe. 20 jähr. Frau; im Adduct. magn. des l. Oberschenkels, Incision, Drainage, Heilung.

197. XIV. Matniejew-Kasan. 45 jähr. Frau. Vor 2 Jahren bemerkt, langsam wachsend, unempfindlich, beweglich, elastisch, apfelgross; zwischen Sterno-cleido u. Kehlkopf rechts. Diagn.: Lympho-Sarkom, Exstirp. Der Sack lag auf der Vene jugul. intern. Heilung.

198. XV. Rückenmusculatur.

190. XVI. Grube-Charkow. 27jähr. Bauer. Seit 5 Jahren bestehend, glatt, elastisch. Unter dem Musc. cucullaris. Exstirp. Heilung.

Als Nr. 200 ist noch unsere oben mitgetheilte Krankengeschichte zu erwähnen.[1])

Auf die einzelnen Körperregionen vertheilt, ergiebt sich folgende

Statistische Uebersicht subfascialer Echinokokken.

Körperregion			Musculärer Sitz	Extramusculärer Sitz	Summa
		Kopf	7	2	9
		Hals	4	22	26
		Rumpf	55	10	65
Obere Extremitäten	Oberarm	Streckseite	10	—	10
		Beugeseite	9	4	13
	Vorderarm	Streckseite	1	—	1
		Beugeseite	1	—	1
Untere Extremitäten	Becken	Gesäss	11	—	11
		Ileo-psoas-Gegend	3	2	5 | 32
	Oberschenkel	Obere Adductorengegend	18	9	27
		am übrigen Oberschenkel	28	—	28
	Unterschenkel-, Wade u. Poplitealgegend		2	2	4
			149	51	200

Beim Ueberblicken dieser Statistik lässt sich eine Prädilection für die Gebiete der grossen Gefässe ohne Weiteres nicht erkennen. Zwar scheint die Beugeseite der Extremitäten öfter der Sitz der Erkrankung zu sein; doch ist das diesbezügliche Mehr so unbedeutend, dass ihm kein besonderer Wert beigelegt werden kann. Nur der Hals, wo der Echinococcus fast ausschliesslich die Gefässseite zur Ansiedelung wählt, macht hierin eine bemerkenswerthe Ausnahme. Und der Hals ist es wiederum, der — abgesehen von der relativen Häufigkeit des Blasenwurmes am Rumpfe — überhaupt

1) Weil nicht sicher subfascial, wurden folgende Fälle übergangen: Weber (Dissert. Kiel 1887), „Echinokokken im Nacken, Exstirp. Heilg. Krankengesch. fehlt"; 3 Fälle bei Bahr (l. c.): Nr. 2. Kreuzbeingegend (wahrscheinlich subcutan). Nr. 5. Vola manus bis zum Oberarm. Nr. 7. Am linken Nasenbein. Ferner wurde, weil ebenfalls nicht sicher subfascial, nicht gerechnet der russische Fall II: Skliffossowski-Moskau. 20jähr. Bauer. Geschwulst des rechten Unterkiefers, hühnereigross, beweglich weich, fluctuirend, flach, höckerig. Echinokokken mit heller Flüssigkeit. Exstirp. Heilg. — Damit ist vielleicht die Zahl der einwandsfreien subfascialen Echinokokken noch nicht erschöpft, da mir noch manche, besonders ausländische Publication entgangen sein mag. Immerhin dürfte diese Statistik ihrem Zweck, einen Ueberblick zu gewähren, genügen.

einen Prädilectionssitz für ihn abgiebt. Aehnlich etwa gestaltet sich das Verhältniss des Echinococcus zu den Cruralgefässen. Allerdings finden sich, wie wir sahen, nicht viele Fälle, aus denen mit weniger Sicherheit die Provenienz der Blase aus der Gefässscheide zu ersehen war, geschweige denn, dass sie ein so intimes Verhältniss zu derselben darboten, wie in unserem oben angeführten Fall. Trotzdem jedoch ist die Gegend der grossen Cruralgefässe im weiteren Sinne des Wortes, d. h. die Ileo-psoas- und obere Adductorenpartie ein relativ oft aufgesuchter Ansiedelungspunkt des Parasiten, so dass man von einer Art Bevorzugung dieser Stelle sprechen kann. Häufig beschränkt sich der Wurm in seinem Sitz auf die Adductorengegend selbst; manchmal jedoch steigt er, wie in unserem Fall, unter dem Poupart'schen Bande hinauf nach der Bauchhöhle zu. Ebenso kann es vorkommen, dass er umgekehrt nach Art eines Psoasabscesses von den Weichtheilen der Beckenschaufel als Ausgangspunkt sich ins Scarpa'sche Dreieck hinabsenkt und dort als fluctuirender Tumor erscheint, wie dies in den beiden Greifswalder Fällen von Fischer und Bahr beschrieben ist. (Nr. 176 und 177 unserer Statistik.) In dem letzteren liess sich der Sack sogar von der Inguinalgegend aus auf der Bahn des Psoas theilweise in die Bauchhöhle zurückdrängen. In Cailleux's Fall (s. Marguet No. 80 — Bergmann Nr. 66) nahm der fluctuirende Tumor mehr als das ganze linke Hypochondrium ein und drängte sich dann noch unter dem Poupart'schen Bande hinab vor die innere Seite des Oberschenkels. Somit ist eine scharfe Scheidung zwischen Echinokokkengeschwülsten diesseits und jenseits des Poupart'schen Bandes nicht immer streng aufrecht zu erhalten, und wir sehen, dass gerade die Gefässe, resp. die Ileo-psoas-Musculatur die Verbindungswege nach beiden Richtungen hin weisen. Aus unserer statistischen Zusammenstellung wären 32 Fälle hierher zu rechnen, und zwar 5 Fälle der Ileopsoas-Gegend (Marguet Nr. 79 und 80). Ferner der Maas'sche Fall Nr. 151 und die beiden Greifswalder Fälle 176 und 177 unserer Statistik); sodann 16 Fälle von den Adductoren-Echinokokken bei Marguet (Nr. 92 u. 94—108) und ein Fall des oberen Theiles des Vastus internus (Marguet Nr. 91). Ausserdem die Berichte von Mason (145), Gurlt (146), Werner (147), Durham (148), Terrillon (149) und Polend (150). Dazu gehören noch der Heyn-Herber'sche Fall (179), der von Israël (181), der Russische (196) und schliesslich der unsrige (200). So kämen denn im Ganzen 32 Fälle hier in Betracht. Bei dieser relativen Häufigkeit des Echinococcus im weiteren Gebiete der grossen Schenkelgefässe, sowie bei der

Mannigfaltigkeit anderer dort vorkommender chirurgischer Erkrankungen dürfte der Blasenwurm in der Regel Gegenstand einer mehr oder minder schwierigen Differentialdiagnose werden.

In den einschlägigen Krankenberichten ist unter 15 Angaben nur einmal die Diagnose richtig vor der Operation gestellt worden (Marguet Nr. 94), während sie 2 mal zwischen Sarkom, resp. Fibrom und Hydadite schwankte. Am häufigsten — 5 mal — wurde ein Abscess angenommen, 3 mal cystischer Tumor, 2 mal Sarkom und 2 mal Lipom diagnosticirt.

Bei der Durchsicht der diesbezüglichen Krankengeschichten ergiebt sich für Statistik und Symptomatologie etwa folgendes: Beide Geschlechter werden von Echinokokken gleich oft heimgesucht; es stehen hier 15 männliche 13 weiblichen Kranken gegenüber. (Bei musculären Echinokokken überhaupt verhält es sich nach Marguet wie 3 männliche zu 4 weiblichen.) Bezüglich des Alters ist hervorzuheben, dass das mittlere Lebensalter davon bevorzugt ist. Es kommen von 26 Angaben auf das 3. Decenium 9, auf das 4. und 5. Decenium je 7 Fälle. 13 mal sass die Affection rechts, 10 mal links. In der Anamnese wird 5 mal eine Art Trauma als Gelegenheitsursache erwähnt, und zwar einmal in Form eines Schlages (Nr. 145), die anderen Male trat der Tumor nach einer heftigen Bewegung oder Körperanstrengung in die Erscheinung. [Reclus (bei Marguet 98): nach einer Anstrengung Krachen im Oberschenkel; Fall Wolff-Tavel (M. 103 und Tavel's Dissert.): beim Stuhlgang Gefühl des Platzens in der Inguinalgegend; Fall Bardeleben-Tavel (M. Nr. 102 und Tavel's Dissert.) Stossen gegen ein Gitter; Heyn-Herber (179) Heftige Bewegung.] Für den äusseren Echinococcus gilt das öfter beobachtete und von Bergmann (l. c. p. 152) seiner Zeit zuerst entsprechend hervorgehobene Symptom des schubweisen oder öfter plötzlichen Wachsthums eines vorher stationär gebliebenen Tumors als charakteristisch. Unter 17 Angaben über die Art des Heranwachsens findet sich dieses Anzeichen 5 mal erwähnt (einmal ausserdem nach einer Punction mit nachfolgender Vereiterung der Blase). 9 mal war das Wachsthum bis zur Operation als langsam, 2 mal sogar als schnelles bezeichnet. Meist war der Tumor selbst indolent oder nur wenig schmerzhaft, solange er nicht vereitert war. Unter 17 diesbezüglichen Angaben waren jedoch 4 mal die Schmerzen irradiirend, davon einmal ischiasartig (Bardeleben-Tavel Nr. 102) und in Blandin's Fall (Marguet Nr. 79) „douleurs beaucoup plus vives ..... dans toute la face antérieure de la cuisse . . . .“ Die Haut über der Geschwulst war

bei nicht entzündetem Cysteninhalt stets normal, nur in No. 95 bei Marguet als „un peu rouge“ angegeben. Die Form war meist eine runde oder länglich runde, glatte, die Consistenz in der Regel elastisch gespannt; in dem von Bergmann'schen Fall liess ein tieferes Eindrücken des Fingers auf eine Art Lappung schliessen; manchmal bedingen Muskeleinschnürungen ihre Form. Angaben über die Coëxistenz anderweitiger Blasen im Körper fehlen hier vollständig. Notizen über Transparenz finden sich ausser in unserem Falle, wo sie fehlte, nicht. Fluctuation war meist, nicht immer, mehr oder weniger deutlich nachzuweisen (10 mal deutlich; einmal fraglich; 6 mal undeutlich; 4 mal nicht vorhanden). Das für den Echinococcus überhaupt als pathognomonisch angegebene Hydatidenschwirren fand sich nur 2 mal als vorhanden erwähnt. Die Probepunction fiel, so oft sie ausgeführt wurde, relativ oft positiv aus. Einmal war sie sogar von einer Urticaria begleitet (Wolff-Tavel No. 103) und 2 mal war die Canüle mit Membranfetzen verstopft.

Handelt es sich demnach bei einem Patienten mittleren Alters um einen an und für sich indolenten Tumor in der Nähe der Cruralgefässe mit glatter, rundlicher Oberfläche, normalen Hautdecken, praller, elastischer Consistenz, vielleicht mit mehr oder weniger deutlicher Fluctuation, mit langsamem oder sogar schubweisem oder plötzlichem Wachsthum, so dürfte an das Bestehen eines Echinococcus zu denken sein. Eine Probepunction könnte die Diagnose vielleicht noch sichern. Nicht immer jedoch liegen die Verhältnisse relativ so einfach. So z. B. zeigte der Tumor in unserem Fall zwar eine rundliche Form mit elastischer Consistenz, auch ein langsames Wachsthum; Fluctuation jedoch sowie schubweise Entwicklungsart fehlten. Der Gedanke an einen cystösen Tumor lag zwar nahe, verlor aber durch das negative Punctionsresultat bedeutend an Wahrscheinlichkeit. Leider giebt es eben bei den subfascialen Echinokokken kein besonders hervorstehendes Merkmal, und so wird die Diagnose stets ihre Schwierigkeiten haben. Die Berücksichtigung jedoch der oben erwähnten Symptomatologie in Zusammenhang mit den nicht in Abrede zu stellenden Prädilectionsstellen des Wurmes wird gewiss manchmal den rechten Weg zu weisen im Stande sein.

In den uns hier interessirenden 32 Fällen von Echinokokken der Gegend der Schenkelgefässe wurde, wie gesagt, am häufigsten ein Abscess angenommen; und hier spielen gerade die Congestionsabscesse entlang der Iliacal- und Psoasscheide eine bedeutsame Rolle. Das langsame Wachsthum, die auf der Beckenschaufel

University of California LIBRARY

gelegene, glatte, fluctuirende Geschwulst mit gedämpftem Percussionsschall, welche sich mehr und mehr ausdehnen kann und, wie in dem Maas'schen Falle (Nr. 151), sogar die Grenzen des Hypochondriums nach der gesunden Seite hin überschreitet, desgleichen ein Herabsteigen unter das Poupart'sche Band, wie in dem Cailleux'schen Falle (s. Marguet Nr. 80). Alles dies kann einen Iliacalabscess vortäuschen, und es wurde denn auch von Cailleux ein solcher angenommen. Ebenso kann der Blasenwurm genau die Bahnen des Psoas verfolgen und, wie in den beiden Greifswalder Fällen (Nr. 176 und 177), analog dieser Abscessart im Scarpa'schen Dreieck als fluctuirender Tumor erscheinen. Desgleichen kann, wie z. B. bei der Kranken Cailleux' Abmagerung und cachectisches Aussehen oder, wie bei dem Patienten Blaudin's (Marguet Nr. 79) Adduction und Flexion des abgemagerten Oberschenkels sowie heftige, besonders in den Oberschenkel ausstrahlende Schmerzen zur Annahme eines entzündlichen Processes verleiten. Doch wird die Zulässigkeit eines solchen nur dann begründet sein, wenn, abgesehen von der allgemeinen Constitution des Individuums, der Nachweis eines primären Krankheitsherdes am Knochen gelingt, wie Schmerz und Schwellung an der Symphysis sacro-iliaca, am Darmbein selbst oder an der unteren Brust- und Lendenwirbelsäule, sowie vielleicht ein Gibbus daselbst. Andererseits wird man bei dem Verdacht auf einen Echinokokkus auf das eine oder das andere seiner eigenthümlichen Symptome, wie Hydatidenschwirren, schubweises Wachsthum und dgl. vigiliren müssen. Ferner wird eine genaue Anamnese, sowie der Nachweis anderweitiger tuberculöser Herde im Körper oft die Diagnose eines Senkungsabscesses unterstützen können, andererseits wird die meist geringe Schädigung des Allgemeinbefindens durch eine Echinokokkengeschwulst für diese sprechen. So ist selbst in dem Falle Cailleux z. B. trotz der Cachexie seiner Kranken der Mangel von Störungen im Digestions- und Respirationstractus ausdrücklich erwähnt. Allerdings wäre natürlich auch eine Combination von Tuberculose anderer Organe und Echinococcus denkbar. Schliesslich würde noch eine Probepunction Klarheit verschaffen können und einen tuberculösen Eiter dort ergeben sowie vielleicht ein für den Echinococcus charakterisches Resultat hier liefern.

Differentialdiagnostisch käme weiterhin das Sarkom in Betracht, welches bekanntlich am Oberschenkel und speciell in der Gegend des Scarpa'schen Dreiecks nicht so selten vorkommt und ebenso wie der Echinococcus sowohl von der Gefässscheide, wie auch von der Bindesubstanz des Muskelgewebes auszugehen pflegt. Das plötz-

liche Wachsthum eines bislang latent gebliebenen Echinococcus, das Gefühl eines rundlichen Tumors, seine öfter fehlende Fluctuation, vielleicht ein negatives Resultat der Probepunction: alles dies könnte auf die Diagnose Sarkom hinleiten. So ist denn auch in den uns hier interessirenden Fällen zweimal diese Geschwulstgattung als angenommen verzeichnet und einmal war sie in die Differentialdiagnose hineinbezogen worden. In der Regel jedoch wird das immerhin raschere Wachsthum des Sarkoms der meist langsameren Entwicklung der Cyste gegenüber gestellt werden können. Selbst in jenen Fällen, wo ein sogenanntes schubweises Wachsthum constatirt wird, zeigt das Letztere meist einen protrahirteren Verlauf. So z. B. erstreckte sich in dem v. Bergmann'schen Falle dasselbe auf 2 Jahre, und nur selten ist in den Krankengeschichten die Entwicklung als eine schnelle bezeichnet (so z. B. Marguet Nr. 105). Durch den Tumor hervorgerufene Schmerzen werden ebenfalls meist für den sarkomatösen Charakter des Leidens sprechen. Ausserdem wird die Palpation einigen Aufschluss geben können: die pralle, elastisch gespannte Resistenz der Cyste dürfte sich von den Consistenzverhältnissen eines weicheren Sarkoms sowohl, wie auch seiner fibrösen Mischgeschwülste meist unterscheiden lassen. Allerdings ist zu berücksichtigen, dass auch ein sarkomatöser Tumor cystös entarten kann und dann, besonders wenn Muskellager ihn mehr oder weniger bedecken, der Differentialdiagnose grössere Schwierigkeiten erwachsen können. Erweisen dann nicht Schwellungen der regionären Lymphdrüsen die Malignität des Processes, oder schafft auch eine Probepunction keine Klarheit, so müsste die Entscheidung erst der Operation vorbehalten bleiben.

Aehnlich entwickeln sich die Sarkome oder Chondrome der Darmbeinschaufel oder der Synchondrosis sacro-iliaca beziehungsweise deren Mischgeschwülste. Auch sie treten nach allmählicher, aber meist rascherer Verdrängung der Weichtheile als runde Tumoren vor der Crista ilei zutage und könnten dann differentialdiagnostische Erwägungen veranlassen. König[1]) erwähnt auch in der That einen Fall, wo bei einem Periostalsarkom der Beckenschaufel ein Echinococcus angenommen wurde. Diese Täuschung dürfte jedoch eine Ausnahme bilden; denn meist wird wohl die glatte, elastische, mehr oder weniger deutlich fluctuirende Cystenwand von diagnostisch entscheidender Bedeutung sein gegenüber den meist ungleicheren Oberflächen- und Consistenzverhältnissen der er-

1) König, Lehrbuch der speciellen Chirurgie. V. Aufl. Bd. III. S. 244.

wähnten Tumoren. Als charakteristisch für Myeloidsarkome wurde häufig eine Pulsation der Geschwulst beobachtet.

Zweimal ist ein Lipom angenommen worden und zwar in dem v. Bergmann'schen Falle und dem unserigen. Zu dieser Verwechslung kann nicht unschwer eine Aehnlichkeit bei der Palpation Veranlassung geben. Eine gleichmässig glatte, weich elastische Consistenz kann für beide Geschwulstarten sprechen. v. Bergmann schloss sogar beim Walgern der Neubildung auf eine Art Lappung in derselben, da einzelne Abschnitte mehr Resistenz zu bieten schienen. Hier wird es darauf ankommen, gegebenen Falles den subcutanen Sitz der Fettgeschwulst der subfascialen Entwicklung eines Echinococcus gegenüber festzustellen. Und so kann eine geringere Verschieblichkeit, ein Vordringen des Tumors in die Tiefe und unter die Musculatur, Fixation desselben bei Muskelcontraction und dgl. — dieses letztgenannte Symptom liess allerdings v. Bergmann im Stich — die diagnostische Entscheidung vielleicht herbeiführen. In unserem Falle aber, wo der Echinococcus aus der fasciculosen Fossa ovalis des Scarpa'schen Dreiecks herausgewachsen war, steigerte sich die diagnostische Schwierigkeit ganz besonders.

Eine Verwechselung mit Fibromen, Lymphdrüsentumoren, Lymphangiomen, Lymphosarkomen, auch Hernien u. dgl. dürfte wohl mit Rücksicht auf die extrafasciale Lage, Form, Consistenz, Wachsthumsart solcher Geschwülste u. s. w. unschwer zu umgehen sein, noch leichter aber eine solche mit einem Aneurysma der Femoralis, an das man auch schon gedacht hat (vgl. Fall Delpech b. Bergmann l. c. Nr. 94).

Eine kurze Erwähnung verdienen schliesslich noch die von Michel[1]) näher beschriebenen und von ihm als congenitale Peritonealabschnürungen gedeuteten grossen Cysten an der Innenseite des Oberschenkels, welche vom Lig. Poupartii oder Foramen ovale aus sich herab bis zum Knie erstrecken und dabei sich zwischen die Adductoren hineinschieben. Ihr Inhalt besteht aus schmutzig gefärbtem Serum. Eine Verwechselung dieser jedoch immerhin sehr seltenen Erkrankung mit einer Hydatide ist denkbar, da ja auch letztere grosse Dimensionen annehmen und sich zwischen die Muskeln schieben und ausbuchten kann. Beiden Krankheitsbildern sind die Symptome einer Cyste eigen und zwar an einer von Echinokokken bevorzugten Stelle. Wenn nun nicht gewisse Anzeichen, wie Hydatidenschwirren, schubweises Wachsthum u. dgl. für letztere in die

1) Conf. Referat im Centralbl. f. Chir. Bd. VII. 1880. S. 127.

Wagschale fielen, so würde eventuell eine Probepunction die erwünschte Klarheit zu schaffen im Stande sein.

Auch Leberechinokokken sind ausnahmsweise unter das Poupart'sche Band herabgestiegen und im Scarpa'schen Dreieck zutage getreten, wie z. B. in einem Falle von Thomson[1]), sowie in Nr. 908 der Neisser'schen Statistik[2]), in welch letzterer Beobachtung ein schwieliger, bindegewebiger Schlauch zwischen Peritoneum und Bauchmusculatur den Zusammenhang des Tumors mit der Leber darstellte. Desgleichen sind auch schon Abdominalhydatiden im Bruchsack gefunden worden.[3])

Trotz all der für die Differentialdiagnose oft recht gut verwerthbaren Anzeigen wird es doch häufig vorkommen, dass die Krankheit nicht oder nur unsicher erkannt werden wird. Die Echinokokkengeschwulst bietet, wie gezeigt, leider zu wenige regelmässig wiederkehrende charakteristische Eigenthümlichkeiten, sodann ist sie ja auch eine im grossen Ganzen recht seltene Erkrankung, immerhin wird man sie bei Kenntniss ihrer Prädilectionsorte gegebenen Falles in die diagnostische Erwägung ziehen müssen. Die definitive Entscheidung wird häufig eine Probepunction bringen. Für dieselbe werden sich meist mittelstarke Troicarts empfehlen, welche auch einer eingedickten Flüssigkeit oder Blasentrümmern den Durchtritt gestatten. Wie wichtig übrigens eine genaue Berücksichtigung eventuell im Troicartlumen stecken gebliebener Membranfetzen oder Gewebspartikelchen ist, zeigen z. B. die schon wiederholt erwähnten Fälle Blandin's und Cailleux' (Marguet Nr. 79 und 80), wo die Chintinhäute des Wurmes die Canüle verstopften, sowie eine eigene Erfahrung: bei einer 31jährigen Frau gab nämlich eine Vorwölbung der linken Nierengegend Veranlassung zu einer Probepunction, welche scheinbar negativ ausfiel; unbedeutende blutige Gewebspartikelchen jedoch, welche die Canüle enthielt, zeigten unter dem Mikroskop mehrere einwandsfreie Skolices. Leider entzog sich die Patientin der Behandlung, so dass der Fall kein literarisches Interesse weiter beanspruchen kann.

Therapeutisch wird wohl ähnlich wie bei den subfascialen Echinokokken anderer Körpertheile, auch bei den Blasen der Cruralgegend die möglichst vollständige Exstirpation der Cyste mit ihrer Bindegewebshülle grundsätzlich auszuführen sein. Denn

1) Conf. Langenbuch, Chirurg. d. Leber u. Gallenblase. Deutsche Chir. Lief. 45c. I. S. 68.

2) Neisser, Die Echinokokkenkrankheit. 1877. S. 200.

3) Koslowski, vergl. Centralbl. f. Chir. 1894. S. 234.

sie schafft die einfachsten Wundverhältnisse und ermöglicht auf diese Weise eine rasche Heilung per primam. Ferner bietet sie die beste Garantie einer radicalen Entfernung des Parasiten in allen seinen Theilen und beugt so einem Recidiv am sichersten vor. Letzteres tritt zwar auch bei weniger energischem Vorgehen selten ein, aber immerhin sind unter den hierher gehörenden 32 Krankengeschichten 2 Fälle von Recidiv erwähnt (Marguet Nr. 101 und der etwas complicirte, perforirte und vereiterte Fall Herber-Heyn Nr. 179. Beide nach Incision). Die therapeutische Punction mit nachfolgender medicamentöser Injection mag wegen ihres durchaus unsicheren Erfolges füglich übergangen werden, und die besonders früher oft geübte einfache Incision führte zwar zum Ziele, doch wohl langsamer und auf die Gefahr hin, dass sich während eines längeren Krankheitsverlaufes Complicationen einstellen. So verdient denn die Exstirpation als die an sich vollkommenste und beste Methode den Vorzug, besonders da die Prognose derselben im grossen Ganzen eine gute genannt werden kann. Auf 20 Incisionen in der Reihe der uns hier interessirenden 32 Krankengeschichten kommen 3 Todesfälle und zwar 2 Fälle von Eiterretention und ihren Folgen (Fall Nr. 79 [Blandin] aus dem Jahre 1844 und Nr. 151 [Maas] 1874) und eine Phthise. Unter 8 Exstirpationen ist ein letaler Ausgang zu verzeichnen. Allerdings werden sich der vollständigen Exstirpation recht oft grosse, ja unüberwindliche Schwierigkeiten entgegenstellen; denn nicht selten ist die Kapsel innig mit der Umgebung, den Muskeln, den Gefässscheiden, den Knochen verwachsen, so dass das Herauspräpariren derselben wie in dem v. Bergmann'schen Falle sehr schwierig sich gestalten kann. In unserem Falle war dasselbe unmöglich oder wäre nur mit Gefährdung der grossen Schlagader des Oberschenkels, in deren Scheide er sich entwickelt hatte, und auch dann nur unvollkommen ausführbar gewesen. Oft schieben sich bei grösseren Cysten Ausstülpungen derselben buchtig zwischen die Muskeln hinein und erschweren so ein radicales Vorgehen in hohem Maasse. Ein andermal dringt der Parasit, wie wir sahen, und wie es auch in unserem Falle geschah, unter dem Poupart'schen Bande hoch hinauf in die Bauchhöhle, oder er hat sich überhaupt innerhalb des Beckens primär analog einem Iliacal- und Psoasabscess entwickelt. Dann ist eine Exstirpation der Cyste sammt Kapsel überhaupt unmöglich. Wenn demnach auch die vollständige Elimination des Parasiten mit seiner bindegewebigen Hülle in einer Sitzung als das beste therapeutische Vorgehen in erster Linie zu empfehlen war, so wird man gegebenen Falles doch manchmal davon Abstand nehmen

müssen, sei es, dass die erwähnten besonderen Verhältnisse es überhaupt unmöglich machen oder derart erschweren, dass dadurch der Kranke geradezu einer Lebensgefahr ausgesetzt werden müsste. Dann tritt die einfache Incision in ihr Recht unter Entfernung der Mutter- und Tochterblasen, und dann begnügt man sich mit einer Heilung per granulationem. Der subfasciale Echinococcus stellt aber im grossen Ganzen eine gutartige Geschwulstbildung dar, und die Entfernung seiner bindegewebigen Kapsel ist keine Conditio sine qua non für Gesundheit und Leben des Patienten.

Ist der Sack vereitert, so wird sich bei einiger Ausdehnung desselben schwer eine Prima intentio erzwingen lassen, und man wird sich auch dann nach möglichster Elimination der Blasen und Cystenmembranen auf eine ausgiebige Drainage und Tamponade beschränken.

XXXVI.

Von der Fähigkeit des Hautepithels, ausserhalb des Organismus sein Leben zu behalten, mit Berücksichtigung der Transplantation.[1]

Von

C. A. Ljunggren.

(Mit Tafel VI. VII.)

Es ist eine bekannte Thatsache, dass mit dem Tode des menschlichen Organismus seine Zellen nicht sogleich absterben. Dies geht u. A. daraus hervor, dass man von Leichnamen Hautstücke auf Wundflächen lebender Menschen hat überführen können mit Anheilung und bestehender Hautbildung. Ich erinnere an Swanovna's und Girdner's interessante Mittheilungen hierüber.

Uebrigens hat die Hauttransplantation an Menschen gelehrt, dass Hautlappen, die eine Zeitlang ausserhalb des Organismus aufbewahrt sind, mit gutem Erfolg überführbar waren. Es ist Wentscher gelungen, Hautstücke zu transplantiren, die 24—48 Stunden in Kochsalzlösung gelegen hatten. Brewer kam bei seinen Transplantationsversuchen von amputirten Gliedern zu der Auffassung, dass 36 Stunden die äusserste Zeit der Vitalität der Haut sei. Garre's histologische Untersuchungen über den Anheilungsprocess der Transplantation zeigen deutlich, „dass ohne nachweisbare Blutcirculation grosse Zellcomplexe durch blosses Ankleben auf einer Wundfläche während mehr als 48 Stunden ihr Leben fristen können.

Mit Transplantationsversuchen beschäftigt, wurde ich auf diese Fragen anfmerksam; besonders fand ich es practisch wichtig, wenigstens annähernd zu erforschen, wie lange Zeit Hautlappen mit Erfolg für Transplantation aufbewahrt werden können. Noch mehr anziehend für mich war aber die biologische Frage, zu untersuchen,

1) Diese Arbeit ist fast vollständig zu den Verhandlungen des Moskauer Congresses abgeliefert; die Publication wurde durch die Herstellung der Tafel verzögert. Seitdem ist Wentscher's Mittheilung von der Naturforscherversammlung zu Braunschweig erschienen, welche hohes Interesse verdient.

ob die Zellen vom Mutterorganismus entfernt, somit sowohl der Blut- als Lymphcirculation beraubt und ohne Nerveneinwirkung längere Zeit ihr Leben beibehalten können, ja ob man durch geeignete Nahrungsflüssigkeiten diese Zellen ausserhalb des Organismus ernähren könnte.

Ich bin bei meiner Arbeit folgendermaassen verfahren.

Sobald die Verhältnisse es erlaubten, wie bei Amputationen von gutartigen Tumoren bei übrigens gesunden Personen, nahm ich Hautstücke nach Thiersch's Methode, wobei natürlicher Weise die Haut peinlich genau desinficirt wurde.

Diese Hautstücke habe ich nachher in steril aufgefangener Ascitesflüssigkeit aufbewahrt, die ich von einem Patienten bekam, der während einer Zeit von 2 Jahren alle 14 Tage nach dem Krankenhaus kam, um punctirt zu werden. Jedesmal wurden extra 16 Liter Flüssigkeit von der Bauchhöhle entleert. — Ein jedes Hautstück, das ungefähr von der Grösse eines Markstückes war, wurde in ein Proberohr hineingebracht, das mit 10 Ccm. dieser Flüssigkeit gefüllt war. Die Röhren wurden im Allgemeinen bei Zimmertemperatur aufbewahrt. Im Ganzen habe ich in der Weise mehr als 40 Hautstücke aufbewahrt, die von 8 Personen entnommen waren. Sie sind mindestens 2 Tage, höchstens 6 Monate (die längste Zeit) in der Flüssigkeit geblieben. In etwa einem Drittel der Röhren entstand eine Bacterienentwicklung, wodurch sie unbrauchbar wurden. Wenn man die grossen Schwierigkeiten bedenkt, die Haut ganz aseptisch zu bekommen; weiter den Process des Hineinbringens, bei welchem eine Infection leicht entstehen kann, und schliesslich noch die lange Aufbewahrungszeit, — muss man es als ein gutes Resultat ansehen, dass nicht eine noch grössere Zahl von Röhren verunglückt ist. Die übrigen Hautstücke habe ich folgendermaassen behandelt.

I. Erstens habe ich Hautstücke mikroskopisch untersucht, die während einer Zeit von 2 Tagen bis zu mehr als 3 Monaten aufbewahrt waren. Die Stücke sind in Alkohol oder Sublimat gehärtet und meistens mit Hämatoxylin und Eosin gefärbt worden.

II. Zweitens habe ich ebenfalls in verschiedenen Zeiten auf gesunde oder granulirende Wundflächen Transplantationen mit den Hautstücken gemacht, um ihre Fähigkeit, anzuheilen und Haut zu bilden, zu untersuchen.

Von dem Hautstück, welches ich transplantirt habe, wurde meistens auch ein Stückchen zur mikroskopischen Untersuchung ausgeschnitten.

III. Drittens habe ich von einigen der transplantirten Stücke,

nachdem sie eine Woche auf der Wundfläche geblieben sind, ein Streifchen zur mikroskopischen Untersuchung geschnitten, um mir ein Urtheil darüber zu verschaffen, ob die transplantirten Hautstücke sich activ oder nur passiv verhalten.

Die mikroskopische Untersuchung der in der Flüssigkeit aufbewahrten Hautlappen lieferte folgende bemerkenswerthe Resultate:

Hauptlappen, die länger als 3 Monate in der Flüssigkeit gelegen hatten, zeigten oft eine gut erhaltene Fettstructur. Die Hornschicht hatte sich meistens wenigstens theilweise abgelöst, auch war zuweilen die ganze Epithelschicht an gewissen Stellen von dem unterliegenden Bindegewebe abgelöst worden. Die Zellen in den oberen Epithelschichten zeigten oft einen Kernzerfall, der zum Theil als eine Ableichung des Kernes mit Auslaugung der chromatischen Substanz hervortrat, zum Theil als eine Karyorexis, da die Chromatinsubstanz in zahlreichen Körnern zerfallen war, die sich oft zu grösseren Klümpchen zusammengeballt hatten. Hier die Details dieser Veränderungen mitzutheilen, liegt nicht innerhalb des Planes meiner Mittheilung. Die unteren Schichten zeigten im Allgemeinen die Zellen wohl erhalten mit gut färbbaren Kernen. Die Zellen schienen nur etwas atrophisch zu sein; die protoplasmatische Structur war gut erhalten; nicht hyalinisirt. Die übrigen Hautlappen, welche kürzere Zeit aufbewahrt waren, zeigten beinahe dasselbe Aussehen, nur dass die Degeneration der Zellen bisweilen mehr ausgebreitet war, und zwar obwohl die Lappen oft nur kurze Zeit in der Flüssigkeit gelegen hatten.

Die von mir gemachten Versuche genügen nicht, um dies Verhältniss, das von verschiedenen Umständen abhängig sein kann, zu erklären.

Das bemerkenswerthe Factum, dass die Epithelzellen auch nach einem dreimonatlichen Aufbewahren in Ascitesflüssigkeit gut erhalten, und normal färbbare Sterne besitzen können, erweckte mein Erstaunen. Es erhebt sich dann die Frage:

Sind diese Zellen mit ihren färbbaren Kernen wirklich lebendig? Man kennt ja durch zahlreiche übereinstimmende Beobachtungen, z. B. diejenigen von Kraus, Goldmann, Arnheim, Albert und Schmaus u. A., dass, wenn die Zelle ausser- oder innerhalb des Organismus todt ist, besonders wenn sie von Flüssigkeit umgespült ist, die Zellkerne entweder durch Karyotysis oder Karyorexis gelöst werden. Allerdings hat man gefunden, dass die Kerne der Bindegewebezellen auch nach 14 Tagen in steril ausgenommenen und aseptisch aufbewahrten Gewebestücken färbbar sein können. Man hat angenommen, dass dies von einer grösseren Resistenz dieser Kerne abhängig sei, aber dass Epithelzellen, im Serum aufbewahrt, ihre Kernfärbbarkeit während der langen Zeit von 3 Monaten bewahren können, hat man sich nicht wohl denken können. Leben diese Zellen?

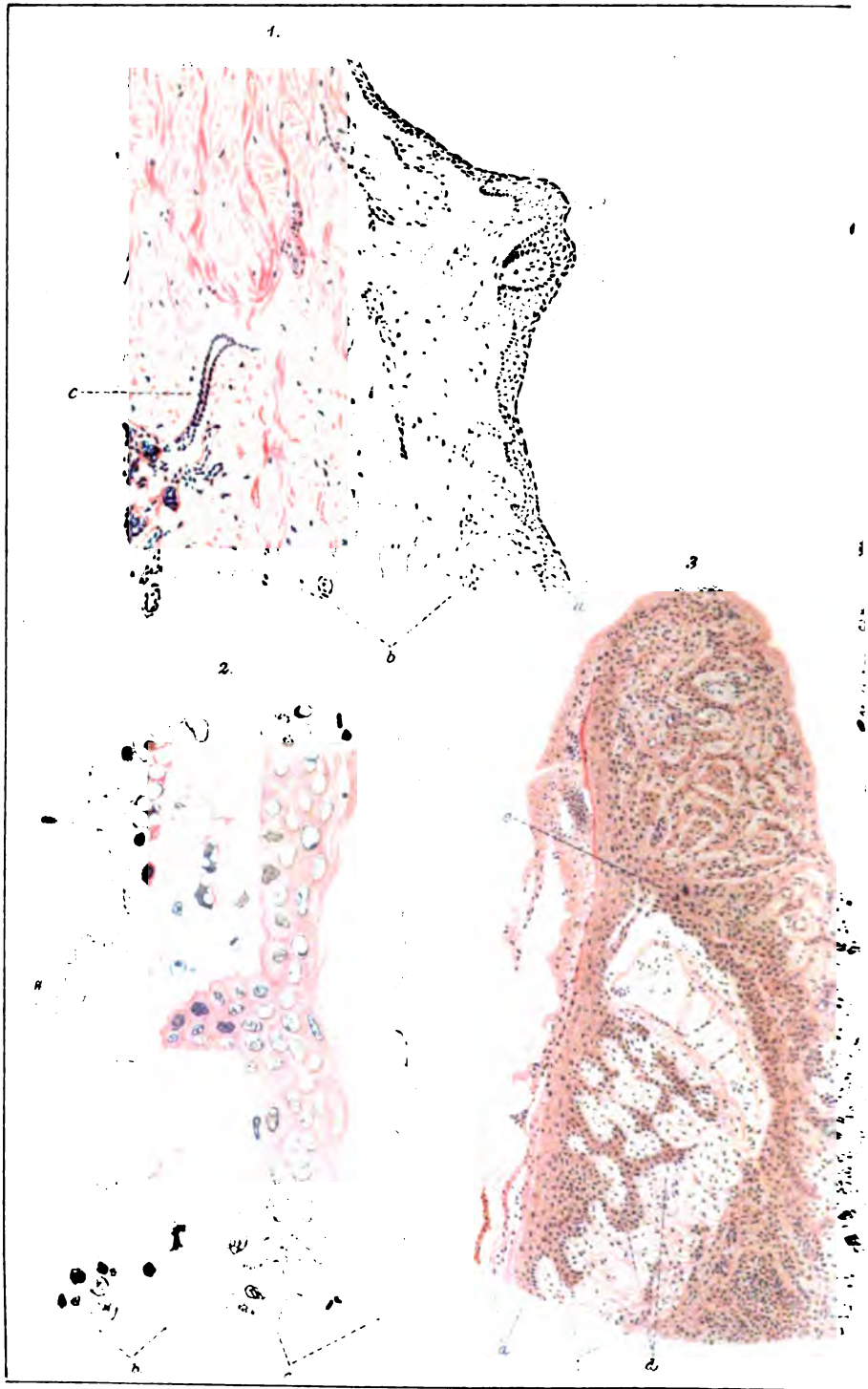
1.
c
b
2.
3
a
d

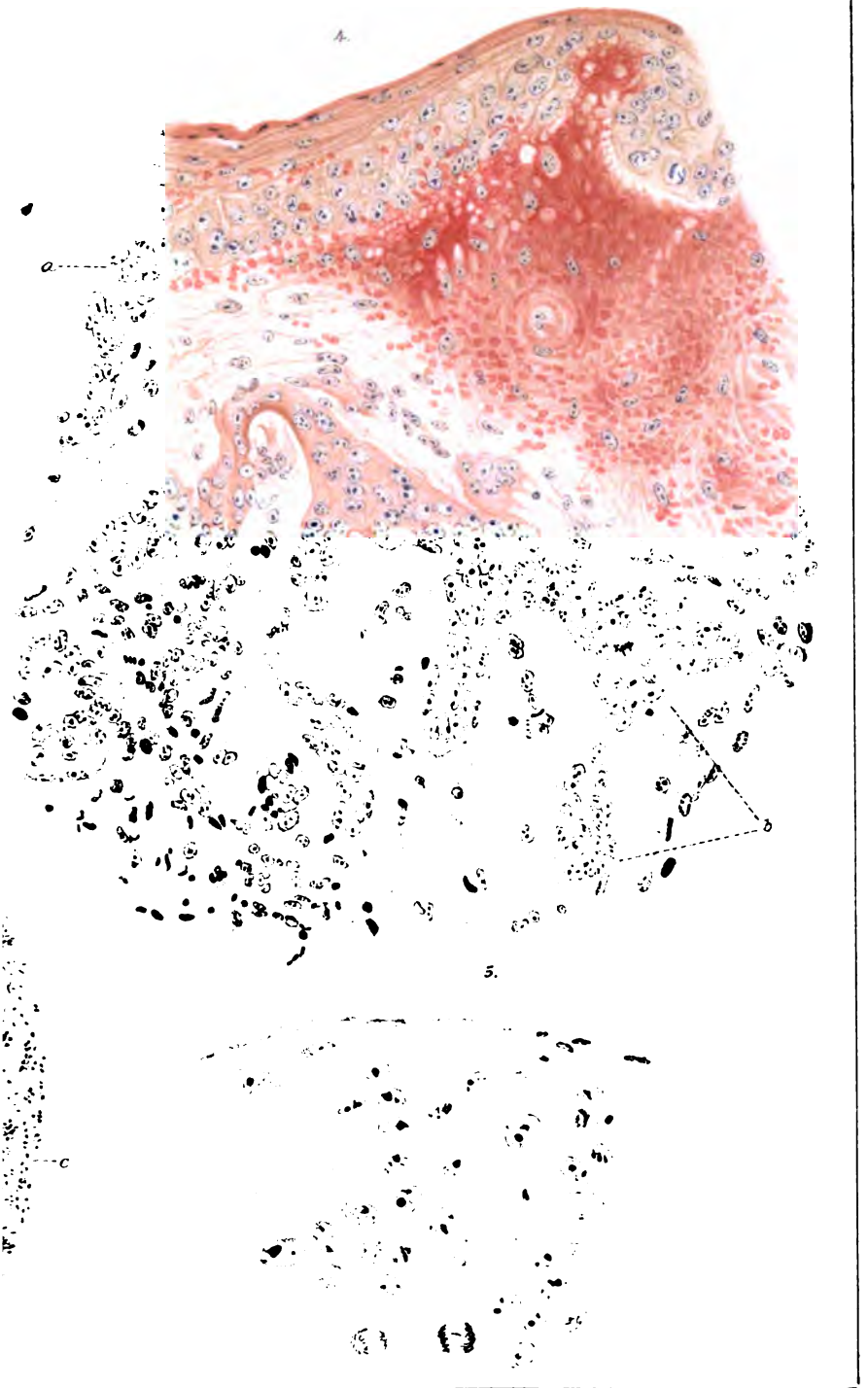
4.
a
b
5.
c

Durch die jetzt mitzutheilenden Transplantionsversuche glaube ich, einen nicht unwesentlichen Beitrag zur Aufhellung dieser wichtigen Frage zu liefern.

22 Transplantationen habe ich mit dem genannten Material theils auf frische, theils auf granulirende Wunden gemacht. Die Wundflächen sind immer der Art gewesen, dass an ihnen keine Epithelrückstände geblieben sein konnten, und ich habe die Hautlappen nie an die Ränder der Wunde, sondern immer in die Mitte, einige Centimeter von den Hauträndern entfernt transplantirt, um die Möglichkeit zu vermeiden, dass das Hautepithel der Wundränder unter das Hautstück hineinwachsen und Haut bilden könne. Ebenso habe ich nie mehrere Hautstücke dicht an einander, sondern ein jedes immer ganz frei angelegt, um leichter das Schicksal jedes Hautstückes beobachten zu können. Dies Verfahren hat freilich den Uebelstand mit sich bringen können, dass die Wundgranulation um die Hautstücke herum die definitive Hautbildung verhindern oder wenigstens verlangsamen konnte, aber für das Beurtheilen der Zuverlässigkeit der Resultate habe ich es als nothwendig angesehen, in dieser Weise zu verfahren.

Die Wundbehandlung ist die bei Transplantation gewöhnliche gewesen, nur mit der Ausnahme, dass ich bei den letzten Versuchen so verfahren bin, dass ich um die transplantirte Fläche herum einen hohen Wall von zusammengelegter Gaze gebracht habe und darüber eine Compresse gespannt, so dass die transplantirten Hautlappen vor allem Druck ganz geschützt lagen. Das Resultat der Transplantationen ist folgendes gewesen: sechs von den aufgelegten Hautlappen sind nicht an der Wundfläche angeheilt. Dabei ist zu bemerken, dass auch einige ganz frische Hautstücke, die zu gleicher Zeit angelegt wurden, sich auch gelöst hatten. In einem von diesen Fällen zeigte die Wunde, die nach einer Hautnekrose entstanden war, besonders schlaffe und bleiche Granulationen; in den übrigen Fällen war eine starke Secretion von der Wundfläche vorhanden. Die übrigen 16 Stücke sind alle angeheilt, aber ihr letztes Schicksal ist verschieden gewesen. In einigen Fällen (3) zeigten sie nach einiger Zeit ein schmutziges, graugelbes Aussehen. Mikroskopische Schnitte durch solch ein Stück zeigten das Epithel in einen körnigen Detritus verwandelt, in welchem weder Zellen, noch Zellenreste zu erkennen waren, und dabei ist zu erwähnen, dass von 2 Stücken, die zu gleicher Zeit aufgelegt wurden, das eine nekrotisch wurde, während das andere sein Hautaussehen behalten hat.

In 2 Fällen haben die Stücke während der ersten Woche nach der Transplantation ein ganz hautähnliches Aussehen gehabt, ja es sah sogar aus, als ob sie sich verbreiten wollten, aber später sind sie von den Rändern aus von den umgebenden Wundgranulationen resorbirt worden. Diese beiden Hautstücke waren von der Rückenhaut eines älteren Menschen entnommen und einen Monat lang aufbewahrt, danach direct auf den M. pectoralis transplantirt, der bei einer weitgehenden Amputation eines Mammacarcinoms eines 70jährigen Weibes blossgelegt war. Nach 6 Wochen waren die vom Anfang zehnpfenniggrossen Hautstücke resorbirt, nachdem

sie die ganze Zeit mit Ausnahme der letzten Woche ein hautähnliches Aussehen gehabt hatten.

Es kommt mir vor, dass die übrigen 11 Hautstücke bleibende Haut bildeten, und ich will auf diese Versuche ein wenig näher eingehen.

Im ersten Falle war das Hautstück 2 Tage alt und wurde auf ein Ulcus cruris transplantirt. Ein Theil des Stückes wurde abgelöst, der Rest aber schien wahre Haut zu bilden.

In 2 Versuchen wurden die Hautstücke (das eine 8, das andere 12 Tage lang aufbewahrt) auf eine granulirende Wunde der Brust transplantirt, welche Wunde von der Grösse einer Hohlhand durch einen Schuss und nachherige Entfernung der zerstörten Haut entstanden war. 2 Hautstücke wurden in die Mitte der Wunde transplantirt, heilten an und gingen in bleibende Haut über. Nach 6 Wochen war die ganze Wunde geheilt mit einer beweglichen Narbe, die sich nach einem Jahre als dauernd geheilt erwies.

Zwei Hautlappen wurden auf einen Unterarm gelegt, welcher der Haut vollständig beraubt war. Diese war nämlich bei einem Unglücksfall bis zum Ellbogen in der Form eines Handschuhes weggerissen worden. Die Stücke waren 6, respective 8 Tage alt. Beide heilten an und gingen in wirkliche Haut über. Auf denselben Unterarm wurden später dreimal Hautstücke, die 2 Wochen und 3 Wochen alt waren, erfolgreich transplantirt. Der grosse Substanzverlust ist mit diesem und anderen frischen Thiersch'schen Transplantationen gedeckt, und die Heilung besteht nach einem halben Jahre fort.

Schliesslich habe ich 3 Hautstücke, die einen Monat alt waren, an eine grosse granulirende Wunde eines Armes transplantirt. Die Wunde war nach einem gangränösen Erysipelas entstanden. Die Stücke waren von dem Unterschenkel eines 35jährigen Mannes genommen, welcher wegen eines Unglücksfalles amputirt worden war. Die 3 Stücke heilten an und entwickelten neue Haut. Ausserdem heilte die Wunde von den Wundrändern aus, und die Heilung blieb fortwährend bestehen mit guter Function des Armes. Es ist jetzt anderthalb Jahr her, und die angeheilte Haut ist gut geblieben.

Gegen die Deutung dieser Versuche, die ganz positive Resultate gegeben haben, könnte man möglicher Weise die Bemerkung machen, die ich auch selbst gemacht habe, dass die eingeimpften Hautstücke sich passiv verhalten und nur als Deckmantel gedient hätten, unter welchem sich später Hautepithel von dem Hautrande aus nach und nach entwickelt hätte, und dass die Verbreitung, die sie meiner Meinung nach gezeigt haben — illusorisch gewesen wäre. Vieles spricht doch natürlich gegen diese Auffassung wie vor Allem das charakteristische Hautaussehen der Stücke u. s. w., aber bei so wichtigen Fragen, von welchen hier die Rede ist, muss immer die strengste Kritik angewendet werden.

Ich entschloss mich darum, von den Rändern der transplantirten Lappen Streifchen für mikroskopische Untersuchung auszu-

schneiden, und ich werde jetzt ganz kurz die wichtigsten Ergebnisse angeben.

Von den zwei, respective 6 Tage und 1 Woche alten Hautlappen, welche ich auf den Unterarm gerade in der Mitte der Amputationswunde transplantirt hatte, und die mehr als 10 Centimeter von dem Hautwundrande entfernt lagen, nahm ich mit dem Messer am äusseren Rand der Lappen kleine Streifen, die sowohl einen Theil der Hautlappen als der angrenzenden Wundgranulationen enthielten.

Der eine Hautlappen hatte 8, der andere 9 Tage auf der Wundfläche gelegen. Von diesen Streifen machte ich nach Härtung in Sublimat und Einbettung in Celloidin und Paraffin mikroskopische Präparate. Ganz schön sieht man an diesem transplantirten Epithel bedeutende Proliferationen sowohl nach unten wie auch nach der Fläche über die angrenzenden Wundgranulationen senden. Viele Kerntheilungsfiguren in verschiedenen Stadien kann man auch in den Epithelzellen beobachten.

Ich will auf die Figur 3, 4 und 5 der Tafel I hinweisen.

Fig. 3 zeigt das transplantirte Stückchen, welches ausser Epidermis auch einen Theil von Cutis enthält, umgeben von Granulationsgewebe. Die Cutis markirt sich deutlich vom übrigen Gewebe durch Verringerung der Zellenmenge und degenerative Veränderungen. Das dieselbe deckende Epithel zeigt lebhafte Proliferation und sendet zahlreiche Fortsätze hinunter in die Cutis. Diese Proliferation dürfte von dem Basalepithel ausgegangen sein, denn die oberen Epithelschichten befinden sich in Degeneration. Auf der Grenze zwischen Cutis und umgebendem Granulationsgewebe sieht man einen ziemlich langen Zapfen von heruntergewachsenem Epithel, ausserdem verbreitet sich auch das Epithel über die Granulationsfläche und sendet daneben kleine Sprossen in das letztere äusserst zellenreiche Gewebe.

In Fig. 4 tritt die Epithelproliferation im Granulationsgewebe noch reichlicher hervor.

Ausser der Epithelverbreitung an der Oberfläche findet man bedeutende unregelmässige Epithelstränge, welche tief im Gewebe liegen. An einzelnen Stellen sieht man Bilder, die an ein beginnendes Carcinom erinnern. Wäre das Hautstück, von welchem dieser Theil genommen wurde, nicht mitten auf eine granulirende Muskeloberfläche transplantirt worden, in mehreren Cm. Entfernung von Haut, würde man glauben können, dass diese Bildungen von stehen gebliebenen Hautdrüsen, welche zu proliferiren begonnen haben, entstanden seien. Jetzt ist diese Annahme undenkbar. Es ist möglich, dass diese Lage des neugebildeten Epithels entstanden ist nicht nur infolge des Herunterwachsens des Epithels in das Granulationsgewebe, sondern auch dass letzteres die Epithelstränge hat umwachsen können.

Fig. 5 zeigt bei stärkerer Vergrösserung Mitosen in einigen Epithelzellen, die in vorher genannter Fig. in neugebildeter oberflächlicher Epithelzellenschicht wiederzufinden sind.

Diese Präparate zeigen unzweideutig, dass die transplantirten Hautlappen sich bei der Ueberhäutung activ erhalten hatten.

Es scheint mir von Interesse zu sein, die mikroskopische Structur derselben Hautlappen unmittelbar vor ihrer Transplantation zu erwähnen. Der eine Lappen sieht mikroskopisch sehr normal aus mit im Allgemeinen wohl erhaltenen Zellen mit färbbaren Kernen, der andere Lappen, der in Fig. 2 abgebildet ist, zeigt die Zellen sehr zahlreich degenerirt, und doch hatte auch dieser Hautlappen das Vermögen, activ zu proliferiren.

Es ist natürlich eine Aufgabe von besonders grossem Interesse, erforschen zu können, wie die Zellen in ihrer mikroskopischen Structur verändert werden können, ohne jedoch ihre Proliferationsfähigkeit zu verlieren. Meine Beobachtung in diesem Falle gewährt einen geringen Einblick in diese interessante biologische Frage, die zu ihrer Lösung genaue Untersuchungen erfordert.

Jetzt habe ich in kurzen Zügen die wichtigsten Resultate meiner Untersuchungen mitgetheilt.

Möchten die Ergebnisse, die diese Untersuchungen gegeben haben, zu fortgesetzten Untersuchungen auf diesem Gebiete auffordern, um der Lösung dieser wichtigen biologischen Frage — über das Vermögen der Zellen, ausserhalb des Organismus leben zu können — näher zu kommen.

Obwohl meine Methode mir ganz gute Resultate gegeben hat, können doch gewiss Verbesserungen derselben gefunden werden. Es wäre z. B. vortheilhaft — eine geeignetere Nahrungsflüssigkeit zu finden; — zu prüfen, ob es nicht besser wäre, die Hautlappen bei niedriger Temperatur aufzubewahren, um das Leben der Zellen so viel wie möglich auf ein Minimum zu reduciren, — die Nahrungsflüssigkeit zu wechseln, um zu verhindern, dass schädliche Producte sich häufen u. s. w.

Betreffs der praktischen Resultate wäre es ja für die Chirurgen besonders vortheilhaft, einen Vorrat von Hautlappen, die für Transplantation ganz geeignet wären, immer bei der Hand zu haben, und den Patienten wäre es ja ebenso vortheilhaft, die unbehaglichen Schnitte aus der eigenen Haut los zu werden.

Meine Untersuchungen sind natürlich nicht genügend zahlreich und die Fälle in allzu kurzer Zeit observirt worden, dass ich entscheidend darüber in dieser Frage urtheilen könnte, und es dünkt mir wahrscheinlich, dass das längere Zeit bewahrte Hautepithel möglicher Weise etwas verlieren kann von der Lebenskraft, welche das frisch ausgenommene besitzt.

Ich kann nicht umhin, meinen Aufsatz durch eine Erinnerung daran abzuschliessen, wie mangelhaft unsere Kenntniss von der

Widerstandsfähigkeit der lebendigen Zellen ist, und von welcher Wichtigkeit diese Sache speciell für die Chirurgie ist; denn die Chirurgie gründet sich auf die vitalen Eigenschaften der Zellen, unter denen ihre Widerstandsfähigkeit eine der wichtigsten ist.

In der biologischen Studie von Grawitz über die Widerstandsfähigkeit lebender thierischer Gewebe, in Deutscher Med. Wochenschrift publicirt, wird uns ein von Meisterhand gemachter Ueberblick unserer Kenntniss in diesem Gebiet geliefert, während sie gleichzeitig zu weiteren Forschungen in hohem Grade anregt.

Erklärung der Abbildungen
auf Tafel VI. VII.

Fig. 1. Seitz Obj. 3. Oc. 1. Hautstück in Serum 3. Monate aufbewahrt mit gut färbbaren Kernen.
a) Hautepithel.
b) Cutis.
c) Hautdrüse in Cutis.

Fig. 2. Seitz immers. 1/12. Oc. 1. Hautstück, das nur eine Woche in Serum gelegen mit hochgradigen Veränderungen, aber doch lebensfähig ist.
a) Hautepithel.
b) Cutis.

Fig. 3. Seitz Obj. 3. Oc. 1. Transplantirtes Hautstück.
a) Epithel des transplantirten Hautstückes.
b) Cutis desselben.
c) Granulationsgewebe.
d) Prolif. Epithel in Cutis.
e) Prolif. Epithel im Granulationsgewebe.

Fig. 4. Seitz Obj. 7. Oc. 1. Transplantirtes Hautstück.
a) Flächenepithel.
b) In die Tiefe gewachsenes Epithel.

Fig. 5. Seitz immers. 1/12. Oc. 4. Kerntheilungsfiguren in den Epithelzellen.

XXXVII.

Kleinere Mittheilungen.

1.

Aus dem pathologischen Institut Zürich (Prof. Ribbert).

Zur Kenntniss der Knochenstructur in geheilten Fracturen.

Von

Dr. V. Hinsberg,

Assistent am pathologischen Institut.

(Mit 2 Abbildungen im Text.)

Im Laufe des vergangenen Jahres wurden im hiesigen pathologischen Institut 2 Präparate von difform geheilten Fracturen durch Sectionen gewonnen, die in besonders deutlicher Weise Veränderungen, wie sie Jul. Wolff in seinem „Gesetz von der Transformation der Knochen" beschrieben hat, erkennen lassen. Wenn sie auch nichts principiell Neues bieten, so dürften sie doch als Bereicherung des von Wolff gesammelten Materials der Veröffentlichung werth erscheinen, einfache Beschreibung der einschlägigen Befunde, ohne weitere theoretische Erörterungen, ist der Zweck nachfolgender Zeilen.

1. Das erste Präparat stammt von einem ca. 45 Jahre alten Paralytiker, der sich etwa $1^1/_2$ Jahre vor seinem Tode durch einen Fall auf Parquetboden den rechten Oberschenkel zerbrach. Die Betrachtung der Präparate ergiebt zunächst, dass der grösste Theil des Schaftes durch eine gewaltige Knochenmasse — ihr Umfang beträgt in der Mitte 30 Cm. — ersetzt ist, oben ragt aus derselben ein kurzes Schaftstück mit Kopf und Hals, unten der Condylus hervor. Die Oberfläche des neuen Knochens ist hinten ziemlich glatt, annähernd halboval, vorn dagegen ganz von Knochenvorsprüngen und -brücken bedeckt. Der Femur ist ungefähr 10 Cm. kürzer als ein normaler. Zwecks genauerer Untersuchung wurde der Knochen durch einen frontalen Sägeschnitt halbiert. Fig. 1 zeigt das Bild der Schnittfläche der hinteren Hälfte. Man erkennt deutlich, dass damals eine doppelte Fractur des Schaftes mit seitlicher Dislocation des mittleren Bruchstückes, und Dislocatio ad longitudinem sämmtlicher 3 Fragmente, stattgefunden hat. Gegen die Callusmassen lassen sich die Bruchstücke deutlich abgrenzen. Wie man sieht, ist das obere Fragment mit dem distalen Ende ein wenig nach innen und vorn, das untere mit dem proximalen Ende nach aussen und hinten verlagert; das mittlere Fragment ist, wie erwähnt, lateralwärts dislocirt, seine beiden

Enden liegen den Aussenflächen des oberen und unteren Fragmentes an. Durch mächtige neugebildete Knochenmassen, die ja schon bei der äusseren Besichtigung auffielen, sind die Bruchstücke vereinigt, sie umgreifen das obere und das untere wie eine Zwinge, und das mittlere ist in sie eingebettet, jedoch so, dass seine laterale Wand an der Oberfläche freiliegt. In der Mitte der Callusmassen befindet sich eine durch Bindegewebe ausgefüllte Höhle, die sie umgebende Knochenschale ist stellenweise nur einige Mm. dick.

Fig. 1.

Fig. 2.

Wie ein Blick auf die Abbildung zeigt, sind die neugebildeten Knochenpartien nicht solid, sie bestehen vielmehr aus einem feinen Maschwerk von Spongiosabälkchen, die stellenweise eine auffallend regelmässige Anordnung zeigen. Besonders ins Auge fallend sind die Ansatzstellen des neuen Knochens an das untere Fragment, wir sehen, der Compacta desselben angelagert, ein System von nach oben hin fächerförmig ausstrahlenden Bälkchen, die unter sich durch rechtwinklig zu ihnen stehende Bälkchen verbunden sind. Deutlich sehen wir diese Verhältnisse an der lateralen Seite, in dem Verbindungsstück zwischen unterem und mittlerem Fragment ausgeprägt, viel schöner aber noch auf der medialen Seite. Auch da, wo der Callus das obere Fragment umgreift, sehen wir stellenweise eine regelmässige Anordnung der Spongiosabälkchen, doch lässt sich hier nicht so deutlich ein bestimmtes System erkennen. Diese neugebildeten Spongiosasysteme lassen sich wohl zwanglos im Wolff'schen Sinne als Systeme von Druck- und Zugbälkchen deuten, die sich den statischen Bedingungen entsprechend angeordnet haben.

Nach Wolff finden aber auch in den alten Knochentheilen infolge der veränderten Belastungsverhältnisse Structuränderungen statt, derart, dass die nicht mehr beanspruchten Theile atrophisch werden oder schwinden, während stärker beanspruchte hypertrophiren, und dass sich stellenweise neue Bälkchen bilden. Auch diese Vorgänge sind am vorliegenden Präparat sehr deutlich zu erkennen.

Zunächst sehen wir die Compacta des unteren Fragmentes unterhalb der Ansatzstelle der neuen Spongiosabälkchen nicht unbedeutend verdickt, oberhalb dieser Stelle aber, da, wo die Bälkchen ihr anliegen, auf eine ganz dünne Lamelle reducirt. Der Zusammenhang ist klar: die anliegenden Spongiosabälkchen haben die Compacta offenbar entlastet, sie wurde atrophisch, unterhalb des Ansatzes derselben ist aber der auf der Compacta lastende Druck vermehrt, dort ist sie verdickt. Auf der medialen Seite ragen ausserdem die Spongiosabälkchen im Inneren des Condylus internus höher hinauf, wie in der Norm, und zwar gerade bis zu der Stelle, wo aussen sich die neugebildete Spongiosa der Compacta anlagert; offenbar nehmen sie einen Theil des vom ersten auf die Compacta übertragenen Druckes auf. Durch diese stärkere Entwicklung der Spongiosa des Condylus internus ist gleichzeitig das gegeben, was Wolff als „Excentricität der Markhöhle" in seinen Präparaten beschrieben hat.

Das mittlere, seitlich dislocirte Fragment ist so stark verändert, dass man es kaum noch als Theil des Femurschaftes erkennt: die Compacta ist auf der medialen Seite ganz, auf der lateralen fast ganz geschwunden, dafür ist aber das ganze Lumen der Markhöhle durch Spongiosa ausgefüllt, die nur in den oberen und unteren Partien ein einigermaassen regelmässiges Gefüge zeigt, in der Mitte aber ganz ungeordnet erscheint.

2. Auch das zweite Präparat stammt von einer Fractur des Femur. Circa 19 Cm. unterhalb der Spitze des Trochanter major erfolgte ein Querbruch, gleichzeitig wurde aber aus der lateralen Wand des oberen Fragmentes ein Splitter, ungefähr dem vierten Theil des Diaphysenumfanges entsprechend, ausgebrochen. Während dieses mit seinem unteren Ende mit dem unteren Fragment im Zusammenhang blieb, wurde das Hauptfragment nach innen, und mit dem unteren Ende nach hinten dislocirt, wodurch auch eine Dislocation ad longitudinem bedingt wurde. In dieser Stellung sind die Bruchstücke wieder vereinigt.

Zunächst sehen wir zwischen den Bruchflächen der beiden oberen Fragmente Knochenplatten, die zum Theil auch mit dem oberen Ende des unteren Bruchstückes zusammenhängen. Die Markhöhle des centralen Bruchstückes ist durch eine Knochenkapsel verschlossen, und von ihr aus zieht eine horizontale, kräftige Knochenbrücke zur medialen Wand des unteren Fragmentes. Auf dem Durchschnitt sehen wir, dass die durch Ausbrechen des Splitters entstandene Lücke in der Begrenzung der Markhöhle durch eine straffe Bindegewebslamelle wieder geschlossen ist, und eine zweite, parallel mit dem Splitter ausgespannte Bindegewebsschicht begrenzt mit diesem zusammen eine kleinere Markhöhle. In der Mitte, von allen Seiten durch die erwähnten Bindegewebsmassen eingeschlossen, befindet sich ein länglicher Spalt, der mit gallertiger Flüssigkeit gefüllt war.

Auch an diesem Präparat bietet die Structur des alten und des neu-

gebildeten Knochens interessante Verhältnisse. Bezüglich des Letzteren ist vor allem in der Knochenbrücke ein regelmässiges System von rechtwinklig zu einander stehenden Bälkchen ins Auge fallend. Da, wo die Brücke sich ansetzt, ist die mediale Wand des unteren Fragmentes etwas verdickt, weiter unterhalb ist die Compacta verdünnt, doch sehen wir an ihrer Innenfläche mehrere Lagen ihr parallel angeordneten Spongiosalamellen neugebildet. Oberhalb des Ansatzes der Brücke ist die Compacta ganz durch parallele Spongiosabälkchen ersetzt, von deren oberen Ende eine spornartige Knochenleiste sich zur Innenwand des lateralen Splitters herüberzieht. Offenbar dient diese letztere Anordnung dazu, den Druck von dem lateralen Splitter auf die mediale Wand des unteren Fragmentes zu übertragen, im Uebrigen ist aber die Auflösung der Compacta in Spongiosabälkchen bezüglich ihrer mechanischen Bedeutung wohl nicht so leicht zu erklären. Auch die Compacta des Splitters sehen wir verdünnt und durch Spongiosabälkchen ersetzt, die nach oben in die des Femurhalses übergehen.

Wie haben wir uns nun die Entstehung der Knochenbrücke zwischen oberem und unterem Fragment zu erklären? Am wahrscheinlichsten ist wohl die Annahme, dass, als der Bruch erfolgte, das Periost auf der medialen Seite nicht einriss, vielmehr durch die Dislocation der Bruchstücke eine Strecke weit sich vom unteren ablöste und dann sich als Brücke zwischen beiden ausspannte, in derselben Weise, wie jetzt die Knochenbrücke. Nachdem so für die Knochenbildung die Richtung gegeben, erfolgte dieselbe dann wohl da, wo sie statisch beansprucht wurde, in besonders reichlichem Maasse.

Zum Schluss ist es mir eine angenehme Pflicht, Herrn Prof. Ribbert für die Anregung zu dieser Arbeit und für das derselben entgegengebrachte Interesse auch an dieser Stelle meinen Dank auszusprechen.

2.

Aus der chirurgischen Abtheilung des herzogl. Krankenhauses zu Braunschweig (Prof. Sprengel).

Ueber einen Fall von Luxation im Lisfrank-Gelenk mit Interposition der Sehne des M. tibialis anticus.

Von

Dr. Ludwig Steffen,

Assistenzarzt.

Ueber die Luxation im Lisfrank-Gelenk, die von allen Autoren als seltene Verletzung bezeichnet wird, liegen mehrere ausführliche Arbeiten vor. Ich darf wohl auf die zuletzt erschienene von Panse[1]) verweisen, der 45 in der Literatur verzeichnete Fälle zusammenstellt, von denen

1) Panse, Laterale Luxation im Lisfrank-Gelenk. Münchener medic. Wochenschr. 1897. Nr. 21 u. 22.

23 Luxationen einzelne Mittelfussknochen und 22 Totalluxationen, darunter 7 laterale betreffen. Ersteren kann ich aus der neuesten Literatur [1]) noch drei, letzteren noch einen weiteren, sowie den von uns beobachteten hinzufügen. Dieser letztere ist nun um so bemerkenswerther, als er eine Complication aufweist, die, so weit die mir zu Gebote stehende Literatur einen Schluss erlaubt, bis jetzt noch nicht beobachtet worden ist. Es handelt sich nämlich um die Interposition der Sehne des M. tibialis anticus im luxirten Gelenk. Ehe ich jedoch näher darauf eingehe, will ich zunächst die Krankengeschichte mittheilen.

Der 29 Jahre alte Brauer E. R. wurde am 2. November 1897 in das Herzogl. Krankenhaus aufgenommen mit der Angabe, dass ihm an demselben Morgen ein schweres Fass auf den linken Fuss gefallen; hierbei sei er, während der Vorderfuss fixirt war, zu Fall gekommen und nach rückwärts und links gefallen.

Bei der Aufnahme ist der Fuss bereits stark geschwollen; der vordere Theil in seiner Gesammtheit nach aussen abgewichen und bildet mit dem Tarsus einen nach aussen offenen stumpfen Winkel; Fusswölbung aufgehoben; am medialen Fussrand deutlich fühlbarer, dem Cuneif. I. entsprechender Vorsprung. Tuberositas, Metatars. V. leicht abtastbar und anscheinend weiter nach hinten gerückt.

Abnorme Beweglichkeit wegen des Oedems und der starken Schmerzempfindung nicht sicher festzustellen; Verkürzung des Fusses nicht vorhanden.

Die Wahrscheinlichkeitsdiagnose: Luxation im Lisfrank-Gelenk wurde bestätigt durch die Röntgen-Aufnahme, die laterale Totalluxation ergab: Metatars. I. ist so weit lateralwärts gewichen, dass er fast das Cuneif. III. erreicht; Metatars. II. steht vor dem Cuneif. III.; Metatars. III. vor dem Cuboides, während die beiden letzten Metatars. ganz nach aussen vom Cuboid. gerückt sind. Metatars. II. ist zugleich etwas nach aussen rotirt. Ob eine Fractur stattgefunden, lässt sich nicht sicher feststellen, da das Bild die feineren Conturen theilweise nicht deutlich hervortreten lässt.

Bei den am 8. November in Narkose unternommenen Repositionsversuchen gelingt es, nur die lateralen Metatars. wieder einzurichten, resp. in eine annähernd normale Stellung zurückzuführen. Daher in derselben Narkose Hautschnitt über dem medialen Fussrand, etwa entsprechend dem Verlauf des M. extensor halluc. long. Die Metatarsalknochen sind lateralwärts und um ein geringes dorsalwärts abgewichen. Gelenkverbindungen auf der dorsalen Seite sämmtlich gesprengt, bis auf die Gelenkkapsel zwischen Cuneif. I. und Metatars. I., die fast ganz intact und nur an dem nach dem Metatars. II. zu liegenden Theil eröffnet ist; in diesen Spalt ist der laterale Schenkel der Sehne des M. tibial. antic. interponirt, nach deren Lösung die Reposition leicht gelingt. Fixation durch Gypsverband.

Nach 3—4 Wochen Gehversuche; seit einiger Zeit Uebungen im medico-mechanischen Institut; Pat. klagt über geringe Schmerzempfindung beim Stützen auf die Fussspitze.

Auch in anatomischer Beziehung ist die Heilung als gute zu be-

1) Monatsschrift f. Unfallheilkunde. III. Nr. 6. S. 190. IV. Nr. 7. S. 216, 217.

zeichnen: nach der Photographie besteht nur zwischen Metatars. I. u. II. noch ein etwas verbreiterter Gelenkspalt. Die überall deutlich hervortretenden Knochenumrisse weisen nirgends Zeichen einer stattgehabten Fractur auf.

Die Interposition der Sehne des M. tibial. antic., die unserm Fall ein besonderes Interesse verleiht, scheint bisher noch nicht beobachtet zu sein. Die Autoren, welche sich mit der Luxation im Lisfrank-Gelenk beschäftigt haben, ziehen, wie z. B. Hitzig[1]) die Möglichkeit einer Interposition entweder überhaupt nicht in Frage oder besprechen sie ganz allgemein. Panse (l. c.) betont, dass „Weichtheilinterposition, da die wenig umfangreichen Kapseln hierzu nicht disponirt sind, wohl nur bei ausgedehnteren subcutanen Weichtheilverletzungen möglich sein dürfte"; von der Interposition des M. tib. ant. im Besonderen finde ich auch bei ihm nichts erwähnt.

Für die Möglichkeit der Sehneninterposition ist der in den anatomischen Lehrbüchern erwähnte, aber aus naheliegenden Gründen wenig gewürdigte Umstand von Bedeutung, dass die Sehne des Tibialis anticus sich an ihrem Ende in zwei, an der Leiche ohne Schwierigkeit zu präparirende Zipfel spaltet. Beide dienen zur Verstärkung der Gelenkkapsel zwischen Cuneif. I. und Metatars. I.; während aber der mediale Zipfel sich an ersterem Knochen inserirt, wendet sich der zweite lateralwärts, geht über das Gelenk hinweg und setzt sich an der lateralen Seite des Metatars. I. an. Für die Einklemmung kann offenbar nur dieser letztere in Frage kommen; er liess sich auch in unserem Fall mit Sicherheit als der interponirte Theil erkennen.

Fragen wir nun nach dem Mechanismus der Entstehung, so war dieselbe unter den folgenden Bedingungen möglich: Der Kranke fiel, während der Vorderfuss fixirt war, nach hinten und seitlich zurück. Beim Fall bildeten die Fussknochen im Lisfrank-Gelenk einen dorsal geschlossenen stumpfen Winkel. Während nun die Gelenkkapsel auf der plantaren Seite erschlaffte, wurde sie auf der dorsalen mehr und mehr angespannt, bis sie schliesslich unter der starken Gewalteinwirkung riss. Jetzt kam das Gelenk weit zum Klaffen, und da der Fall rückwärts und zugleich seitlich erfolgte, wichen die Knochen erst dorsal- und dann lateralwärts ab. Auf diese Weise konnte der laterale Zipfel der Sehne, der sich an das Metatars. I. ansetzt, bei der Verschiebung der Metatarsalknochen nach aussen in das eröffnete Gelenk treten und nach Aufhören der Gewalteinwirkung sich einklemmen. Also um es kurz zusammenzufassen: Klaffen des Lisfrank-Gelenk dorsalwärts und Abweichen des Metatarsus lateralwärts. Anscheinend braucht die Gelenkverbindung zwischen Cuneif. I. und Metatars. I. nicht gänzlich gesprengt zu sein, vielmehr genügte in unserem Falle schon die nur theilweise Eröffnung an der lateralen Seite. Andererseits aber hat vielleicht gerade dieser Umstand dazu beigetragen, dass die beiden Knochen, wenn sie auch durch den Kapselriss etwas in ihrem Zusammenhang gelockert waren, doch noch immer fest genug mit einander verbunden waren, um durch Fixirung der Sehne

1) Hitzig, Ueber die Luxation im Lisfrank-Gelenk. Berliner klinische Wochenschr. 1865. II. S. 391 ff.

die unblutige Reposition zu vereiteln. Dass das Gelenk nur theilweise eröffnet wurde, erklärt sich wohl daraus, dass die Kapsel einmal ziemlich kräftig und dann auch verhältnissmässig lockerer ist als bei den übrigen Metatarsalknochen.

Zum Schluss noch ein Wort zur Diagnose. Es handelt sich um eine dorso-laterale Luxation, und zwar darf man nach meinen obigen Ausführungen annehmen, dass die dorsale Verschiebung das Primäre war. Malgaigne[1]) und nach ihm Lossen, Tillmanns und Hoffa vertreten die Ansicht, dass die laterale Luxation primär nur unter Fractur des Metatars. II. oder secundär aus einer dorsalen Verschiebung entstehen kann. Auch unter den sieben von Panse mitgetheilten Fällen waren fünf durch Fracturen des einen oder anderen Knochen complicirt, und Monnier hat experimentell nachgewiesen und durch eigene Erfahrung bestätigt gefunden, dass die primäre Lateralluxation fast ohne Ausnahme mit Fracturen verbunden ist. Der in unserem Fall mit ziemlicher Sicherheit festzustellende Mechanismus der Verletzung und die bei der Operation constatirte Form des Kapselrisses, endlich der Umstand, dass das Köpfchen des Metatars. II. intact geblieben war, und sonstige Fracturen an den Metatarsalknochen fehlten, dürften die Verwerthung auch unseres Falles im Sinne der genannten Autoren gestatten.

3.

Zur Technik der directen Vereinigung des Darmes nach Dickdarmresection im Cöcalabschnitt.

Von
Prof. L. Heidenhain.

Vor einem Jahre habe ich im Centralblatt für Chirurgie, 1896, S. 1153, über einen Fall berichtet, in welchem sich nach Resection des Coecum und Colon asc. wegen Carcinoms Dünndarm in den offen gelassenen Mesenterialspalt eingeklemmt hatte, und daran die Frage geknüpft, wie in solchen Fällen der grosse Spalt zwischen dem Ende des Dünndarmmesenteriums und dem Beginne des Mesenterium Coli transversi am besten geschlossen werden könne, eine rein technische, doch am grünen Tische nicht zu lösende Frage. Ich vermuthete, dass der Spalt sich durch Einnähung eines Stückes des grossen Netzes schliessen lassen werde. Vor einigen Monaten habe ich wegen einer chronischen Invagination ebenfalls den Dickdarm bis zur Flexura hepatica reseciren müssen und, wie gewöhnlich, den Dünndarm seitlich in das Colon implantirt. Der anliegende Theil des grossen Netzes liess sich mit aller Bequemlichkeit so in den Mesenterialspalt hineinlegen und dort durch einige Catgutnähte befestigen, dass der Spalt völlig geschlossen war. Die Heilung trat glatt ein.

1) Pause (l. c.).

XXXVIII.

Besprechungen.

1.

Handbuch der chirurgischen Technik. Von A. v. Mosetig-Moorhof. 4. Aufl., 1. Lieferung. Franz Deuticke, Leipzig und Wien 1898.

Der ausgezeichnete Verfasser beabsichtigt, in der 4. Auflage seines Werkes ein vollständiges Bild der operativen Chirurgie der Gegenwart zu entwerfen. Die vorliegende 1. Lieferung (80 Seiten) enthält Kapitel über Narkose, Wundbehandlung (Desinfection, Blutstillung u. s. w.). Hoffentlich sind wir bald in der Lage, an der Hand weiterer erschienen Lieferungen die Vorzüge dieses Werkes gebührend zu würdigen.

Helferich.

2.

Ischias skoliotica (Skoliosis neuralgica), eine kritische Studie. Von Dr. S. Erben. Beiträge zur klinischen Medicin und Chirurgie. Heft 16. Wilh. Braumüller, Wien 1897.

Der Verfasser hat seine Studien an dem Material der zweiten Wiener medicinischen Klinik (Hofrath Neusser) gemacht und auf Grund sorgfältiger Beobachtung und Benutzung der Literatur die vorliegende Arbeit ausgeführt. Das Resultat seiner eigenen Untersuchung ist dahin zusammenzufassen, dass die vorgefundenen Variationen der Rückgratverkrümmung und ihre Begleitsymptome in Zusammenhang stehen mit verschiedener Localisation der Nervenerkrankung (Schmerzhaftigkeit), was mit sich bringt, dass in einem Falle dieser, in einem anderen Falle jener Körpertheil vor Druck geschützt werden muss. Helferich.

3.

Catalog Nr. 60 über wissenschaftliche Apparate und Utensilien für Bacteriologie, Chemie, Mikroskopie, Physiologie und Technik u. s. w. Von F. u. M. Lautenschläger, Berlin 1898.

Der vorliegende Catalog, hervorragend ausgestattet, mit einer Unmasse lehrreicher charakteristischer Abbildungen, enthält die Fabrikate der berühmten Firma zur Verwendung auf dem Gebiete der Bacteriologie, Chemie und Asepsis. Helferich.

4.

Röntgenstrahlen, Catalog über Apparate, Instrumente und Hilfsmittel zur Erzeugung und Verwendung von Röntgenstrahlen. Von Reiniger, Gebbert u. Schall, Erlangen 1897.

Die bekannte Firma, welche so glücklich ist, ein günstiges Urtheil des Prof. Röntgen über ihre Fabrikate anführen zu können (ihre Röhren sind in der That sehr gut) giebt in dem kleinen Catalog eine kurze Darstellung ihrer einfachen und vortrefflichen Apparate zur Erzeugung und Verwendung der Röntgenstrahlen. Helferich.

5.

Fortschritte auf dem Gebiete der Röntgenstrahlen. Von Dr. Deycke und Dr. Albers-Schönberg. Heft 1, 2, 3. Hamburg 1897/98.

Es ist charakteristisch für unsere rasch arbeitende Zeit, dass das Verfahren der Benutzung der Röntgenstrahlen schon zu der Gründung einer im grossen Stile angelegten Zeitschrift geführt hat. Die Herren Deycke und Albers haben die Herausgabe dieser Zeitschrift unter der Mitwirkung zahlreicher Chirurgen übernommen, und schon die bis jetzt herausgegebenen Hefte imponiren durch die Reichhaltigkeit ihres Inhaltes, durch die schöne Ausstattung und namentlich durch die beigegebenen zahlreichen, mit besonderer Kunstfertigkeit ausgeführten Tafeln. Das Röntgenverfahren, welches seit der kurzen Zeit seiner praktischen Verwendung schon erhebliche Verbesserungen erfahren hat, wird durch diese Zeitschrift zweifellos ganz besonders weiter gefördert werden. Es sind Arbeiten diagnostischen und therapeutischen Charakters bis jetzt erschienen. Der Inhalt der 3 Hefte enthält u. A. folgende bemerkenswerthe Arbeiten: Hoffa und J. Wolff: Zur Lehre von der angeborenen Hüftluxation, Hofmeister: Störungen des Knochenwachsthums bei Cretinismus, Forster: Kleinste metallische Fremdkörper, Gocht: Therapeutische Verwendung, Dumstrey: Die Röntgenstrahlen in der Unfallheilkunde, Gocht: Knochenstructur, Oberst: Grenzen der Leistungsfähigkeit des Röntgenverfahrens, Köllicker: Schussverletzung der Hand, Albers: Lupusbehandlung, Lewy: Abkürzung der Expositionszeit. Helferich.

6.

Handbuch der allgemeinen chirurgischen Pathologie und Therapie für Aerzte und Studierende. Von A. Landerer. 2. Aufl., 1. und 2. Hälfte. Urban u. Schwarzenberg. Wien und Leipzig 1898.

Das bekannte Lehrbuch liegt hier in zweiter Auflage vor. Das Werk, welches sich schon in seiner ersten Auflage viele Freunde erworben hat, ist in der neuen Auflage sehr bereichert, fast ein neues Buch geworden. Die Vorlesungsform ist aufgegeben, die Zahl der Abbildungen fast auf das Doppelte vermehrt. Trotzdem ist der Umfang des Buches geringer geworden. Eine Zugabe besonderen Charakters ist die ausführliche Behandlung der allgemeinen Operations- und Verbandslehre. Aerzte und Studirende werden durch ein Studium des schönen Werkes den grössten Nutzen und zugleich hohen Gewinn haben. Helferich.

7.

Anatomischer Atlas für Studierende und Aerzte. Von Dr. C. Toldt. Lieferung 3, 4 und 5. Urban u. Schwarzenberg, Wien und Leipzig 1896 97.

Die vorliegenden 3 Lieferungen dieses Werkes, dessen erste zwei Lieferungen in dieser Zeitschrift schon besprochen wurden, enthalten die Bänderlehre, die Muskellehre und die Eingeweidelehre. Es ist rühmend hervorzuheben, dass in diesem ausgezeichneten Werke nicht blos gute und instructive Abbildungen geliefert sind, sondern dass auch dem allgemeinen Verständniss und der Entwicklungsgeschichte dienende Abbildungen beigefügt sind. So finden wir im Eingang der Lieferung drei, welche die Bänderlehre enthält, höchst instructive Bilder von der Entwicklungsgeschichte der Gelenke und von den allgemeinen Verhältnissen, besonders den verschiedenen Arten der Knochenverbindung und Gelenkbewegung. In der Abtheilung vier (Muskellehre) ist den Muskelbildern eine Anzahl von Abbildungen über die allgemeinen Verhältnisse der Muskeln (Muskelfasern, Faserbündel, Beziehung der Perimysien zu Ursprung und Ansatz der Muskeln u. s. w.) beigegeben. Als Anhang findet sich eine Darstellung des Leistenkanales und des Schenkelkanales in zahlreichen Abbildungen. Auch der Band, welcher die Abbildungen zur Eingeweidelehre darbietet, enthält an seiner Spitze gute schematische Darstellungen allgemeiner Verhältnisse, z. B. verschiedene Epithelformen, Drüsenkanälchen, einfache und zusammengesetzte alveoläre Drüsen, mikroskopische Durchschnitte durch die Darmwand u. s. w. Auch die Entwicklung der Eingeweide, z. B. der Geschlechtswerkzeuge, die Topographie der einzelnen Organe zu einander, die Muskeln des Beckenausganges und die Topographie der Beckeneingeweide sind in lehrreichen Abbildungen dargestellt.

Das Werk wird für Aerzte und Studierende von höchstem Nutzen sein. Helferich.

Der **XVI. Congress für innere Medicin** findet vom 13.—16. April 1898 in **Wiesbaden** statt. Das Präsidium übernimmt Herr Geh. San.-Rath Prof. Dr. Moritz Schmidt (Frankfurt a. M.).

Folgende Themata sollen zur Verhandlung kommen:

Am 1. Sitzungstage, Mittwoch den 13. April: **Ueber den medicinisch-klinischen Unterricht.** Referenten: Herr Geheimrath Prof. Dr. v. Ziemssen (München) und Herr Prof. Dr. R. v. Jaksch (Prag).

Am 3. Sitzungstage, Freitag den 15. April: **Ueber intestinale Autointoxicationen und Darm-Antisepsis.** Referenten Herr Prof. Dr. Müller (Marburg) und Herr Prof. Dr. Brieger (Berlin).

Auf besondere Aufforderung des Geschäftscomités hat sich Herr Prof. Dr. Leo (Bonn) bereit erklärt, einen Vortrag **über den gegenwärtigen Stand der Behandlung des Diabetes mellitus** zu halten.

Folgende Vorträge und Demonstrationen sind bereits angemeldet:

Herr Schott (Nauheim): Ueber chronische Herzmuskelerkrankungen. — Herr van Niessen (Wiesbaden): Der Syphilisbacillus (Demonstration). — Herr B. Laquer (Wiesbaden): Ueber den Einfluss der Milchdiät auf die Ausscheidung der gepaarten Schwefelsäuren. — Herr Determann (St. Blasien): Klinische Untersuchungen über Blutplättchen. — Herr Weintraud (Wiesbaden): Ueber experimentelle Magenectasien.

Weitere Anmeldungen von Vorträgen nimmt der ständige Secretär des Congresses Herr San.-Rath Dr. Emil Pfeiffer, **Wiesbaden**, Parkstrasse 9b, entgegen.

Mit dem Congresse ist eine **Ausstellung von neueren ärztlichen Apparaten, Instrumenten, Präparaten u. s. w.**, soweit sie für die innere Medicin von Interesse sind, verbunden. Besondere Gebühren werden dafür den Ausstellern nicht berechnet. Hin- und Rückfracht, Aufstellen und Wiedereinpacken, sowie etwa nöthige Beaufsichtigung sind üblicher Weise Sache der Herren Aussteller. Anmeldungen und Auskunft bei Herrn San.-Rath Dr. Emil Pfeiffer (Wiesbaden), Parkstrasse 9b.

Druck von J. B. Hirschfeld in Leipzig.

THE LIBRARY
UNIVERSITY OF CALIFORNIA
San Francisco Medical Center
THIS BOOK IS DUE ON THE LAST DATE STAMPED BELOW

7 DAY LOAN

7 DAY
AUG 22 1969
RETURNED
AUG 15 1969

25m-10,'67(H5524s4)4315

ST